This is a digital copy of a book that was preserved for generations on library shelves before it was carefully scanned by Google as part of a project to make the world's books discoverable online.

It has survived long enough for the copyright to expire and the book to enter the public domain. A public domain book is one that was never subject to copyright or whose legal copyright term has expired. Whether a book is in the public domain may vary country to country. Public domain books are our gateways to the past, representing a wealth of history, culture and knowledge that's often difficult to discover.

Marks, notations and other marginalia present in the original volume will appear in this file - a reminder of this book's long journey from the publisher to a library and finally to you.

Usage guidelines

Google is proud to partner with libraries to digitize public domain materials and make them widely accessible. Public domain books belong to the public and we are merely their custodians. Nevertheless, this work is expensive, so in order to keep providing this resource, we have taken steps to prevent abuse by commercial parties, including placing technical restrictions on automated querying.

We also ask that you:

+ *Make non-commercial use of the files* We designed Google Book Search for use by individuals, and we request that you use these files for personal, non-commercial purposes.

+ *Refrain from automated querying* Do not send automated queries of any sort to Google's system: If you are conducting research on machine translation, optical character recognition or other areas where access to a large amount of text is helpful, please contact us. We encourage the use of public domain materials for these purposes and may be able to help.

+ *Maintain attribution* The Google "watermark" you see on each file is essential for informing people about this project and helping them find additional materials through Google Book Search. Please do not remove it.

+ *Keep it legal* Whatever your use, remember that you are responsible for ensuring that what you are doing is legal. Do not assume that just because we believe a book is in the public domain for users in the United States, that the work is also in the public domain for users in other countries. Whether a book is still in copyright varies from country to country, and we can't offer guidance on whether any specific use of any specific book is allowed. Please do not assume that a book's appearance in Google Book Search means it can be used in any manner anywhere in the world. Copyright infringement liability can be quite severe.

About Google Book Search

Google's mission is to organize the world's information and to make it universally accessible and useful. Google Book Search helps readers discover the world's books while helping authors and publishers reach new audiences. You can search through the full text of this book on the web at `http://books.google.com/`

Über dieses Buch

Dies ist ein digitales Exemplar eines Buches, das seit Generationen in den Regalen der Bibliotheken aufbewahrt wurde, bevor es von Google im Rahmen eines Projekts, mit dem die Bücher dieser Welt online verfügbar gemacht werden sollen, sorgfältig gescannt wurde.

Das Buch hat das Urheberrecht überdauert und kann nun öffentlich zugänglich gemacht werden. Ein öffentlich zugängliches Buch ist ein Buch, das niemals Urheberrechten unterlag oder bei dem die Schutzfrist des Urheberrechts abgelaufen ist. Ob ein Buch öffentlich zugänglich ist, kann von Land zu Land unterschiedlich sein. Öffentlich zugängliche Bücher sind unser Tor zur Vergangenheit und stellen ein geschichtliches, kulturelles und wissenschaftliches Vermögen dar, das häufig nur schwierig zu entdecken ist.

Gebrauchsspuren, Anmerkungen und andere Randbemerkungen, die im Originalband enthalten sind, finden sich auch in dieser Datei – eine Erinnerung an die lange Reise, die das Buch vom Verleger zu einer Bibliothek und weiter zu Ihnen hinter sich gebracht hat.

Nutzungsrichtlinien

Google ist stolz, mit Bibliotheken in partnerschaftlicher Zusammenarbeit öffentlich zugängliches Material zu digitalisieren und einer breiten Masse zugänglich zu machen. Öffentlich zugängliche Bücher gehören der Öffentlichkeit, und wir sind nur ihre Hüter. Nichtsdestotrotz ist diese Arbeit kostspielig. Um diese Ressource weiterhin zur Verfügung stellen zu können, haben wir Schritte unternommen, um den Missbrauch durch kommerzielle Parteien zu verhindern. Dazu gehören technische Einschränkungen für automatisierte Abfragen.

Wir bitten Sie um Einhaltung folgender Richtlinien:

+ *Nutzung der Dateien zu nichtkommerziellen Zwecken* Wir haben Google Buchsuche für Endanwender konzipiert und möchten, dass Sie diese Dateien nur für persönliche, nichtkommerzielle Zwecke verwenden.

+ *Keine automatisierten Abfragen* Senden Sie keine automatisierten Abfragen irgendwelcher Art an das Google-System. Wenn Sie Recherchen über maschinelle Übersetzung, optische Zeichenerkennung oder andere Bereiche durchführen, in denen der Zugang zu Text in großen Mengen nützlich ist, wenden Sie sich bitte an uns. Wir fördern die Nutzung des öffentlich zugänglichen Materials für diese Zwecke und können Ihnen unter Umständen helfen.

+ *Beibehaltung von Google-Markenelementen* Das "Wasserzeichen" von Google, das Sie in jeder Datei finden, ist wichtig zur Information über dieses Projekt und hilft den Anwendern weiteres Material über Google Buchsuche zu finden. Bitte entfernen Sie das Wasserzeichen nicht.

+ *Bewegen Sie sich innerhalb der Legalität* Unabhängig von Ihrem Verwendungszweck müssen Sie sich Ihrer Verantwortung bewusst sein, sicherzustellen, dass Ihre Nutzung legal ist. Gehen Sie nicht davon aus, dass ein Buch, das nach unserem Dafürhalten für Nutzer in den USA öffentlich zugänglich ist, auch für Nutzer in anderen Ländern öffentlich zugänglich ist. Ob ein Buch noch dem Urheberrecht unterliegt, ist von Land zu Land verschieden. Wir können keine Beratung leisten, ob eine bestimmte Nutzung eines bestimmten Buches gesetzlich zulässig ist. Gehen Sie nicht davon aus, dass das Erscheinen eines Buchs in Google Buchsuche bedeutet, dass es in jeder Form und überall auf der Welt verwendet werden kann. Eine Urheberrechtsverletzung kann schwerwiegende Folgen haben.

Über Google Buchsuche

Das Ziel von Google besteht darin, die weltweiten Informationen zu organisieren und allgemein nutzbar und zugänglich zu machen. Google Buchsuche hilft Lesern dabei, die Bücher dieser Welt zu entdecken, und unterstützt Autoren und Verleger dabei, neue Zielgruppen zu erreichen. Den gesamten Buchtext können Sie im Internet unter `http://books.google.com` durchsuchen.


BIBLIOTHECA · BOSTONIENSIS · MEDICINAE
SERVAT ET DOCET
FVNDATA
MDCCCLXX
EX DONO

BEITRÄGE

ZUR

KLINISCHEN CHIRURGIE

MITTEILUNGEN AUS DEN CHIRURGISCHEN KLINIKEN

ZU

Amsterdam Basel Breslau Budapest Freiburg Genua Graz Heidelberg Innsbruck Königsberg Leipzig München Prag Rostock Strassburg Tübingen Würzburg Zürich

UND DEN CHIRURGISCHEN ABTEILUNGEN

DES

Städtischen Krankenhauses Dresden Frankfurt a. M. Karlsruhe Nürnberg Augusta-Hospitals in Berlin Allgemeinen Krankenhauses in Hamburg Diakonissenhauses in Freiburg i. B. und Stuttgart Karl-Olga-Krankenhauses in Stuttgart Kantonsspitals in Münsterlingen Landkrankenhauses in Hanau Allerheiligen-Hospitals in Breslau

Herausgegeben von

O. v. **Angerer** (München) B. v. **Beck** (Karlsruhe) C. **Brunner** (Münsterlingen) P. v. **Bruns** (Tübingen) O. v. **Büngner** (Hanau) V. **Czerny** (Heidelberg) C. **Garrè** (Königsberg) C. **Göschel** (Nürnberg) E. **Goldmann** (Freiburg i. B.) V. v. **Hacker** (Graz) O. **Hildebrand** (Basel) F. **Hofmeister** (Stuttgart) P. **Kraske** (Freiburg i. B.) F. **Krause** (Berlin) R. U. **Kroenlein** (Zürich) H. **Kümmell** (Hamburg) O. **Lanz** (Amsterdam) H. **Lindner** (Dresden) O. **Madelung** (Strassburg) J. v. **Mikulicz** (Breslau) W. **Müller** (Rostock) G. F. **Novaro** (Genua) J. **Réczey** (Budapest) L. **Rehn** (Frankfurt a. M.) O. **Riegner** (Breslau) H. **Schloffer** (Innsbruck) C. **Schönborn** (Würzburg) K. **Steinthal** (Stuttgart) F. **Trendelenburg** (Leipzig) A. **Wölfler** (Prag)

Redigiert von

P. v. BRUNS

EINUNDVIERZIGSTER BAND

MIT 26 ABBILDUNGEN IM TEXT UND 14 TAFELN.

TÜBINGEN
VERLAG DER H. LAUPP'SCHEN BUCHHANDLUNG
1904.


BIBLIOTHECA · BOSTONIENSIS · MEDICINAE
SERVAT · ET · DOCET
FVNDATA
MDCCCLXX
EX DONO

BEITRÄGE

ZUR

KLINISCHEN CHIRURGIE

MITTEILUNGEN AUS DEN CHIRURGISCHEN KLINIKEN
ZU
Amsterdam Basel Breslau Budapest Freiburg Genua Graz Heidelberg Innsbruck Königsberg Leipzig München Prag Rostock Strassburg Tübingen Würzburg Zürich

UND DEN CHIRURGISCHEN ABTEILUNGEN
DES
Städtischen Krankenhauses Dresden Frankfurt a. M. Karlsruhe Nürnberg Augusta-Hospitals in Berlin Allgemeinen Krankenhauses in Hamburg Diakonissenhauses in Freiburg i. B. und Stuttgart Karl-Olga-Krankenhauses in Stuttgart Kantonsspitals in Münsterlingen Landkrankenhauses in Hanau Allerheiligen-Hospitals in Breslau

Herausgegeben von

O. v. **Angerer** (München) B. v. **Beck** (Karlsruhe) C. **Brunner** (Münsterlingen) P. v. **Bruns** (Tübingen) O. v. **Büngner** (Hanau) V. **Czerny** (Heidelberg) C. **Garrè** (Königsberg) C. **Göschel** (Nürnberg) E. **Goldmann** (Freiburg i. B.) V. v. **Hacker** (Graz) O. **Hildebrand** (Basel) F. **Hofmeister** (Stuttgart) P. **Kraske** (Freiburg i. B.) F. **Krause** (Berlin) R. U. **Kroenlein** (Zürich) H. **Kümmell** (Hamburg) O. **Lanz** (Amsterdam) H. **Lindner** (Dresden) O. **Madelung** (Strassburg) J. v. **Mikulicz** (Breslau) W. **Müller** (Rostock) G. F. **Novaro** (Genua) J. **Réczey** (Budapest) L. **Rehn** (Frankfurt a. M.) O. **Riegner** (Breslau) H. **Schloffer** (Innsbruck) C. **Schönborn** (Würzburg) K. **Steinthal** (Stuttgart) F. **Trendelenburg** (Leipzig) A. **Wölfler** (Prag)

Redigiert von

P. v. BRUNS

EINUNDVIERZIGSTER BAND

MIT 26 ABBILDUNGEN IM TEXT UND 14 TAFELN.

TÜBINGEN
VERLAG DER H. LAUPP'SCHEN BUCHHANDLUNG
1904.

Alle Rechte vorbehalten.

DRUCK VON H. LAUPP JR IN TÜBINGEN.

Inhalt des einundvierzigsten Bandes.

ERSTES HEFT

ausgegeben im Dezember 1903.

Seite

Aus der Tübinger chirurgischen Klinik.

I. Ueber Kropfgeschwülste im Innern des Kehlkopfs und der Luftröhre und ihre Entfernung. Von Prof. Dr. v. Bruns. 1

Aus der Tübinger chirurgischen Klinik.

II. Beitrag zur traumatischen Gangrän durch Ruptur der inneren Arterienhäute. Von Dr. Max v. Brunn, Assistenzarzt der Klinik. (Mit 1 Abbildung) 9

Aus der Tübinger chirurgischen Klinik.

III. Ueber tödliche Blutungen im Gefolge der Tracheotomie. Von Dr. M. Taute, Assistenzarzt im 4. Württ. Inf.-Regt. Nr. 122. (Mit 1 Abbildung) 17

Aus der Tübinger chirurgischen Klinik.

IV. Zur Resektion der verbogenen Nasenscheidewand. Von Dr. B. Honsell, Privatdocent und Assistenzarzt 36

Aus der Königsberger chirurgischen Klinik.

V. Ueber cystenartige Erweiterung des Harnleiters innerhalb der Harnblase. Von Dr. Theodor Cohn. (Mit 6 Abbildungen.) . . 45

Aus der Breslauer chirurgischen Klinik.

VI. Ueber Unterbindung des Darmes. Experimentelle Studie. Von Dr. Anton v. Genersich j., Operateurzögling der II. chirurg. Klinik zu Budapest. (Hierzu 1 Abbildung und Taf. I—II.) . . 79

Aus dem Städtischen Krankenhause zu Frankfurt a. M.

VII. Ein Beitrag zur operativen Behandlung des Mastdarmprolapses. Von Dr. Becker, Oberarzt im Feld-Artillerie-Regt. Nr. 14, kommandiert beim Krankenhaus. (Hierzu Taf. III.) 158

Aus der Züricher chirurgischen Klinik.

VIII. Klinische Nachträge. Von Prof. Dr. Krönlein. 167

Seite

Aus der Züricher chirurgischen Klinik.

IX. Zur Kasuistik der Milzcysten. Von Dr. E. Monnier, I. Assistenzarzt der Klinik 181

Aus der Züricher chirurgischen Klinik.

X. Ein Grenzdivertikel des Oesophagus. Von Dr. Hans Brun, früherem I. Assistenten der Klinik 198

Aus der Strassburger chirurgischen Klinik.

XI. Ueber Exstirpation eines Dermoid des Mediastinum anticum. Von Otto W. Madelung. (Hierzu 2 Abbildungen u. Taf. IV.) 217

ZWEITES HEFT

ausgegeben im Januar 1904.

Aus der Züricher chirurgischen Klinik.

XII. Meniscusluxationen des Kniegelenks. Von Prof. Dr. C. Schlatter, Sekundararzt der Klinik 229

Aus der Tübinger chirurgischen Klinik.

XIII. Ueber Leukocytenzählungen und deren Verwertbarkeit bei chirurgischen Affektionen. Von Dr. Anton Reich, Assistent der Klinik 246

Aus der Prager chirurgischen Klinik.

XIV. Zur Kasuistik und operativen Behandlung der Bauchhöhlenteratome. Von Dr. E. Bayer, Operationszögling der Klinik 299

Aus der Prager chirurgischen Klinik.

XV. Ueber Schweissdrüsentumoren. Von Dr. Oskar Klauber, Operationszögling der Klinik. (Hierzu Taf. V—VI) 311

Aus der Prager chirurgischen Klinik.

XVI. Ueber das Genu recurvatum osteomyeliticum. Von Dr. Joseph Kisch, Operationszögling der Klinik. (Hierzu 6 Abbildungen und Taf. VII) 360

Aus der Prager chirurgischen Klinik.

XVII. Bericht über 828 operativ behandelte Hernien. Von Dr. Heinrich Hilgenreiner, ehemaligem Assistenten der Klinik. (Mit 3 Kurven) 373

Seite

Aus der Rostocker chirurgischen Klinik.

XVIII. Ueber retroperitoneale Lage der Milz. Zugleich ein Beitrag zur Splenopexie. Von Dr. E. Ehrich, Privatdocent und Oberarzt der Klinik 446

Aus der Freiburger chirurgischen Klinik.

XIX. Das Aneurysma der Subclavia. Von Dr. Oberst, Assistenzarzt 459

Aus der Tübinger chirurgischen Klinik.

XX. Ueber die Abscesse des Spatium prävesicale (Retzii). Von Dr. B. Honsell, Privatdocent und Assistenzarzt 491

DRITTES HEFT

ausgegeben im März 1904.

Aus dem Augusta-Hospital zu Berlin.

XXI. Klinische und pathologisch-anatomische Erfahrungen auf dem Gebiete der Magenchirurgie. Von Dr. Dario Maragliano aus Genua, Privatassistenten. (Hierzu Taf. VIII) 523

Aus der Prager chirurgischen Klinik.

XXII. Ein Beitrag zur Kasuistik der Myome des Dünndarms. Von Docent Dr. Viktor Lieblein, Assistenten der Klinik. (Hierzu Taf. IX.) 571

Aus der Prager chirurgischen Klinik.

XXIII. Ueber Fremdkörper der Speiseröhre und ihre operative Entfernung. Von Docent Dr. Viktor Lieblein, Assistenten der Klinik. (Hierzu 4 Abbildungen und Taf. X.) 579

Aus der Tübinger chirurgischen Klinik.

XXIV. Beiträge zur Kenntnis der akuten infektiösen Osteomyelitis und ihrer Folgeerscheinungen. Auf Grund von 1058 Fällen der v. Bruns'schen Klinik. Von Oberarzt Dr. Trendel, kommandiert zur Klinik. (Mit 1 Kurve.) 607

Aus der Tübinger chirurgischen Klinik.

XXV. Ueber aktinomykotische fibrinöse Bronchitis, ein neues Symptom der Lungenaktinomykose. Von Dr. Finckh, Assistenten der Klinik. (Hierzu Taf. XI.) 676

Aus der Würzburger chirurgischen Klinik.

XXVI. Beitrag zum Wachstum des Magencarcinoms. Von Dr. S. Pförringer, früherem Assistenten der Klinik. (Hierzu Taf. XII—XIV.) 687

Seite

Aus der Heidelberger chirurgischen Klinik.

XXVII. Ueber eine merkwürdige, durch Resektion geheilte Funktionsstörung des Unterkiefergelenkes. Von Dr. Richard Werner, Assistenten der Klinik 732

Aus der Heidelberger chirurgischen Klinik.

XXVIII. Luxatio intrapelvica durch das Foramen ovale. Von Dr. Richard Werner, Assistenten der Klinik. (Mit 1 Abbildung.) . . 742

Aus dem Augusta-Hospital zu Berlin.

XXIX. Zur Pathologie und Therapie des Darmverschlusses. Von Dr. Wilhelm Braun, bisherigem Oberarzt an der Abteilung. . . 760

BEITRÄGE

ZUR

KLINISCHEN CHIRURGIE

MITTEILUNGEN AUS DEN CHIRURGISCHEN KLINIKEN

ZU

Amsterdam Basel Breslau Budapest Freiburg Genua Graz Heidelberg Innsbruck Königsberg Leipzig München Prag Rostock Strassburg Tübingen Würzburg Zürich

UND DEN CHIRURGISCHEN ABTEILUNGEN

DES

Städtischen Krankenhauses Dresden Frankfurt a. M. Karlsruhe Nürnberg Augusta-Hospitals in Berlin Allgemeinen Krankenhauses in Hamburg Diakonissenhauses in Freiburg i. B. und Stuttgart Karl-Olga-Krankenhauses in Stuttgart Kantonsspitals in Münsterlingen Landkrankenhauses in Hanau Allerheiligen-Hospitals in Breslau

Herausgegeben von

O. v. Angerer (München) **B. v. Beck** (Karlsruhe) **C. Brunner** (Münsterlingen) **P. v. Bruns** (Tübingen) **O. v. Büngner** (Hanau) **V. Czerny** (Heidelberg) **C. Garrè** (Königsberg) **C. Göschel** (Nürnberg) **E. Goldmann** (Freiburg i. B.) **V. v. Hacker** (Graz) **O. Hildebrand** (Basel) **F. Hofmeister** (Stuttgart) **P. Kraske** (Freiburg i. B.) **F. Krause** (Berlin) **R. U. Kroenlein** (Zürich) **H. Kümmell** (Hamburg) **O. Lanz** (Amsterdam) **H. Lindner** (Dresden) **O. Madelung** (Strassburg) **J. v. Mikulicz** (Breslau) **W. Müller** (Rostock) **G. F. Novaro** (Genua) **J. Réczey** (Budapest) **L. Rehn** (Frankfurt a. M.) **O. Riegner** (Breslau) **H. Schloffer** (Innsbruck) **C. Schönborn** (Würzburg) **K. Steinthal** (Stuttgart) **F. Trendelenburg** (Leipzig) **A. Wölfler** (Prag)

Redigiert von

P. v. BRUNS

EINUNDVIERZIGSTER BAND

Erstes Heft

MIT 11 ABBILDUNGEN IM TEXT UND 4 TAFELN

TÜBINGEN
VERLAG DER H. LAUPP'SCHEN BUCHHANDLUNG
1903.

Trachealwand nicht abgelöst werden konnte. Mikroskopischer Befund: Colloidstruma.

11. Bruns (noch nicht veröffentlicht): Mädchen v. 19 J., litt seit ihrem 13. Lebensjahre bei Körperbewegungen an zunehmenden Atembeschwerden mit hörbarem Stridor. Leichte Vergrösserung der Schilddrüse. Laryngoskopischer Befund: unterhalb der Glottis an der Hinterwand der Trachea ein rundlicher, breitbasiger, mit Schleimhaut überzogener Tumor mit glatter Oberfläche. Es wurde die Diagnose auf intratracheale Struma gestellt und durch Darreichung von Schilddrüsentabletten eine deutliche Abnahme des Stridors erzielt. 4. IV. 03. Laryngo-Tracheotomie mit Durchtrennung des Isthmus der Schilddrüse, von dem ein langer Process. pyramid. ausgeht. Nach Spaltung des Schleimhautüberzuges lässt sich die Oberfläche des Tumors grösstenteils stumpf freilegen, während die Basis scharf mit Messer und Schere abgetragen werden muss. Kanüle nach 3 Tagen entfernt. Entlassung nach 14 Tagen. Mikroskopischer Befund: Colloidstruma.

Die Beobachtungen stimmen in allen Punkten gut überein. Sie betreffen Personen im Alter von 15—40 Jahren, bei denen der Beginn der Erscheinungen aus den Jugend- oder sogar Kinderjahren stammte. Zur Zeit der Beobachtung bestanden Atembeschwerden zum Teil schon seit 3, 5, 6, 7, 15 Jahren. Wie bei den gewöhnlichen Strumen fällt also die Entwicklung des Tumors gewöhnlich in die Pubertätszeit; das Wachstum ist auch hier ein sehr langsames.

In allen Fällen ist auf das Verhalten der Schilddrüse geachtet worden. Fast immer bestand eine mässige Vergrösserung und zwar aller Teile in ziemlich gleichem Masse, 2 mal war nur der Isthmus, 1 mal der eine Seitenlappen strumös. Bei einer Kranken hatte eine beträchtliche Struma bestanden, so dass eine Seitenhälfte exstirpiert worden war. Nur 1 mal ist die Schilddrüse normal befunden, und 1 mal konnte sie gar nicht getastet werden.

Die subjektiven Erscheinungen bestanden ausschliesslich in Atembeschwerden, die ganz allmählich, meist im Laufe von Jahren, an Intensität zunahmen und sich zu Erstickungsanfällen steigerten, die dann zur Operation drängten.

Ganz typisch ist der Befund der laryngoskopischen Untersuchung. Man sieht unterhalb der Glottis das Lumen durch einen Tumor mehr oder weniger verlegt, der meist eine flache, rundliche oder walzenförmige Gestalt und eine glatte, selten höckrige Oberfläche besitzt, die mit unveränderter Schleimhaut überzogen ist. Die Geschwulst sitzt immer mit breiter, stellenweise nicht scharf abgegrenzter Basis auf und nimmt den subglottischen Abschnitt des

Kehlkopfs und obersten Teil der Luftröhre ein. In der Mehrzahl der Fälle sitzt der Tumor im Bereich des Ringknorpels und der obersten Trachealringe, 4 mal ausschliesslich im Bereiche der obersten 4 Trachealringe und nur 2 mal ausschliesslich im Gebiete des Kehlkopfes, nämlich vom unteren Rande des Schildknorpels bis auf den Ringknorpel. Fast immer ist die Geschwulst auf die hintere und eine Seitenwand beschränkt, mehrmals auf die hintere, einmal auf die vordere Wand.

Die Diagnose auf intratracheale Struma ist nach dem Gesagten mit grösster Wahrscheinlichkeit zu stellen, wenn bei einer übrigens ganz gesunden Person namentlich jüngeren Alters eine allmählich zunehmende Dyspnoe sich einstellt, als deren Ursache ein subglottischer, flacher, walzenförmiger, glatter Tumor der Hinter- oder einer Seitenwand gefunden wird.

Zur Unterscheidung von anderen Tumoren dient, dass die Enchondrome daselbst noch seltener vorkommen, die Fibrome meist mehr oder weniger gestielt sind, die Papillome sich schon durch ihre papilläre Oberfläche verraten. Nur die äusserst seltenen Sarkome der Trachea können ähnliche rundliche breitbasige Geschwülste mit glatter Oberfläche darstellen, wachsen aber etwas weniger langsam und erreichen einen bedeutenderen Umfang, als die intratrachealen Strumen.

Eine Frage von besonderem Interesse betrifft die Entstehungsweise dieser eigenartigsten Kehlkopfgeschwülste. Wie erklärt sich das Vorkommen von Schilddrüsengewebe im Innern des Kehlkopfs und der Luftröhre?

Bei der Mitteilung meiner beiden ersten Beobachtungen im Jahre 1878 gelangte ich zu der Annahme, dass es sich um die Entwicklung embryonal versprengter Keime von Schilddrüsengewebe handle, da ein Zusammenhang des Trachealtumors mit der Schilddrüse bei der Operation ebenso wenig nachzuweisen war, wie eine Perforation der Luftröhrenwand. Dabei musste ich allerdings zugeben, dass der Vorgang entwicklungsgeschichtlich nicht zu erklären wäre, da er die Annahme einer Abtrennung der ersten Keimanlage der Schilddrüse durch das Knorpelgewebe des Kehlkopfs zur Voraussetzung hätte. Immerhin wurde diese Theorie, die von meinem Schüler Heise in seiner Dissertation ausgeführt worden ist, auch von anderen Seiten, namentlich von Wölfler acceptiert, bis es Paltauf gelang, das Rätsel zu lösen, als er bei der Obduktion

eines solchen Falles Gelegenheit zu genauer anatomischer und histologischer Untersuchung erhielt. Er fand zunächst bei der sorgfältigen anatomischen Präparation nur eine ausgedehnte höchst innige Verwachsung der Kehlkopfgeschwulst mit dem Ringknorpel und den 3 obersten Trachealringen, so dass ein Lospräparieren unmöglich war; jedoch erschien auf dem Durchschnitt der mässig kolloid entartete Seitenlappen der Schilddrüse von den Knorpelringen und Interstitialmembranen scharf abgegrenzt. Dagegen liess sich bei der mikroskopischen Untersuchung das Schilddrüsengewebe durch die fasrigen Zwischenknorpelbänder in das Perichondrium und in die Submucosa an der Innenfläche der Knorpelringe verfolgen: „der direkte Zusammenhang des Schilddrüsengewebes im Larynx mit dem des Seitenlappens der Schilddrüse erscheint zur Evidenz bewiesen".

Es ist durch diese Paltauf'sche Beobachtung die Thatsache festgestellt, dass — was bisher nur von malignen Neubildungen der Schilddrüse bekannt war — auch normales Schilddrüsengewebe in das Innere des Kehlkopfs und der Luftröhre eindringen kann, und zwar durch die Interstitialmembranen mit völliger Erhaltung der Knorpelringe. Die Erklärung für die Möglichkeit dieses Vorganges findet Paltauf in einer abnormen Verwachsung der Schilddrüse mit der Wand der Luftröhre und des unteren Kehlkopfabschnittes, indem die Schilddrüsenkapsel daselbst fehlt und die Drüsensubstanz direkt dem Perichondrium aufsitzt oder in dasselbe eingelagert ist. Diese abnorme Verwachsung soll fötalen Ursprungs sein, indem die erste Anlage der Drüse bereits durch ungenügende Differenzierung des zwischenliegenden Zellgewebes an die Knorpel fixiert wurde. Dagegen findet, wie Paltauf annimmt, das Eindringen des Schilddrüsengewebes selbst erst im extrauterinen Leben statt, und zwar gewöhnlich in dem Lebensalter, in dem überhaupt in der Regel eine Vergrösserung der Schilddrüse einzutreten pflegt, nämlich in der Zeit der Pubertät. Damit steht sowohl der Zeitpunkt des Beginns der Erscheinungen in unseren Fällen als auch das fast konstante Vorhandensein einer Struma im Einklang.

Mit der Paltauf'schen Erklärung stimmen auch die übrigen Erscheinungen der intratrachealen Strumen in unseren Fällen gut überein: ihr Sitz im unteren Kehlkopf- und oberen Luftröhrenabschnitte, an denen die Schilddrüse normaler Weise fixiert ist, desgleichen die breite Basis und der intakte Schleimhautüberzug, da sich das Drüsengewebe in der Tiefe in Form eines Infiltrates des Perichondriums und der Submucosa entwickelt.

Es erübrigt noch, einige Worte über die Prognose und Therapie der intratrachealen Strumen hinzuzufügen.

Im Allgemeinen hängt die Prognose, wie bei der gewöhnlichen Struma davon ab, ob der Sitz und Umfang der Struma Trachealstenose bedingt oder nicht. Im letzteren Falle, wenn das eingedrungene Drüsengewebe nur eine flache Infiltration an der Innenfläche bildet, fehlen alle Erscheinungen, so dass der Fall sich überhaupt der Beobachtung entzieht. Wahrscheinlich kommen solche Fälle öfters vor; hiefür spricht wenigstens, dass Paltauf bei der mikroskopischen Untersuchung in seinem Falle das Schilddrüsengewebe in viel ausgedehnterem Umfange eingedrungen fand, als es zur Entwicklung einer wahrnehmbaren Geschwulst gekommen war.

Mit der gewöhnlichen Struma teilt die intratracheale auch die Gefahr der Umwandlung in eine maligne Struma. Zum Belege hiefür dient ein von mir beobachteter Fall von Trachealkrebs, dessen Entstehung auf Grund der mikroskopischen Untersuchung (v. Baumgarten) auf carcinomatöse Umwandlung einer intratrachealen Struma zurückzuführen war [1]). Der 31 jährige Mann hatte seit vielen Jahren an ganz allmählich zunehmenden Atembeschwerden gelitten. Der obere Teil der Trachea war von lappigen knolligen Wucherungen fast ganz erfüllt, die von der Hinterwand der Trachea ausgingen. Ich spaltete die Trachea und entfernte die die ganze Hinterwand durchsetzende Neubildung mittelst Resektion der Trachea in der Ausdehnung von 10 Trachealringen. Der Kranke, welcher dauernd die Canüle trug, ist erst 6 Jahre später an Erstickung gestorben.

Die Therapie kann bei einer Struma im Innern der Trachea, welche Atembeschwerden bewirkt, nur in der Exstirpation mittelst Laryngo-Tracheotomie bestehen. Bei einem kleineren Tumor eines jugendlichen Individuums kann auch die Darreichung von Schilddrüsentabletten eine Verkleinerung der Struma bewirken. Dies gelang bei meinem zuletzt beobachteten Falle bis zu dem Grade, dass der anfangs laute Stridor fast völlig verschwand. Dagegen ist vor allen endolaryngealen und endotrachealen Operationsversuchen dringend zu warnen, da sie entzündliche Schwellung und eitrige Komplikationen im Gefolge haben können. So kam es in dem Falle Paltauf infolge einer Dilatationsbehandlung zur Vereiterung des linken Schilddrüsenlappens mit tödlichem Ausgange. Desgleichen hatte im Falle Freer der Versuch der Elektropunktur eine solche entzündliche Schwellung zur Folge, dass wegen Erstickungsnot die Tracheotomie

1) Diese Beiträge Bd. XXI. S. 284.

gemacht werden musste. In meinen sämtlichen 5 Fällen ist mittelst Laryngo-Tracheotomie oder Tracheotomie allein die gründliche Entfernung des Tumors mittelst Messer und Schere oder Galvanokauter gelungen, und in keinem der Fälle ist ein Recidiv eingetreten.

Litteratur.

1) Ziemssen, Handb. d. speciell. Pathol. u. Therapie. Bd. IV, S. 411. — 2) Bruns, Die Laryngotomie zur Entfernung intralaryng. Neubildungen. 1878. S. 202. — 3) Bruns, Ebenda. S. 203. — 4) Heise, Diese Beiträge. Bd. III. S. 109. — 5) Bruns, Diese Beiträge Bd. III. S. 329. — 6) Paltauf, Ziegler's Beitr. z. pathol. Anat. Bd. XI. S. 71. — 7) Bruns, Handb. der Laryngol. und Rhinol. von Heymann. Bd. I. 2. Hälfte. S. 966. — 8) Baurowicz, Arch. f. Laryngol. u. Rhinol. Bd. VIII. S. 362. — 9) Freer, Journ. of the Amer. med. assoc. March 30. 1901. pag. 876. — 10) Theisen, Amer. Journ. of the med. sci. June 1902.

AUS DER

TÜBINGER CHIRURGISCHEN KLINIK

DES PROF. DR. v. BRUNS.

II.

Beitrag zur traumatischen Gangrän durch Ruptur der inneren Arterienhäute.

Von

Dr. **Max v. Brunn,**
Assistenzarzt der Klinik.

(Mit 1 Abbildung.)

Im Jahre 1899 hat Herzog [1]) aus der v. Bruns'schen Klinik einen Fall von Ruptur der inneren Häute der Art. poplitea mit nachfolgender Gangrän des Unterschenkels beschrieben, die durch das Anschlagen eines Baumstammes gegen die Innenseite des Oberschenkels entstanden war. Aeussere Verletzungen fehlten, auch war weder eine Fraktur der benachbarten Knochen, noch eine Luxation des Kniegelenks als Ursache der Ruptur anzuschuldigen. Die grosse praktische Bedeutung derartiger Fälle in unserer Zeit der Unfallversicherung und der weitgehenden Ausnutzung der Haftpflicht liegt auf der Hand. Die geringfügigen Anfangssymptome verleiten leicht zu einer allzu günstigen Prognose, und um so grösser ist die Enttäuschung für den Arzt und den Patienten, wenn plötzlich Folgezustände schwerster Art sich einstellen. Glücklicherweise scheinen nach den spärlichen Berichten in der Litteratur zu schliessen diese Fälle nicht häufig zu sein.

1) Diese Beiträge Bd. 23. 1899. S. 643.

Wir haben vor kurzem einen zweiten Fall beobachten können, den ich im Auftrage meines hochverehrten Chefs, des Herrn Prof. v. Bruns, wegen seines hohen praktischen Interesses mitteile.

Johannes S., Fuhrmann, 60 J., fuhr am 29. V. 03 mit einem schwer beladenen Wagen einen Berg hinunter. Als er, neben dem Wagen hergehend, bremsen wollte, stolperte er über einen Stein und kam unter den Wagen, der ihm über das rechte Bein ging und das linke „fortschob". Pat. wurde sofort in ein Krankenhaus gebracht. Nach Bericht des behandelnden Arztes war damals eine Luxation des Unterschenkels nicht vorhanden. Ueber der Patella bestand eine Wunde, die nach der Innenseite des Kniegelenks zu auf etwa Fingerlänge in eine durch Ablösung der Haut entstandene Tasche führte. Die Gegend des Kniegelenkes war stark suffundiert. Während im Anfang der Wundverlauf sich günstig zu gestalten schien, zeigten sich allmählich Erscheinungen gestörten arteriellen Blutzuflusses. Zeichen eines Aneurysmas fehlten. Jetzt stellte sich auch Fieber und Störung des Sensoriums ein, und schliesslich wurde Pat. mit allen Symptomen schwerster Sepsis der Klinik am 12. VI. 03 überwiesen.

Grosser Mann in mittlerem Ernährungszustand. Temperatur 39,4. Puls 112, klein, sehr unregelmässig. Pat. giebt zwar auf Fragen, wenn auch sehr langsam und zögernd, richtige Antworten, doch ist er sichtlich benommen, unruhig und euphorisch. Das rechte Bein zeigt an der Aussenseite des Oberschenkels oberflächliche Suggillationen. Quer über die Mitte der Patella verläuft eine flache Wunde, die an der Aussenseite einen senkrechten Fortsatz nach oben sendet. An der medialen Seite der Wunde findet sich eine reichlich Eiter secernierende Fistel, durch welche die Sonde an der Innenseite der Patella vorbei in den oberen Recessus des Kniegelenks vordringt. Das ganze Kniegelenk ist auf Druck sehr schmerzhaft und zeigt geringe abnorme seitliche Beweglichkeit. Die Tibia steht in leichter Subluxationsstellung nach hinten. Nahezu der ganze rechte Unterschenkel ist blauschwarz verfärbt, fühlt sich kühl an und ist mit Ausnahme des oberen Viertels völlig empfindungslos. Die Epidermis ist in Blasen abgehoben, die seröse Flüssigkeit enthalten. An der Innenseite des linken Unterschenkels eine kleinhandtellergrosse Hautgangrän, grösstenteils bereits abgestossen, und oberflächliche Hautabschürfungen an der Aussenseite der Kniegegend.

Am 13. VI. wurde in Aethernarkose die Amputatio femoris in der Mitte mit vorderem und hinterem Hautlappen ausgeführt. Die Muskulatur war stark ödematös. Die Wunde blieb vollständig offen und wurde tamponiert. Trockenverband. Unter Zunahme der septischen Erscheinungen starb Pat. am 16. VI. 03.

Die Sektion ergab ausser geringfügiger Milzschwellung und leichter Bronchitis keinerlei Organveränderungen. Zur Sektion des amputierten

Beines wurde zunächst das Kniegelenk durch einen vorderen unteren Bogenschnitt eröffnet. Das Gelenk war vollständig mit Eiter erfüllt. Bewegungen darin in normaler Weise ausführbar. Seitenbänder nicht zerrissen, dagegen ist die hintere Kapselwand teilweise zerstört, eitrig infiltriert, matsch und zerreisslich. Die Eiterung setzt sich hier vom Gelenk aus direkt in das periartikuläre Zellgewebe fort und erstreckt sich fast bis zur Mitte des Unterschenkels nach abwärts. Man übersieht diese Veränderungen am besten von einem in der hinteren Mittellinie geführten Längsschnitt aus. In der Höhe des Gelenkspaltes ist die Art. poplitea etwas spindelförmig verdickt und dunkel verfärbt. Nach Aufschneiden der Arterie von hinten her sieht man hier einen das Lumen vollständig verschliessenden roten Thrombus von 5 cm Länge. Der Verschluss ist nur in der Mitte vollständig, nach oben und unten zu läuft der Thrombus in weniger umfangreiche, kegelförmige Enden aus. Oberhalb und unterhalb davon ist das Gefäss vollständig frei. Der dicksten Stelle des Thrombus entsprechend ist die Intima und Media zerrissen, die unmittelbar angrenzenden Teile von der Adventitia abgelöst und etwas eingerollt (siehe Fig.) Der Riss verläuft quer. Die beiden Fragmente sind etwa 1 cm weit auseinander gewichen. Das proximale Ende bildet infolge der Einrollung einen Trichter, dessen Lumen von dem Thrombus ausgefüllt wird. Weder am proximalen noch am distalen Ende ist die Einrollung so stark, dass dadurch allein ein Verschluss des Lumens herbeigeführt worden wäre. In dem Zwischenraum zwischen den Fragmenten geht die Masse des Thrombus ohne scharfe Grenze in die blutig infiltrierte und dadurch stark verdickte Adventitia über. Ein Aneurysma besteht nicht. Das aufgeschnittene Gefäss misst in der Quere oberhalb des Thrombus 2,0 cm, unterhalb 1,5 cm. Die Gefässinnenfläche ist oberhalb der Verschlussstelle von normaler gelbweisser Farbe, unterhalb davon hat sie einen deutlichen Stich ins Graue. An der Vene wurden keine Veränderungen bemerkt.

Es handelt sich also im vorliegenden Falle um eine durch starke Gewalteinwirkung, Ueberfahren mittelst eines schwer beladenen Wagens erzeugte Quetschung des rechten Kniegelenks. Im Vergleich zu dieser Gewalt erschien die entstandene Verletzung verhältnismässig geringfügig: Keine Fraktur, keine Luxation, sondern nur eine anscheinend oberflächliche Wunde. Nach einigen Tagen stellen sich Zeichen gestörten Blutzuflusses am rechten Unterschenkel und

schwere Sepsis ein. Am 15. Tage nach der Verletzung kommt der Patient mit vollständiger Gangrän des Unterschenkels, Kniegelenksvereiterung und Sepsis in die Klinik. Die Oberschenkelamputation vermag das tödliche Ende nicht mehr zu verhindern. Als Ursache der Gangrän findet sich ein Verschluss der Art. poplitea in Höhe des Gelenkspaltes durch einen Thrombus. An der Stelle der Thrombose sind die beiden inneren Gefässhäute zerrissen und etwas abgelöst, die Adventitia verdickt und blutig infiltriert.

Der Mechanismus der Verletzung ist im vorliegenden Falle klar. Durch das Rad des schwer beladenen Wagens wurde die Kniegelenksgegend auf die harte Strasse aufgepresst. Die Art. poplitea wurde dabei stark gegen den Knochen gedrückt, und zwar scheint der Druck an der hinteren Kante des oberen Tibiaendes am stärksten gewesen zu sein, wenigstens entsprach die Gefässverletzung etwa dieser Stelle. Ausser der Gefässwand wurde auch die hintere Gelenkkapselwand stark geschädigt. Ob sie gleich anfangs stellenweise durchquetscht wurde oder erst sekundär einer eitrigen Einschmelzung anheimgefallen ist, lässt sich nicht mehr entscheiden. Für den sekundären Process würde es sprechen, dass im Anfang nach Aussage des behandelnden Arztes bestimmt keine Luxation vorhanden war, während bei der Aufnahme in die Klinik eine wenn auch geringfügige Subluxationsstellung des Unterschenkels deutlich hervortrat. Die Seitenbänder waren nicht zerrissen, sondern nur gedehnt.

Obwohl unser Fall insofern nicht zu den bemerkenswertesten seiner Art gehört, als die Verletzung nicht rein subkutan war, so bestand doch auch hier ein schreiendes Missverhältnis zwischen den Anfangssymptomen und den Folgezuständen. Der Zusammenhang der vorhandenen Wunde mit dem Kniegelenk war anfangs nicht sicher, vielleicht auch wirklich nicht vorhanden. Eine starke Suffusion der Kniegelenksgegend war zwar deutlich, doch fand dieselbe in der heftigen Gewalteinwirkung ihre Erklärung und wies jedenfalls nicht unmittelbar auf eine Verletzung der grossen Gefässe hin. An eine Ruptur der Art. poplitea scheint denn auch gar nicht gedacht worden zu sein. Erst nach einigen Tagen wurde durch die beginnende Gangrän die Aufmerksamkeit nach dieser Richtung gelenkt. Die gleichzeitige Kniegelenksvereiterung stempelte den Fall zu einem ganz besonders schweren, und ihr ist wohl auch mehr als der Gangrän des Unterschenkels die Schuld an dem letalen Ausgang durch Sepsis beizumessen.

Eine kurze Erörterung verdient die Frage, ob im vorliegenden Falle vielleicht auch die Thrombose der Art. poplitea wesentlich auf die Kniegelenksvereiterung zurückzuführen ist. An die Möglichkeit eines derartigen ätiologischen Zusammenhanges muss gedacht werden, nachdem es Talke[1]) gelungen ist, in grossen Gefässen, A. femoralis und Carotis, V. femoralis und jugularis, mehr oder weniger umfangreiche Thrombosen dadurch zu erzeugen, dass er Staphylokokken-Reinkulturen in die unmittelbare Nähe der Gefässwand brachte. In unserem Falle war die Umgebung der Poplitealgefässe schwer inficiert, dennoch ist die Eiterung des umgebenden Gewebes sicher nicht die Ursache der Thrombose. Dagegen spricht zunächst die allgemeine chirurgische Erfahrung, dass selbst bei ausgedehnten Phlegmonen nur ganz ausnahmsweise Thrombose grösserer Gefässe mit Gangrän eines ganzen Gliedabschnittes vorkommt, so häufig auch die Thrombosen kleinerer Gefässe, besonders der Venen, sein mögen. Viel gewöhnlicher ist die Arrosion grösserer Gefässstämme mit Nachblutung. Ferner sollte man erwarten, dass die dünnwandigere Vene unter der Einwirkung der infektiösen Umgebung ebenso gelitten haben müsste als die Arterie, was nicht der Fall ist. Endlich spricht der anatomische Befund dagegen. Die Verletzung der Media und Intima ist offensichtlich, und der Thrombus sitzt genau an der verletzten Stelle. Auch das Verschontbleiben der Vene findet bei Annahme der rein mechanischen Erklärung durch die geschütztere Lage eine ungezwungene Deutung.

Anders liegt die Sache, wenn wir den Einfluss der Eiterung auf die Entwickelung der Gangrän betrachten. Selbst der plötzliche Verschluss der Art. poplitea durch Unterbindung bedingt bekanntlich nicht notwendig und immer eine Gangrän des Unterschenkels, wenn durch Schonung der übrigen Weichteile die Möglichkeit zur Ausbildung eines Collateralkreislaufes gegeben ist. Andererseits ist bisher kein Fall bekannt, in dem eine traumatische, vollständige Ruptur der Art. poplitea nicht von Gangrän des Unterschenkels gefolgt worden wäre [Schulz][2]), wenn nicht durch schleuniges chirurgisches Eingreifen, d. h. durch Unterbindung des zerrissenen Gefässes, die Schädigung des umgebenden Gewebes durch einen massigen Bluterguss verhindert wird [Klemm][3]). Noch viel intensiver, als durch einen Bluterguss, wird das Gewebe natür-

1) Diese Beiträge Bd. 36. 1902. S. 339.
2) Deutsche Zeitschr. f. Chir. Bd. 46. S. 476.
3) Centralbl. f. Chir. 1897. S. 1181.

lich durch einen so ausgedehnten Eiterungsprocess, wie er in unserem Falle vorlag, geschädigt. An sich wäre unser Fall für die Ausbildung eines Collateralkreislaufes verhältnismässig günstig gewesen. Wie noch an dem Präparate ersichtlich ist, hat die Einrollung der rupturierten inneren Häute keinen so hohen Grad erreicht, um primär das Lumen vollständig zu verschliessen. Die Verminderung des arteriellen Blutzuflusses zum Unterschenkel ist also erst allmählich entsprechend der fortschreitenden Thrombose erfolgt. Auch ist offenbar der primäre Bluterguss nicht besonders gross gewesen. Es scheint also, dass der begleitenden Eiterung ein wesentlicher Anteil an der völligen Unterbrechung der Blutzufuhr in dem angedeuteten Sinne zukommt.

Auf eine Zusammenstellung der Litteratur über unseren Gegenstand darf ich verzichten, da dieselbe von Herzog[1]) in ausreichender Weise bis 1899 bearbeitet worden ist. Seitdem scheinen keine weiteren Fälle mehr mitgeteilt worden zu sein. Nachzutragen wäre vielleicht noch der bei Herzog nicht aufgeführte Fall von Fontguyon und Aubaret[2]), um so mehr, als diese Beobachtung eine gewisse Aehnlichkeit mit der unsrigen hat.

Der Pat. wurde von einem Wagen überfahren und erlitt ausser einer komplicierten Fraktur des linken Unterschenkels einen Splitterbruch des rechten Oberschenkels im unteren Drittel mit Eröffnung des Kniegelenks. Wegen Kniegelenksvereiterung und Sepsis wurde das Bein in der Hüfte exartikuliert. Die Untersuchung der Gefässe ergab eine Thrombose der Art. und V. femoralis in der Höhe der Bruchstelle. Die Intima und Media der Arterie waren quer durchtrennt, die Adventitia intakt. Die Autoren sind der Ansicht, dass die Gefässverletzung durch den direkten Druck gegen das Femur vor dessen Fraktur, nicht erst sekundär durch einen Knochensplitter veranlasst worden sei.

Die Zusammenstellung Herzog's umfasst, einschliesslich des eigenen, 62 Fälle, davon 32 mit Ausgang in Gangrän, 23 mit Ausgang in Heilung und 7 mit Ausgang in Tod durch anderweitige Verletzungen. Der anatomische Nachweis der Ruptur wurde 28 mal erbracht. Unter den betroffenen Gefässen rangierte die Art. poplitea mit 15 Fällen an zweiter Stelle. Am häufigsten ist die Ruptur der inneren Häute an der Art. brachialis beobachtet (18 mal). Von den

1) l. c.

2) Fontguyon et Aubaret, Lésion traumatique de la fémorale consécutive à un écrasement de jambe. Journ. de méd. de Bordeaux. 1898. Nr. 14. Ref. Hildebrand's Jahresber. 1898. S. 1012.

Rupturen der Art. poplitea führten 10 zur Gangrän des Unterschenkels und Fusses. 9 mal wurde bei diesen Fällen die Amputation vorgenommen, im 10. Falle starb der Patient ohne Amputation. In weiteren zwei Fällen wurde amputiert, bevor Gangrän eingetreten war, das eine Mal wegen ausgedehnter Weichteilverletzungen, das andere Mal wegen einer Luxation des Unterschenkels nach vorn.

Nehmen wir zu diesen Fällen den unsrigen hinzu, so ist unter 16 Fällen 13 mal die Ruptur der inneren Häute der Art. poplitea von einem Verlust des Beines, 2 mal sogar vom Tod gefolgt gewesen.

Die Prognose dieser Verletzung ist also eine äusserst ernste. Um so mehr ist es erwünscht, dass dieselbe frühzeitig gestellt wird, damit Patient und Arzt vor einem verhängnisvollen Optimismus bewahrt bleiben. Da ist denn als erstes Erfordernis zu nennen, dass bei allen Verletzungen, die einen Druck auf die grossen Gefässstämme auszuüben geeignet sind, also vor allem bei starken Quetschungen, an die Möglichkeit einer Gefässverletzung überhaupt gedacht wird, auch dann, wenn anderweitige Verletzungen fehlen oder anscheinend nur geringfügig sind. Es sind Fälle genug beschrieben, in denen partielle oder sogar totale Rupturen grosser Gefässe ohne sonstige schwere Verletzungen, ja sogar ohne Durchtrennung der Haut zu Stande gekommen sind. Eine Zusammenstellung derartiger Fälle giebt Lejars[1]). Ist die Aufmerksamkeit in der angedeuteten Richtung erst einmal rege geworden, dann dürfte es in den meisten Fällen nicht so schwer fallen, die Gefässverletzung zu erkennen. Als das wichtigste Zeichen wird allgemein das Fehlen des Pulses in den der Palpation zugänglichen peripheren Arterien angegeben. Es wird das wohl auch für die meisten Fälle zutreffen, obwohl zugegeben werden muss, dass wenigstens unmittelbar nach der Verletzung die Möglichkeit eines teilweisen Fortbestehens der Cirkulation vorliegt. Leider fehlt in unserem Falle jede Angabe über die Cirkulationsverhältnisse des Beines gleich nach der Verletzung, doch glaube ich aus dem anatomischen Befund schliessen zu dürfen, dass die Blutzufuhr nicht von vornherein vollständig abgeschnitten war. Die Media und Intima sind zwar etwas eingerollt, aber doch nicht bis zum völligen Verschluss des Lumens. Dieser wird erst durch den Thrombus bewirkt, der zu seiner vollen Ausbildung immerhin einige

1) Lejars, Des ruptures souscutanées directes des grosses artères et des gangrènes consécutives. Revue de chir. T. 18. 1898. S. 290.

Zeit gebraucht. Ich halte es also, allerdings nur aprioristisch, nicht für ausgeschlossen, dass man gelegentlich einmal kurz nach der Verletzung nur eine Abschwächung des Pulses im Vergleich zur gesunden Seite finden wird, die sich erst allmählich in völlige Pulslosigkeit verwandelt. Blässe, Temperaturherabsetzung und Sensibilitätsstörungen am verletzten Glied werden dann weiter auf die richtige Fährte führen.

Ist die Unterbrechung der Blutzufuhr festgestellt, so wird man natürlich alles thun, um die Ausbildung eines Kollateralkreislaufes zu fördern und die Cirkulation in den peripher von der Verletzung gelegenen Gliedabschnitten zu erleichtern. Ob ein eventueller Erfolg wirklich auf Rechnung unserer dahin zielenden therapeutischen Massnahmen zu setzen ist, muss wohl dahingestellt bleiben. Die Herzkraft des Individuums und die Beschaffenheit seiner Gefässwandungen, besonders ihre Ausdehnungsfähigkeit, dürften die wesentlichsten, nicht beeinflussbaren Faktoren darstellen, und auch von dem umgebenden Gewebe werden wir nur in seltenen Fällen Schädlichkeiten abhalten können, etwa durch Beseitigung oder Verhinderung eines massigen Blutergusses oder durch Bekämpfung einer vorhandenen Infektion. Werden wir somit auch in vielen Fällen genötigt sein, unthätig die weitere Entwicklung abzuwarten, so ist doch die richtige Erkenntnis der Sachlage für alle Fälle dringend erwünscht, und im Interesse der richtigen Beurteilung einschlägiger Unfälle ist eine möglichst allgemeine Bekanntschaft mit diesen Vorkommnissen geboten.

AUS DER

TÜBINGER CHIRURGISCHEN KLINIK

DES PROF. DR. v. BRUNS.

III.

Ueber tödliche Blutungen im Gefolge der Tracheotomie.

Von

Dr. **M. Taute,**

Assistenzarzt im 4. Württ. Inft.-Regt. Nr. 122.

(Mit 1 Abbildung.)

Vor kurzem hat Martina[1]) zwei in der Grazer chirurgischen Klinik beobachtete Fälle von tödlicher Blutung nach der Tracheotomie beschrieben und im Anschluss daran eine Reihe von gleichartigen Beobachtungen zusammengestellt, die ihm aus der Litteratur bekannt geworden sind. Die nachstehende Veröffentlichung soll eine Ergänzung bilden, indem ich aus der v. Bruns'schen Klinik drei bisher noch nicht publicierte Fälle von tödlicher Blutung im Gefolge der Tracheotomie aus dem Arcus aortae und der Art. anonyma mitteilen möchte. Ausserdem konnte ich Martina's tabellarische Zusammenstellung von 38 Fällen noch wesentlich vermehren, so dass es möglich wird, zuverlässige statistische Schlüsse daraus zu ziehen.

1. C. A., 49 J., giebt an, bis zu seiner jetzigen Erkrankung nie ernstlich innerlich krank gewesen zu sein. Anfangs September 1901 fing Pat. an über Husten zu klagen, dazu gesellten sich bald Atembeschwerden, die innerhalb weniger Tage so heftig wurden, dass Pat. in die chirurg. Klinik überführt wurde. Es bestand damals sehr starke Dyspnoe und

1) Deutsche Zeitschr. f. Chir. Bd. 69. S. 567.

bellender Husten; die Stimme war keineswegs heiser, der laryngoskopische Befund zeigte keine Besonderheiten. Eine retrosternale Struma war nicht mit Sicherheit nachzuweisen. Bereits nach 10 Tagen hatte sich der Zustand so gebessert, dass Pat. sich dauernd ausser Bett aufhalten und wieder leichte Arbeit ohne Beschwerden verrichten konnte. Er wurde in seine Heimat entlassen, fand sich aber einen Monat später bereits wieder in der Klinik ein, da die Atemnot von Neuem einen bedrohlichen Grad erreicht hatte; er gab an, das Gefühl zu haben, als ob er ersticken müsse. Schmerzen waren nicht vorhanden, auch beim Schlucken bestanden keine Beschwerden.

Befund (21. X. 01): Grosser, kräftig gebauter Mann in mittlerem Ernährungszustand. Gleich bei seinem Eintritt in den Krankensaal hört man einen sehr starken Stridor, dabei ist heiserer, bellender Husten vorhanden. Die Lippen sind bläulichrot verfärbt. Lungengrenzen etwas verbreitert. Die Herzdämpfung überschreitet die gewöhnlichen Grenzen etwas; Herztöne ziemlich leise, rein. Puls 80, nicht sehr kräftig, regelmässig. Man glaubt bei Schluckbewegungen hinter dem Sternum, besonders auf der rechten Seite einen Tumor zu fühlen. Die laryngoskopische Untersuchung ergiebt eine rechtsseitige Recurrensparese; ein Atmungshindernis ist weder im Larynx noch im Anfangsteil der Trachea zu finden. Mehrere Röntgenaufnahmen der Halsgegend geben ebenfalls keinen Aufschluss.

Die Dyspnoe nahm stetig zu und erreichte am 23. X. 01 einen solchen Grad, dass zur Operation geschritten werden musste. Dieselbe wird unter Morphium und Schleich'scher Infiltrations-Anästhesie ausgeführt. Hautschnitt quer im Bogen vom hinteren Rand des rechten Kopfnickers über das Jugulum zu dem des linken. Nach Durchtrennung der Fascie, des Platysma, des rechten M. sterno-cleido-mastoideus, Sternothyreoideus und Sterno-hyoideus gelangt man auf die Glandula thyreoidea; dieselbe ist mässig vergrössert und mit der Trachea sehr innig verwachsen; nach hinten reicht sie bis zur Wirbelsäule, indem sie die Trachea umfasst. Exstirpation der rechten Hälfte. Während dieses Aktes Asphyxie; daher schleunigst Tracheotomia inferior, Einführen einer v. Bruns'schen biegsamen Kanüle. Die Blutung, die ziemlich bedeutend war, wurde gestillt, die Wundhöhle tamponiert und die Haut bis auf die für die Kanüle bestimmte Oeffnung auf beiden Seiten vernäht. Xeroformpaste, trockener aseptischer Verband.

Nach Ausführung der Operation war die Atmung zunächst frei. Die Kanüle musste sehr häufig gewechselt werden, da sie schon nach kurzem Liegen mit dickem, zähem Schleim verstopft war. Gleich nach ihrer Entfernung trat heftiger Stridor ein, so dass sie immer schleunigst wieder eingeführt werden musste. Versuche mit Einführung von Gummiröhren, Doppelkanülen und elastischen Röhren schlugen fehl; es musste stets wieder zur v. Bruns'schen biegsamen Kanüle zurückgekehrt werden.

Das Hindernis, das die Gummiröhren anscheinend komprimierte, musste sehr tief, jedenfalls nur wenig über der Bifurkation angenommen werden. Am 28. X. 01 werden die Nähte entfernt; die Hautwunden zu beiden Seiten der Kanüle sind per primam geheilt. Die Tracheotomiewunde ist stark eitrig belegt; einzelne nekrotische Gewebsfetzen stossen sich ab. Die Körperwärme, die in den ersten Tagen nach der Operation wesentlich erhöht war, ist jetzt niedriger geworden; die Temperaturen bewegen sich nahe um 38° herum. Ueber der linken Lunge besteht vom Schulterblattwinkel an abwärts leichte Dämpfung; Rasselgeräusche sind nicht zu hören. Am 1. XI. 01, am 9. Tag nach der Operation, bekommt Pat. einen heftigen Hustenanfall, während dessen plötzlich reines Blut im Strom aus und neben der Kanüle herausgeschleudert wird. Es gelingt nicht, die Blutung zu stillen und in wenigen Minuten tritt der Tod ein.

Sektion: Nach Lüftung des Sternums zeigt sich die rechte Lunge in grosser Ausdehnung mit der Brustwand verklebt, die linke zieht sich ebenfalls wenig zurück, ist voluminös, gebläht. Der Herzbeutel liegt in gewöhnlicher Ausdehnung frei, in ihm finden sich ca. 100 ccm klarer Flüssigkeit. Pericard spiegelnd und glatt. Das Herz entspricht der Faust der Leiche; seine linke Hälfte ist fast ganz leer, während sich rechts etwas flüssiges Blut befindet. Sämtliche Klappen sind in normaler Weise durchgängig, zart und glatt. Die Muskulatur des Herzens ist von gewöhnlicher Dicke, guter Konsistenz und roter Farbe. An der Rückwand der Aorta, ca. 3 Finger breit oberhalb der Klappen beginnend, nach links bis zum Abgang der A. subclavia sin. reichend findet sich eine sackartige Ausbuchtung der Wand von Kleinapfelgrösse. Die Wand dieses Aneurysmas ist hinten fest verwachsen mit dem unteren Teil der Trachea sowie dem Anfang der beiden Hauptbronchien; seine Innenfläche ist rauh und stellenweise mit festhaftenden Gerinnseln bedeckt, die jedoch keine bedeutende Dicke erreichen. An der tiefsten Stelle der oberen Hälfte dieses Sacks findet sich eine linsengrosse Oeffnung, durch die man in die Trachea gelangt. Die Aortenwand zeigt unterhalb des Aneurysma zum Teil kleine rundliche, leicht gelblich gefärbte, glatte Hervorwölbungen, die meist mit einander konfluiert sind und unregelmässige, schwielig-derbe Platten darstellen. Verkalkungen und Geschwürsbildungen finden sich nicht. Vom Arcus aortae an abwärts finden sich in der Art. anonyma vereinzelte arteriosklerotische Buckel, in der Aorta abdominalis sind keine mehr vorhanden. Der Umfang der Aorta beträgt an den Klappen 7 cm, 2 cm oberhalb der Klappen am Beginn der arteriosklerotischen Platten 8 cm und erweitert sich dann am unteren Rande; an der Abgangsstelle der Art. subclavia sin. beträgt der Umfang der Aorta 5 cm. — In der Trachea finden sich reichliche Blutgerinnsel; das rechte Stimmband erscheint im Vergleich zum linken verschmälert und verdünnt. Die rechten Mm. arythaenoid. und crico-arythaenoid. haben ein braunes, opakes, trübes Aussehen, während sie links hellrot und kräftig entwickelt sind. Unter

dem Ringknorpel findet sich eine Tracheotomiewunde; 7 cm unterhalb derselben bis etwa 1 cm über der Bifurkation zeigt sich die Trachealwand bis auf die Knorpelschichten verdünnt und zwar fallen an dieser Stelle schraubenartige, durch die Kanüle verursachte Eindrücke auf. In der Mitte derselben findet sich eine linsengrosse, durch ein Stückchen Trachealknorpel klappenartig verschlossene Oeffnung, die in das mit der Wand der Luftröhre hier fest verwachsene Aneurysma führt. Der linke Schilddrüsenlappen zeigt eine kleinhühnereigrosse Masse von leicht colloidem Drüsengewebe.

2. W. M., 2 J., wurde am 29. XI. 00 in die Klinik aufgenommen, nachdem das sonst stets gesunde Mädchen 3 Tage zuvor unter Heiserkeit erkrankt war, zu der sich Atembeschwerden gesellten. Nach dem Aufnahmebefund handelte es sich um ein mässig kräftiges Kind, das sich in mittlerem Ernährungszustand befand. Atmung kaum stridorös und nicht von Einziehungen begleitet; Stimme heiser. Abgesehen von zerstreut zu hörenden bronchitischen Geräuschen bietet der Lungenbefund keine Besonderheit. Auf beiden Tonsillen ziemlich ausgedehnte konfluierende Beläge von graugelber Farbe.

Die übliche Behandlungsweise (Injektion von 1500 J.-E. Behring's Diphtherie-Heilserum, Umschläge um den Hals) hat keinen Erfolg. Ueber Nacht treten starke inspiratorische Einziehungen des Jugulums, Epigastriums und der Intercostalräume ein. Injektion von weiteren 1000 J.-E. Behring's Diphtherie-Heilserum. Am anderen Vormittag nimmt die Atemnot unter Auftreten von heftigem Stridor noch weiterhin zu, so dass zur Operation geschritten werden muss (30. XI. 00). Nachdem die Tracheotomia inferior ohne Narkose ausgeführt ist, atmet das Kind sofort ruhig und frei, fällt bald in längeren Schlaf und expektoriert nach dem Erwachen dünnflüssiges Sekret aus der Kanüle. Am nächsten Tag befindet sich Pat. bereits wohl und nimmt ziemlich viel Milch zu sich. Es besteht öfters Hustenreiz bei dünnflüssiger Sekretion aus der Kanüle; auf den Tonsillen befindet sich noch ein ganz geringer Belag. Am 3. XI. 00 ist der Belag vollkommen verschwunden; das Kind fühlt sich so wohl und atmet so frei, dass für den nächsten Tag der Versuch eines Décanulements geplant war. Da trat am 4. XII. 00 plötzlich eine Blutung ein: Das Kind hustete, wobei zunächst aus der Kanüle leicht blutig gefärbtes, dünnflüssiges Sekret entleert wurde, und wenige Sekunden darauf strömte das Blut in dickem Strahl im Bogen aus der Kanüle. Nach dem Zuhalten der Kanüle stürzte das Blut sofort aus Mund und Nase hervor und die Blutung liess auch nicht nach, nachdem die Kanüle schnell entfernt und die Tracheotomiewunde digital komprimiert worden war. Verblutungstod nach wenigen Minuten. Mit den letzten Atembewegungen sammelte sich vor Nase, Mund und Operationswunde noch eine grosse Menge schaumigen Bluts an.

Sektion: Hautdecken und sichtbare Schleimhäute auffallend blass. Nach Lüftung des Sternums ziehen sich die Lungen nicht genügend zurück, doch ist der Herzbeutel in Breite von 2 cm sichtbar. In der Pleurahöhle befindet sich keine freie Flüssigkeit. In der Mitte des Halses eine offene Tracheotomiewunde, in deren Tiefe auf Druck schaumiges Blut sichtbar wird. Die linke Lunge ist an der Spitze etwas mit dem Thorax verwachsen; sie fühlt sich schwammig an und knistert. Die Pleura ist glatt und spiegelnd. Im Allgemeinen ist die Lunge blass und zeigt nur in ihren hinteren Teilen stärkere Injektion. Aus den Bronchien entleert sich blutiger Schaum. Auf der Schnittfläche finden sich im Unterlappen einige kleine, blutig infiltrierte Stellen. Aus dem rechten Bronchus kommt fast noch reichlicher als aus dem linken Blut zum Vorschein. Auch die rechte Lunge ist im Ganzen blass und zeigt nur im Unterlappen stärker injicierte Stellen. Im Cavum orale, im Nasopharyngealraum und auf der Epiglottis befindet sich geronnenes Blut. Der weiche Gaumen, die Tonsillen, die Pharynxschleimhaut, die Sinus pyriformes und der Aditus laryngis sind vollkommen frei von Belägen. Die Tonsillen sind hypertrophisch und lakunär zerklüftet; es ist eine stark entwickelte Pharynxtonsille vorhanden. Nach dem Aufschneiden der Trachea entlang ihrer hinteren Wand zeigt sich die 1 1/2 cm lange, 6 mm breite Tracheotomiewunde, deren innere Ränder gut aussehen. Dicht unterhalb der Tracheotomiewunde befindet sich, von ihr nur durch einen einzelnen stehengebliebenen Knorpelring getrennt, eine zweite Oeffnung in der Trachea von nicht ganz Linsengrösse. Durch letztere Oeffnung gelangt man in den Truncus anonymus. An der Perforationsstelle zeigt sich innerhalb des Gefässlumens ein kleines Blutgerinnsel. Das Loch in der Gefässwand befindet sich gerade gegenüber der Arteria subclavia dextra; es stellt eine kleine, längsverlaufende, gezackte Oeffnung von etwa Hanfkorngrösse dar. Im Umkreis derselben sind die beiden inneren Schichten des Gefässes von der Adventitia entblösst, so dass diese Gegend dünn und transparent erscheint. Die Weichteile des Halses, welche die Tracheotomiewunde umgeben, zeigen einen zarten, fibrinösen Belag. Makroskopische Eiterung oder diphtherische Infiltration der durchtrennten Gewebe ist nicht festzustellen. Abgesehen von der Gegend der Tracheotomie-

wunde ist die Schleimhaut der Trachea und der Bronchien normal.

3. H. K., 4 J., wird am 2. IX. 01 in die Klinik wegen Atemnot eingeliefert. Die Mutter des Pat. giebt an, dass derselbe schon von frühester Jugend auf an Schweratmigkeit leide. Im Allgemeinen habe die Atemnot ganz allmählich zugenommen und erst in letzter Zeit einen bedrohlichen Grad erreicht. Das Kind hat nie an anderweitigen Erkrankungen gelitten.

Gut entwickelter Knabe in mässigem Ernährungszustand. Der an den inneren Organen erhobene Befund zeigt keine Besonderheiten. Die Gesichtsfarbe ist eine leicht bläuliche, die oberflächlichen Halsvenen sind stark gefüllt. Die Atmung ist stark angestrengt und mit deutlichem inspiratorischem Stridor verbunden. Die Stimme ist rauh, belegt, aber nicht tonlos. Der Versuch einer Autoskopie des Larynx verläuft ergebnislos; während der deswegen eingeleiteten Narkose trat starke Cyanose und Atemnot ein.

Da die Dyspnoe nicht nachliess, so musste am 3. IX. 01 zur Tracheotomia inferior geschritten werden; dieselbe wurde in Chloroformnarkose ausgeführt. Bei der Operation zeigte sich, dass die Schilddrüse nur mässig vergrössert war, wogegen zwei kirschgrosse, der Thymus angehörige Lappen von unten hervorquollen, die aus dem Weg geschafft werden mussten. Nach der Tracheotomie war die Atmung vollkommen frei. 2 Tage nach der Operation hohes Fieber durch Broncho-Pneumonie. Am 8. IX. 01 fiel die Temperatur bereits wieder ab und das Allgemeinbefinden des Pat. war ein vollkommen befriedigendes. Aus der Kanüle starke Sekretion. Am 9. IX. 01 (am 6. Tag nach der Tracheotomie) tritt abends nach unruhigem Verhalten beim Wechsel der inneren Kanüle plötzlich eine immense Blutung aus der Wunde ein, die in wenigen Minuten zum Tod führt.

Sektion: Haut und sichtbare Schleimhäute auffallend blass. Nach Lüftung des Sternums ziehen sich die Lungen gut zurück. Im Herzbeutel befindet sich eine mässige Menge klarer, seröser Flüssigkeit. Das Pericard ist spiegelnd und glatt; der Herzmuskel erscheint etwas blass. Das Herz entspricht in seiner Grösse ungefähr der Faust der Leiche. An den Klappen ist nichts Besonderes zu bemerken. Nach Eröffnung des linken Ventrikels wird die Aorta bis zum Abgang der Arteria anonyma eröffnet. Beim Sondieren der Anonyma findet man direkt unterhalb der Tracheotomiewunde eine für eine starke Sonde leicht durchgängige Oeffnung der Arterienwand. Die Lungen sind beiderseits vollkommen lufthaltig; sie erscheinen auf dem Durchschnitt sehr anämisch, im übrigen ist nichts Besonderes an ihnen zu bemerken. Bei Eröffnung des Kehlkopfs sieht man in der Gegend der Giessbeckenknorpel kleine papilläre Exkrescenzen, die der Glottis zu gelagert sind. Larynx und Trachea, sowie der Anfangsteil der Bronchien sind mit flüssigem Blut

angefüllt. In der Trachea sieht man unterhalb der Tracheotomiewunde die Schleimhaut entsprechend der Stelle des unteren Randes der Kanüle geschwunden und die Trachealwand eingedrückt.

Der 1. Fall ist doppelt interessant, einmal weil er einen Erwachsenen betrifft, dann auch, weil die Blutung aus dem Arcus aortae eingetreten ist. Man fragt sich hier, ob das Aneurysma nicht auch ohne die Tracheotomie um dieselbe Zeit durchgebrochen wäre. Pridie z. B. berichtet von einer stark beleibten Frau, die plötzlich ohne vorherige Anzeichen erkrankte; es bestand stetig zunehmende Atemnot, so dass zur Tracheotomie geschritten werden musste. Der Hautschnitt war bereits gemacht und in dem Moment, wo die Luftröhre eröffnet werden sollte, stürzte eine grosse Blutwelle aus dem Munde und die Pat. verschied augenblicklich. Die Sektion ergab ein enteneigrosses Aneurysma des Arcus aortae, das dicht über der Bifurkation in die Trachea perforiert war. In unserem Fall besteht nach dem Sektionsbefund kein Zweifel, dass in erster Linie die Kanüle die destruierende Arbeit besorgt hat; mit ihr wirkte die pulsatorische Thätigkeit der Aorta zusammen, und so war bei den bestehenden Veränderungen der Gefässwände der Durchbruch unvermeidlich.

Die beiden anderen Fälle betreffen Kinder, bei denen ein Kanülendekubitus um so leichter entstehen kann, als dieselben durch Unruhe im Bett und besonders durch Zerren am Schild der Kanüle das untere Ende derselben in fortwährender scheuernder Bewegung halten können. Die starre Kanüle kann sich den Bewegungen des Halses unmöglich anpassen, sie wird ja schon bei sonst vollkommen günstigen Verhältnissen durch jede Schluckbewegung aus ihrer Ruhelage gebracht; so nimmt es nicht Wunder, dass gerade bei Kindern mit Leichtigkeit die ohnehin schon empfindliche Trachealschleimhaut usuriert wird. Die Bakterienansiedlung und die ungenügende Expektoration thun das übrige, um ein so entstandenes Druckgeschwür rasch in die Tiefe dringen zu lassen. Wie das klinische Bild, so entspricht auch der anatomische Befund in unseren beiden Fällen der Regel. Wir finden natürlich keine reine Druckatrophie, sondern eine entzündliche Gswebsinfiltration, die, nachdem sie alle Schichten der Trachea durchdrungen hat, auf die Adventitia des Gefässes übergegangen ist. In diesem Infiltrat kommt es durch den kontinuierlichen Reiz des Kanülendrucks, verbunden mit der Bakterienwirkung, zur Einschmelzung des Gewebes, die schliesslich bis zur Intima vorschreitet. Diese zarte durchsichtige Schicht zeigt einen sondenknopfgrossen

Riss. Ausführlich ist auf diese anatomischen Verhältnisse Engelhardt eingegangen, auf dessen Arbeit hier verwiesen sei. Mit dem Entstehen eines solchen Risses in der Anonyma, mag er auch noch so klein sein, ist das Schicksal des Patienten in der Regel sofort entschieden. Nur wenige in die Trachea gelangten Tropfen Bluts lösen immer neue Hustenstösse aus, die dann den Riss erweitern und das Blut in mächtigem Strahl aus Mund und Wunde herausschleudern können. Ein anschauliches und wohl ohne weiteres verständliches Bild von den anatomischen Verhältnissen giebt die umstehende Abbildung des Präparats von Fall 2.

Es sei mir gestattet, hier noch über eine Blutung im Gefolge der Tracheotomie zu berichten, die gleichfalls in der letzten Zeit in der Tübinger Klinik beobachtet wurde. Diese Blutung konnte zwar noch im letzten Momente zum Stehen gebracht werden, hätte aber zweifellos letal geendigt, wenn nicht ungewöhnlich rasch ärztliche Hilfe zur Stelle gewesen wäre.

R. M., 24 j. Mädchen, das am 3. X. 02 die Klinik wegen Atembeschwerden aufsucht. Pat. giebt an, dass sie vor 4 Jahren und im vergangenen Jahr Lungenkatarrh gehabt habe; ungefähr seit dieser Zeit trat Atemnot ein, die in ihrer Heftigkeit sehr wechselte. Mitunter will Pat. ganz plötzlich Anfälle von akuter Dyspnoe bekommen haben, die jedesmal etwa $^1/_2$ Tag andauerten. In der letzten Zeit ist der Kräftezustand der Pat. angeblich stark zurückgegangen.

Die Pat. ist ein ziemlich schwächliches, schlank gewachsenes Mädchen, an deren Brust- und Baucheingeweiden krankhafte Veränderungen nicht nachweisbar sind. Es besteht deutliche Cyanose des Gesichts. Die Atmung ist stark angestrengt, indem bei jeder Inspiration die Fossae supraclaviculares und die seitlichen Halsgegenden eingezogen werden. Auf der linken Seite des Schildknorpels fühlt man eine linsengrosse Lymphdrüse; im übrigen ergiebt die äussere Untersuchung des Larynx und der Trachea nichts Besonderes. Mit dem Kehlkopfspiegel sieht man dicht unterhalb der Glottis von rechts her in das Lumen der Trachea eine von geröteter Schleimhaut überzogene Anschwellung hineinragen, die nur noch einen kleinen Spalt links und vorn frei lässt; sie nimmt die ganze rechte Hälfte und die Hinterwand der Trachea ein. Auf ihrer Höhe ist eine gelbe Stelle zu sehen, welche einem Eiterbläschen ähnelt. Das untere Ende des Anschwellung lässt sich nicht bestimmen. — 4 Tage nach der Aufnahme trat plötzlich Temperatursteigerung auf 39,6° ein, während über dem rechten Unterlappen Rasseln zu hören war. Die Atemnot hatte sich inzwischen so gesteigert, dass am 8. X. 02 die Tracheotomie notwendig wurde. Die beabsichtigte Ausführung des unteren Luftröhrenschnitts scheitert daran, dass ein sehr stark ausgebildeter und tief nach

unten reichender Isthmus der Schilddrüse vorhanden ist; es wird deshalb die Tracheotomia superior gemacht. Nach Eröffnung der Trachea wird massenhaft rein eitriges Sekret entleert. Nach der Operation blieb das Fieber auf gleicher Höhe, da sich eine croupöse Pneumonie des rechten Unterlappens gebildet hatte. Am 12. X. 02 trat nach einem Hustenstoss plötzlich aus und neben der Kanüle eine ausserordentlich starke Blutung ein. Die Stillung derselben gelingt anfangs nicht, so dass Pat. in kürzester Zeit etwa 1 l Blut verliert. Schwinden des Bewusstseins, Zuckungen des ganzen Körpers. Nun wird durch digitale Kompression der Weichteile neben der Trachealwunde die Blutung vorläufig zum Stehen gebracht. Nach Verbringung der Pat. in den Operationssaal unter fortwährender Kompression der seitlichen Halsteile gelingt es nach ausgiebiger Spaltung der Weichteile rechts von der Trachea den Herd der Blutung zu finden: es war eine quer durch die Wunde verlaufende grosse Vene arrodiert worden. Unterbindung dieses Gefässes. Tamponade. Kochsalzinfusion, Cognakklystier, Kampher, Aetherinjektionen, Inhalation von Sauerstoff. — Pat. erholte sich ziemlich rasch und kam $^1/_2$ Stunde, nachdem sie wieder ins Bett verbracht worden war, zur Besinnung. Am 15. X. 02 trat unter Fieberabfall die Lösung der Pneumonie ein, am 8. XI. 02 konnte die Kanüle dauernd weggelassen werden. Die Atmung ist dabei vollkommen unbehindert. Mit dem Kehlkopfspiegel ist keine Spur der Schwellung unterhalb der Glottis mehr zu entdecken. Bei sehr gutem Allgemeinbefinden verlässt Pat. am 13. XI. 02 die Klinik als geheilt.

Es interessiert uns in diesem Fall, bei dem es sich zweifellos um eine Blutung aus der Vena thyreoid. inferior handelte, hauptsächlich die Frage nach der Entstehung der Blutung. Man könnte zunächst an eine abgeglittene Ligatur denken, allein in dieser Gegend kam bei der Ausführung der Tracheotomia superior keine grössere Vene zur Unterbindung. Die Wirkung des Kanülendrucks kommt gleichfalls ausser Betracht, und so bleibt nur noch die Annahme, dass es sich um eine Arrosionsblutung im engeren Sinne des Worts handelt, die durch Zerstörung der Gefässwände nach Wundinfektion entstanden ist. Dass die Blutung aus dieser immerhin nur mittelgrossen Vene eine so bedeutende war, erklärt sich aus der bei der Dyspnoe herrschenden Steigerung des Blutdrucks; immer neue Hustenstösse traten fördernd dazu, und in kurzer Zeit wäre ohne ärztliche Hilfe der Tod erfolgt.

Auch dieser Fall betraf eine erwachsene Person. Martina fand Blutungen nach der Tracheotomie bei solchen so selten, dass er die 3 derartigen ihm in der Litteratur zur Kenntnis gelangten Fälle ausführlicher mitteilt; aus der Grazer Klinik fügt er dann

noch zwei Verblutungen aus der A. anonyma hinzu, die gleichfalls bei Erwachsenen beobachtet wurden. Hierzu möchte ich auch noch einen von Bolton beschriebenen Fall bei einer Erwachsenen anführen.

Bei einem 25j. Mädchen musste wegen syphilitischer Kehlkopfaffektion die Tracheotomie gemacht werden. Am 18. Tag nach der Operation, als die Kanüle schon zeitweise weggelassen werden konnte, trat plötzlich eine profuse Blutung ein, der die Patientin in ganz kurzer Zeit erlag. Die Sektion ergab an der Rückwand der Trachea eine die ganze Tiefe der Schleimhaut durchdringende Ulceration, die durch den Druck der Kanüle entstanden war. Auch hier hat zweifellos der unvermeidliche und unaufhörliche Hustenreiz ein Sistieren der Blutung verhindert, so dass die Arrosion ganz kleiner Gefässe schliesslich den tödlichen Ausgang verursachen konnte.

Zwei weitere, Erwachsene betreffende Fälle, bei denen die Wirkung der Kanüle mehr in den Hintergrund tritt, findet man bei Kermauner.

Der erste betrifft einen 46j. Mann, bei dem infolge von carcinomatöser Oesophagusstriktur Schling- und Atembeschwerden eingetreten waren und die Tracheotomie und Gastrostomie notwendig machten. Nachdem die Operation glücklich verlaufen war und ein befriedigendes Resultat ergeben hatte, trat einen Monat später beständiger Hustenreiz bei blutigem Sputum auf. Nach 4½ Monaten profuse Blutung aus der Kanüle, aus Mund und Nase, von der sich Pat. auf Verordnung von Ruhelage, Morphium und Eis allmählich erholt. Einen halben Monat später wiederholt sich die Blutung und verursacht den Tod. Die Sektion ergab keinerlei Anhaltspunkt für die Entstehung der Blutung; Kermauner hält es für wahrscheinlich, dass sie aus einem von der Kanüle und dem Carcinom gemeinsam arrodierten Gefäss stammte, da nach dem Befund eine Pneumorrhagie ziemlich sicher ausgeschlossen werden konnte.

Die weitere Beobachtung Kermauner's betrifft ein 17j. Mädchen, bei dem die halbseitige Resektion einer Struma vorgenommen wurde. Während der Narkose trat Asphyxie ein. Künstliche Atmung war erfolglos; es wurde daher zur Tracheotomia infer. geschritten, worauf die Respiration wieder in Gang kam. Nach der Operation wurde die Kanüle entfernt und die Trachea vernäht, was wegen der Tiefe der Wunde nur mangelhaft gelang. In den nächsten Tagen leichte Temperatursteigerungen und Dyspnoe, bedingt durch ausgedehnte Aspirationspneumonie. Am 4. Tag nach der Operation nahm die Atemnot so zu, dass die Haut- und Luftröhrenwunde wieder geöffnet wurde und von neuem eine Kanüle eingeführt werden sollte. In diesem Moment trat vor der Trachea eine enorme, in einer Minute letal endigende Blutung ein. Bei der Obduktion

zeigte sich, dass die Art. anonyma durch den scharfen unregelmässig vernähten Rand eines durchschnittenen Knorpelrings usuriert und schliesslich durchgerissen war.

Fügen wir diesen Fällen noch die von mir an erster Stelle beschriebene Perforation des Arcus aortae hinzu, so können wir im Ganzen nur 9 tödliche Verblutungen nach der Tracheotomie bei Erwachsenen zusammenstellen. Das ist ein sehr kleiner Procentsatz; wenn man aber bedenkt, wie selten man, im Gegensatz zu den Kindern, beim Erwachsenen zum Luftröhrenschnitt schreiten muss, so wird sich das Verhältnis der tödlichen Blutungen doch etwas anders gestalten. In letzter Zeit wird wohl schon die Serumbehandlung der Diphtherie auch in dieser Hinsicht Veränderungen geschafft haben, die mit Sicherheit nachzuweisen jetzt noch nicht möglich ist. Die Enge der Trachea des Kindes, der hohe Verlauf der kindlichen Anonyma und vor allem die Unruhe des Kindes werden aber stets der mechanischen Einwirkung der Kanüle eine Gefässarrosion leichter machen.

Bei der Zusammenstellung der in der Litteratur verzeichneten Fälle habe ich alle die Nachblutungen ausser Acht gelassen, die in unmittelbarem Zusammenhang mit der Tracheotomie stehen, verursacht durch versäumtes Unterbinden von Gefässen oder Abgleiten von Ligaturen und ähnliche bei allen anderen Operationen mögliche Vorkommnisse. Dass dieselben bei der Nähe der eröffneten Luftröhre eine besondere Bedeutung gewinnen, leuchtet ohne Weiteres ein und daher ist von Fock, Voigt, Zimmerlin, Jenny, Baer, Foltaneck, Habs u. A. eine ganze Reihe derartiger schwerer, grösstenteils sogar tödlicher Blutungen veröffentlicht worden.

Mich beschäftigen hier nur die im späteren Gefolge der Tracheotomie aufgetretenen Blutungen, mögen sie nun auf die mechanische Einwirkung der Kanüle oder phlegmonöse bezw. diphtherische Beschaffenheit der Wunde zurückzuführen sein. Ich konnte im Ganzen 85 derartige Fälle zusammenstellen, von denen 79 unmittelbar tödlich endigten, während bei den übrigen 6 der Exitus erst nach längerer Zeit und nach mehrfacher Wiederholung der Blutung eintrat; immerhin ist auch bei letzteren nach Angabe des Autors als hauptsächliche Todesursache der grosse Blutverlust anzusehen. Martina hat in seiner Tabelle 38 Fälle zusammengestellt; diesen sind noch 3 von ihm ausführlicher beschriebene Beobachtungen von Verneuil, Bayer und Kermauner, sowie die von ihm kurz angeführten 6 Fälle von Rose, Bauer, Lucas

und Maylard hinzuzufügen. Mit Einschluss der beiden von ihm neu veröffentlichten Arrosionsblutungen der Art. anonyma würde somit die Statistik von Martina 49 Fälle umfassen. In Folgendem möchte ich die von ihm nicht erwähnten, mir aus der Litteratur bekannt gewordenen Fälle mit kurzen Worten anführen.

1. Guersant (Gaz. des Hôpit., Paris 1854): Ein Kind, bei dem die Tracheotomie wegen Diphtherie gemacht worden war, starb bald nach seiner Entlassung aus dem Krankenhaus an Verblutung. Sektion: Perforation der Art. anonyma.

2. Bolton (British Med. Journ. 1861): Der Fall betrifft eine erwachsene Person, ist daher bereits vorne von mir ausführlicher erwähnt worden.

3. Steiner (Jahrbuch für Kinderheilkunde 1868): 4j. Kind mit Larynxcroup. Tracheotomia inferior. Am 3. Tag starke Blutung nach Hustenanfall; dieselbe wiederholt sich am 6., 8. und 14. Tag und endigt am 16. Tag tödlich. Sektion: Ulceration des mittleren Schilddrüsenlappens, Dekubitalgeschwür in der Trachea.

4. Ders.: Vollkommen ähnlicher, gleichfalls tödlich endigender Fall, über den genauere Angaben fehlen. Sektion: Tiefer Substanzverlust in der Trachea.

5. Wood (Lancet. March. 1872, S. 319): Kurze Angabe, dass eine Ulceration der vorderen Trachealwand infolge Kanülendrucks die Art. anonyma eröffnet und eine tödliche Blutung zur Folge hatte.

6. Durham (System of Surgery, edited by T. Holms, 1870): Beobachtung aus Guy's Hospital, wo eine durch Kanülendruck entstandene Ulceration der Trachealwand in die Art. anonyma durchbrach und so den Tod verursachte.

7. Bruns (Laryngotomie zur Entfernung intralaryngealer Neubildungen. Berlin 1878 S. 180): Bei einem Kind wurde wegen Larynx papillomata die Tracheotomie gemacht. Am 10. Tag nach der Operation Tod durch ulceröse Perforation der Art. anonyma von Seiten der Trachealkanüle.

8. König (Lehrbuch der speciellen Chirurgie. Bd. I S. 669): Ein Kind blutete sich, nachdem es von der Diphtherie genesen war, aus einem Kanülendruckgeschwür zu Tode, als die Eltern einen Kanülenwechsel vornehmen wollten.

9. Margari (Annal. des malad. de l'oreille, du larynx etc. Paris 1879): $1^3/_4$j. Kind mit Diphtherie. Tracheotomia superior. Am 4. Tage erysipelatöse Schwellung und Rötung der Wunde und ihrer Umgebung unter mässigem Fieber. Am 6. Tag nach der Operation tödliche Blutung. Sektion: Eröffnung mehrerer zum Isthmus der Schilddrüse verlaufenden Gefässe.

10. Ders.: Kurze Erwähnung eines ähnlichen Falls, ohne dass auf Einzelheiten eingegangen wird.

11.—12. Gnändinger (Wien. med. Blätter. Bd. 47): Bericht über 2 Fälle von tödlicher Blutung nach der Tracheotomie durch Arrosion von Thyreoidalvenen. Genauere Angaben fehlen.

13. Wolberg (Berl. klin. Wochenschr. 1882 S. 716): Kind mit Larynxstenose. Tracheotomia inferior ohne Narkose mit dem Pacquelin. Am 10. Tag nach der Operation Décanulement; Atmung frei. Um die Vernarbung der grossen Hals- und Trachealwunde zu beschleunigen, erneute Einführung einer Metallkanüle. 2 Wochen nach der Operation immense arterielle Blutung aus der Trachea, der das Kind in wenigen Minuten erliegt. Sektion verweigert; nach Angabe des Autors besteht kein Zweifel, dass die Blutung aus der Art. anonyma stammte.

14. Zimmerlin (Jahrbuch für Kinderheilkunde. Bd. 19. 1883): 5j. Kind mit Diphtherie. Obere Tracheotomie. In den nächsten Tagen Blutspuren im Sputum; Wunde diphtherisch. Am 5. Tag nach der Operation nach dem Décanulement Hustenstoss, tödliche Blutung. Sektion: An der hinteren Trachealwand tiefgehender, alle Trachealschichten durchdringender Substanzverlust, vom Kanülendruck herrührend.

15. d'Heilly (Bullet. de la Soc. méd. des Hôpit. de Paris. 1884, S. 157): Ulceration und Perforation der Trachea und der Art. anonyma durch Kanülendruck. Tödliche Blutung.

16. Bataille (Progrès méd. 1884, S. 987): Ein Kind starb zwölf Tage nach der wegen Diphtherie vorgenommenen Tracheotomie. Sektion: Ulceration in der Trachea entsprechend dem unteren Kanülenende; durch ein Loch im Grunde derselben gelangt man mit der Sonde in die Art. anonyma.

17. Pughe (Liverpool Med.-Chirurg. Journal 1886): Ulceration der Trachea und Art. anonyma nach der Tracheotomie. Tödliche Blutung.

19. Foltanek (Jahrbuch für Kinderheilkunde 1892, Bd. 23): $3^1/_2$j. Kind mit Diphtherie. Tracheotomia inferior. Am 7. Tage Décanulement. Am 11. Tag nach der Operation ohne äussere Veranlassung heftige Blutung aus der nur noch kleinen Wunde; Tod in wenigen Minuten. Sektion: Prätracheale Eiterhöhle, an deren unterer Peripherie eine schlitzförmige Oeffnung in die Art. anonyma führt; in der Umgebung der Perforation ist die Arterie bis auf die Intima verdünnt.

19. Ders.: 4j. Kind mit Diphtherie. Tracheotomia inferior. Nach 8 Tagen Fieberabfall, Schwinden der Beläge; vor der Trachea ein in die Tiefe führender Recessus. Décanulementsversuche erfolglos. Am 13. Tag nach der Operation tödliche Blutung. Sektion: In der Art. anonyma, 3 mm vor Abgang der Art. subclavia dextra ein Loch, durch das man mit der Sonde in die Trachea gelangt.

20. Ders. 4j. Kind mit Diphtherie. Tracheotomia inferior. Am 6. Tage Décanulement. Nach 8 Tagen erneute Dyspnoe, daher Wiedereinführung der Kanüle. Nach 2 Tagen heftige Blutung aus der Trachea, die nach Einführung einer Tamponkanüle steht. Die Blutung endigt bei der zweiten Wiederholung am 16. Tag tödlich. Sektion: Loch in der Art. anonyma mitten zwischen Ursprung aus der Aorta und Abgang der Art. subclavia dextra; diese Perforation führt durch einen Wundrecessus in die ulcerierte Trachea.

21. Ders. 7j. Kind mit Larynxstenose. Tracheotomia inferior. Am 5. Tage vergeblicher Versuch, die Kanüle dauernd zu entfernen; dabei leichte Blutung. Am 10. Tage nach der Operation profuse Blutung, die in wenigen Augenblicken den Tod zur Folge hat. Sektion unterbleibt, es besteht jedoch nach Foltanek kein Zweifel an einer Arrosion der Art. anonyma.

22. Ders. 3j. Kind mit Dyphtherie. Tracheotomia inferior. Am 3. Tage Wundränder gerötet, Wandungen grau belegt; am selben Tage tödliche Blutung. Sektion: Eitrige Infiltration des Zellgewebes vor der Trachealwunde. Arrosion von Aesten der Art. thyreoidea inferior.

23.—28. Ders. Anführung von je 2 Blutungen aus Aesten der Art. thyreoidea inferior und der Vena thyreoidea inferior, sowie je einer aus der Vena thyreoidea intima und einem unbekannten Gefäss. Dieselben führten erst nach mehreren Wiederholungen und nach längerer Zeit allmählich zum Tode; immerhin sind sie nach Foltanek als Hauptursache des Exitus letalis aufzufassen.

29. Habs (Deutsche Zeitschr. für Chir. Bd. XXXIII, S. 522): 10j. Kind, bei dem die Cricotracheotomie ausgeführt wird. Bald darauf phlegmonöse Anschwellung des ganzen Halses. Am 8. Tage nach der Operation tödliche Blutung aus der Tracheotomiewunde. Sektion: Arrosion der Vena jugularis communis sinistra.

30. Buchholz (Petersburg. med. Wochenschr. 1895 Nr. 24): $1^1/_2$j. Kind mit hochgradiger Larynxstenose, die die Tracheotomie notwendig macht. Am 6. Tag nach der Operation leicht blutig gefärbtes Sputum; am 7. Tag schmierige Verfärbung der Wunde und übelriechende Sekretion aus derselben. Am 10. Tag nach der Tracheotomie Hustenstoss beim Erwachen, Blutsturz aus der Kanüle, der in wenigen Minuten den Tod zur Folge hat. Sektion: Wunde diphtherisch; Art. anonyma ist perforiert und kommuniciert mit der ulcerierten Trachea.

31. Ders. $1^3/_4$j. Kind wird wegen Diphtherie tracheotomiert. Nach 3 Tagen starke hellrote Blutung aus der Kanüle, die zum Stehen gebracht wird. Am 6. Tag nach der Operation tödliche Blutung. Sektion: Vorderwand der Trachea ulceriert; im Grund der Ulceration eine in die Tiefe führende Oeffnung, durch die man in die Art. anonyma gelangt.

32—33. Kermauner (Wien. klin. Wochenschr. 1898 Nr. 43): Die beiden von diesem Autor mitgeteilten Beobachtungen betreffen erwachsene Personen und sind daher von mir vorne bereits ausführlicher beschrieben worden.

Zur Vervollständigung dieser Statistik wären dann noch die bisher nicht publicierten 3 Fälle von Arrosion des Arcus aortae bezw. der Arteria anonyma aus der v. Bruns'schen Klinik hinzuzufügen.

Von den 85 von mir zusammengestellten tödlichen Blutungen im Gefolge der Tracheotomie fallen nur 9 auf Erwachsene (= 10,6%); die ohne weiteres einleuchtende Ursache dieses geringen Procentsatzes habe ich bereits oben besprochen.

Interessanter ist es, diese Fälle nach dem Sitz der Blutung einzuteilen. Hierbei steht zunächst ganz vereinzelt die in der v. Bruns'schen Klinik beobachtete Perforation des Arcus aortae da, während die Arteria anonyma weitaus am meisten bedroht erscheint; ihre Arrosion führte 55mal zur Verblutung, also in 65% aller Fälle. Ihr folgt die Arteria carotis communis mit 4,7%, wobei die rechtsseitige 3mal, die linksseitige nur 1mal betroffen wurde. Die Eröffnung der Art. thyreoid. infer. führte in 3 Fällen, die der Art. thyreoid. super. bezw. ihrer Aeste in 1 Fall zum Tode.

Hiergegen tritt die Beteiligung der Venen beträchtlich in den Hintergrund; die Vena anonyma und die Vena jugularis communis wurde je 2mal arrodiert, je 3mal trat eine tödliche Blutung aus der Vena thyreoid. super. und infer. und ihren Aesten ein und 1mal eine solche aus der linken Vena jugular. anterior.

Bei einer ganzen Reihe von Fällen konnte der Sitz der Blutung nicht mit Sicherheit festgestellt werden.

Das grösste Interesse beanspruchen schon wegen ihrer Häufigkeit zweifellos die Arrosionen der Arteria anonyma. Ihr Ueberwiegen erklärt sich leicht, wenn man bedenkt, dass bei weitem die meisten aller Druckgeschwüre der Trachea an deren Vorderwand in Höhe des 8.—12. Knorpelrings liegen, also in der Regel entsprechend dem Verlauf der Arterie mitten zwischen ihrem Ursprung aus der Aorta und ihrer Teilung in Carotis communis dextra und subclavia. Ein abnormer Verlauf der Art. anonyma, der keineswegs zu den Seltenheiten gehört, kann natürlich für die Einwirkung destruierender Processe besonders günstige Verhältnisse schaffen. Auf solche Abnormitäten hat im Zusammenhang mit der Tracheotomie wohl zum erstenmal Lücke (1863) hingewiesen, der unter 5 anderen einen

Fall beschreibt, bei dem die A. anonyma sogar beim oberen Luftröhrenschnitt in den Weg kam. Unter 55 Verblutungen aus der Art. anonyma befinden sich nach meiner Zusammenstellung 6 Fälle, bei denen das Gefäss einen ungewöhnlichen Verlauf zeigte. In der Mitteilung von Bruchet war die Art. anonyma nur 3 cm vom unteren Ringknorpelrand eines 32jährigen entfernt, bei Frühwald entsprang sie weiter links als gewöhnlich und mit der Art. carotis sinistr. zusammen aus der Aorta, in den Fällen von Ganghofner und Kreuzer war sie dadurch höher gerückt, dass sie mit der Art. carotis sin. zusammen aus einem 1 cm langen Stamm abging; Engelhardt schliesslich beobachtete bei zwei Verblutungen aus der Art. anonyma, dass das Gefäss das Manubrium sterni beträchtlich überragte.

Die Seltenheit von Blutungen aus der Vena anonyma rührt davon her, dass ein inniger Kontakt derselben mit der Trachea nicht vorhanden ist. Damit fällt die Möglichkeit des Uebergreifens eines Druckgeschwürs von der Luftröhre auf die Wand der Vene fast ganz weg; es werden hier eher von der Wunde ausgehende phlegmonöse oder diphtherische Processe in Betracht kommen.

Auffallend selten sind auch im Verhältnis zu den Blutungen aus der A. anonyma diejenigen aus den grossen Halsgefässen, den Carotiden und Jugularvenen. Das erklärt sich jedoch leicht aus dem viel selteneren Vorkommen eines seitlichen Druckgeschwürs. Wenn eine derartige Blutung allein durch Kanülendekubitus entstehen soll, so müssen schon ganz besondere Faktoren dazu mitwirken, z. B. eine nicht genau in der Mittellinie angelegte Trachealwunde verbunden mit anhaltendem durch Unruhe des Patienten bedingtem Scheuern der Kanüle. Hat man es dagegen mit Anomalien des Gefässverlaufs zu thun, wie bei den von Kreuzer und Engelhardt angeführten Fällen, bei denen die Carotis zum Teil auf der Luftröhre selbst verlief, so sind ähnliche Verhältnisse wie bei der A. anonyma gegeben, und das an der vorderen Trachealwand sitzende Dekubitalgeschwür kann zur Perforation führen.

Bei den übrigen aus kleineren Gefässen stammenden Blutungen im Gefolge der Tracheotomie lässt sich selten ein schädigender Einfluss der Kanüle nachweisen, deren oberes Ende dabei in der Regel in Betracht käme; meist handelt es sich um phlegmonöse Processe in der Wunde, die auf die Gefässwand übergegangen sind, besonders wenn dieselbe bei der Operation irgendwie lädiert worden war.

Für die Praxis von grosser Bedeutung wäre es, wenn man ge-

nau feststellen könnte, um welche Zeit nach der Operation man am meisten auf Arrosionen grosser Gefässe gefasst sein muss; man könnte dann doch manchmal durch Einführen von anders geformten oder weichen Kanülen einer Katastrophe vorbeugen. Der Zeitpunkt des Eintritts der Blutung ist nach meiner Zusammenstellung so wenig einer Regel unterworfen, dass ein praktisches Ergebnis daraus kaum resultiert. Von 64 Fällen trat die Arrosion 12mal zwischen dem 3. und 5. Tag, 32mal zwischen dem 6. und 10., 9mal zwischen dem 11. und 15. und ebenso oft zwischen dem 16. und 20. Tag nach der Operation ein. Die von Maylard und Kermauner beobachteten Fälle, bei denen die Verblutung erst nach $5^1/_2$ bezw. 5 Monaten eintrat, nehmen eine Sonderstellung ein. Immerhin ergiebt sich aus obigen Zahlen, dass in der Zeit zwischen dem 6. und 10. Tag nach der Tracheotomie die grossen Gefässe am meisten bedroht sind, sei es durch die mechanische Wirkung der Kanüle oder durch destruierende Processe, die von der Wunde ausgehen. Man wird also in diesen Tagen ganz besonders auf die schon oft beschriebenen, aber leider nicht konstanten Anzeichen eines Dekubitalgeschwürs, sowie auf die Beschaffenheit der Operationswunde achten und danach sein Verhalten einrichten müssen.

Die Frage, ob durch Ausführung des oberen Luftröhrenschnitts diese tödlichen Blutungen sich nicht vermeiden lassen können, ist von fast allen Autoren eingehend erörtert und von einem grossen Teil derselben bejaht worden. Es ist schwer, hier eine Entscheidung zu treffen, da in sehr vielen Krankengeschichten die Angabe, ob die obere oder untere Tracheotomie ausgeführt wurde, fehlt. Jedenfalls sind 9 Fälle beschrieben, bei denen auch nach der ersteren Operation Arrosionen der Art. anonyma, thyreoid. super., Vena jugular. communis und anterior, sowie kleinerer Gefässe auftraten, die einen tödlichen Verlauf zeigten. Da das Verhältnis der ausgeführten oberen Tracheotomien zu den unteren in meiner Zusammenstellung nicht genau festgestellt werden kann, so wäre es gewagt, ohne weiteres wegen der immerhin seltenen Verblutungen den unteren Luftröhrenschnitt für den gefährlicheren zu halten, zumal die Vorzüge desselben in anderer Hinsicht bedeutende sind.

Ueberblickt man die ansehnliche Anzahl von 85 Fällen, so wird man bei der Stellung der Prognose der Tracheotomie die Möglichkeit des Eintretens einer tödlichen Blutung nicht zu gering anschlagen dürfen. Zimmerlin erlebte unter 141 Luftröhrenschnitten 5 Todesfälle an Verblutung (= 3,5%), bei den 100 ersten

Tracheotomien des Zürcher Kinderspitals kam nach Becker diese Todesart 3 mal (= 3%), bei 190 Tracheotomien des Kantonsspitals Zürich nach Baer 2 mal (= 1%) vor. Wiederhofer erwähnt in einer Zusammenstellung von 178 Tracheotomien 8 mal (= 4,5%) Verblutung als direkte Todesursache. Ganghofner sah Verblutungstod in 0,6%, Engelhardt in 1,7% aller Luftröhrenschnitte. Unter 187 genau nach den Krankengeschichten verfolgten Fällen der v. Bruns'schen Klinik habe ich als Todesursache Verblutung 3mal (= 1,6%) finden können. Bei der Durchsicht des Hauptkrankenbuchs konnte ich im Verlauf der letzten 25 Jahre keinen weiteren Fall von tödlicher Blutung im Gefolge der Tracheotomie finden, so dass sich der Procentsatz der Tübinger Klinik noch bedeutend günstiger stellen würde. Fasst man die Resultate der verschiedenen Autoren zusammen, so kann man im Durchschnitt auf 100 Tracheotomien 2,5 Fälle rechnen, die durch Arrosion eines grossen Gefässes tödlich endigten.

Angesichts solcher Vorkommnisse fragt man sich natürlich, wie der Arzt hier helfend einschreiten kann. Bei Blutungen aus kleineren Gefässen wird die Therapie die bei allen Nachblutungen übliche sein; aber auch hierbei bestehen ungewohnte Schwierigkeiten, indem die Aufsuchung des arrodierten Gefässes keineswegs einfach ist. Ist es doch oft unmöglich mit Sicherheit unterscheiden zu können, ob die Blutung eine extra- oder intratracheale ist. Handelt es sich um eine Arrosion der Art. anonyma, so wird in der Regel der Arzt zu spät kommen, um noch Hilfe leisten zu können. In welcher Weise dies etwa geschehen könnte, darüber haben mehrere Autoren, zuletzt auch Martina theoretische Betrachtungen angestellt, die meines Erachtens kaum jemals praktische Bedeutung gewinnen werden. Wichtiger ist es, die Vorboten eines beginnenden Kanülendekubitus zur Zeit zu beachten und danach seine Vorgehen einzurichten. Diese Anzeichen werden als „klassische" angeführt, und doch findet man bei der Durchsicht der Krankengeschichten kaum in der Hälfte aller Fälle eine Notiz über kurz vor dem Tode aufgetretenes Blut im Sputum, über Schmerzen hinter dem Sternum etc. Hat der Arzt aber einmal das Bestehen eines Dekubitusgeschwürs erkannt, so kann er durch rechtzeitiges Eingreifen jedenfalls noch lebensrettend wirken. Das radikalste Mittel dazu ist natürlich das Décanulement, das auf alle mögliche Weise versucht werden soll; ich möchte in vielen Fällen sogar zur Vornahme der Intubation raten, von der ich in der Heubner'schen Klinik mehrere-

mals guten Erfolg sah, als nach Wegnahme der Kanüle starke Atemnot eintrat. Kommt man damit nicht zum Ziel, so muss unbedingt versucht werden, durch Einführen einer möglichst kurzen Kanüle Hilfe zu schaffen; eventuell kann auch die Einführung einer ungewöhnlich langen Kanüle notwendig werden, wenn Granulationswucherungen die Atmung durch die kürzere behindern. Jedenfalls ist dafür Sorge zu tragen, dass der Reiz des unteren Endes der ursprünglich eingeführten Kanüle den an der vorderen Trachealwand sitzenden Dekubitus nicht noch weiter vergrössern und vertiefen kann. Diese Vorsichtsmassregeln werden, wie ich glaube, einen grösseren praktischen Nutzen haben als die Versuche über eine bereits eingetretene Blutung aus der Art. anonyma Herr zu werden.

AUS DER

TÜBINGER CHIRURGISCHEN KLINIK

DES PROF. DR. v. BRUNS.

IV.

Zur Resektion der verbogenen Nasenscheidewand.

Von

Dr. **B. Honsell,**
Privatdocent und Assistenzarzt.

Zur Beseitigung der Deviationen der Nasenscheidewand sind schon unzählige Methoden angegeben worden. Jede Schule, ja fast jeder Operateur geht seine eigenen Wege. Man hat versucht, mittelst des Quellstiftes oder fester Tamponade den verengten Nasengang zu erweitern; Adams, Jurasz, Delstanche und Cozzolino übten das unblutige Redressement mit zangenartigen Instrumenten; Andere, wie Voltolini, M. Schmidt und Bresgen rühmen das galvanokaustische Abbrennen der Prominenz, die elektrolytische Erweichung oder die Verätzung derselben mit chemischen Agentien; Dieffenbach, Roser, Rupprecht, Blandin und Hope legten mit Messer, Schere oder Lochzange eine künstliche Perforation im verbogenen Septum an; Chassaignac, v. d. Poel, Roberts incidierten das Septum und richteten es dann gerade; Asch, Réthi, Gleitsmann, E. Meyer, Yonge, Cousteau, Moure führten die kreuzweise Zerlegung des Septum in 4 Lappen mit folgender Korrektion aus. Dazu kommt als weiteres Verfahren die Abtragung der Prominenz samt den sie bedeckenden Weichteilen mit Meissel, Säge und Messer nach Bosworth, Schleich, Heymann, Escat und

Baumgarten; dann die Trephinenbehandlung nach Spiess, Kretschmann, Ziem, Schmidt und Scheppegrell; die subperichondrale Resektion nach Hartmann, Hajek und Menzel und die Fensterresektion mit Lappenbildung nach Petersen, Heymann, Krieg, Cholewa, Bönninghaus.

Meist wurde rein endonasal operiert; nur von wenigen Autoren, wie Demarquay, Moldenhauer, Potiquet, Rupprecht, Navratil ist der Septumresektion eine Spaltung oder Aufklappung der äusseren Nase vorausgeschickt worden; vereinzelt hat man sogar den Zugang zum Septum durch einen Einschnitt an der Grenze von Oberlippen- und Oberkieferschleimhaut erzielt (Lossen, Loewe).

Die Behandlung mit dem Quellstift, das einfache Durchlochen des Septum und die Spaltung der äusseren Nase werden heutigen Tages kaum mehr Anhänger finden. Man ist sich ferner wohl ziemlich einig darüber, dass das unblutige Redressement wenig empfehlenswert ist, da die Behandlung lange Zeit erfordert, dem Kranken erhebliche Beschwerden verursacht und keinen sicheren Erfolg garantiert. Endlich lässt sich behaupten, dass das Abtragen der Prominenz samt Schleimhaut und Perichondrium der konvexen Seite mehr für Spinen, wulstige Leisten und Knickungen als für flache Skoliosen geeignet ist.

Im übrigen aber gehen die Ansichten über die Zweckmässigkeit der verschiedenen Verfahren weit auseinander. Sich durch Nachprüfung ein eigenes Urteil über dieselben zu bilden, wäre bei ihrer grossen Zahl ein Ding der Unmöglichkeit. Die Kritik wird ferner durch die Verschiedenheit der Deviationen selbst wie durch die Verschiedenheit der äusseren Bedingungen, unter welchen operiert wird, wesentlich erschwert; denn eine Methode, die sich vielleicht dem Specialisten in der Sprechstunde praktisch erweist, braucht deshalb noch nicht zu passen für das Krankenhaus und umgekehrt.

Hubert und Réthi (1890) meinen, es gebe überhaupt keine einzige Behandlungsweise der Septumdeviationen, welche allen Anforderungen entspräche und geeignet wäre, in allen Fällen ohne Ausnahme die Verkrümmung mit sicherem Erfolge zu beseitigen. V. Lange, dem wir eine sehr gründliche Bearbeitung der Therapie der Nasenscheidewandverbiegungen in Heymann's Handbuch verdanken, muss ebenfalls am Schluss seiner Ausführungen die Frage, welchen Wert die verschiedenen Operationsmethoden besitzen, und welche derselben im einzelnen Fall zu wählen ist, unbeant-

wortet lassen, da es an Einheitlichkeit fehle und die Statistik für viele Operationen zu mangelhaft und knapp erscheine.

Neuerdings ist nun von verschiedenen Seiten mit Nachdruck die ausgiebige Resektion des Septum nach Krieg als das rationellste und erfolgreichste Verfahren gerühmt worden. Dasselbe bildet eine Erweiterung der älteren subperichondralen Resektion nach Hartmann und Petersen und soll speciell bei skoliotischen Verkrümmungen der Nasenscheidewand in Verwendung kommen.

Nach Anästhesierung des Operationsgebietes mit Cocain umschreibt Krieg einen horizontalen zungenförmigen Lappen mit hinterer Basis aus dem Involucrum der konvexen Seite, löst ihn ab und durchtrennt ihn dicht an der Basis. Dann wird der Knorpel entsprechend der vorderen, oberen und unteren Begrenzung des Weichteildefektes durchgeschnitten und vom Perichondrium der konkaven Seite freigemacht, so dass er ebenfalls einen zungenförmigen Lappen bildet. Dieser Lappen wird nun möglichst weit rückwärts verfolgt und schliesslich entweder durchschnitten oder mit der Kornzange abgetrennt. Die Nachbehandlung beschränkt sich auf Einlegen eines leichten Jodoformwattetampons.

Das Eigentümliche seiner Operationsweise hat Krieg in der ersten Veröffentlichung 1886 in folgende Sätze zusammengefasst: „Es wird mit Wahrung der Kontinuität des Septum narium ein Knorpellappen gebildet mit der Basis nach hinten, welcher als Handhabe, als Führung in die Tiefe zu dienen hat. Das Verfahren passt für jeden, auch den tiefsten Sitz und hat auch vor hochgradiger knöcherner Verbiegung des Vomer und der Lamina perpendicularis nicht Halt zu machen nötig. Es hinterlässt keinen Defekt, keine Hautnarbe, kein Einsinken, benötigt keine Nachbehandlung, keine Berufsstörung. Es wird immer unter Leitung des Auges operiert, daher ohne jegliche Gefahr. Der einzige Nachteil beruht in der Schwierigkeit und entsprechend langen Dauer bei tiefsitzenden Skoliosen, welche aber gegenüber den angeführten Vorteilen nicht in Betracht kommen können."

Dass bei einer so radikalen Operationsmethode die Verbiegung des Septums sicher und vollständig beseitigt werden kann, ist von vorn herein einleuchtend und wird auch durch die Resultate, welche Krieg bei 130 bis 1900 operierten Patienten erzielte, durchaus bestätigt. Als Anhänger seiner Principien sind namentlich Cholewa, Bönninghaus, Zarniko sowie Hajek und Menzel

aufgetreten, die allerdings alle in Einzelheiten von der ursprünglichen Technik abwichen. In weiteren Kreisen scheint das Krieg'sche Verfahren anfänglich wenig Beachtung gefunden zu haben; neuerdings wird es indessen doch als typische Methode in allen zusammenfassenden Arbeiten über Septumdeviationen aufgeführt, und auch die meisten neueren Lehrbücher enthalten mehr oder minder ausführliche Beschreibungen desselben.

Trotz der anerkennenden Urteile verschiedener Autoren und der zweifellos guten Erfolge hat das Krieg'sche Verfahren aber doch auch seine Schattenseiten.

Misslich ist schon, dass ab und zu Perforationen des Septums eintreten. Krieg selbst, der grossen Wert auf die Erhaltung des Involucrums der konkaven Seite legt, hat doch in 16 seiner 130 Fälle eine Durchbohrung desselben erlebt; Hajek und Menzel konnten ebenfalls Perforationen in verschiedenen ihrer Fälle nicht vermeiden, und Bönninghaus hat bei seiner modificierten Methode sogar 10mal unter 19 Fällen, d. i. in mehr als der Hälfte, Perforationen bekommen. Nun sind allerdings die Urteile über die Bedeutung dieser Läsion geteilt. Die Mehrzahl der Operateure scheint die Ansicht zu vertreten, dass selbst solche abnorme Kommunikationen der Nasengänge, die dauernd bestehen bleiben, keinen wesentlichen Nachteil bringen. Aber wenn man auch die Septumperforation für etwas Nebensächliches hält, so widerstreitet es doch dem chirurgischen Princip, gelegentlich einer Operation eine derartig überflüssige Nebenverletzung zu setzen.

Ein zweites ungünstiges Moment haben Hajek und Menzel hervorgehoben. Es bleibe nämlich nach der Operationsweise von Krieg und Bönninghaus ein grosser Weichteildefekt entsprechend dem entfernten Teile des Involucrum zurück, der zu seiner Uebernarbung 4—8 Wochen brauche. Während dieser Zeit werden die Patienten durch eine die Wunde bedeckende Borkenbildung belästigt, die zu einer unaufhörlichen Quelle subjektiver Beschwerden werde. Auch nach vollendeter Heilung setzten sich leicht Krusten auf der Narbe an, da dieselbe der Drüsen und des Flimmerepithels entbehre. Aus dem gleichen Grunde müsse ferner die Filtration und Durchfeuchtung der Atmungsluft notleiden. Diesem Nachteil begegnet Zarniko dadurch, dass er die Schleimhaut erhält und nach beendeter Resektion reponiert. Hajek und Menzel vermeiden ihn, indem sie statt des Lappenschnittes einen geraden Schnitt ziehen, dessen Enden nach hinten etwas abgebogen werden.

Der Vorwurf, einen Weichteildefekt an der Resektionsstelle zurückzulassen, trifft natürlich auch alle diejenigen Methoden, bei welchen durch einen einzigen Schnitt, Meisselstoss etc. die knorpelige Prominenz samt dem bedeckenden Teil des Involucrum abgetragen wird.

Menzel weist noch auf einen weiteren Missstand bei sehr ausgedehnter Resektion des Septums hin, der nicht minder Beachtung verdient. Wie er ausführt, erhält man nahezu unfehlbar eine Einsenkung des Nasenrückens, eine Sattelnase, wenn man zu nahe an demselben den Septumknorpel reseciert. In der That, wenn man bei Bönninghaus liest, dass er häufig das ganze knorpelige Septum oder doch den allergrössten Teil desselben entfernt hat, so muss es einem bang werden um die äussere Form der Nase. Krieg betont zwar in seiner ersten Veröffentlichung, nie Sattelnasen nach seiner Operation gesehen zu haben, und auch in seinen späteren Publikationen erwähnt er einen solchen unglücklichen Ausgang ebensowenig wie Cholewa, Bönninghaus und Zarniko. Aber Hajek und Menzel haben eben doch in ihren früheren Fällen Einsenkungen des Nasenrückens wiederholt entstehen sehen und warnen daher wohl mit Recht vor den allzu ausgiebigen Resektionen. Später vermochten sie übrigens Sattelnasen mit Sicherheit zu vermeiden, indem sie denjenigen Teil des Septumknorpels, der dem Nasenrücken entspricht, in einer Ausdehnung von 1—$1^1/_2$ cm nach unten zu schonten.

Ein weiterer Nachteil der Methode liegt darin, dass dieselbe, wie von Krieg und allen anderen Operateuren zugegeben wird, die grössten technischen Schwierigkeiten bietet und eine besondere Fertigkeit im endonasalen Operieren voraussetzt. Damit steht auch die unverhältnismässig lange Dauer des Eingriffs im Zusammenhang. Krieg brauchte zu seinen ersten Fällen $^1/_2$—$2^1/_2$ Stunden, Hajek, der mehr als 100 Fälle operierte, schätzt die Dauer auf $^1/_2$—$1^1/_2$ Stunden, Bönninghaus (modificiertes Verfahren) auf $^1/_2$—2 Stunden ein. Wenn Krieg gegenwärtig meist schon in 30—35 Minuten fertig wird, so ist das bei der ansehnlichen Zahl der von ihm vorgenommenen Operationen sehr wohl begreiflich, indessen bedeuten auch 30 Minuten noch eine lange Zeit für den nicht narkotisierten Patienten.

Menzel betont, es sei das grosse Verdienst Krieg's gewesen, die Methode der Septumresektion aus dem Chirurgischen ins Rhinologische übersetzt zu haben, und auch Bönninghaus

scheint der Ansicht zu sein, dass die Therapie der Septumskoliose nun nicht mehr Sache jedes chirurgisch geschulten Arztes sondern nur noch des Rhinologen sein werde. Wir vermögen gerade darin keinen sachlichen Vorteil zu erblicken. Vor allem aber ist doch zu bezweifeln, ob eine so verletzende, lang dauernde und schwierige Operation auch wirklich im Verhältnis zu der Schwere des zu beseitigenden Leidens steht, und ob wir nicht trotz der gegenteiligen Ansicht Krieg's auch bei minder günstigen Fällen eine Heilung auf einfachere Weise erzielen können.

Lange zieht mit Rücksicht auf die mannigfachen Schattenseiten der Krieg'schen Methode diejenigen von Réthi (kreuzweise Zerlegung der Nasenscheidewand in 4 Lappen) und Heymann (Ablösung des Involucrum in Form zweier 3eckiger Lappen, Meisselresektion), Löwe die von ihm angegebene subperiostale Resektion vom Munde aus vor. Ich selbst möchte auf Anregung meines hochverehrten Chefs, Herrn Prof. v. Bruns, darauf aufmerksam machen, dass an der Tübinger Klinik seit 20 Jahren bei Septumdeviationen ausschliesslich die Freilegung des Knorpels mittelst einfacher lineärer Incision und die folgende subperichondrale Meisselresektion geübt worden ist, und dass uns dieses Verfahren in weit über 100 Fällen bei jeder Form und jedem Grad von Verbiegung stets zum Ziel geführt hat.

Der Gang der Operation ist folgender: Zunächst wird auf der verengten Nasenseite ein glatter, breiter Metallspatel eingeführt, der an die seitliche Nasenwand angedrückt werden soll und zugleich als Spiegel wie zum Abziehen des Nasenflügels dient. Dann führt man über die Höhe der Konvexität einen geradlinigen Schnitt, welcher Schleimhaut und Perichondrium spaltet. Ist die Deviation auf den vorderen Teil des Septums beschränkt, so wird der Schnitt senkrecht, anderenfalls schräg oder horizontal gezogen, um ihn eventuell beliebig weit nach hinten verlängern zu können. Es folgt die Ablösung des Involucrum, die Incision des Knorpels und die Ablösung des Perichondriums der konkaven Seite; hierauf nimmt man einen schmalen kurzen Hohlmeissel (etwa den von Hartmann angegebenen Meissel) zur Hand und scheert mit diesem von beiden Knorpelrändern je ein halbmondförmiges Stück aus dem Septum heraus. In leichteren Fällen ist damit die Operation beendet, in schwierigeren müssen nach rückwärts noch weitere Teile des Knorpels und eventuell auch des Knochens entfernt werden. Der Zweck des Eingriffes gilt als erreicht, wenn der Patient frei durch

die betreffende Nasenhälfte atmen kann, und wenn der eindringende Finger den ganzen Nasengang ohne Gewalt passiert. Der Meissel wird stets bloss mit Fingerdruck gehandhabt; nur wo es gilt auch Teile des knöchernen Septum mit hinwegzunehmen, wäre der Hammer zu verwenden. Nach der Operation kommt ein Streifen Jodoformgaze in die Nasenhöhle, der nach 4 Tagen entfernt wird. Damit ist auch die ganze Behandlung abgeschlossen.

Zur Erzielung der Anästhesie gebrauchten wir früher die Aethernarkose, gegenwärtig meistens Pinselung mit Cocain-Adrenalinlösung. Letztere hat bekanntlich zugleich den Vorteil, die Blutung auf ein sehr geringes Mass zu beschränken. Als Lichtquelle wird teils nur das Tageslicht teils ein Glühlämpchen gebraucht.

Die einfache Spaltung und Ablösung der Weichteile zwecks subperichondraler Resektion der Nasenscheidewand wurde schon 1882 von Hartmann geübt. 1887 erfahren wir von Burkhard, dass er sich ebenfalls dieses Verfahrens und zwar mit gutem Erfolge bedient, und neuerdings sind, wie erwähnt, Hajek und Menzel wieder vom Lappenschnitt zur geradlinigen Incision zurückgekehrt. Allgemeiner freilich scheint das Verfahren sich nicht eingebürgert zu haben, da es in keinem der mir vorliegenden Lehr- und Handbücher des näheren beschrieben wird. Der Vorteil der einfachen lineären Incision gegenüber dem Lappenschnitt liegt in der Vereinfachung der Technik wie auch darin, dass die Frage der Weichteilversorgung sich von selbst erledigt. Die Wundränder legen sich glatt aneinander, ohne einen Defekt oder Wülste zu hinterlassen.

Besonderen Wert möchte ich auf die Handhabung des Meissels allein durch Fingerdruck legen, wie sie von uns und auch von Heymann geübt wird. Man erspart sich hierbei viel Zeit und Mühe, denn es lassen sich mit einem schmalen Hohlmeissel ohne jede Kraftanwendung Stücke des Knorpels von beliebiger Form und Grösse in einem Zuge abscheren; man hat ausserdem ein Ausgleiten nicht zu fürchten, man fühlt, besser als mit zangenartigen Instrumenten, was man durchschneidet, und damit verringert sich auch die Gefahr einer unbeabsichtigten Weichteilverletzung. Obwohl wir nicht immer das Perichondrium der konkaven Seite vor der Resektion ablösen oder es mittelst Infiltration vom Knorpel abheben, ist mir kein einziger Fall erinnerlich, in welchem eine Perforation zu Stande gekommen wäre.

Bezüglich der Ausdehnung der Resektion wurde bereits hervorgehoben, dass wir soviel vom Knorpel und eventuell auch

vom Knochen entfernen, dass der Finger mühelos durch den Nasengang nach hinten dringen kann. Wie gross in den einzelnen Fällen die entfernten Stücke gewesen waren, vermag ich nicht in Massen anzugeben, doch sei betont, dass wir stets bedacht gewesen sind, der Resektion keine grössere Ausdehnung zu geben, als zur Erreichung einer freien Passage notwendig war. Das ganze knorpelige Septum oder auch nur den grössten Teil desselben zu resecieren, haben wir uns nie veranlasst gesehen, haben dafür aber auch in keinem Fall die geringste Einsenkung des Nasenrückens beobachtet.

Dank der manuellen Meisselführung und des lineären Weichteilschnittes sind Dauer und Schwierigkeit der Operation stets unbedeutend gewesen. Wir brauchten zu dem Eingriff durchschnittlich kaum eine Viertelstunde, seit Einführung der Cocain-Adrenalinpinselung meist nur wenige Minuten. Zur Assistenz genügte eine einzige Hilfskraft, die den Spatel zu halten und zu tupfen hat.

Nach der Operation ist eine orthopädische Nachbehandlung überflüssig. Bis die eingelegte Jodoformgaze entfernt ist, pflegen wir die Patienten in der Klinik zu behalten; nach dieser Zeit, d. h. nach etwa 4 Tagen, bedarf es keinerlei therapeutischer Massnahmen und auch keiner ärztlichen Kontrolle mehr. Gegebenen Falles könnte der Eingriff übrigens auch ambulant vollzogen werden.

Alles in allem ist die geschilderte Operation technisch meist leicht, kurz dauernd, bringt keine Gefahr einer Nebenverletzung, erfordert keine Nachbehandlung und lässt sich bei jeder Form von Septumdeviationen verwenden. Den Anspruch eine neue Methode einzuführen, erheben wir nicht, es ist ja auch sehr wohl möglich, dass andere Operateure den gleichen Weg eingeschlagen haben. Wohl aber hielten wir es für angezeigt, aufmerksam zu machen auf diejenige Operationsweise, die sich uns im Lauf von 20 Jahren ausnahmslos bewährt hat. Wir haben auf Grund unserer Erfahrungen keine Ursache von derselben abzugehen, und sie scheint uns auch geeigneter, das Normalverfahren selbst bei schweren Septumskoliosen zu bilden als die Krieg'sche Methode, von der sogar ihr Urheber zugiebt, dass sie „selten leicht, meist schwierig, häufig ein wahres Kunststück" sei.

Litteratur.

Hartmann, Deutsche med. Wochenschr. 1882. Nr. 51. — Petersen, Berl. klin. Wochenschr. 1883. Nr. 29. — Jurasz, Berl. klin. Wochenschr. 1882. Nr. 4. — Justi, Wiener med. Wochenschr. 1880. Nr. 29. — Krieg,

Med. Korr.-Bl. f. Württ. 1886. — Ders., Berl. klin. Wochenschr. 1889. — Ders., Arch. f. Laryngologie. Bd. X. 1900. — Heymann, Berl. klin. Wochenschr. 1886. Nr. 20. — Schech, Die Krankh. der Mundhöhle. Leipzig und Wien. 1890. — Réthi, Wien. klin. Wochenschr. 1890. Nr. 27—30. — Spiess, Arch. f. Laryngol. Bd. I. — Schmidt, Arch. f. Laryngol. Bd. V. — Bönninghaus, Arch. f. Laryngol. Bd. IX. — V. Lange, Handbuch der Laryngologie und Rhinologie. Bd. III. 1. S. 462. — Kümmel, Handbuch der prakt. Chirurgie. Bd. I. S. 922. — Castex, Traité de Chirurgie par Le Dentu et Delbet. Bd. V. p. 494. — E. Meyer, Monatsschr. f. Ohrenheilk. 1896. Nr. 11. — Yonge, Brit. med. Journ. 1902. I. — Escat, Arch. internat. de laryng. 1898. Nr. 4. — Cousteau, Annales des maladies de l'oreille. 1902. Nr. 2. — Moure, Revue hebd. de laryng. 1901. — Hüter-Lossen, Lehrbuch der allgem. und spec. Chirurgie. 1892. — Bresgen, Eulenburg's Encyklopädie. S. 14. S. 70. 1888. Bd. II. 1. — König, Lehrbuch der spec. Chirurgie. Bd. I. 1898. — Roser, Berl. klin. Wochenschr. 1880. Nr. 45. — Daly, Med. and surg. Reporter. 1883. — Bosworth, Med. record. 1887. — Wright, Med. record. 1890. — Patrzek, Internat. klin. Rundschau. 1890. Nr. 14. — Chatellier, Arch. internat. de laryng. 1892. — Cholewa, Monatsschr. f. Ohrenheilk. 1891. S. 237. — Kretschmann, Arch. f. Laryngol. Bd. II. — Ziem, Monatsschr. f. Ohrenheilk. 1894. S. 220. — Gleitsmann, Arch. f. Laryngol. Bd. IV. — Navratil, Monatsschr. f. Ohrenheilk. 1898. S. 182. — Baumgarten, Arch. f. Laryngol. Bd. IX. — Loewe, Monatsschr. f. Ohrenheilk. 1900. S. 259. — Bönninghaus, Monatsschr. f. Ohrenheilk. 1900. S. 287. — Mahn, Arch. internat. de laryng. Bd. 14. 1901. — Hajek, Arch. f. Laryng. Bd. XV. H. 1. — Menzel, Ibid. — Zarniko, Deutsche med. Wochenschr. 1903. Nr. 45.

AUS DER

KÖNIGSBERGER CHIRURGISCHEN KLINIK

DES PROF. DR. GARRÈ.

V.

Ueber cystenartige Erweiterung des Harnleiters innerhalb der Harnblase.

Von

Dr. **Theodor Cohn.**

(Mit 6 Abbildungen.)

Unter den Geschwülsten der Harnblase nehmen die Cysten am Ureterende eine nach mancher Richtung eigenartige Stellung ein. Als Teilerscheinung von Abnormitäten der Harnleitermündung erregen sie das Interesse des Embryologen, weil es bisweilen sehr schwierig ist, ihre Entstehung zu erklären. Sie kommen nicht nur bei Monstrositäten vor, wo sie ein extrauterines Leben zur Unmöglichkeit machen, sondern bestehen oft einen beträchtlichen Teil des Lebens hindurch; rechtzeitig erkannt, sind sie sogar einer erfolgreichen Therapie zugänglich; das Interesse an der Kenntnis dieser krankhaften Bildungen wird erhöht durch den wechselvollen klinischen Verlauf. Bald verhalten sie sich völlig symptomlos, bald treten sie unter langsam schleichenden und vieldeutigen Krankheitserscheinungen auf, um mit roher Plötzlichkeit die Katastrophe herbeizuführen.

In der Litteratur findet man sie durchaus nicht selten. Secheyron (1), C. Schwarz (2), Englisch (3), Grosglik (4),

Többen (5) haben gelegentlich der Mitteilung eigener Beobachtungen auch diejenigen anderer Autoren zusammengestellt und unsere Kenntnisse über die pathologische Anatomie und die klinischen Erscheinungen des Leidens gefördert. Den gleichen Zweck verfolgt in der vorliegenden Arbeit der Bericht über mehrere in den genannten grösseren Schriften nicht berücksichtigte Fälle aus der Litteratur. Fast alle bisher beschriebenen Fälle sind erst am Sektionstische erkannt worden. Nur Grosglik gelang es zuerst, vor der Operation einen Tumor der Harnblase zu diagnosticieren, welcher sich nach der Sectio alta als eine mit dem rechten, ausserordentlich erweiterten und mit trübem Harne gefüllten Ureter zusammenhängende Cyste herausstellte. Bei dem Falle, der von uns beobachtet wurde und die Veranlassung zu der vorliegenden Arbeit bildet, konnte auf Grund der Untersuchung schon vor der Operation angenommen werden, dass es sich um eine mit dem Blasenende des Ureters zusammenhängende Cyste handeln müsste.

Anfangs September 1902 konsultierte mich der 20j. russische Tuchfabrikant B., weil er an vermehrtem Harndrang litt und häufig überhaupt keinen Harn lassen konnte. B. stammt von gesunden Eltern und besitzt gesunde Geschwister. Als Kind hat er dreimal Lungenentzündung durchgemacht und als Knabe einen Typhus abdom. überstanden. Wie die Mutter des Patienten erzählt, hat derselbe seit seiner Geburt an Störungen der Harnentleerung gelitten. Die Wäsche sei entweder dauernd durchnässt worden, oder die Harnentleerung habe plötzlich aufgehört, und unter heftigem Drängen und Schreien sei der Leib des Kindes aufgetrieben und hart geworden; nach einigen Stunden, wenn sich wieder Harn zeigte, seien diese beunruhigenden Erscheinungen wieder geschwunden. Als Knabe hat B. bemerkt, dass ihm, z. B. beim Spielen auf dem Schulhofe, hin und wieder Harn abfloss, ohne dass er ihn einzuhalten vermochte; diese Erscheinung sei im späteren Alter nicht mehr aufgetreten. Während sich B. sonst körperlich gut entwickelte, blieben die Beschwerden hinsichtlich der Harnentleerung bestehen. Er litt häufig an vermehrtem Harndrange; ferner trat in unregelmässigen Zwischenräumen von einzelnen Tagen bis mehreren Wochen und zwar meist ohne jede angebbare, äussere Veranlassung plötzlich Harnverhaltung auf; trotz quälenden Harndranges und unter starken Schmerzen in der Blasengegend, die nach hinten bis zum Kreuz hin ausstrahlten, wobei der Bauch aufgetrieben und druckempfindlich wurde, vermochte Patient dann einen halben bis $1^1/_2$ Tage lang nicht die Blase zu entleeren. Nach Anwendung von heissen Umschlägen auf die Unterbauchgegend, warmen Darmeingiessungen, aber oft auch ohne jedes Hinzuthun hörte die beschriebene Störung auf. Zwischen diesen Anfällen fühlte sich B. durchaus wohl, so dass er seiner gewohnten Be-

schäftigung nachgehen konnte. Anschwellungen der Haut im Gesicht oder an den Füssen hat er nie bemerkt. Kopfschmerzen und Uebelkeit traten nur bei manchen Anfällen von Harnverhaltung auf. Ueber Herzklopfen hatte er nie zu klagen. Der Harn war, soweit Patient zurückdenken kann, trübe und von unangenehm stechendem Geruche, liess beim Stehen im Gefässe einen reichlichen, grau-gelblichen Bodensatz fallen, enthielt jedoch nie, wie es schien, Beimengungen von Blut, Gewebsfetzen oder Steine. Seit seinem 18. Lebensjahre fiel es B. auf, dass noch vor der Harnentleerung und bei voller Blase sich aus der Harnröhre selbst eine dünne, gelbliche Flüssigkeit entleerte und auch auf der Wäsche gelbe Flecken zurückliess. Auf diese Angabe hin soll ein Arzt sein Leiden für Gonorrhoe erklärt und eine dementsprechende Behandlung eingeleitet haben, jedoch ohne Erfolg. Andere Aerzte behandelten ihn auf Nierensteine oder Blasenkatarrh. B. versichert, sich nie gonorrhoisch oder luetisch inficiert zu haben.

Er sieht frisch und gesund aus und befindet sich in gutem Ernährungszustande. Die Haut erscheint normal, frei von verdächtigen Narben, zeigt kein Oedem. Die sichtbaren Schleimhäute sind normal gerötet, abnorme Lymphdrüsenschwellungen nirgends fühlbar. Geistig verhält er sich normal: die Untersuchung der Sinnesorgane, der Gehirn- und Rückenmarksnerven ergiebt nichts Krankhaftes. An den Brustorganen lässt sich nichts Abnormes wahrnehmen, auch am Abdomen von normaler Konfiguration bei der Inspektion nichts Besonderes erkennen; die Blasendämpfung reicht bis 2 Finger breit unter den Nabel, die äusseren Genitalien sind normal entwickelt; Hoden und Nebenhoden mit Samenstrang fühlen sich weich an; beiderseits bestehen keine auffallenden Grössenunterschiede. Im Rektum palpiert man eine kleine, symmetrische, gleichmässig weiche Prostata und darüber undeutlich die Samenblasen. Die Harnröhre zeigt beim Abtasten nirgends eine Verhärtung, lässt eine geknöpfte Sonde von 22 Ch überall ohne Widerstand passieren und gewährt einen normalen endoskopischen Befund. Dazu aufgefordert entleert Patient ohne Beschwerden Harn in leicht gewundenem, normal starkem, ununterbrochenem Strahle in einer Menge von etwa 600 ccm; jedoch werden mittelst Katheter unmittelbar darauf noch etwa 150 ccm abgezogen. Der Harn von gelblich-grauer Farbe ist ganz trübe, reagiert schwach sauer. Filtriert enthält er deutlich Eiweiss, keinen Zucker bei einem spez. Gewichte von 1024. Das sehr reichliche Sediment besteht zum überwiegenden Teile aus Leukocyten und daneben aus Plattenepithelien, grossen rundlichen, sowie geschwänzten. Erythrocyten, Cylinder oder Nierenepithelien lassen sich nicht bemerken. Im gefärbten Ausstrichpräparate erscheinen massenhafte Bakterien verschiedener Arten. Die Diplokokken unter denselben scheinen sich alle nach Gram zu färben. Tuberkelbacillen können nicht nachgewiesen werden.

Diese Untersuchungsergebnisse sprachen nur für einen Katarrh der

Blase neben einem solchen der Ureteren oder der Nierenbecken; ausserdem wiesen aber die Klagen des Patienten über vermehrten Harndrang und Anfälle von Harnverhaltung auf die Anwesenheit eines Fremdkörpers in der Blase hin. Gegen einen Stein sprach das Fehlen von Blut im Harn, die Schmerzlosigkeit der Blase in der anfallsfreien Zeit. Von Tumoren waren bösartige Neubildungen schon allein wegen des langen Bestehens auszuschliessen, und der Harnbefund gab gar keinen Anhalt zur Bestimmung der Geschwulstbeschaffenheit. Hier versprach nur noch das Cystoskop näheren Aufschluss zu geben.

Die Blase fasste 1400—1500 ccm. In den ersten Tagen war die Nebenhöhlenpyurie zu stark: immer trübte, wenn das Spülwasser bereits klar abfloss, plötzlich hervorschiessender Eiter die Blasenfüllung. Erst nach fast zweiwöchentlicher Behandlung mit Blasenspülungen und Salol innerlich gelang es, das Blaseninnere mit dem Cystoskop zu beobachten: Die Einführung des Instruments ging ohne jeden fühlbaren Widerstand vor sich. Als es aber noch mit nach oben gerichtetem Schnabel zurückgezogen wurde, um den Sphinkter aufzusuchen, stellte sich mitten im Gesichtsfelde ein Tumor ein (Fig. 1), der von rechts und oben herzukommen schien; er sah länglich, etwa bohnenförmig aus und war von glatter, rötlichbrauner Schleimhaut überzogen; die Richtung seiner Längsachse entsprach einer Verlängerung des rechten Ureterenwulstes. Auf diesem entsprang er breitbasig; seine Basis ging nach hinten, oben, aussen in zwei durch eine seichte Einschnürung von einander getrennte, flache wulstartige Prominenzen über, welche zwei- bis dreimal so breit wie der bohnenförmige Tumor lateral steil abfielen, medialwärts sich allmählich abflachten. Die breitere, hintere Hervorwölbung grenzte mit steiler Wand nach oben hinten und aussen an eine trichterförmige Oeffnung, deren Lage ungefähr der des normalen Orificium ureteris entsprach, und aus welcher von Zeit zu Zeit mit Eiterflocken vermischter, trüber Harn hervorsprudelte. Den linken Rand des Trigonum Lieutaudi bildete ein stark ausgeprägter Ureterwulst mit 2 Oeffnungen, welche beide Harn entleerten. Die eine lag an dem lateralen Rande des Wulstes der Mittellinie näher und war schlitzförmig; die andere, rundlichere, sass distal von dieser an dem medialen Rande des Harnleiterwulstes. Die Schleimhaut der ganzen Blase

Fig. 1.

zeigte die Veränderungen des chronischen Katarrhes, blass-braunrote Färbung ohne Gefässzeichnung. Die Grösse der beiden Prominenzen hinter dem vor der Harnröhrenmündung gelegenen Tumor erschien bei den wiederholten Besichtigungen zu wechseln; sie traten stärker hervor, wenn die Blase weniger prall gefüllt war und sich sonst keine Fältelungen der Schleimhaut bemerkbar machten.

Mit Hülfe dieses cystoskopischen Befundes konnte die Diagnose gestellt und die rätselhaften Beschwerden des Patienten erklärt werden. Der bohnenförmige Tumor verursachte das Gefühl des Harndranges, und, wenn er die innere Urethralmündung verlegte, die Anfälle von Harnverhaltung. Folgen dieser Harnstauungen waren Erweiterung und chronischer Katarrh der Blase und des rechten Ureters. Wegen seiner glatten Oberfläche, welche dieselbe Beschaffenheit wie die umgebende Blasenschleimhaut zeigte, wegen des breitbasigen Ursprunges und des offenbaren Zusammenhanges mit den beiden Prominenzen, deren Cystennatur auf Grund der Volumensschwankung ausser Frage stand, war es sehr wahrscheinlich, dass auch dieser gestielte Tumor cystisch war.

Herr Geheimrat Prof. Dr. Garrè beschloss, denselben abzutragen. Nach Eröffnung der Harnblase mittelst des hohen Steinschnittes zeigte sich ein dem cystoskopischen Bilde entsprechender Befund: Von der abnorm weiten, rechten Harnleitermündung aus zog in der Richtung der Plica ureterica dex. nach unten und innen eine hahnenkammartige Erhebung; diese endigte mit einem etwa 3 cm langen, bohnenförmigen Tumor, dessen Kuppe sich vor die innere Harnröhrenmündung legte. Etwa zwei Drittel der Geschwulst wurden abgetragen, worauf man einen Hohlraum von ungefähr Walnussgrösse vor sich hatte, der mit gefässarmer Schleimhaut ausgekleidet war. Bei vorsichtigem Sondieren konnte man fast 10 cm weit in der Richtung des rechten Ureters vordringen. Die gleichzeitige rektale Palpation ermöglichte keine genauere Lokalisierung des Kanales. Vor der Cystenwand wurde noch ein beinahe $^1/_2$ cm breiter Streifen ringsherum abgetragen, die Blutung mit dem Paquelin gestillt, die Blasenwunde geschlossen.

Die Wundheilung erfolgte in normaler Weise. Gleich nach der Operation konnte Pat. spontan und ohne Beschwerden harnen und ist seitdem überhaupt niemals wieder von abnormem Harndrange oder Harnverhaltung belästigt worden. Nach 4 Wochen war der Harn frei von Blut. 10 Wochen nach der Operation reiste Pat. nach Hause und nahm seine Arbeit wieder auf. 4 Monate darauf hatte er an Körpergewicht um 10 Pfd. zugenommen. Er war stets beschwerdefrei gewesen. Der nur leicht getrübte, saure Harn enthielt, filtriert, nur Spuren von Eiweiss. Im ziemlich spärlichen Sedimente fanden sich nach wie vor keine Cylinder oder Nierenepithelien, auch keine Erythrocyten, sondern hauptsächlich Leukocyten sowie rundliche und geschwänzte Plattenepithelien. Die Blase fasste nur 750—800 ccm; ihre Schleimhaut liess überall deut-

liche Gefässzeichnung erblicken (Fig. 2). In der Gegend des rechten Harnleiterwulstes liegt am meisten nach oben und aussen eine abnorm grosse, halbmondförmige Mündung; sie umgreift mit ihren beiden nach unten innen gerichteten Spitzen das Ende eines Wulstes, der wie eine Plica ureterica nach abwärts verläuft, lateralwärts steil, medianwärts allmählich gegen die Blasenschleimhaut abfällt. An seinem unteren Ende trägt dieser Wulst einen etwa 1,5 cm langen und 0,5 cm breiten Schlitz, dessen längerer Durchmesser horizontal liegt. Aus den beiden linken, sowie aus der rechten oberen Ureterenmündung sieht man anscheinend klaren Harn strömen. An der schlitzförmigen Oeffnung war es nicht möglich, einen Flüssigkeitswirbel zu beobachten. Der Ende August eingesandte Harn zeigte immer noch eine Spur Eiweiss, jedoch ein weit geringeres Sediment. Die histologische Untersuchung des excidierten Cystenstückes ergab, dass es aussen und innen von Schleimhaut überzogen war, und zwischen beiden Schichten glatter Muskelfasern lagen. Man hatte also das Stück einer Ureterenwand vor sich. Nach dem bisherigen Verlaufe darf man erwarten, dass in absehbarer Zeit der Harn eine normale Beschaffenheit annehmen und Pat. somit dauernd geheilt sein wird.

Fig. 2.

SURGEON-MEDICAL LIBRARY JAN 14 1904

Die kurze Zusammenfassung der Krankengeschichte unseres Falles lautet: Ein 21jähriger junger Mann leidet von Jugend auf an Anfällen von Harnverhaltung, die meist auf unerklärliche Weise entstehen, Stunden und Tage anhalten, um wieder einem durchaus normalen Befinden Platz zu machen. Bei den Symptomen einer chronischen Cystitis mit Eiterharnen aus einer Nebenhöhle ergiebt die cystoskopische Untersuchung links doppelte, normal mündende Ureteren, rechts eine obere normale Harnleitermündung und darunter einen cystenartig erweiterten Ureter, dessen blindes Ende vor der inneren Harnröhrenmündung liegt. Durch Resektion der Cyste wird Patient von seinen Beschwerden befreit.

Bevor ich auf die Besprechung dieser eigenen Beobachtung eingehe, möchte ich kurz die Krankengeschichten derjenigen Fälle skizzieren, welche in den bisher erschienenen grösseren Arbeiten nicht erwähnt sind.

Die erste Zusammenstellung von cystenartigen Erweiterungen des Blasenendes des Harnleiters stammt von Boström (6) her, welcher den referierten Fällen vier eigene Beobachtungen hinzufügte.

Secheyron hat sich im Allgemeinen mit abnormen Endigungen der Harnleiter in die Scheide und Vulva beschäftigt. Schwarz berichtete in ausführlicher Weise über 71 Fälle von abnormen Ausmündungen der Ureteren und deren chirurgische Behandlung; darunter befanden sich 12 Fälle von Harnleitercysten innerhalb der Blase. Englisch führte 16 Fälle dieser Erkrankung an und erweiterte unsere Kenntnisse über das von früheren Autoren entworfene Bild der pathologisch-anatomischen und klinischen Erscheinungen; Grosglik's Arbeit enthält 15 und Többen erwähnt 21 Fälle des uns hier beschäftigenden Leidens. Bei genauerer Durchsicht der älteren Litteratur und unter Hinzuziehung der in den letzten Jahren veröffentlichten Beobachtungen liess sich die Kasuistik der einschlägigen Fälle bis auf 40 vermehren. Die kurz zusammengefassten Krankengeschichten der neu hinzukommenden Fälle sind folgende:

1. Th. Smith (7). „Prolaps der Harnleiter in die Blase". Aelterer Pat. mit jahrelangen Harnbeschwerden; Bildung von Harnfisteln am Darm. 3 Wochen nach Aufnahme Tod an Sepsis. — Hypertrophie und Dilatation von Blase, Ureteren und Nierenbecken; im rechten Becken zwei Steine. Beiderseitige Pyonephrose. In der Blase 2 mächtige, pendelnde Beutel mit stecknadelkopfgrossen Oeffnungen am prominentesten Teile; ein Stein im rechten sackförmig erweiterten

2. Remy (8). Knabe von 10 Jahren. Ein Jahr lang Harnbeschwerden, unvollständige Entleerung, Harnverhaltung. Mit Sonde und Palpation kein Hindernis auffindbar. Tod unter fieberhaften Erscheinungen. — Beiderseits Pyonephrose, Dilatation und Hypertrophie der Ureteren. Linke Ureterenmündung normal. An der rechten Nebenniere entspringt ein zweiter Gang, der sich mit dem andern Ureter in die Blase senkt. Sein unteres Ende verläuft zwischen Muscularis und Mucosa nach dem Utricul. prostat. und mündet hier mit spaltförmiger Mündung. Blase erweitert, hypertrophisch. Plica ureterica dex. beträchtlich erweitert, vorderes Ende wie eine Art Klappe, welche das Orific. int. urethrae mehr oder weniger verlegen kann. (Aus der der Arbeit R.'s beigegebenen Skizze [cf. Fig. 3], sind diese Verhältnisse nicht recht ersichtlich.) Das Stück des Kanales zwischen Utricul. prostat. und dem Blasendurchtritt ist enorm ausgedehnt, von 1/4 mm dünner Wand und besteht aus 3 Schichten, 2 Schleimhäuten und einer Muskelschichte zwischen beiden letzteren.

3. Barth (9). 12 Tage altes Mädchen. Blasenförmige Vorstülpung an Stelle der linken Uretermündung (a), kugelig, 5 mm breit mit schnabelartigem Vorsprung am unteren Pole in die innere Urethralmün-

dung hinein. Cystenoberfläche glatt (Fig. 4). Harnblase erweitert und verdickt. Linker Ureter erweitert, Nierenbecken etwas abgeflacht, Niere normal gross.

Fig. 3.

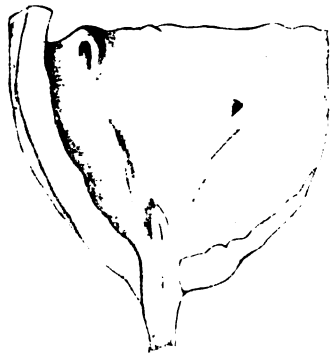

Fig. 4.

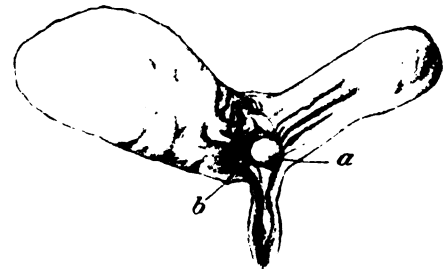

a. Cyste am Blasenende des l. Ureters.
b. Mündung des r. Ureters.

Fig. 5.

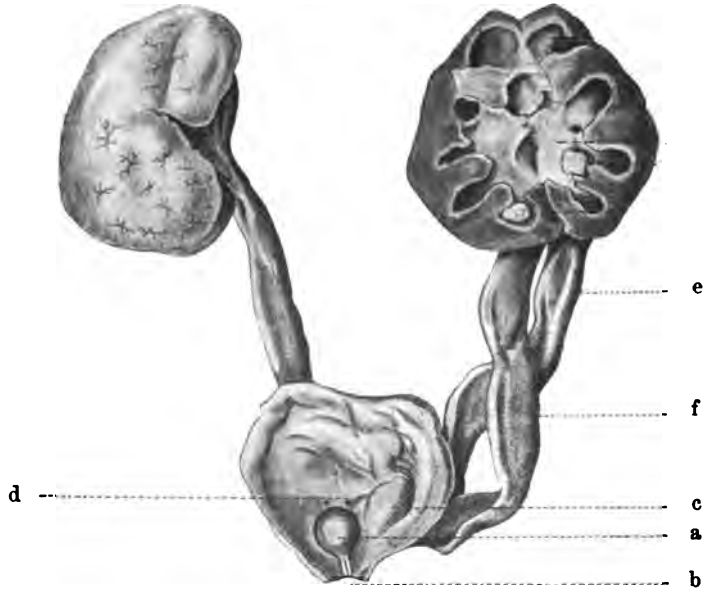

a. Cyste am Blasenende des linken oberen Ureters. — b. Gang und Rinne am vorderen Pole der Cyste. — c. Hervorwölbung des intramuralen Ureterstückes. — d. Normale Mündungen des linken unteren und rechten Ureters. — e. Ureter des unteren Nierenteiles. — f. Ureter des oberen Nierenteiles.

4. Haushalter et Jaques (Fig. 5). 2½j. Mädchen. 3 Wochen nach der Geburt Hervordrängen eines haselnussgrossen Stückes Fleisch aus der Vulva. Aeusserst schmerzhafte Harnentleerung; Harn stark ammoniakalisch. Fieberattacken; Abmagerung; mit Sonde fühlbarer Harnröhrenstein. Autopsie: Rechts Pyonephrose; normal mündender, erweiterter und verdickter Ureter. Links: Pyonephrose; vom unteren Teile der Niere, ¾ des ganzen Organes, verläuft in normaler Weise ein dilatierter Ureter mit normaler Mündung im hinteren, linken Winkel des Trig. Lieutaudi (d). Das obere Viertel der Niere, ein 4 mm dicker, pyonephrotischer Sack, entsendet einen zweiten, auch erweiterten Harnleiter; dieser kreuzt in seinem weiteren Verlaufe den unteren und setzt sich an der Hinterwand der Blase unterhalb desselben an, durchbohrt die Blasenwand schräg und öffnet sich im Innern eines, nahe der Medianlinie gelegenen, haselnussgrossen Bläschens (a), das breitbasig dem Trig. Lieut. aufsitzt und an seinem verdickten Pole, entsprechend der inneren Harnröhrenmündung, einen etwa 1 mm dicken Gang (b) hat; derselbe setzt sich an der Hinterwand der Urethra in eine Rinne fort, welche von einer doppelten Falte begrenzt wird. Schmale, quergestellte, schlitzförmige Mündung in der Mitte der Bläschenhinterwand; der intramurale Harnleiterteil bildet unter der Mucosa eine starke, längliche Hervorwölbung (c), welche die normale linke Mündung verdeckt. Bläschenwand mit vierschichtiger Muscularis: Unterschleimhaut, transversale, mächtigere, longitudinale, transversale, gemischtfaserige Muskelschicht, Blasenschleimhaut.

5. Sankott (11). 62j. Mann. Klin. Diagnose: Lungenemphysem und Herzschwäche. Autopsie: Linke Niere fehlt. Ureter, am unteren Ende erweitert, mündet mit serös gefüllter, in die Harnblase hervorgewölbter Cyste; nach aufwärts verliert er sich in Höhe der Art. mes. inf. in einen retroperitonealen, glatten Körper. Blasencyste, geschlossen, aus zwei kommunicierenden Teilen bestehend, 3 cm tiefer reichend als die rechte normale Uretermündung, ist durch einen feinen Spalt an der Hinterwand mit der linken Samenblase verbunden.

6. Knoop (13). Mädchen von 5 Wochen. Kirschgrosser, zeitweise aus der Vulva heraustretender Tumor. Tod an akutem Magendarmkatarrh. Rechts: Hydronephrose, Ureterdilatation; an der Mündung desselben kirschgrosser, cystischer Tumor. Natur desselben nicht sicher feststellbar; am wahrscheinlichsten Ureterdivertikel oder cystisch erweiterte, abnorm gelagerte Ureteraldrüse.

7. Elliesen (14). 26j. Mann. Cystitis vom 8. bis zum 15. Lebensjahre und 5 Wochen ante mortem. Leichenbefund: Links: Pyelonephritis, Ureterenerweiterung. Rechts: Eitrige Sackniere, 2 Ureteren, hypertrophisch, erweitert; unterer normal verlaufend und mündend. Der obere, an der medialen Seite des Sackes entspringend, mündet dicht neben dem anderen, aber mehr nach der Mitte zu und etwas tiefer in die Blase mit

walnussgrosser, blinder Cyste. Diese, 4 mm dickwandig, durch eine kleine Einengung in 2 Ampullen geteilt, ist nur von Blasenschleimhaut überdeckt und enthält nur einzelne schmale Züge muskulärer Elemente. Harnblase stark entzündlich verändert, dilatiert.

8. Sinnreich. 35j. Hilfsarbeiterin. Seit 4 Tagen stechende Schmerzen im rechten Hypochondrium. Hier prall elastische Geschwulst fühlbar. Cystoskopisch: Nach innen vom Orific. ureter. dex. papilläre Erhebung der Schleimhaut ohne Lumen, nach innen vom linken ein kleines gestieltes Cystchen. Klin. Diagnose: Wanderniere mit Einklemmung und Hydronephrose. Operationsbefund: Linke Niere normal gelegen; an ihrem unteren Pole eine Cyste ohne Zusammenhang mit der Niere. Inhalt gelbbraun, trübe, schleimig, geruchlos. Wand von aussen nach innen: Bindegewebe, schmale Längsmuskelschicht, breite Ringmuskelschicht, breite Längsmuskelschicht, spärliches Strat. propr. mit mehrschichtigem Cylinderepithel, also Uretercyste.

9. Klebs (16). Intra partum verstorbener Knabe. Nahezu ausgetragene Frucht. Zahlreiche Pemphigusblasen auf der Haut. Encephalitis. Rechte Niere normal. Linke Niere hat 2 Becken und 2 Ureteren; der obere normal, der untere $^1/_2$ cm dick, geschlängelt. Von der Hinterwand der vergrösserten Harnblase ragt eine zweite Blase hervor, rundlich, die untere Hälfte des Lumens ziemlich ausfüllend, gegen die Harnröhre zu sich trichterförmig verschmälernd mit kurzer, spaltförmiger Oeffnung auf dem Samenhügel mündend. An der Hinterfläche des engeren Cystenabschnittes sehr deutliche Plicae palmatae. Innenfläche glatt, vordere Wand sehr dünn, in der hinteren oben links die enge, kreisrunde Ureteröffnung. Aeussere Genitalien männlich, von normalen Verhältnissen.

10. v. Hibler, 2 Fälle, (17), Mädchen von 6 Wochen. Von Geburt an vermehrter Harndrang, Auftreten einer Geschwulst in der Vulva. Links 2 Ureteren, unterer normal; der des oberen Nierenteiles mündet in der Blase unterhalb des ersteren mit einem blinden Cystensack; rechter Ureter auch hypertrophisch und erweitert. Linke Niere mit unterem Pole der Wirbelsäule näher.

11. Derselbe. Path.-anat. Präparat eines neugeborenen Mädchens: Links 2 Ureteren; Blasenwand des oberen, blinden Ureters walnussgross, cystös erweitert, reicht nicht bis zur Harnröhrenmündung.

12. Johnson (18). Leiche eines 10tägigen Mädchens (Fig. 6). Vor der Vulva erscheint am 6. Lebenstage eine Cyste, die am 7. unter Entleerung von Harn platzt. Beiderseits Pyonephrose. Linke Niere durch eine Einschnürung zwischen oberem und mittlerem Drittel geteilt. Becken und Ureteren doppelt, letztere, erweitert und geschlängelt, vereinigen sich 1 cm vor ihrem Eintritt in die Blase. An Stelle der linken Uretermündung eine 5 mm dicke, säulenförmige Hervorwölbung; sie zieht, allmählich dicker werdend, abwärts durch die ganze Urethra, auf der sie

mit ihrer Hinterfläche breit aufsitzt, und endigt mit einer sackförmigen Auftreibung zwischen den Labien. Auf der rechten Seite der Hervorwölbung ein langer Schlitz, der das ganze Innere freilegt. Harnröhre 1 cm weit.

Fig. 6.

Zu den intravesikalen Harnleitercysten möchte ich auch folgende zwei Fälle rechnen:

13. Albers bildet in seinem pathologisch-anatomischen Atlas die Innenfläche einer Harnblase ab; an Stelle des Orific. ureter. dextr. sieht man ein kirschgrosses Bläschen, welches in seiner Mitte eine abnorm enge Oeffnung trägt.

14. Casper beschreibt einen Fall mit atypischen Blasenbeschwerden als Prolapsus mucosae ureteris. Linker Unterwulst aufgebläht, Oeffnung selbst nicht sichtbar; an der unteren Fläche des Wulstes ein blutblasenähnliches Gebilde.

15. Gérard. Harnorgane einer 53j. Frau. Rechte Niere hat die Grösse einer glatten Bohne. Vor der Symphys. sacroiliaca dextr. ein Strang, der vor dem Querfortsatz des 4. Lendenwirbels endet, der rechte Ureter. Das vesikale Ende verläuft in normaler Weise durch die Muskelschicht, als Blindsack in der Nähe der linken Harnleitermündung endigend.

16. Funke. 21 Tage altes Kind unter peritonitischen Erscheinungen gestorben. Rechts starke Hydronephrose und Dilatation des Ureters. Cystöse Vorwölbung des in der Blasenwand verlaufenden Ureterstückes; dadurch Kompression der linken Uretermündung mit konsekutiver Dilatation des linken Ureters und der linken Niere.

In pathologisch-anatomischer Beziehung knüpft sich das Hauptinteresse in unserem Falle an das bohnenförmige, cystenartig erweiterte Blasenende des rechten, unteren Ureters. Hatte doch dieser Tumor die Entwicklung des ganzen Krankheitsbildes veranlasst; infolge seiner Lage gerade vor dem orific. int. urethrae war er die Ursache jener Anfälle von Harnverhaltung gewesen, welche im Laufe der Jahre zu den bekannten Folgezuständen der Harnstauung, Dilatation der Harnblase und eiterigem Katarrh derselben sowie des rechten oberen Ureters geführt hatte. Ebenso erweisen die Fälle

aus der Litteratur die vollständige Abhängigkeit des ganzen Krankheitsverlaufes von der Form und der Grösse der Harnleitercyste und von ihrem Verhalten zu den Mündungen von Harnröhre und Ureteren.

Die ersten Anfänge einer Erweiterung am intravesikalen Harnleiterende scheint die Abbildung von Albers darzubieten; die beiderseitigen kleinen Cysten im Falle Sinnreich sind trotz ihrer Kleinheit bereits deutlich entwickelte Säckchen; eine Blindsackform von gleichfalls unbedeutender Grösse besitzt die Cyste bei Gérard. Wie eine Blutblase bei der Durchleuchtung sah der zu atypischen Blasenbeschwerden Veranlassung gebende Tumor der Casper'schen Beobachtung aus. Der Grösse nach würde hiernach die stumpf kegelförmige Hervorragung des Többen'schen Falles 2 folgen. Die grössten Cysten der uns vorliegenden Berichte sind wohl die beiden des Smith'schen Falles gewesen, deren linker bis zur inneren Harnröhrenmündung reichte; beide füllten den Blasengrund völlig aus. Bei Smith, Többen II und Sinnreich war die Affektion eine beiderseitige, was bisher nur von Burckhard (24) berichtet worden war. Die 5 cm dicke blasenförmige Vorstülpung bei der Patientin Barth's hatte einen schnabelartigen Vorsprung am vorderen Pole, der bis in die innere Urethralmündung hineinragte. Eine rundliche Form besassen die Erweiterungen in den Fällen von v. Hibler sowie Knoop und Többen III. Bei einigen schloss sich an diese rundliche Form, wie im Falle Barth, ein am vorderen Pole sitzender, nach unten zu sich verjüngender Fortsatz an (Haushalter et Jaques, Klebs, Többen I). Nicht als regelmässig geformte Blasen, sondern als längliche Hervorragungen, die mehr oder weniger einem stark dilatierten Ureterenwulst ähnelten, präsentierten sich die Tumoren von Remy, Johnson und des eigenen Falles. Hier schloss sich an den hahnenkammartig hervortretenden Wulst noch der längliche, bohnenförmige Tumor an, ähnlich wie bei Haushalter und Jaques vor der rundlichen Cyste ein intramuraler Teil des Harnleiters lag, welcher gänsefederkielähnlich die Mucosa hervorwölbte. In einigen Beobachtungen zeigte die im Allgemeinen rundliche Prominenz eigenartige horizontal verlaufende Einschnürungen, welche die Blase in eine obere und untere Hälfte schieden (Sankott, Többen I. Elliesen, Th. Cohn). Wie die anatomische Untersuchung der drei erstgenannten Fälle ergab, hatte der Ureter beim Eintritt in die Blase nur die Muskelhaut durchbohrt, so dass sein erweitertes Ende zwischen dieser und der Blasenschleimhaut lag, dabei waren

jedoch noch vereinzelte Muskelzüge in der bekleidenden Mucosa enthalten, und diese hatten dem intraureteralen Drucke Widerstand geleistet. Auf diese Weise wird wohl auch in unserem Falle die Einschnürung zwischen beiden flachen Prominenzen entstanden sein.

Bei 10 der Abnormitäten entsprang die Cyste an derjenigen Stelle, wo der normale Ureter zu münden pflegt; unter diesen befanden sich zwei Fälle mit doppelten Harnleitern, die ganz in der Nähe der gewöhnlichen Mündungsstellen endigten. Lag die Cyste tiefer, dann bildete sie stets das erweiterte Blasenende eines doppelten Ureters. Bei Sankott, wo ein einfacher Harnleiter abnorm tief mündete, lag eine Missbildung des ganzen Harnapparates derselben Seite vor.

In 12 der hier herbeigezogenen Fälle waren die Harnleitercysten geschlossen, auch in dem unsrigen konnte an dem herausgeschnittenen Wandstücke keine Oeffnung gefunden werden; in den übrigen Fällen bestanden Oeffnungen. Bei zwei seiner Beobachtungen wurden von Többen je 2 Oeffnungen gefunden, je ein rundliches, abnorm enges Ostium und ein unregelmässig gezacktes. Im Falle Remy führte die spaltförmige, feine Oeffnung in den Utriculus prostaticus. Bei Sankott kommunicierte die Cyste durch einen feinen Spalt in der Hinterwand mit der linken Samenblase und enthielt Konkremente. Steine fanden sich auch in den Cysten bei Smith und Többen's zwei letzten Beobachtungen.

Nicht alle Autoren haben ihren Arbeiten das Resultat einer histologischen Untersuchung der Cystenwand beigefügt, welche für die Entscheidung der Frage nach der Entstehung dieser Gebilde von grosser Wichtigkeit ist. Die vorhandenen Angaben von Remy, Haushalter und Jaques, Többen, Elliesen und Sinnreich lassen keinen Zweifel darüber bestehen, dass es sich um Harnleiterwand handelte, einer Mucosa und Muscularis, welche nach aussen von der Harnblasenschleimhaut bekleidet war. Es schwanken die Berichte über die Beschaffenheit der Muskelschicht zwischen den beiden Schleimhäuten. Sie enthielt bei Többen I und II teils längs-, teils querverlaufende Muskelfasern, bei Elliesen fand sich Bindegewebe mit schmalen Zügen von Muskelfasern. Haushalter und Jaques vermochten deutlich vier Schichten zu unterscheiden: Unter der Harnleiterschleimhaut eine transversale, dann eine breitere, längsgerichtete, den Ureterenanteil, eine transversale und unter der Blasenschleimhaut Muskelfasern, die sich nach verschiedenen Richtungen hin durchkreuzten, den Blasenanteil. Von früheren Beobach-

tungen möge noch erwähnt sein, dass Wrany (24) und Boström nur Bindegewebe in der Zwischenschicht fanden, Neelson (25), Burckhard und Tangl (26) noch glatte Muskelfasern; Lechler (27) beobachtete Schichten beider Gewebsarten neben einander.

Die Schnitte des durch Herrn Prof. Garrè excidierten Cystenstückes — Herr Assistenzarzt Dr. Walter Simon hatte sie im Auftrage des Herrn Geheimrat Garrè angefertigt und in dankenswerter Weise mir zur Untersuchung überlassen — sind zum Teil parallel zur Axe des bohnenförmigen Tumors durch die etwa halbkugelige Kuppe desselben gelegt, also Längsschnitte durch denjenigen Abschnitt des Harnleiters, welcher bei normalem Verhalten in der Blasenwand stecken, das Wandstück, die Pars intramuralis Waldeyer's bilden sollte. Es unterscheidet sich in seinem Baue von einem solchen normalen Endstücke, jedoch auch von blinden Ureterenenden, welche von anderer Seite beschrieben sind. Gerade die histologische Untersuchung auch der überzähligen Harnleiter dürfte am ehesten dazu beitragen, über die Herkunft und Entwickelung dieser Anomalie, die, wie wir sehen werden, in vielen Fällen eine strittige ist, aufzuklären.

Bekanntlich verliert sich der Ureter innerhalb der Blasenwand nicht in deren Bestandteile, sondern bleibt ganz selbständig und steckt in einer Lücke der Blasenmuskulatur; nur seine Schleimhaut, das Epithel und die bindegewebige Unterlage, setzt sich direkt in die Schleimhaut der Blase, am Orificium ureteris fort. Da der Ureter in schiefer Richtung auf die Blasenwand trifft und innerhalb derselben seine Richtung nicht ändert, so endigt er mit kürzerer oberer und längerer unterer Wand (Disse). Das Wandstück des Harnleiters zeichnet sich dadurch aus, dass die Propria ganz von Muskelzügen durchsetzt ist, und dass alle Muskeln parallel der Achse des Rohres verlaufen. Die Muskelzüge bilden dünne Bündel, beginnen dicht unter dem Epithel und nehmen die ganze Wandung des Ureters ein. Von den Muskeln der Blase sind sie durch eine Bindegewebslage getrennt und durch ihre viel geringere Dicke ausgezeichnet. Nach dem Durchtritt durch die Muskelhaut der Blase gelangt der Ureter als selbständiges, dickwandiges Rohr in die Submucosa der Blase und läuft dann zwischen Blasenepithel und Blasenmuskulatur, nach Krause (29) durchschnittlich 12—14 mm lang, bis er auf der freien Fläche der Blase mündet. Einige Gefässe der Submucosa bezeichnen die Grenze zwischen dem Ureter und den Muskeln der Blasenwand. Die freien Längsbündel der Uretermus-

kulatur erreichen ihr Ende sämtlich in der Blasenschleimhaut, die die Uretermündung unmittelbar umgiebt (Disse).

Die Kuppe des frei in das Blaseninnere hineinragenden Ureterendes hatte einen Durchmesser von 1 cm, eine lichte Weite von 4 bis 5 mm, eine durchschnittlich 2,3—2,5 mm dicke Wand. Die umhüllende Blasenschleimhaut, das geschichtete Epithellager 0,4 mm, die breite bindegewebige Unterlage 0,3—0,7 mm dick, zeigen katarrhalische Veränderungen, diffuse kleinzellige Infiltration mit ebensolchen Einzelherden und Gefässinjektion. Die nach innen gelegene Mucosa hat eine bedeutend breitere Schicht von Uebergangsepithel, 0,5 mm, mit einer sehr dünnen Submucosa aus Bindegewebe. Auf einem der Gewebsschnitte sieht man eine 1,4 mm tiefe Einsenkung des Ureterenepithels, ungefähr parallel mit der Cystenlängsachse in die bindegewebige Propria hineinreichen. Sie verläuft mit deutlichem Lumen leicht geschlängelt und entsendet kurze, seitliche Ausbuchtungen. Es handelt sich hier um eine jener drüsenähnlichen Bildungen, die von mehreren Autoren wie Unruh, Brunn, Disse u. A. im Nierenbecken und Ureter beobachtet worden sind. An einzelnen, symmetrisch zur Längsachse gelegenen Stellen verdickt sich die bindegewebige Lage unter dem Ureterenepithel zu den gröberen Vorsprüngen, welche als sogenannte Kämme bekanntlich dauernde, unverstreichbare, ringförmig verlaufende Bildungen des Harnleiters darstellen. Weit reichlicher als die Blasenschleimhaut zeigt die des Harnleiters entzündliche Infiltration diffuser und herdförmiger Art. Zwischen beiden Mucosae 0,7 mm breite Muskelschicht.

Im normalen Harnleiter sind die Muskeln je nach der Gegend des langen Rohres in wechselnder Weise angeordnet, ein Verhalten, das die Widersprüche in den Angaben verschiedener Forscher erklärt. Nach Kölliker (30) besitzt der Harnleiter wie das Nierenbecken äussere Längsfasern und innere Ringfasern und in seinem unteren Ende noch innere Längsfasern. Henle behauptet (31), dass sich aussen Ringfasern, innen Längsfasern befinden. Disse (S. 104) hat überall innere und äussere, längsverlaufende Muskelbündel gefunden, aber nicht als zusammenhängende Schicht, sondern als einzelne Züge. Auf unseren Längsschnitten nun vermag man, auf einzelnen durchaus scharf, 4 Schichten glatter Muskelfasern zu unterscheiden, eine dünne Längsschicht unter der Blasenschleimhaut, daneben eine breitere, zahlreiche Gefässe führende Ringfaserschicht, hierauf eine breitere Zone Längsfasern und an der Ureterenschleimhaut eine Ringfaserschicht, welche hie und da Fortsätze in die Kämme

der bindegewebigen Propria entsendet; auf anderen Schnitten kreuzen sich die Faserzüge mehr oder weniger häufig. Somit weicht unser Befund von den Angaben der drei klassischen Autoren sowohl hinsichtlich der Zahl wie der Anordnung der Muskelschichten ab. Von Kölliker's unterscheidet er sich durch die vierte Schicht innerer Ringfasern, ebenso von Disse's. Vereinzelt steht er jedoch in der Litteratur nicht da. Wie oben erwähnt, haben auch Haushalter und Jaques eine vierfache Muskelschicht in dem Harnleitersack nachgewiesen; nur lag der Blasenschleimhaut eine Zone sich durchkreuzender Muskelfasern an, die sie als Anteil der Blasenmuskulatur betrachten, während sie die inneren drei Schichten dem Ureter zurechnen. Nun ist es bei der allseitigen, vollständigen Loslösung des länglichen, bohnenförmigen Tumors in unserem Falle eigentlich nicht gut denkbar, dass sich auf ihm noch zusammenhängende Schichten der Blasenmuskulatur befinden sollen, und daher die Annahme gerechtfertigt, dass alle vier zum Ureter gehören. Aber eine endgültige Entscheidung hierüber ist ja schliesslich nur durch die Untersuchung der sich weiter nierenwärts anschliessenden Cystenwand zu erreichen. Andererseits lässt es sich nicht leugnen, dass der ausgesprochene Gefässreichtum der breiten, äusseren Ringfasern sehr an jene gefässtragende Schicht erinnert, welche im normalen Wandstück die Grenze zwischen Muskeln des Harnleiters und der Blasenwand bezeichnet.

Eine offene Verbindung zwischen Ureter und Harnblase kann auf keinem der Schnitte mit Sicherheit festgestellt werden. Jedoch verlaufen die einzelnen Schichten nicht überall koncentrisch ohne Unterbrechung. Etwas seitwärts von der Mitte der Kuppe sind einzelne Längsschnitte bis auf 0,4 mm verdünnt. Hier buchtet sich die Harnleiterschleimhaut pulverhornförmig vor, wobei die Cystenwand eine Verdünnung und zwar auf Kosten der Muskelschicht erfährt, so dass die beiden Mucosae nur durch eine ganz dünne, bindegewebige Schicht von einander geschieden werden. Auf anderen Schnitten sieht man, wie dieser Ausbuchtung der Ureterschleimhaut eine seichte Einbuchtung der vesikalen entgegenkommt. In der Umgebung der beschriebenen Ausweitung des Lumens sind keine besonderen entzündlichen Erscheinungen zu vermerken. Sie könnte allmählich unter Einwirkung des Sekretionsdruckes der Niere entstanden sein. Man bekommt jedoch auch leicht den Eindruck, dass hier jene Stelle vorliegt, wo in früher embryonaler Periode jene (siehe weiter unten) epitheliale Verklebung zwischen der ventralen

Wand der Nierengangsausstülpung und der dorsalen der Kloakenwand sich angebahnt hat, aber der völlige Durchbruch nicht zu Stande gekommen ist. Auffallend ist die im Vergleich mit den Befunden Anderer verhältnismässig bedeutende Wandstärke des Blindsackes. Im Zusammenhang mit dem geringen Umfange der cystischen Erweiterungen dürfte dieser Umstand dadurch zu erklären sein, dass der Innendruck, der Sekretionsdruck, kein bedeutender gewesen ist. Die Ursache hierfür wäre darin zu suchen, dass einmal der Nierenteil, dem der geschlossene Ureter zugehört, und der, wie wir weiter unten sehen werden, von dem anderen Teile der Niere wahrscheinlich anatomisch getrennt ist, ein kleiner ist, und ferner der Verschluss des Harnleiterendes zu einer sehr frühen Entwickelungsperiode stattgefunden hat, wofern man annehmen will, dass die ursprünglich offene Harnleitermündung später verklebte. Endlich sei noch eines histologischen Befundes am Querschnitte der Cystenkuppe Erwähnung gethan, einer die ganze Wanddicke durchsetzenden streifenförmigen, kleinzelligen Infiltration, an deren vesikalen Ende ein Defekt des Blasenepithels besteht. Wenn man annimmt, dass derselbe durch ein Trauma gelegentlich des Katheterismus verursacht worden ist, erscheint es auch leicht erklärlich, dass die Infektion von der erkrankten Blase aus sich an dieser Stelle bis in das Ureterlumen hineingezogen hat. Gegen die Annahme der Fortpflanzung einer Entzündung auf präformiertem Wege, etwa der Verklebungsstelle des früher offenen Harnleiters, spricht die hier ungestörte, koncentrische Anordnung der Gewebsschichten in der Cystenwand.

So verschieden auch die anatomischen Bilder der hier angeführten sackartigen Erweiterungen des Harnleiterendes in der Blase sind, so lässt sich ihre Entstehung doch in allen Fällen auf eine Ursache zurückführen, auf ein Hindernis, das distalwärts von der Cyste die Harnleiterlichtung verengert. Nur der Ort und der Grad dieser Ursache wechseln in den einzelnen Fällen, ebenso wie die Umstände, welche dieses Hindernis veranlasst haben, und von denen mehrere zugleich einwirken können. Durch die Verlegung des Tumors entsteht eine Stauung des Harnes in dem nierenwärts davon gelegenen Teile des Ureters und eine Erhöhung des Druckes; letztere ist bestrebt, den Ureter auszudehnen; sie erweitert diejenigen Teile am stärksten, welche dem Drucke den geringsten Widerstand entgegensetzen, dazu gehört das Stück des Ureters, welches bei der oben beschriebenen schiefen Durchbohrung der Blasenwand zwischen Muskelschicht und Schleimhaut liegt, sowie der hinter der Blase gelegene Abschnitt.

Die Muscularis setzt der Ausdehnung einen Widerstand entgegen; hier erscheint daher der Harnleiter eingeschnürt, sanduhrförmig. Diese den anatomischen Verhältnissen am besten Rechnung tragende Erklärung, wie sie Grosglik (S. 612) giebt, lässt sich auf alle bisher bekannten Fälle anwenden und macht die Theorien überflüssig, welche Burckhard, Boström u. A. aufgestellt haben. So hat in einigen Fällen der Verschluss des Harnleiters zur Sekretstauung und Dilatation geführt (Gérard, von Hibler, Elliesen, Knoop, Funke, Th. Cohn). Bei Barth, Haushalter und Jaques lag das blinde Ende abnorm tief, distal vom Sphincter vesicae. Hier trugen die nur bei der Blasenentleerung unterbrochenen Kontraktionen des Schliessmuskels mit zur Entwickelung der Cyste bei und bewirkten andererseits, dass der kurze in der Harnröhre liegende Teil des blinden Kanales von der Erweiterung verschont blieb. Durch eine spaltförmige Kommunikationsöffnung mit der Samenblase hat im Falle Sankott, wo eine zugehörige, normale Niere überhaupt fehlte, die Uebertragung des in den Samenwegen herrschenden Sekretionsdruckes auf das Blasenende des Ureters stattgefunden.

Die grössere Zahl der Erkrankungen weist nur eine Verengerung der Harnleitermündung auf, geringeren Grades (Albers) und hochgradige Stenosierungen (Smith, Grosglik, Többen II). Wahrscheinlich gehört auch Casper's Fall hierher. Smith fasste die beiden Beutel am Blasenende der Harnleiter als Prolapse der letzteren in die Blase auf. Diesen Vorgang schrieb er dem Missverhältnis in der Grösse zwischen Nierenbecken und Ureteren einerseits und den Blasenmündungen der Ureteren andererseits zu. Der Prolaps wurde nach seiner Meinung infolge des beträchtlichen Druckes bei der Stuhl- und Harnentleerung nach abwärts veranlasst. Ein Nierenstein, welcher in die Blasenwand eingedrungen war, aber nicht durch das Ostium ureter. treten konnte, hat im Falle Többen III die Dilatation verursacht, ähnlich wie Freyer (32) berichtet. Dieselbe Wirkung vermag gelegentlich auch ein Tumor zu äussern. So verschloss bei Caillé (33) eine kleine papillomatöse Geschwulst den rechten Ureter nahe am Blasenansatz zum Teil, dadurch wurde der Tumor in die Blase getrieben und schliesslich durch die Urethra, wobei er mit sich das untere, invertierte Drittel des Ureters zog. Ausser einer abnorm engen Oeffnung wirkte die Einklemmung des Sphincter vesicae noch begünstigend auf die Dilatation des Harnleiters in den Fällen von Remy, Klebs, Többen I, wo sich

die Ureterostien am Utric. prostat. resp. am Collic. semin. befanden. Bei der Patientin Johnson's hatte der Sack zwar eine lange, schlitzförmige Oeffnung, aber diese wurde durch den Schliessmuskel der Blase konstringiert. Die Lage und Gestalt der Oeffnung lässt darauf schliessen, dass die Cyste ursprünglich geschlossen war und erst bei einer gewissen Ausdehnung an der beschriebenen Stelle platzte, ähnlich wie es im Falle Neelsen geschah.

Die Processe, welche zu der Verengerung der Harnleitermündung oder dem vollständigen Verschluss derselben geführt haben, entziehen sich einer genauen Kenntnis. Englisch (S. 402) weist auf die Neigung zur Verklebung hin, welche bei röhrenförmigen Organen und Kanälen, besonders an den Ausmündungen der Harn- und Geschlechtsorgane von Früchten verschiedenen Alters besteht z. B. der Harnröhre, des Utric. prostat., der Cowper'schen Drüsen. Durch Wucherungsprocesse kann diese Verklebung in Verwachsung übergehen. Nach Englisch kann der Verschluss vorübergehend sein, und die Verklebung wieder aufgehoben werden, sowohl bald nach der Geburt als auch in späterer Zeit; die Veränderung jedoch, welche einmal durch die Verengerung gesetzt worden ist, die Ausdehnung des oberen Stückes, geht nicht zurück, sondern vergrössert sich dem Wachstum entsprechend. Bei der oberen tiefen Mündung des Ureters spielen embryologische Verhältnisse eine Rolle; alle die verschiedenen Formen sind Hemmungsbildungen aus dem komplicierten Entwicklungsgange des Harnleiters. Zum Verständnis der Wachstumsstörungen des Harnleiters, für die ja unser Fall ein interessantes Beispiel liefert, soll eine kurze Darstellung von der Entwicklung des Ureters, deren Kenntnis hauptsächlich auf den Arbeiten von v. Kupffer, Waldeyer, Keibel beruht, beitragen.

Zu einer gewissen Zeit des Embryonallebens ist das Beckenende vollständig von dem blindgeschlossenen Enddarm ausgefüllt. In ihn münden von oben her zwei hohle Röhren ein, eine ventrale, die Allantois, eine dorsale, der Darm. In die Allantois und zwar in die vordere Abteilung ihrer Seitenwand, wächst der Wolff'sche Kanal, der Ausführungsgang der Urniere, hinein. Der Enddarm, welcher somit den Inhalt des Darmes und das Sekret der harnbereitenden Drüse aufnimmt, heisst Kloake. Am kaudalen Ende des W. G. (Wolff'schen Ganges), an seinem dorsomedialen Umfange und dicht an der Kloake erkennt man schon in der 4ten Woche eine kolbige, hohle Ausstülpung, den Nierengang, den Ursprung des Ureters. Das kurze Rohr, das von der Kloakenöffnung des W. G. bis zum Abgange der Ureteranlage reicht, heisst der Allantois-

schenkel des W. G. Beim weiteren Wachstum wird er in die Wand der Kloake einbezogen, und dann findet man an Stelle der einfachen Oeffnung des W. G. neben einander 2 Oeffnungen vor, die des Nierenganges und der Urniere, d. h. des W. G. Beide Oeffnungen rücken mehr und mehr auseinander. Die kolbige Ausstülpung wächst in die Länge, der Gang wird zum Ureter, sein Endstück zum Nierenbecken, und nach der älteren Ansicht soll sich hieraus durch fortgesetzte Sprossung auch das ganze Kanalsystem der Niere bilden (Golgi, Sedgwick, Minot). Wie Semper, v. Kupffer u. A. behaupten, entsteht die bleibende Niere aus 2 getrennten Anlagen: die Marksubstanz mit den Sammelröhrchen aus dem Harnleiter, die Rindensubstanz dagegen mit den gewundenen Kanälchen und den Henle'schen Schleifen aus einer besonderen Anlage, dem Nierenblastem. Es scheint nach einer vor kurzem gebrachten Untersuchung Erich Meyer's (34) die letztere Ansicht die richtige zu sein. Dieser Autor fand nämlich in einer gefleckten Niere, welche streckenweise vollständig normalen Bau zeigte und nirgends Erscheinungen von Degeneration oder Entzündung erkennen liess, ein Gewebe eingestreut, das mit der normalen Niere gemeinsam hatte: gut entwickelte Malpighi'sche Körperchen mit ihrem Gefässknäuel und Tubuli recti, dem aber das, was normaler Weise das Bindeglied zwischen diesen beiden darstellt, fehlt, nämlich die Tubuli contorti. Bei dieser Anomalie handelt es sich also im wesentlichen um eine Entwicklungshemmung, welche als entwicklungsmechanisches Experiment der Natur aufgefasst eine Stütze für die Anschauung ist, nach welcher das Kanalsystem der Niere aus 2 getrennten Anlagen hervorgeht (S. 223).

Nachdem also der Nierengang selbständig geworden ist, verschiebt sich der W. G. allmählich nach unten, behält aber seine mediale Lage bei, und zwischen den getrennten Oeffnungen beider Kanäle bleibt ein besonderer Bezirk, das Trigonum vesicae. Die Entstehung des Müller'schen Ganges, deren Kenntnis für den uns hier beschäftigenden Gegenstand ebenfalls wichtig ist, gehört zu den noch sehr strittigen Kapiteln der Embryologie. Nach Sedgwick bildet sich beim Hühnchen dessen vorderes Ende aus der Vorniere, das hintere durch Abspaltung von Zellen des Urnierenganges. Auch bei menschlichen Embryonen sind, wie Nagel beobachtet hat, die M. G., während sie sich bilden, mit ihrem hinteren Ende eine kurze Strecke mit dem Urnierengange verschmolzen. Jedenfalls liegen zu einer bestimmten Zeit 2 Paare von Ausführungsgängen dicht nebeneinander. Am meisten nach vorn der M. G. neben der Urnierenfalte. Weiter nach abwärts nähern sie sich der Medianebene, wobei der M. G. eine Strecke weit medial vom Urnierengange und dann nach hinten von ihm zu liegen kommt, so dass er um ihn im Ganzen eine Art von Spiraltour beschreibt. Im kleinen Becken legen sich die vier Gänge hinter der Blase zu einem Bündel, dem Genitalstrange, zusammen; innerhalb desselben liegen mehr nach vorn und zugleich am

weitesten auseinander die Urnierengänge, etwas hinter ihnen und in der Medianebene ganz dicht zusammengerückt, die M. G. (Hertwig S. 390) die unteren Enden der beiden M. Gänge verbinden sich mit einander.

Inzwischen ist die Kloake durch eine von beiden Seiten her einwachsende frontal gestellte Scheidewand in einen vorderen und hinteren Abschnitt geteilt worden. Der vordere, ventrale, erscheint als Fortsetzung der Allantois, der hintere als Fortsetzung des Darmes. Den Boden des Kloakenraumes bildet die Kloakenmembran. Sie wird durch das Kloakenseptum in einen vorderen und einen hinteren Abschnitt zerlegt. Innerhalb des vorderen Abschnittes bildet sich die Oeffnung für die Allantois, der Sinus urogenitalis aus (Enderlen); innerhalb des hinteren Abschnittes formuliert sich die Analöffnung. Der oberhalb der Harnleitereinmündung gelegene Teil der Allantois entwickelt sich zum Blasenkörper, Blasenscheitel und Urachus (Reichel). Der W. G. verwandelt sich beim Manne in Nebenhoden, Samenstrang, Samenbläschen, Vas defer. und Duct. ejaculat; beim Weibe schwindet er fast vollständig; nur sein Endstück bleibt als enges Kanälchen am Halse der Gebärmutter als Gartner'scher Gang erhalten.

Der M. G. geht beim Manne zu Grunde und die beiden mit einander verschmolzenen Endabschnitte bleiben als Utric. prostat. erhalten; beim Weibe entstehen aus ihm Tuben, Gebärmutter und Scheide.

Somit kann man in der Entwickelung des unteren, kaudalen Harnleiterendes folgende Stadien unterscheiden:

1) Gemeinschaftliche Einmündung der Nierengangsknospe und des W. G. in den Allantoisschenkel.

2) W. G. und Nierengang münden neben einander in die Kloakenwand.

3) Der W. G. mündet medial und höher, der Harnleiter lateral und unten.

4) Der W. G. rückt in der Medianlinie nach unten, der Ureter nach aufwärts und lateral. Wenn auch mehrere der hier geschilderten Vorgänge noch nicht genügend sicher feststehen, dürfte es doch an der Hand des gegebenen Schemas gelingen, sich eine Vorstellung über die Entwicklungshemmungen zu bilden, wie sie in 11 der hier referierten Beobachtungen vorliegen.

Bei Johnson's Patientin hat sich der linke Ureter wohl vom W. G. getrennt, aber nicht die Wanderung nach oben angetreten. Auf einer ähnlichen Stufe ist der Fall Klebs stehen geblieben, wo der untere Ureter mit spaltförmiger Mündung neben dem Samenhügel endet. Der Autor selbst deutet seine Beobachtung als Hermaphroditismus mascul. internus. Aus der Arbeit geht nicht her-

vor, welcher thatsächliche Befund für die Annahme der Persistenz eines M. G. massgebend gewesen ist. Die Plicae palmatae, welche an der hinteren Fläche des engeren Abschnittes deutlich sichtbar waren, können vorgetäuscht werden durch jene hervortretenden Längsleisten der bindegewebigen Propria, wie sie für die Ureterschleimhaut charakteristisch sind. Histologische Untersuchungsbefunde werden nicht angegeben. Die M. G. verschmelzen schon sehr frühzeitig. Bei Persistenz eines desselben hätte ein Fehlen des Utric. prostat. konstatiert werden können. Statt dessen findet man nur den Vermerk, dass der übrige Genitalapparat vollständig normal und männlich entwickelt war. Zu einer Verklebung und Vereinigung mit den Resten der M. G. an der Ausmündung des W. G. ist es offenbar im Falle Remy's auf der rechten Seite gekommen. Einige Harnleiter sind mit ihrer Mündung auf dem Wege von der lateral unten gelegenen Stelle nach der lateral oben gelegenen stehen geblieben (Sankott, Haushalter et Jaques, v. Hibler I und II, Barth). Bei Sankott hat ausserdem die Ablösung vom W. G. eine Unterbrechung erfahren. In diese Gruppe gehört wegen der tiefen Mündung des rechten, unteren Harnleiters auch unser Fall. Einzig in seiner Art ist die Beobachtung von Sinnreich: Die doppelten Ureteren münden beiderseits blind, haben den normalen Ortwechsel vollzogen. Wie sich aber bei der Operation ergab, ist ein doppelter Harnleiter bis auf jenen Rest wieder eingegangen, der sich zu der grossen Abdominalcyste entwickelt hat.

Eigenartig ist in unserem Falle auch der Befund von doppelten Ureteren auf beiden Seiten. An und für sich stellt diese Abnormität keine Seltenheit dar. Boström fand innerhalb von 5 Jahren unter seinen Fällen 30 mal vollständige Verdoppelung mit getrennter Einmündung in die Blase, davon 11 mal auf beiden Seiten, was einer Häufigkeit von 3% entspricht (S. 23). Poirier (36) begegnet ihnen in 4% seiner Fälle. Weigert (38) beobachtete an 100 Leichen mehr als einen Fall; die vollkommene Verdoppelung war aber immer nur einseitig. In seiner Schrift über abnorme Ausmündung der Ureteren und deren chirurgische Behandlung, i. J. 1896, in welcher dieser Gegenstand, so weit ich ersehen kann, die eingehendste Bearbeitung erfahren hat, erwähnt Schwarz (S. 221), dass sämtliche Beobachtungen von Harnleiterverdoppelung bis dahin zufällige Sektionsbefunde waren. Das erklärt sich ohne weiteres aus dem Mangel an Funktionsstörungen, welcher diese harmlose Abnormität auszeichnet, dank dessen ärzt-

liche Hilfe nicht in Anspruch genommen zu werden braucht. Dazu kommt, dass sich damals die Cystoskopie noch nicht unter den klinischen Untersuchungsmethoden eingebürgert hatte. Aber auch Wertheim (37) war 1901 noch nicht in der Lage einen intra vitam beobachteten Fall anzuführen. In welchem Zustande sich bei unserem Patienten die vier Ureteren ausserhalb der Blase, die Nierenbecken und die Nieren befinden, darüber lassen sich begreiflicher Weise keine begründeten Angaben machen. Ein Katheterismus der Harnleiter war bis jetzt noch nicht angängig. Wie oben erwähnt, lässt das cystoskopische Bild und der mikroskopische Befund darauf schliessen, dass noch immer ein desquamativer Katarrh des rechten oberen Harnleiters besteht. Für eine Affektion des Nierenparenchyms spricht nichts.

Hiegegen gestattet uns die grosse Zahl der bisher erhobenen Sektionsbefunde gewisse Schlüsse auf das anatomische Verhalten der Nieren und Harnleiter in unserem Falle zu ziehen. Nach Boström (S. 21) findet man in derartigen Fällen immer getrennte Nierenbecken, ja, die ganze Nierensubstanz bietet auf dem Längsschnitte das Ansehen einer mehr oder weniger scharfen Trennung. Ein ziemlich breiter Zapfen von Nierensubstanz verläuft bis tief in das Nierenbecken herunter und tritt auch aussen, zwischen den beiden getrennten Nierenbecken zutage. Meist ist der obere Nierenteil der kleinere und erscheint häufig nur wie ein Anhängsel der Nierensubstanz, während der untere, grössere Nierenteil auf dem Längsschnitt fast regelmässig die vollkommene Gestalt, Formation und Anordnung einer ganzen Niere zeigt. Die Beobachtungen von Weigert, Kolisko (41), Eichhoff (42) u. a. brachten Bestätigungen der Boström'schen Befunde, ebenso die Fälle von vollkommener Harnleiterverdoppelung unserer Kasuistik. Weigert hat zuerst auf die Eigentümlichkeit hingewiesen, dass doppelte Ureteren sich regelmässig in ihrem Verlaufe kreuzen, so dass der dem oberen Nierenteil entspringende Harnleiter tiefer in der Blase mündet. Diese Erscheinung könnte man sich nach diesem Autor (39 S. 492) etwa so zustande kommen denken: Zur Zeit der Ausstülpung der beiden Harnleiter aus dem W. G. befinden sich diese Kanäle an der dorsalen Wand der Pleuroperitonealhöhle. Hier bleiben im Laufe der Entwickelung nur die Nieren liegen, die unteren Enden der Harnleiter dagegen wandern nach der ventralen Wand der Leibeshöhle immer mit dem W. G., das ist das Vas deferens, zusammen, wobei die Harnleiter stets der Haut zu-

gekehrt bleiben. Auf diese Weise muss schliesslich derjenige Ureter, welcher auf der dorsalen Wand medial war, auf der ventralen Leibeswand lateral zu liegen kommen, der lateral entsprossene, hier medial münden. „Woher es aber kommt, dass in allen unseren Fällen der Ureter des oberen Beckens tiefer ausmündet als der untere, ist mir nicht klar geworden". Im Gegensatz zu dieser Aeusserung Weigert's selbst giebt Küster (40 S. 126) an, dass durch diese Hypothese nicht nur die Kreuzung der Harnleiter, sondern auch die tiefere Einmündung des höher gelegenen Kanals klar gestellt werde. Hier könnte darauf hingewiesen werden, dass ein anderes Lageverhältnis der doppelten Ureteren in der Regel unverändert bleibt, das Verhalten zur Medianlinie. Der obere Ureter, welcher bei der gewöhnlichen Lage der Niere mit Medianwärtsneigung des oberen Poles auch der mediale ist, bleibt auch bei seiner Einmündung in die Blase der mediale. Vielleicht lässt sich das Tieferstehen des medialen Ganges dann eben aus der grösseren Nähe zum Wolff'schen Gange, dem Vas deferens, erklären, welcher ja bei der Entwickelung der Kloakenwand am tiefsten mündet. Nur in wenigen Beobachtungen hat diese Kreuzung der doppelten Harnleiter nicht stattgefunden, so bei Civiale (43), Font-Réaulx (44), Erlach (45), Bornhaupt (46), Klebs (47), Reliquet (48). Auch Spaletta (49) findet auf Grund der ihm vorliegenden Litteratur dies Verhalten sehr wechselnd. Eine fernere Eigentümlichkeit der doppelten Ureteren ist es, dass sie beide in eine und dieselbe fibröse Schicht eingehüllt sind, Veau (50, S. 381). Häufig rollt sich der abnorme Ureter, der erweitert ist, um den anderen gesunden, so beschreibt z. B. bei Veau et Meslay (51) der abnorme um den gesunden drei Spiraltouren. Von den 20 Fällen unserer Kasuistik hatten 10 doppelte Ureteren; nur in unserer eigenen Beobachtung war die Verdoppelung eine beiderseitige. Dass gerade die doppelten Harnleiter zu Entwicklungsstörungen neigen, geht daraus hervor, dass unter den 11 Fällen von intravesikalen Harnleitercysten dieser Genese 10 zu doppelten Harnleitern gehören.

Wie die Verdoppelung zustande kommt, dafür lassen sich, theoretisch genommen, zwei Möglichkeiten denken: Es kann eine Verdoppelung der Anlage vorliegen, entweder so, dass von vornherein aus dem Allantoisstiele des W. G. 2 Nierengänge hervorsprossen, oder der einfache Nierengang hat sich, bevor er das Nierenblastem erreicht, geteilt. Der abnorme Harnleiter kann aber auch, eine Möglichkeit, die Schwarz nicht erwähnt, einer jener Kanäle sein,

die normaler Weise durch Rückbildung wieder verschwinden, hier aber bestehen geblieben sind, also beim Manne der Müller'sche, beim Weibe der Wolff'sche Gang. Die Entscheidung jedoch darüber, welche von diesen Entstehungsarten vorliegt, ist im einzelnen Falle häufig sehr schwer, oft gar nicht zu treffen. Das liegt zum Teil daran, dass eine grosse Reihe von Fragen aus der einschlägigen Embryologie noch ihrer Lösung harrt, z. B. wie der Ureter sich vom Genitalkanal trennt, wie sich der Gewebssporn bildet, der das Vas deferens vom Harnleiter scheidet, wie der Letztere dazu gelangt, sich in die Blase zu öffnen, andererseits aber fehlen, und das gilt besonders von den früheren Beobachtungen, in vielen Fällen wichtige Angaben über die anatomischen und histologischen Verhältnisse.

Zeigen die doppelten Harnleiter einen kongruenten, normalen Verlauf und münden sie nahe bei einander an normaler Stelle, dann liegt sicher eine doppelte Ausknospung des W. G. vor, so wie etwa in unserem Falle auf der linken Seite. Wenn beim Manne die Genitalien sich normal verhalten, der überzählige Harnleiter von Hoden und Niere unabhängig ist, dabei aber eine ausgesprochene Verlaufsrichtung von der Blase zur Niere hat, und schliesslich in der Nähe der Pars prostatica urethrae ausmündet, ohne dass ein Utriculus prostaticus vorhanden ist, liegt ein persistierender Müller'scher Gang vor.

Diesen Bedingungen scheint keiner der hier näher besprochenen Fälle zu entsprechen, auch nicht der Fall Remy's, dessen Diagnose, Müller'scher Kanal beim Manne, sich auf folgenden Befund stützt: In der Gegend der rechten Nebenniere entspringt ein ziemlich cylindrischer Gang, ähnlich dem anderen Ureter derselben Seite aus einer Gruppe linsengrosser Cysten, Ueberresten des Wolff'schen Körpers. Ueber den weiteren Verlauf siehe unter Krankengeschichte 2. Genitalapparat normal. Der Kanal, so sagt R., ist der Müller'sche wegen seines Ursprunges aus dem W. Körper und Mündung in den Utric. prostat. Die Cysten sind ohne Zusammenhang mit der Niere und sitzen auf der Aussenfläche der Nebenniere. Wegen dieser vollständigen Trennung von der Niere kann es kein verändertes Nierengewebe sein. Der Kanal hält sich an das Nierenbecken, an den Ureter, kreuzt denselben in seinem Verlauf, durchsetzt eine Art von Sphinkter, der von den Muskelfasern der Blase gebildet wird. Gegen die R.'sche Auffassung, welche übrigens auch Schwarz nicht teilt, spricht zunächst das Vor-

handensein eines Utric. prostat. Ferner möchte ich die Cysten am normalen Ende für zurückgebliebene und hydronephrotisch erweiterte Ausknospungen des Ureters halten und die dem Ureter gleichgerichtete Verlaufsart allein nicht für ein wesentliches Erkennungszeichen des Müller'schen Ganges ansehen. Eine Persistenz dieses Ganges glaubt Boogard (52) beobachtet zu haben:

Ausser einem normal verlaufenden Ureter entsprang oben und innen von jeder Niere, ein erweiterter, geschlängelter Kanal, der rechte mit einem spitzen Ende, der linke aus einer Art rundlicher Blase von etwa 8 cm Durchmesser. In ihrem unteren Verlaufe bindegewebig mit dem normalen Ureter verbunden, münden sie getrennt in der Pars prostatica an der Hinterwand nahe der Medianlinie unter dem Collic. semin. Die beiden schmalen, nur für eine Sonde durchgängigen Mündungen ähneln den Mündungen der Ductus ejaculatorii. Auf dem Samenhügel keine Oeffnung zu einem Utric. prostat., sondern 4—5 mm unter dem Ductus ejacul. liegt eine kleine Oeffnung, welche auf der Medianlinie zurückreicht zum linken Kanal, der auf diese Weise mit der Harnröhre durch 2 feine Gänge in Verbindung steht.

Nach Pouchet (53) sprechen für diese Auffassung drei Umstände: 1) Die Lage, 2) die Unabhängigkeit der fraglichen Gänge von Hoden und Niere. 3) Die Mündung in die Pars prostatica. Wie eben erwähnt, ist die Lage der Kanäle allein nicht beweisend; in ganz ähnlicher Weise finden sich ja überzählige, vom W. G. abstammende Harnleiter beschrieben, die an der Wanderung nach oben gehemmt worden sind, eine Annahme, welche zugleich die Mündung in die Pars prostatica erklärt. Das rechte obere Harnleiterende könnte das Nierenblastem nicht erreicht haben, und links ein hydronephrotisch veränderter Nierenteil vorliegen. Endlich erregt jener in der Medianlinie unter dem Duct. ejaculat. liegende Kanal viel eher den Anschein, als ob er der Rest des angeblich fehlenden Utric. prostaticus sei, und seine Verbindung mit dem linken Kanal wäre dann in viel einfacherer Weise als Verschmelzung des unteren Teiles des Müller'schen Ganges mit dem linken überzähligen Harnleiter zu deuten. Ein ausgeprägter Fall von Persistenz des M. G.'s liegt im Falle II von Palma (54) vor. Warum ich den von Klebs als Hermaphroditismus masculinus internus beschriebenen Fall nicht als solchen zu deuten vermag, habe ich bereits oben auseinandergesetzt.

Bei normal entwickelten weiblichen Genitalien dürfte ein über-

zähliger Harnleiter dann als ein fortbestehender Wolff'scher Gang anzusehen sein, wenn er sich mehr oder weniger gegen den Nierenhilus erstreckt, am Uterus entlang in die Ligamenta lata hinabsteigt, und als Blindsack oder durch ein kleines Stichloch entlang der Scheide mündet. Keiner der von uns citierten Fälle scheint hierher zu gehören, sondern alle lassen sich ohne Schwierigkeit durch die Annahme erklären, dass aus dem unteren Ende des Wolff'schen Ganges zwei Ausstülpungen hervorgingen, von denen die zweite eine jener Entwickelungshemmungen erlitten hat, denen auch einfache Harnleiter anheimfallen können.

Die Aetiologie aller dieser abnormen Wachstumsvorgänge liegt noch sehr im Dunkeln. Vielleicht bringt uns die neue entwickelungsmechanische Richtung der Embryologie Aufklärung. Klebs, dessen Fall die deutlichen Zeichen der Lues congenita trug, sieht diese Infektionskrankheit als ursächliches Moment an, und auch in neuerer Zeit haben Ströbe, sowie Störk die Aufmerksamkeit auf das Zusammenfallen von Lues und Entwickelungsstörungen hingelenkt.

Die pathologische Anatomie der Harnorgane proximal der Blase erfährt durch die vorliegende Zusammenstellung keine nennenswerte Bereicherung. Wo die Harnleitercysten zur Harnstauung geführt haben, ist Dilatation und Hypertrophie der Blase entstanden, und an diesen Process haben sich die gleichen Veränderungen an Ureteren und Nierenbecken angeschlossen. Die unausbleibliche Infektion der Harnblase hat sich in derselben Richtung fortgepflanzt. Hinsichtlich der Nieren liegen in den Fällen von Remy, Sankott und Gérard Missbildungen vor. Bei den in den ersten Lebensmonaten verstorbenen Patienten von Knoop, Barth, v. Hibler I bestand Hydronephrose. Andere Fälle zeigen hochgradige Veränderungen des secernierenden Parenchyms, chronisch interstitielle Processe, Abscessbildungen und Schwund der Nierensubstanz bis zur Entstehung vollkommen eiteriger Sacknieren.

Die subjektiven Beschwerden können, wie ersichtlich, in grosser Breite schwanken. Bei den verhältnismässig nicht kleinen Tumoren der Fälle Sankott, Többen II fehlten jegliche Störungen, andere Patienten hatten unter solchen zu leiden, welche sich auf die Harnentleerung bezogen, z. B. schmerzhafter Harnentleerung, die sich bei Kindern der ersten Lebensmonate in krampfhaftem Drängen und Schreien äussert (Knoop, Barth, v. Hibler II, Johnson) periodenweise auftretenden Erkrankungen an Cystitis (Smith, Remy, Elliesen). Eigenartig und bis jetzt noch nicht be-

schrieben sind die quälenden Anfälle von Harnverhaltung, unter denen unser Patient zu leiden hatte. Die Grösse und Lage des cystenartig erweiterten Ureterendes erklären hier diese klinischen Symptome ohne Weiteres. Meist lag dieser Tumor rechts vom Orific. int. urethrae, ohne die Blasenentleerung zu stören. Bei seinen selbständigen, peristaltischen Bewegungen, welche ja unabhängig von den Blasenkontraktionen erfolgen, näherte und entfernte sich wieder das blinde Harnleiterende von der gefährdeten Stelle. Befand sich dasselbe aber gerade einmal zufällig während einer Blasenkontraktion vor der inneren Harnröhrenmündung, dann wurde es hier angedrückt oder eingezwängt, so dass Blasenverschluss eintrat, der zunächst eine Zeit lang bestand, bis der immer reichlicher angesammelte Harn die Blase so weit ausdehnte, dass das eingeklemmte Ureterende aus der Harnröhrenmündung herausgezogen wurde. Bemerkenswert ist ein in drei Fällen beobachtetes Verhalten der Cysten. Als wegen des Harndranges und der zeitweisen Harnverhaltung bei dem Verdacht auf einen verschliessenden Fremdkörper, Stein oder Tumor, katheterisiert wurde, vermisst das eindringende Instrument vollständig das Gefühl eines Widerstandes (Smith, Remy, Th. Cohn). In allen drei Fällen reichte der Sack bis zur Harnröhrenmündung; es bestand also nicht, wie Englisch (S. 403) als wahrscheinlich hinstellt, ein Hindernis für die Einführung des Katheters am Blasenhalse. Hinsichtlich des Geschlechtes sei erwähnt, dass 7 der citierten Fälle das weibliche betrafen, 11 das männliche, ein Zahlenverhältnis, das auch dem von Englisch an 16 Kranken erhobenen gleichkommt. Während unter den männlichen Individuen eines ein neugeborenes war, befanden sich hiervon unter den weiblichen Fällen 2 und ausserdem 4 im Alter von 10—50 Tagen. Die weiblichen Fälle hatten sonst ein Lebensalter von 5, 10, 21, 26, 36, 62 Jahren, die männlichen ein solches von $2^1/_2$, 35, 50, 53. Auf die Lebensdauer scheint es ohne Einfluss geblieben zu sein, ob die Cyste offen oder geschlossen war, was mit den Beobachtungen von Englisch und Grosglik übereinstimmt.

Dass die klinische Diagnose der intravesikalen Uretercysten mit Schwierigkeiten zu kämpfen hatte, geht schon aus der Thatsache hervor, dass dieses Leiden bisher nur in drei Fällen am Krankenbette erkannt worden ist. Das hat nicht immer nur an der Mangelhaftigkeit der Untersuchungsmethoden gelegen. Fälle wie diejenigen von Sankott oder Obici I (55) werden sich einer Erkenntnis intra vitam stets entziehen, weil die Cysten nie Beschwerden verursacht

haben. Keine Störungen von seiten der Harnorgane wiesen auch, angeblich, die Patienten Tangl's und Lilienfeld's auf (56). Bei näherer Betrachtung dieser beiden Krankengeschichten kommt man aber auf die Vermutung, dass durch eine genauere Berücksichtigung der Symptome des Morbus Brightii bei Tangl, der Harnbeschwerden des Typhus abdominalis bei dem anderen Kranken, die richtige Diagnose näher gebracht worden wäre. Häufig ist da, wo Störungen von seiten der Harnorgane vorlagen, nur wegen der Seltenheit der Harnleitercysten auf eine anderweitige Erkrankung erkannt worden. Man bezog die Beschwerden auf einen gewöhnlichen Blasenkatarrh (Haushalter et Jaques, Elliesen, Kolisko) auf eine Blasengeschwulst (Smith, Neelsen), auf Hydronephrose (Boström I, II), Prostatahypertrophie (Englisch) oder deutete sie als Nierenkolik (Grosglik); die vor der Vulva erscheinende tumorartig vorgestülpte Schleimhaut der Ureterencyste wurde für einen Verfall der Blasenschleimhaut gehalten (Geerdts (57), Caillé, Johnson). Unverkennbar schwierig war die Diagnose in denjenigen Fällen, wo die Folgezustände der Cysten, Pyonephrose, zu schweren Allgemeinerscheinungen geführt hatten, welche eine sichere Lokalisierung nicht mehr zuliessen. Unter solchen Umständen suchte man das Krankheitsbild einheitlich zu erklären als Meningitis tuberc. (Többen II), Encephalitis (Wrany II), Bronchopneumonie (Wrany I), Peritonitis diffusa (Funke).

Alle diese Beobachtungen, deren Diagnose erst am Sektionstische gestellt worden ist, haben das Eine gemeinsam, dass bei der Untersuchung der Kranken das Cystoskop nicht angewandt wurde, entweder weil es noch unbekannt war, oder aus andern Gründen. Demgegenüber hat in den drei erwähnten Fällen allein die Cystoskopie auf den richtigen Weg geführt, woraus hervorgeht, dass das Anwendungsgebiet dieser Methode einer Erweiterung bedarf. Das Cystoskop wird nicht nur in allen Erkrankungen, wo subjektive Beschwerden oder objektive Erscheinungen auf die Blase als Sitz hinweisen, am raschesten entscheiden, welche Ursache vorliege, sondern muss auch dann befragt werden, wenn die Blasenerscheinungen hinter den Folgezuständen der Harnleitercysten, Hydronephrose, Pyelitis, Pyelonephritis, im Krankheitsbilde zurücktreten. Sind doch auch hochfieberhafte, septische Zustände bei Peritonitiden, wie obige Beispiele erweisen, auf cystoskopisch nachweisbare Veränderungen im Blaseninnern zurückzuführen. Beobachtungen, wie diejenige von Grosglik vergrössern die Zahl der Indikationen: der Patient bot, abge-

sehen von einem kurzdauernden Schmerzanfalle und den Veränderungen des Harnes, keine anderen subjektiven Beschwerden dar. Selbst die walnussgrosse Cyste gab zu keiner Blasenstörung Anlass, und dieser Mangel an Blasensymptomen war zum Teil Schuld daran, dass versäumt wurde, die cystoskopische Untersuchung sofort auszuführen. Der Fall Sinnreich's lehrt, dass auch bei nicht entzündlichen, abdominalen Tumoren unsicherer Herkunft das Cystoskop Aufschluss zu erteilen vermag.

Der im Blaseninnern erblickte Tumor kann an einer Reihe von Eigentümlichkeiten als sackartig erweitertes Blasenende eines Harnleiters erkannt werden:

1) Er besitzt eine glatte Oberfläche von unveränderter oder in gleicher Weise wie die umgebende Blasenschleimhaut veränderter Schleimhaut.

2) Je nach der Dicke der Wand und bei einer gewissen Grösse kann er durchleuchtet erscheinen.

3) Er entspringt bei einer gewissen mittleren Grösse breitbasig aus der Blasenwand.

4) Bei verschiedenen Füllungszuständen der Blase, also bei verschieden starkem Innendrucke, wechselt die Grösse der Prominenz, was in unserem Falle zum ersten Male beobachtet werden konnte. Gemäss der an der Leiche wiederholt gemachten Feststellung, dass bei Lageveränderungen die Cyste sich entleerte und füllte, wird es auch möglich sein, am Lebenden zu beobachten, dass das Volumen des Tumors bei Hebung oder Senkung des Beckens schwankt.

5) Eine Beziehung zum Harnleiter wird sich beim Aufsuchen der gewöhnlichen Mündungsstellen, aus dem Sitz und der Verlaufsrichtung der Anschwellung ergeben, welche möglichenfalls auf ihrer Kuppe noch die feine Ureterenmündung erkennen lässt.

Bei der grossen Verschiedenheit, welche die anatomischen Verhältnisse des uns hier beschäftigenden Leidens darbieten können, muss auch der Krankheitsverlauf grosse Verschiedenheiten aufweisen. Wie aus der Litteratur ersichtlich, setzt es oft schon wenige Tage nach der Geburt dem Leben ein Ende, während ein anderes Mal Jahrzehnte ungestörten Wohlbefindens vergehen können, ehe die Beschwerden beginnen. In einigen Fällen haben die Patienten sogar ein Alter von 62 (Burckhard, Sankott), 65 (Tangl II, Lilienfeld), 67 (Tangl I) und 76 Jahren (Grosglik) erreicht. Die Prognose wird desto besser sein, je frühzeitiger das Leiden erkannt ist. Sodann kommt es auf die Ursache der Cysten-

bildung an. Entsteht die sackartige Erweiterung durch Steine oder Tumoren, dann hängt die Voraussage von der Entfernbarkeit dieser Gebilde ab. Kleine Cysten, welche durch Entwickelungshemmung entstanden sind, scheinen gutartig zu sein. Kommt freilich das Leiden erst dann zur Beobachtung und richtiger Erkenntnis, wenn bereits retrograde Veränderungen der Harnorgane sich entwickelt haben, dann entscheidet der Verlauf dieser Erkrankungen, falls die Cyste selbst beseitigt werden konnte, über das Schicksal des Patienten.

Die Therapie hat hier die Aufgabe, die obstruierende Cyste zu beseitigen und eine erneute Cystenbildung zu verhindern. Dazu tritt die Behandlung der durch die Cysten hervorgerufenen Folgezustände an Harnleiter und Niere. Der hohe Blasenschnitt ist der geeignetste Weg zur Beseitigung der Cyste. Die durch Excision geschaffene breite Eröffnung des Harnleiters dürfte stets eine Wiederbildung verhüten. Die chirurgische Behandlung der abnormen Ausmündungen der Ureteren überhaupt ist schon früher erfolgreich unternommen worden (Benkiser, Tauffer, Wölfler, Baumm).

Alle 40 bisher berichteten Fälle von intravesikalen Uretercysten lassen sich anatomisch und genetisch etwa in folgender Weise gruppieren: Die Harnleitermündung war entweder abnorm eng oder geschlossen.

I. Abnorm enge Mündung:

1. Die Cysten sitzen an normaler Stelle im Lientaud'schen Dreieck,

a) verursacht durch alleinige Verengerung der Mündung: Rayer, (58), Albers, Smith, Neelsen, Burckhard, Casper, Grosglik, Többen III,

b) Tumoren resp. Steine trugen zur Erweiterung bei. Caillé, Freyer, Többen II.

2. Der verengerte Harnleiter endigt distal vom Sphincter vesicae: Wrany 2 Fälle, Klebs, Remy, Kolisko, Englisch, Többen I.

II. Die geschlossenen Cysten:

1. an der normalen Stelle des Orific. ureteris: Lechler, Streubel (58), Tangl, Knoop, Sinnreich, Elliesen, v. Hibler 2 Fälle, Gérard, Funke.

2. Die Harnleiter münden abnorm tief:

a) im Bereiche des Sphincter vesicae: Th. Cohn.

b) distal von demselben: Lilienfeld, Boström I, Geerdts, Haushalter et Jaques, Johnson.

3. Es bestand eine Kommunikation mit den Samenwegen: Rott (59), Eppinger, Boström, Weigert, Sankott.

Ich schliesse diese Arbeit mit dem Ausdrucke des ergebensten Dankes an Herrn Geheimrat Prof. Dr. Garrè für die freundliche Erlaubnis zur Veröffentlichung dieses Falles und das dieser Arbeit entgegengebrachte Interesse.

Litteratur.

1) Secheyron, des abouchements anormaux de l'uretère dans le vagin et à la vulve. Archives de Tocologie. 1889. Bd. 16. S. 254. 335. — 2) C. Schwarz, Ueber abnorme Ausmündungen der Ureteren und deren chir. Behandlung. Diese Beiträge. 1896. Bd. 15. S. 159. — 3) Englisch, Ueber cystenartige Erweiterung des Blasenendes des Harnleiters. Centralbl. f. Krankheiten d. Harn- u. Sexualorg. 1898. Bd. 9. H. 7. S. 373. — 4) Grosglik, Zur Kenntnis und chirurgischen Behandlung der angeborenen Harnleiteranomalien. Monatsber. f. Urologie. 1901. Bd. 6. H. 10. S. 577. — 5) Többen, Zur Kenntnis der cystischen Erweiterungen des Blasenendes der Ureteren. Zeitschr. f. Heilkunde. 1901. Bd. 22. H. 11. S. 279. — 6) Boström, Beiträge zur pathologischen Anatomie der Nieren. 1884. H. I. Tübingen. — 7) Thomas Smith, Prolapses of ureters into bladden. Transact. of the patholog. Soc. of London. 1863. Bd. 14. S. 185. — 8) Remy, Sur l'utricule prostatique et le canal de Müller chez l'homme. Journ. de l'anat. et de la Physiologie. 1879. Nr. 2. S. 175. — 9) Barth, Wilh., Ueber den angeborenen Verschluss des Ureters mit cystenartiger Vorwölbung desselben in die Harnblase. Diss. Giessen. 1897. — 10) Haushalter et Jaques, des accidents consécutifs à l'imperforation de l'extremité vésicale de l'uretère et spécialement des uretères surnumeraires. Presse méd. 1897. Nr. 42. S. 233. — 11) Sankott, Ein Fall von Agenesie der linken Niere mit Dystopie des Nierenrudimentes und Kommunikation des cystenartig endigenden Ureters mit der Samenblase. Deutsches Arch. f. klin. Med. 1897. Bd. 58. S. 463. — 12) Benkiser, Abnorme Entwickelung der Ureteren und ihre chir. Behandlung. Zeitschr. f. Geburtsh. u. Gynäk. Bd. 61. 3. — 13) Knoop, Demonstration eines Falles von Ureterdivertikel. Aerztl. Verein Hamburg. 2. T. 1901. Ref. Münch. med. Wochenschr. 1901. S. 1548. — 14) Elliesen, Ein Fall von Verdoppelung des Ureters mit cystenartiger Vorwölbung des einen derselben in die Blase. Diese Beiträge 1902. Bd. 36. S. 644. — 15) Sinnreich, Ueber Cystenbildung am Ureter und in seiner Umgebung. Zeitschr. f. Heilk. 1902. Bd. 23. H. 3. S. 91. — 16) Klebs, Lehrbuch der patholog. Anatomie. Bd. I. S. 738. 1876. — 17) v. Hibler, Vorfall eines cystisch erweiterten Ureters durch Harnblase und Urethra in die Vulva bei einem 6 Wochen alten Mädchen. Wien. klin. Wochenschr. 1903. Nr. 17. S. 506. — 18) Johnson R., Malformation affecting the lower end of the left ureter. Pathol. transact. of London. July 1901. Bd. 52. II. S. 117. — 19) Funke, Demonstration im Unterelsäss. Aerzteverein in Strassburg. 28. II. 03. Deutsche med. Wochenschr. 1903. Vereins-Beil. Nr. 33. S. 262. — 20) Albers, Atlas

der pathol. Anat. Bonn 1862. IV. Abt. — 21) Casper, Handbuch der Cystoskopie. 1898. S. 136. — 22) Gérard, de quelques reins anormaux. Journ. de l'anat. et de la physiol. 1903. Bd. 39. S. 176. — 23) Burckhard, Ueber Dilatation der Ureteren mit cystischer Vorwölbung ihrer Eintrittsstellen in die Harnblase. Centralbl. f. allgem. Path. u. pathol. Anat. 1896. Bd. 8. Nr. 4. — 24) Wrany, Pathol.-anat. Mitteil. aus dem Prager Franz-Joseph-Kinderhospital. Oesterr. Jahrbücher f. Pädietik. 1870. N. F. Bd. 1. S. 105. — 25) Neelsen, Beiträge zur pathol. Anat. der Ureteren. Beiträge zur pathol. Anat. v. Ziegler. 1888. Bd. 3. S. 277. — 26) Tangl, Beiträge zur Kenntnis der Bildungsfehler der Urogenitalorgane. Virchow's Archiv 1889. Bd. 110. H. 3. S. 414. — 27) Lechler, Fall einer doppelten Harnblase. Med. Korr.-Bl. des Württ. ärztl. Vereins. 1835. Bd. 4. S. 23. — 28) Disse, Handbuch der Anat. des Menschen von v. Bardeleben. 1902. Bd. 7. T. 1. — 29) Krause, W., Allgemeine und mikroskop. Anatomie. 1876. — 30) Köl-liker, Mikroskop. Anatomie. 1854. Bd. 2. — 31) Henle, Eingeweidelehre. 1873. 2. Aufl. — 32) Freyer, Lancet 1897. Vol. II. 13. Nov. S. 1246. — 33) Caillé, Prolaps of the inverted lower portion of the right ureter through the urethra in a child two weeks old. Americ. Journ. of the med. Sci. 1888. Bd. 95. S. 481. — 34) Erich Meyer, Ueber Entwickelungsstörungen der Niere. Virchow's Archiv Bd. 173. S. 209. 1903. — 35) Hertwig, Lehrbuch der Entwickelungsgeschichte des Menschen und der Wirbeltiere. 1898. 6. Aufl. — 36) Poirier, Anatomie et physiologie des uretères. Annales des maladies des org. gén.-urin. 1891. Oct. — 37) Wertheim, Beitrag zur Klinik der überzähligen Ureteren beim Weibe. Zeitschr. f. Geburtsh. u. Gynäk. 1901. Bd. 45. S. 293. — 38) Weigert, Ueber einige Bildungsfehler der Ureteren. 1877. Bd. 70. S. 492. — Ders., Nachtrag hierzu. 1878. Bd. 72. S. 131. — 39) Ders., Zwei Fälle von Missbildung eines Ureters an einer Samenblase. Ebenda 1886. Bd. 104. S. 10. — 40) Küster, Die Chirurgie der Nieren, der Harnleiter und der Nebennieren. Deutsche Chir. Lief. 52b. — 41) Kolisko, Ein Beitrag zur pathol. Anatomie der Ureteren. Wien. klin. Wochenschr. 1889. Nr. 48. S. 917. — 42) Eichhoff, Ein seltener Fall von doppelter Ureterenbildung. Diss. München. 1893. — 43) Civiale, Traité pratique sur les maladies des org. gén.-urin. Deutsch von Frankenberg und Landmann. 1843. II. Taf. 5. Fig. 2. — 44) Font-Réaulx, Soc. anatom. 1868. — 45) Erlach, Wien. med. Wochenschr. 1889. Nr. 14. S. 517. — 46) Bornhaupt, Zur Pathogenese von chirurg. Nierenleiden. St. Petersb. med. Wochenschr. 1879. Nr. 45. 46. S. 405. 413. — 47) Brinon, Des hydronéphroses congénitales et des dilatations cong. de l'uretère. Thèse de Paris. Juli 1896. — 48) Reliquet, Revue de chirurgie. 1887. — 49) Spaletta, Contribution à l'étude des anomaliees de l'uretère. Thèse de Paris. 1895. — 50) Veau, Des dilatations congénitales des conduits du rein. Gaz. des hôp. 1897. Nr. 36—39. S. 353. — 51) Veau et Meslay, Bulletin de la Soc. anat. 12. V. u. 23. X. 96. — 52) Boogard, J. A., Persistentie der Müller'sche gangen bij en volwassen man. Verslagen en mededeelingen der kon. Akad. van Wetensch. Afdeel. natuurkunde 2e reeks 9e deil. 1875. — 53) Pouchet, Journ. de l'Anat. et de la Physiol. nonn. et pathol. 1877. Bd. 13. S. 200. — 54) Palma, Zur pathol. Anatomie der Bildungsanomalien im urogenetischen System. Prager med. Wochenschr.

1891. Nr. 32. 33. S. 367. 379. — 55) Obici, Le anomalie di sbocco degli ureteri. Gaz. med. Lombarda. 1896. Nr. 29. S. 286. — 56) Lilienfeld, Beiträge zur Morphologie und Entwickelungsgeschichte der Geschlechtsorgane. Diss. Marburg. 1856. — 57) Geerdts, Ein Fall von doppelter Ureterenbildung mit blinder Endigung des einen derselben. Diss. Kiel. 1887. — 58) Streubel, Ref. in Schmidt's Jahrb. 1858. Bd. 100. S. 225. — 59) Rott. Ein Fall von Mangel der rechten Niere nebst einer seltenen Missbildung des Harn- und Samenleiters derselben Seite. Verhandl. der physik.-med. Gesellsch. in Würzburg. 1879. N. F. Bd. 13. S. 125. — 60) Eppinger, Prager med. Zeitschr. 1886. Nr. 37. — 61) Wölfler, Ueber abnorme Ausmündungen der Ureteren. Diese Beiträge. 1895. S. 159. — 62) Tauffer, Beiträge zur Chirurgie der Ureteren und der Nieren. Arch. f. Gynäk. 1894. — 63) W. Nagel, Ueber die Entwickelung des Urogenitalsystems des Menschen. Arch. f. mikroskop. Anat. Bd. 34. — 64) Paul Reichel, Die Entstehung der Missbildungen der Harnblase und Harnröhre. Arch. f. klin. Chir. 1893. Bd. 46. S. 740. — 65) Ders., Die Entwickelung der Harnblase und Harnröhre. Verhandl. der physik.-med. Gesellsch. zu Würzburg. 1893. — 66) Enderlen, Zur Aetiologie der Blasenektopie. Arch. f. klin. Chir. Bd. 71. H. 2.

AUS DER

BRESLAUER CHIRURGISCHEN KLINIK

DES PROF. DR. v. MIKULICZ.

VI.

Ueber Unterbindung des Darmes.

Experimentelle Studie.

Von

Dr. **Anton v. Genersich j.,**

Operateurszögling der II. chirurg. Klinik zu Budapest.

(Hierzu 1 Abbildung und Taf. I—II.)

Gelegentlich der in Gemeinschaft mit Dr. K. Borszéki durchgeführten Versuche von Darmokklusion beobachteten wir, dass Hunde die Unterbindung des Darms in ganz erstaunlicher Weise leicht überstehen; nach Verlauf weniger Tage verschwinden alle Symptome des Ileus, der Darm wird in 5 bis 10 Tagen wieder durchgängig, und das Tier erholt sich nach kurzer Zeit vollständig; ja man kann bei Hunden den Darm im Verlauf von einigen Wochen auch wiederholt mit Fäden unterbinden, ohne dass das Tier zu Grunde ginge. Diese Erfahrung haben wir bereits in unserer Arbeit. „Beiträge zur Lokaldiagnose der inneren Darmokklusionen und zur Frage der Autointoxikation" kurz beschrieben [1]).

Schon früher hat Jaffe gelegentlich seiner Untersuchungen über Indikan-Ausscheidung die spontane Rückbildung der Darmokklusion auf natürlichem Wege beobachtet, und auch Kukula berichtet in seiner Arbeit bezüglich des Autointoxikation nach innerer

1) Diese Beiträge Bd. 35. S. 748.

Darmincarceration über ähnliche Erfahrungen. Auch ihm gelang es nicht, durch einfache Unterbindung des Darmes beim Hunde eine tödliche Darmokklusion zu Stande zu bringen.

Ich habe es unternommen diese Thatsache, welche selbst bei der allgemein bekannten Resistenz der Hunde immerhin schwer begreiflich und jedenfalls recht interessant und beachtenswert erscheint, näher zu beleuchten, respektiv eine pathologische und histologische Aufklärung des Faktums in den folgenden Zeilen zu liefern.

Vor allem war ich bestrebt, durch genaue Beobachtung recht vieler Fälle die einzelnen Glieder der Frage aufzuklären. Ueberlebt wohl jeder Hund ohne Ausnahme die Unterbindung des Darmes? Wo nicht, welcherlei Nebenumstände spielen hier eine Rolle? An welchem Tage nach der Unterbindung kommt die Passage im Darm wieder zu Stande? Ist das Lumen an der Unterbindungsstelle vollkommen verschlossen oder nicht? Widerstehen die einzelnen Schichten des Darmes dem Unterbindungsfaden in gleichem Grade oder nicht? Regenerieren sich die einzelnen Schichten der vom Faden durchschnittenen Schichten vollständig oder nicht? Welche Darmschichten spielen die Hauptrolle bei der Vereinigung?

Diese Fragen hielt ich für wichtig zur Aufklärung des Wesens obiger Thatsache und habe zur Entscheidung derselben an 16 Hunden und 6 Enten Versuche angestellt. Statt der ausführlichen Reproduktion der Versuchsprotokolle gebe ich hier die tabellarische Uebersicht der Experimente (Tab. I—IV) und will zur Erklärungen derselben Folgendes bemerken. Bei 10 Hunden von den 16 Operierten nahm ich keine Rücksicht auf die Diät. Diese Tiere bekamen vor und nach der Operation Nahrung, 6 Hunde hingegen hungerten einen Tag vor der Operation und nachher auch noch durch einige Tage. Von den Enten hungerten zwei, die andern vier bekamen Futter vor und nach der Operation.

Alle Versuche habe ich unter gewissenhafter Befolgung der Asepsis ausgeführt. Zur Desinfektion der Hände und des Tieres gebrauchte ich den an der Mikulicz'schen Klinik üblichen Spiritus saponatus und operierte in sterilen Handschuhen. Nach Eröffnung der Bauchhöhle durch einen 3—4 cm langen Schnitt wurde eine Dünndarmschlinge mit Vorsicht hervorgezogen und mittelst einfachem Seidenfaden quer unterbunden. Um jede Verletzung des Bauchfells nach Möglichkeit zu vermeiden, überliess ich die Entfernung der Unterbindung vom Pylorus ganz dem Zufall, denn das Hervorziehen eines grösseren Darmabschnittes und das längere Verweilen desselben

an der Luft, ein wiederholtes Berühren der Gedärme ist ohne Beschädigung wohl ganz unmöglich. Zur Unterbindung verwendete ich fast ausschliesslich daher Seidenfäden Nr. 4, nur bei den Enten gebrauchte ich der verhältnismässigen Schmächtigkeit des Darmes wegen feinere Seidenfäden von Nr. 2. In einem Teil der Fälle habe ich den Faden um den Darm recht kräftig, bei andern nur ganz leicht angezogen, bis eben die erste Resistenz fühlbar wurde, während ich bei den stark unterbundenen solange anzog, als es eben möglich war. Es erlitt somit im letzten Falle der in die Schlinge gefasste Teil eine Quetschung, während dem der Darm bei den früheren Fällen wohl undurchgängig, aber sonst unversehrt blieb.

Jedenfalls vermied ich auch sorgfältig, eine Verletzung der Gefässe des Mesenteriums, was übrigens leicht dadurch zu erreichen war, dass ich den Faden mittelst Deschamps'scher Nadel unmittelbar an der Insertion des Gekröses jenseits des letzten Gefässbogens durchzog; der Knoten wurde immer an der Konvexität des Darmes vis-a-vis der Darminsertion geknüpft.

Nach der Unterbindung wurde der Darm also gleich versenkt und die Bauchwunde regelmässig in drei Etagen mit Seidennähten geschlossen. Darauf folgte das Einstreichen der Bauchwunde mit Jodoformcollodium. Die dünne Schichte Collodium erwies sich als vollkommen genügend zur Vermeidung der Wundinfektion. Bloss beim ersten Hunde vereiterte der Faden und die Wunde schloss sich durch Granulation, bei keinem andern habe ich Eiterung der Wunde beobachtet. Sobald sich nur die Tiere von der Aethernarkose erholten, waren sie ohne Ausnahme ganz frisch und munter, und die Erscheinungen von Ileus, nämlich Unbehagen, Niedergeschlagenheit, Erbrechen, zeigten sich erst zu Ende der ersten 24 Stunden oder nur am nächsten Tage. In vielen Fällen waren jedoch diese Erscheinungen auch späterhin nur wenig ausgesprochen und fehlten in drei meiner Fälle vollständig, das Tier blieb lebhaft, erbrach sich nicht, einzig und allein die Nahrungsverweigerung wies auf Störung der Funktion des Darmes hin.

Jedoch selbst bei sehr ausgesprochenen Okklusionserscheinungen traten dieselben bei den am Leben gebliebenen Tieren nach gewisser Zeit, binnen 4—10 Tagen vollständig zurück; das Tier begann nach einer oder mehreren dünnen Entleerungen zu fressen, lief munter umher und hatte in der Folge täglich ganz regelmässige Kotentleerungen.

In der Absicht, die Art und Weise des Durchschneidens des

Unterbindungsfadens in ihren verschiedenen Stadien zu untersuchen, habe ich die Tiere in bestimmten Stunden und Tagen nach der Operation mittelst Aether narkotisiert, das unterbundene Darmstück herausgeschnitten und zum Zwecke der histologischen Bearbeitung fixiert, das Tier selbst aber durch fortgesetzte Narkose getötet. Bei der Excision der Unterbindung konstatierte ich die Lage des Fadens, ob er noch frei ausserhalb des Darmes lag oder von Exsudat, vom angeklebten Mesenterium bedeckt, oder aber schon im Durchschneiden begriffen war und im Lumen des Darmes, teilweise noch an die Wand des Darmes fixiert erschien. Zugleich beobachtete ich, in welcher Weise die Unterbindung das Lumen des Darms alterierte, und mass in jedem Fall die Entfernung der Unterbindung vom Pylorus, den Umfang des Darmes oberhalb und unterhalb der Ligatur, schliesslich auch die Weite des Darms an der Unterbindungsstelle.

Alle diese Masse habe ich unmittelbar nach Verenden des Tieres aufgenommen, solange noch die Muskulatur des Darmes kontrahiert war. Dementsprechend sind die verzeichneten Werte bei den überlebenden Tieren zumeist viel niedriger, als bei den umgestandenen Tieren, letzterenfalls konnte ich den Darm nur einige Stunden nach dem Tode abmessen. Falls der Faden den Darm noch nicht durchschnitten hatte, setzte ich das Lumen des Darmes als 0, nachdem derselbe hier in den meisten Fällen in der That undurchgänglich war, und wenn auch eine dünne Sonde durchschlüpfte, war diese Oeffnung nicht genau messbar, da sie sich nach Durchschneiden des Fadens resp. des Darmes jedenfalls verändert hatte, — es musste aber in diesen Fällen das Aufschneiden des Darmes schon aus dem Grunde unterbleiben, damit nicht infolge einer unvermeidlichen Zerrung, etwa schon verklebte Flächen des Bauchfells von einander getrennt würden.

Bei dieser kurz skizzierten Anordnung meiner Versuche habe ich folgende in der Tabelle verzeichneten Erfahrungen gesammelt.

Symptome und Sektionsergebnis bei den infolge des Experimentes verendeten Tieren (Tab. I).

Von den verbrauchten 16 Tieren blieben 10 bis zu dem festgestellten Termin am Leben, die übrigen sechs verendeten spontan während der Beobachtung. Bei zwei von diesen habe ich der hochgradigen Hinfälligkeit wegen ein nahes Ende befürchtend den unterbundenen Darm noch bei Lebzeiten herausgenommen, die übrigen vier verendeten unerwartet während der Nacht, sodass ich den be-

treffenden Darmabschnitt nur einige Stunden später, morgens behufs histologischer Untersuchung aufbewahren konnte.

Inbetracht meiner oben erwähnten früheren Erfahrungen, sowie auch der diesbezüglichen Angaben Jaffe's und Kukula's muss ich die Zahl der verendeten Tiere — im Vergleich zu den überlebenden für auffallend hoch betrachten, und das Verhältnis erscheint noch viel ungünstiger, wenn ich die letzten 3 Versuche, bei welchen ich die Tiere noch vor 4 Tagen selbst tötete in Abzug bringe, — weil nämlich dann auf 7 lebend gebliebene Hunde 6 verendete entfallen.

Bei Beurteilung des ungünstigen Erfolges war in erster Reihe daran zu denken, dass möglicherweise das jugendliche Alter, ein schwächlicher Bau und kleinere Statur zu beschuldigen sei, jedoch in Rücksicht dessen, dass ich meine früheren Versuche ebenfalls an solchen Tieren anstellte und von diesen kein Einziges infolge der einfachen Unterbindung des Darmes zu Grunde ging, konnte mich diese Erklärung keineswegs befriedigen. Selbstverständlich musste ich hier auch einen ungünstigen Einfluss der Diät in Betracht ziehen, jedoch eines der verendeten Tiere, hatte schon einen Tag vor der Operation gefastet, zwei davon frassen nach der Operation gar nichts, die drei andern hingegen nahmen vor und nach der Operation Nahrung auf, so dass hieraus sich ganz bestimmt folgern lässt, dass weder die Leerheit des Darmtraktus, noch die Füllung desselben auf das Erhalten resp. den Tod des Tieres keinen entscheidenden Einfluss ausübt.

Ein Blick auf unsere tabellarische Uebersicht lehrt, dass bei allen verendeten Tieren der Darm nur leicht unterbunden war, i. e. der Unterbindungsfaden nur bis zum ersten Widerstand angezogen, die Darmwandung nicht gequetscht oder zertrümmert hatte. Wohl waren auch unter den überlebenden Tieren fünf (Nr. 1, 3, 6, 9, 10) nur leicht unterbundene aber andererseits ist zu betonen, dass von den stark unterbundenen kein einziges zu Grunde ging. Somit kann ich mit grosser Sicherheit annehmen, dass die Wiedereröffnung der Darmpassage und somit die Ausheilung des Tieres in erster Reihe davon abhängt, wie fest der Faden bei der Unterbindung des Darmes angezogen wird. Schnürt man den Faden so stark, dass die Darmwand bedeutend gequetscht wird, dann wird derselbe infolge der Nekrose die Darmwandung früher durchschneiden und das Tier bleibt am Leben, wohingegen falls das Lumen des Darmes durch die Unterbindung wohl bedeutend verengert, und abgesperrt wird, aber die

Darmwand keine Quetschung erleidet und der Darm entweder langsam oder überhaupt nicht abstirbt somit auch der Faden nicht durchschneidet und infolgedessen das ursprüngliche Lumen nicht zu Stande kommen kann, das Versuchstier des langandauernden Ileus wegen früher oder später sterben muss.

Der Umstand, dass drei von den verendeten Tieren schon sehr früh, nämlich am 3., resp. 4. Tage eingingen, während doch wie wir alsbald sehen werden bei den überlebenden das Durchschneiden des Fadens frühestens am 4. Tage konstatierbar war, widerspricht gewissermassen der obigen Erklärung; doch verliert dieser Einwurf seine Wichtigkeit in Betracht dessen, dass bei dem einen von den drei Tieren, (im 5. Versuche) als Todesursache septische Peritonitis nachweisbar war, und obwohl in den weiteren zwei Fällen (2. und 13. Versuch) keine ausgesprochenen Symptome von Peritonitis vorhanden waren, fanden wir doch bei der Sektion Hyperämie und trübes Serum in der Bauchhöhle und es unterliegt somit keinem Zweifel, dass diese drei Hunde wegen Infektion so frühzeitig verendeten. Auch der 4. Versuch könnte jener Erklärung gegenüber gestellt werden, nachdem das Tier in diesem Falle am 12. Tage starb trotzdem der Faden schon durchgeschnitten hatte und sich die Passage im Darme öffnete, was die zwei Tage vor dem Tod erfolgte Kotentleerung schon vornherein anzeigte. Diesen scheinbaren Vorwurf entkräftet jedoch unserer Ansicht nach der Umstand, dass hier der Durchschnitt des Fadens, wie sich aus der ersten Kotentleerung folgern lässt, erst am 10. Tage zu Stande kam und dieses Tier des längern Fastens wegen, besonders aber infolge der durch Darmokklusion verursachten Erschöpfung starb, trotz dessen, dass der Ligaturverschluss schon 2 Tage vor dem Tode behoben war. Noch wahrscheinlicher erscheint in diesem Falle die Annahme des Todes durch Entkräftung, da wir bei der Sektion oberhalb der immerhin noch etwas engeren Unterbindungsstelle einen Haarklumpen fanden, welcher das Lumen verstopfte und somit den schon gelösten Ileus wieder hervorrief.

Bezugs der Sektionsergebnisse und insbesondere der Todesursache fanden wir, wie erwähnt, bei den früh verendeten 3 Tieren Erscheinungen der beginnenden, resp. gut ausgesprochenen Peritonitis; die Ursache der Infektion ergiebt sich beim 5. Versuche klar und offen daraus, dass bei diesem Tiere sich der untere Teil der Bauchnaht löste, resp. der rechtsseitige Rand des Muskels überhaupt nicht in die Naht einbezogen, und das Peritoneum an dieser

Stelle eingerissen war, so dass das Omentum resp. die damit verklebte Dünndarmschlinge in ungefähr 1 cm Länge unmittelbar unter der Haut vorlag, infolgedessen hierselbst das Bauchfell, Netz und Darmoberfläche glanzlos und mit schmutzig grauer, schmieriger Flüssigkeit bedeckt war.

Bei den andern zwei Tieren zeigten sich keine Infektionserscheinungen seitens der Bauchwunde; die Wundränder klebten ganz gut, ich muss somit annehmen, dass die Infektion infolge von Auswanderung der Mikroben durch die Darmwand, oder aber was mit Rücksicht auf den kurzen Zeitraum viel plausibler scheint, gelegentlich der Operation erfolgte.

Ganz erklärlich halte ich den Tod des am 7. Tage verendeten Tieres (Versuch Nr. 8), insofern bei diesem Tiere oberhalb der 200 cm vom Pylorus entfernten Ligatur, der untere 30 cm lange Darmabschnitt ausserordentlich erweitert, mit Gasen straff aufgebläht, glanzlos, fahl und grünlich gelb war und aashaften Geruch verbreitete. Nach dem Oeffnen erscheint dieser Teil des Darmes schlaff, die dunkelblaurote Schleimhaut zeigt wohl kein Geschwür, jedoch hie und da hirsekorn- bis hanfkorngrosse schmutzig weisse Ablagerungen, die nur mit Substanzverlust abstreifbar sind. Das gangränöse Darmstück übergeht ohne scharfe Grenze in den oberen mittelweiten Darm von mässigem Blutgehalt, nach abwärts aber endet es an der durchaus undurchgängigen Ligatur mit scharfer Grenze. In diesem Fall hat also die durch mehrere Tage bestehende vollständige Okklusion im oberhalb befindlichen Darmteil gangränöse Entzündung und auf diesem Wege septische Peritonitis verursacht. Ganz auffällig erscheint die straffe Gasanfüllung des gangränösen Darmes, welche ich sonst in keinem einzigen Fall vorfand. Ich glaube annehmen zu dürfen, dass hiebei mit der im Magen vorfindlichen grossen Menge von Heu (ein bei Hunden ungewöhnlicher Befund) gewisse gaserzeugende Bakterien (B. coli) Gase entwickelten und die gangränöse Entzündung der straffen Spannung der Darmwandung und Kompression der Blutgefässe zuzuschreiben ist.

Weniger durchsichtig bleibt der 4. und 7. Versuch. Bei ersterem (Nr. 4) durchschnitt der Darm am 10. Tage und doch verendete das Tier 2 Tage später. An der Ligaturstelle ist die Darmwand wieder vereinigt, von aussen zeigt sich eine ringförmige Verdickung des Peritoneum, gegenüber der Insertion des Gekröses ist der Darm mit dem strangförmigen Netz verwachsen, auf der Schleimhaut hingegen ist eine schmale querverlaufende Furche sichtbar. Die Bauchwunde per

primam vereinigt, das Peritoneum überall glatt und glänzend. In diesem Falle ist wohl, wie schon oben erwähnt, anzunehmen, dass der Hand an Entkräftung zu Grunde ging und zwar wahrscheinlich deswegen, weil ein Klumpen von Haaren an der noch immer etwas engeren Ligaturstelle stecken blieb und die Passage verstopfte, obschon der Faden durchgeschnitten hatte. Der Fall Nr. 7 jedoch bleibt dunkel, umsomehr als das Tier die Unterbindung auffallend gut vertrug, bis zu seinem in der sechsten Nacht erfolgten Tod ganz munter umherlief, nur am dritten Tage vomierte und auch damals bloss reinen Magensaft. Die Erscheinungen vor dem Tode konnte ich leider nicht beobachten, weil das Tier zur Nacht einging und abends zuvor noch ganz munter war. Bei der Sektion fand ich die Wundränder verklebt ohne entzündliche Reaktion, das Bauchfell überall glatt und glänzend. Die Ligaturstelle 30 cm unterhalb des Pylorus war ringsherum eingekapselt, teils durch Verklebung der peritonealen Blätter der invertierten Darmwand, teils und zwar vis-à-vis der Darminsertion, durch Verwachsung mit einer kleinen Partie des Omentum. Der Darm war noch durchaus undurchgänglich, oberhalb der Unterbindung auf 5 cm Umfang erweitert, unterhalb derselben auf 3 cm kontrahiert, seine Schleimhaut überall von mittlerem Blutgehalt. Mit Rücksicht auf den negativen Befund liegt wohl am nächsten eine Erschöpfung als Todesursache anzunehmen, jedoch verliert diese alle Wahrscheinlichkeit eben aus dem Grunde, weil das Tier am 5. Tage nicht die geringsten Erscheinungen von Erschöpfung darbot und ganz unerwartet verendete.

Kurz summiert sind von den 6 eingegangenen Tieren 3 an Peritonitis gestorben und die Bauchfellentzündung ist in einem Fall ganz bestimmt einem Versuchsfehler zuzuschreiben, ein Hund verendete an gangränöser Entzündung von wegen der Ligatur und zwei starben wahrscheinlich infolge von Erschöpfung.

Bezüglich der Lage des Unterbindungsfadens konstatieren wir, dass derselbe bei der Obduktion an der Ligaturstelle in einer mehr weniger ausgesprochenen, ringförmig verengerten Vertiefung gefunden wurde; die peritonealen Oberflächen der invertierten Darmwand waren oberhalb des Fadens mittelst leicht abziehbarem, weisslichem Faserstoff miteinander verklebt. In einzelnen Fällen war der Faden nebst dem peritonitischen Exsudat auch durch einen leicht löslichen Strang des Omentums bedeckt und zwar gegenüber der Insertion an der Konvexität des Darmes, wo der Knoten lag. Nur im 5. Versuch fehlte diese Einkapselung des Fadens zum grössten Teil, er blieb

frei sichtbar; jedoch war auch hier der Knoten vom Omentum bedeckt. Der Mangel an plastischem Exsudat kann hier wohl als Folge der septischen Peritonitis betrachtet werden.

Bei einem Fall (Versuch Nr. 4) durchschnitt, wie erwähnt, der Faden bereits den Darm. Die Ligatur ist von aussen durch ringförmige Verdickung des Peritoneum und gegenüber der Darminsertion durch Verwachsung mit einem Strang des Omentum markiert. Am eröffneten Darm befindet sich eine schmale cirkulare Furche, sonst ist die Schleimhaut ganz normal.

Die Entfernung der Ligatur vom Pylorus schwankt zwischen 30 und 200 cm. Am nächsten zum Pylorus lag dieselbe bei Nr. 7, welches Tier die Unterbindung am besten ertrug, jedoch trotz dessen, wie wir annahmen, wahrscheinlich wegen Erschöpfung am 6. Tage verendete. Am entferntesten fand ich die Ligatur beim 8. Tier, das an gangränöser Entzündung verendete. Ein bestimmbarer Unterschied in der Schwere der Erscheinung bei tief und hoch unterbundenen Tieren war nicht konstatierbar.

Beim Vergleichen des Verhaltens des Darmes oberhalb und unter der Ligatur bezüglich der Weite seines Lumens muss ich in erster Reihe bemerken, dass sich in dem oberhalb gelegenen Darm zumeist nur auffällig geringe Veränderungen vorfanden; abgesehen von dem früher erwähnten Fall von gangränöser Entzündung bestand bei den übrigen Versuchen die ganze Alteration darin, dass der obere Darm etwas injiciert und ein wenig erweitert war; von all den schweren Veränderungen, die sich bei unsern Versuchen an Kaninchen vorfanden und welche beim Menschen infolge einer längeren Okklusion des Darmes im zuführenden Teile einzutreten pflegen, war gar nichts zu finden; aber nicht nur oberhalb der Ligatur, sondern auch an der Unterbindungsstelle selbst sind die makroskopischen Veränderungen recht unbedeutend, abgesehen von der erwähnten Verdickung der Serosa zeigt sich nur ein dünner, blutig infiltrierter Ring auf der Schleimhaut, der jedoch 2—5 mm Breite nicht überschreitet. Der absteigende Darmschenkel ist gewöhnlich kontrahiert und leer, oder enthält nur wenig Darmschleim, im zuführenden Stück finden wir dünnflüssigen Darminhalt und Gase, aber auch gewöhnlich nur in geringer Menge; somit wieder ein auffälliger Unterschied zwischen unsern an Kaninchen ausgeführten ähnlichen Versuchsergebnissen. Bei letztern war nämlich der zuführende Schenkel fast immer mit Gasen gefüllt und nicht selten auch der Magen bis aufs Doppelte und Dreifache seiner gewöhnlichen Grösse

aufgetrieben. Dieser auffällige Unterschied ist, wie ich glaube, dem zuzuschreiben, dass Hunde leicht erbrechen und den stagnierenden Magen- und Darminhalt leicht entleeren, andererseits nach der Unterbindung infolge des gesteigerten Durstgefühles viel Wasser saufen und dasselbe recht bald wieder ausbrechen, gleichsam Magenwaschungen an sich selbst vollführen, wo hingegen Kaninchen überhaupt nicht erbrechen, so dass ihre zur Gasentwicklung vielmehr geeignete Nahrung zurückgestaut jene schweren Veränderungen verursacht. Die Differenz des Lumens im oberen und unteren Darmteil betrug mit alleiniger Ausnahme des 7. Versuches immer nur etwa 2 cm, und einen solchen Unterschied fand ich auch im 4. Versuch, obwohl in diesem Falle der Faden den Darm schon durchgeschnitten hatte. Andererseits fand ich beim Tier Nr. 8 im absteigenden Darm einen Umfang von 2 cm, hingegen im zuführenden eine Weite von 6 cm, der Unterschied von 4 cm spricht dafür, dass hier die bedeutende Gasauftreibung jene gangränöse Entzündung begünstigte. Die Darmweite an der Ligaturstelle selbst war nur im 4. Versuch messbar und betrug 3 cm. Es blieb also 2 Tage nach dem Durchschneiden des Fadens im Vergleich zum abführenden Schenkel noch eine Verengerung von 1 cm zurück. In den 5 andern Fällen hatte der Faden noch nicht durchgeschnitten, der Darm blieb undurchgänglich und ich nahm den Darmumfang für 0.

Hiemit schliesse ich die Betrachtung der verendeten Versuchstiere und wir wenden uns zu den Erfahrungen an überlebenden, resp. zu bestimmten Zeiten getöteten Tieren.

Der Uebersicht wegen habe ich in der Skizzierung der Ligatur-Erscheinungen meine Versuche in zwei Gruppen geteilt, je nachdem das Tier nach der Unterbindung höchstens einen Tag oder aber längere Zeit lebte.

Ligaturen von 1—24 Stunden Dauer (Tab. II.).

Von den 11 kurz dauernden Unterbindungen wurden 6 an schon früher operierten Tieren ausgeführt, jedoch immer erst nach Durchschneiden des ersten Fadens. Die andern 5 Unterbindungen habe ich der Vollständigkeit meiner Versuchsreihe wegen an 2 Tieren gemacht, so dass innerhalb 24 Stunden der ersten Ligatur eine zweite respektive dritte Unterbindung folgte, obwohl der erste Faden natürlich den Darm noch nicht durchschnitten hatte. Alle Unterbindungen habe ich stark angezogen, so dass der in die Schlinge gefasste Darm voraussichtlich mehr weniger gequetscht

wurde. Die kräftige Umschnürung war bei diesen kurz dauernden Versuchen notwendig, um die ersten Erscheinungen der Ligatur in möglichst ausgesprochener Weise hervorzurufen.

Bei solchen kürzer als einen Tag dauernden Unterbindungen kann von eigentlichen Okklusions-Erscheinungen wohl nicht die Rede sein. Das Tier liegt etwa 1/4 Stunde lang nach der Operation infolge der Narkose betäubt und hingestreckt, doch bald kommt es zu sich, steht auf und läuft anfangs wankend, später mit sicherem Schritt hin und her und verhält sich nach 1—2 Stunden ganz normal; die schwere Schädigung des Darmtraktus verrät sich bloss durch Verweigerung der Nahrungsaufnahme, und das Tier äussert weder durch die Ligatur verursachten Schmerz, noch irgend welche unliebsame Störung des Gemeingefühls. In keinem einzigen der 11 Fälle nahmen die Tiere feste Nahrung, die meisten nicht einmal Wasser. Erbrechen fehlt ausnahmslos. Die Kotentleerung war allerdings angehalten, doch hat dies in Betracht der kurzen Zeit keine Bedeutung.

Ich tötete die Tiere mittelst Aether nach 1—24 Stunden, und fand bei der Untersuchung des herausgeschnittenen Darmstückes Folgendes:

In 7 Fällen lag die Ligaturstelle nach 1, 3, 4, 5, 8, 9, 10 Stunden noch ganz frei. Nach 1stündiger Unterbrechung war sowohl die Schlinge als der Knoten in der Tiefe der cirkulär verlaufenden Furche ohne Weiteres sichtbar; aber schon 3, 4, 5, 8, 9, 10 Stunden nach der Operation war der Faden durch die sich berührenden und leicht verklebten Wandungen des invertierten Darmes teilweise bedeckt, nur der Knoten und seine zwei Enden lagen ganz frei. Die späteren 12, 16, sowie auch 2 nach 24 Stunden post operationem herausgenommene Fäden waren schon vollständig zugedeckt und in allen diesen 4 Fällen beteiligte sich hierbei auch das Omentum, insofern als ein gewöhnlich schmaler Strang desselben leicht angeklebt den Knoten und seine zwei Enden überzog. Im Versuch Nr. 3 war die zweite 24stündige Unterbindung, sowie auch die 5 cm oberhalb derselben gelegene 21 Tage alte erste Ligatur als kindsfaustgrosser Knäuel in das serös infiltrierte Omentum eingelagert, jedoch mit leichtem Zug hervorzuholen.

Es ergiebt sich aus Obigem, dass die Einhüllung des Fadens schon nach 3 Stunden beginnt, der Knoten und seine Enden jedoch erst nach 12 Stunden vollständig bedeckt wird und zwar immer mittelst Ueberlagerung von Seite des Netzes.

Was die andern lokalen Veränderungen an der Unterbindungs-

stelle anbelangt, fand ich, dass die Darmwand in unmittelbarer Nähe der Ligatur zwar nie in höherem Grade blutig infiltriert war, und in der Darmhöhle ein nadelkopf- bis erbsengrosser, blutig gefärbter, durchscheinender Schleimpfropf lag. Stärkere hämorrhagische Infiltration, oder auffällige Injektion war in keinem einzigen Falle vorhanden. Die Entfernung der Ligatur vom Pylorus schwankte zwischen 40 und 160 cm, jedoch liessen sich keine Unterschiede weder in der Schwere der Krankheitserscheinungen noch in sonstiger Beziehung beobachten, welche durch die Differenz der Länge des oberhalb der Ligatur liegenden Darmschenkels bedingt wären.

Der Unterschied in der Weite des Darms oberhalb und unterhalb der Ligatur schwankt zwischen 0,5 und 1 cm. Im 17. Versuche wurde nach der 3stündigen Unterbindung, sowohl im zu- als im abführenden Darmstück 3,5 cm Weite notiert, doch von diesem Fall müssen wir wohl absehen, weil hier der Darm mit viel verschlungenen Tänien gefüllt war, welche zufällig mit in die Ligatur gefasst, dort festgehalten wurden, so dass sich der abführende Darmschenkel nicht kontrahieren konnte, was sonst in jedem Falle unter Kotentleerung erfolgte. Bemerkenswert ist, dass auch im Versuch 14 b eine Stunde nach der Unterbindung schon ein Unterschied von 1 cm in der Weite der zwei Darmstücke nachweisbar war, somit die Erweiterung des oberhalb liegenden Teiles, resp. die Kontraktion des unteren schon sehr frühzeitig innerhalb der ersten Stunde erfolgt und wie es scheint auch das Maximum erreicht, ich wenigstens fand weder bei der 10-stündigen, noch bei den 1—2 Tage alten Unterbindungen einen grösseren Unterschied. Beim Versuch Nr. 17 b betrug die Differenz nach 12stündiger Unterbindung wohl 2 cm, aber diesen Fall müssen wir als eine Ausnahme betrachten, weil hier der oberhalb der Ligatur liegende 55 cm lange Dünndarm und selbst der Magen sehr viel Gase enthielt und dementsprechend sich auch 2 cm weit oberhalb der Unterbindung auf der Serosa eine stärkere Injektion vorfand, was ich in keinem der übrigen Fälle beobachtete.

Die Weite in der Ligatur selbst bezeichnete ich in jedem Falle mit 0, weil der Faden in keinem einzigen Fall durchschnitten hatte, und infolge des starken Zuschnürens auch wirklich ein totaler Verschluss zu Stande kam, so dass nicht einmal eine feine Sonde passieren konnte.

In der Folge will ich noch von den übrigen 9 Versuchen berichten, bei welchen die Tiere nach längerer Dauer als einen Tag nach der Operation getötet wurden.

Ligaturen vom 2. bis 28. Tag (Tab. III.).

Meine ferneren 9 Versuche beziehen sich auf 8 Tiere; Versuchstier Nr. 1 zählt mit einer 28tägigen und einer 2tägigen Unterbindung für zwei. Die 2, 4, 6, 7tägigen Ligaturen (Versuch Nr. 1, 14, 12, 11) waren stark, die übrigen nur schwach zugeschnürt. Okklusionserscheinungen waren bei jedem Fall zu konstatieren; sie bestanden, abgesehen von mehrtägiger Obstipation, in Aufstossen, Erbrechen und zuweilen in schmerzhafter Peristaltik. Trotz diesen Erscheinungen ertrugen die Tiere die Unterbindung zumeist gut, nur in 2 Fällen (Versuch Nr. 3 und 6) blieb das Tier durch mehrere Tage teilnahmslos, schlaftrunken; in diesen 2 Fällen erfolgte die erste Kotentleerung und wie wir annehmen können, das Durchschneiden des Fadens erst am 9. resp. 10. Tage. Die andern Tiere zeigten nur durch 1—2 Tage Erscheinungen einer schweren Störung im Haushalt des Organismus, ja der Hund Nr. 1 lief, trotzdem die erste Kotentleerung nur am 6. Tage nach der Unterbindung erfolgte, auch in der Zwischenzeit immer froh und munter umher, interessierte sich für Alles, was um ihn geschah, reagierte prompt auf jeden Ruf, und bloss das am zweiten Tage aufgetretene Erbrechen deutete die Darmokklusion an.

Ob aber die schweren oder weniger schweren Erscheinungen davon abhängen, dass die Unterbindung bei leerem Darm ausgeführt wurde und am ersten Tage nach der Ligatur fastete oder nicht, liess sich auch in diesen Fällen nicht mit Bestimmtheit entscheiden.

Bei Versuch Nr. 1a, 3a, 6a hatten die Tiere am Tage der Operation, sowie auch nach derselben am ersten oder zweiten Tage gefressen, und wenngleich im Falle 3a und 6a die Okklusionserscheinungen faktisch die allerschwersten waren, blieben sie jedoch im Versuch Nr. 1 eben nur höchst unbedeutend. Im 9a. und 10a. Versuch ass das Tier am Tage der Operation, nahm aber hernach erst am 6. resp. 5. Tage wieder Nahrung zu sich; Nr. 11, 12a, 14a jedoch fastete am Tage vor der Operation und hernach noch 3, resp. 4 Tage. Nr. 16 frass vor der Operation, aber bis zu seiner Abtötung am 2. Tage nichts; — in all diesen Fällen verlief die Krankheit viel leichter.

Mit Rücksicht auf diese Erfolge lässt sich wohl im Allgemeinen sagen, dass eine bei leerem Magen und Darm ausgeführte Unterbindung leichter ertragen wird, jedoch folgen auch bei vollem Magen und Darm nicht ausnahmslos schwere Erscheinungen. Mit Ausnahme des 9a. und 10a. Versuches haben alle Tiere gebrochen und zwar

gewöhnlich schon am ersten Tage nach der Nahrungsaufnahme oder am folgenden Tage, in den Fällen 1b, 11 und 14a schon am nächsten Tage nach der Operation und bevor sie etwas zu sich genommen hatten. 9a und 10b hat überhaupt gar nicht gebrochen.

Bezugs der Kotentleerung muss ich bemerken, dass in einzelnen Fällen auch am Tage nach der Operation Kot abgeworfen wurde. Sicherlich war das blos der unterhalb der Ligatur befindliche Darminhalt und beweist eben nur so viel, dass eine mit Schonung der mesenterialen Gefässe und Nerven durchgeführte Unterbindung die Funktion des unteren Darmabschnittes nicht beeinflusst.

In allen anderen Fällen war die Kotentleerung durch mehrere Tage angehalten. In Versuch 1b war bis zur Tötung am 2. Tage keine Entleerung, bei den übrigen 8 Fällen erfolgte aber kürzere oder längere Zeit nach der Unterbindung eine gewöhnlich sehr ausgiebige dünne Ausleerung, welche uns zugleich anzeigte, dass der Faden den Darm durchschnitten hatte, und die Passage somit wiedereröffnet war. Man kann nämlich aus dem ersten ergiebigen Kotabgang ganz sicher darauf schliessen, dass der Faden den Darm durchgeschnitten hat, und das mechanische Hindernis behoben wurde; es ist übrigens höchst sehr wahrscheinlich, dass die Kommunikation schon einige Stunden eventuell auch ein, zwei Tage früher zu Stande kam. Dafür spricht der Umstand, dass die Tiere, welche früher spontan fasteten, wieder fressen und zwar 2a, 10a, 11, 12 und 14a wohl erst am Tage der Stuhlentleerung, jedoch einige Stunden vorher, drei andere Tiere aber schon am vorhergehenden Tage. Nachdem wir aber zur Sicherstellung der erwähnten Zeitverhältnisse keinen andern verlässlichen Anhaltspunkt fanden, sind wir bemüssigt, den Tag der ersten Kotentleerung als Termin für das Durchschneiden des Fadens zu betrachten. Auf Grund dessen schlossen wir, dass im Falle 1b der Faden überhaupt nicht durchschnitt (das Tier wurde am 2. Tage getötet), wohl aber in den andern 8 Fällen und zwar bei zwei Tieren (14a und 11) am 4. Tage; in einem Fall (12a) am 5. Tage, dies waren unsere starken Unterbindungen; unter den leichteren Umschnürungen aber erfolgte das Durchschneiden bei zwei Versuchen (10a und 1a) am 6., bei einem (9a) am 7., bei einem (6a) am 9. und schliesslich bei einem (3a) am 10. Tage. Dies war natürlich auch vorauszusehen, da die starken Ligaturen ausnahmslos früher den Darm durchschneiden mussten, hingegen die lockeren viel später. Dass wir in dieser Beziehung keine grösseren Unterschiede (als 4—5 und 6—10 Tage) finden, ist wohl nur den Versuchsfehlern

zuzuschreiben, insofern als wir beim Anziehen des Fadens kein bestimmtes Mass in Anwendung brachten, was wohl bei einer freilich etwas komplicierteren Versuchsmethode immerhin möglich gewesen wäre. Folglich ist gewiss anzunehmen, dass auch bezugs der Kraft, mit welcher der Faden umschnürt wurde, kein so scharfer Unterschied existierte, wie es wünschenswert gewesen wäre.

Mit dem Durchschneiden des Fadens treten die Erscheinungen der Darmokklusion in den Hintergrund, das Tier fängt wieder an, zu fressen, das Erbrechen hört auf, so auch die etwa vorhandene Indifferenz und Mattigkeit und in 1—2 Tagen erholt sich das Tier; wie schwer auch früher die Symptome der Darmverschliessung gewesen sein mögen, nimmt das geschwächte und abgemagerte Tier in kurzem auffällig zu, und die überstandene, schwere organische Störung lässt gar keine schädliche Folgen zurück, wenigstens waren binnen der von uns beobachteten Zeitperiode von 4 Wochen keine bemerklich.

Gelegentlich der Untersuchung der zum bestimmten Termin herausgeschnittenen Unterbindungen fand ich Folgendes: Von allen Ligaturen war allein die 2tägige (1 b) noch ausserhalb des Darmes, aber auch diese war bereits eingekapselt, resp. vom verklebten Gekröse eines nachbarlichen Darmes bedeckt; alle andern hatten den Darm schon durchschnitten. Der Unterbindungsfaden lag bei diesen Tieren im Lumen des Darmes und zwar so, dass die verschieden weite Schlinge zum grösseren oder kleineren Teil gewöhnlich zu $^2/_3$ samt dem Knoten frei im Darm flottierte, während ein Drittel noch in der Darmwand unter der Schleimhaut lag (s. S. 137 und Abb. daselbst).

Von aussen war die Unterbindungsstelle durch eine cirkulär verlaufende 2—3 mm breite weissliche Verdickung des Bauchfells und regelmässig, durch einen ganz dünnen, angeklebten Netzstrang markiert. Die Verwachsung mit dem Netz fand sich fast ausnahmslos gegenüber der Insertion des Mesenteriums, also dort, wo der Knoten des Unterbindungsfadens lag. Dieser Umstand findet seine Erklärung wohl darin, dass der Knoten des Fadens von Seiten der Darmserosa viel später bedeckt wird als der übrige Teil der Schlinge, und je länger seine Enden sind, um so mehr Gelegenheit vorhanden ist, dass eben dieser Teil des Darmes infolge der gesteigerten Peristaltik mit dem Rand des Omentum in Berührung kommt, und schliesslich vermittelst des entzündlichen Exsudates in der Umgebung des Fadens am Darme kleben bleibt.

Nun will ich die makroskopischen Veränderungen der Schleim-

haut in der Darmhöhle beschreiben. In Versuch 1 b bei der zweitägigen Unterbindung erscheint das Lumen des Darms vollständig unterbrochen, durch die Ligatur kann eine feine Sonde nicht durchgeführt werden. Die Schleimhaut in der unmittelbaren Nachbarschaft ist blutig infiltriert, auf ihrer Oberfläche haftet nur wenig blutig gefärbter Schleim. Bei den 4 und mehrtägigen Unterbindungen ist, wie erwähnt das Darmlumen mehr, weniger hergestellt und bei Eröffnung des Darmes finden wir den Faden in der Darmhöhle. Auf der Schleimhaut ist bei jüngeren Ligaturen eine querverlaufende etwa 1 mm breite grabenähnliche Vertiefung bemerklich, dies ist die Stelle, wo der Faden durchgeschnitten hat; dem Graben entsprechend zeigen sich jedoch keine Zeichen von Entzündung, oder blutiger Infiltration; auf dem Durchschnitt erscheint die Darmwand hier etwas verdickt jedoch mit einander gut verklebt. Die erwähnte Verdickung der Darmwand beginnt gewöhnlich am Ende sowohl des zuführenden als auch des abführenden Darmes, 2—5 mm nach oben und unten und betrifft vorzüglich die Muskelschichte. Bei der zwei Wochen alten Ligatur ist der erwähnte Graben nur schon als ganz seichte cirkuläre Furche bemerkbar (s. Abb. auf S. 137). Das der Länge nach durchschnittene Darmstückchen zeigt auf seiner inneren Oberfläche, zwischen den unregelmässigen Falten der Schleimhaut eine quer verlaufende gerade Linie a), welche die Richtung resp. den Ort anzeigt, wo der Faden den Darm durchgeschnitten hat. An dieser Furche hängt ein Teil des Unterbindungsfadens samt dem Knoten b). — $^1/_3$ der Fadenschlinge ist wie ersichtlich in der Darmwand unter der Schleimhaut fixiert.

Bei den drei und vier Wochen alten Unterbindungen jedoch verläuft auch jene Furche der Schleimhaut nicht mehr kontinuierlich um den ganzen Darm, stellenweise ist dieselbe ganz verwaschen, oder fehlt vollständig, so dass man die Ligaturstelle und einen Teil ihrer Peripherie nur aus der Lage der unter der Schleimhaut liegenden Seidenschlinge auffinden und erkennen kann. Am exstirpierten Darmstück ist die Stelle der Unterbindung beim durchfallenden Lichte auch an der alterierten (stärkeren, eventuell geringeren) Transparenz erkenntlich.

Hier muss ich noch bemerken, dass im Versuch 3a), 21 Tage nach der Unterbindung, der Faden beim Aufschneiden des Darmstückes nicht mehr vorfindlich war, woraus ich schloss, dass derselbe wohl mit dem Darminhalt abging. Jedoch bei der histologischen Untersuchung fand ich den Faden in einer ganzen Reihe von

Schnitten unterhalb der Schleimhaut und nur ein etwa 2 cm breites Stück barg keinen Faden in sich; diese eigentümliche Erscheinung ist wohl kaum anders erklärlich, als dass die Schlinge infolge der Zugswirkung von Seiten des Darmes nachliess, sich schliesslich löste, so dass der Schnürungs-Druck aufhörte, bevor noch der Faden den Darm ganz durchschnitten hatte.

Bezüglich der Länge des oberen Darmteiles, resp. der Entfernung der Ligatur vom Pylorus, schwankt dieselbe bei diesen Versuchen von 15 zu 190 cm. Auch hier war jedoch durchaus kein Zusammenhang zwischen der Entfernung vom Pylorus und der Schwere der Okklusionserscheinung nachweisbar; von den zwei Versuchen mit den schwersten Symptomen lag die Ligatur Vers. 3 a) verhältnismässig nahe, 35 cm zum Pylorus, hingegen die andere (Vers. 6 a) ziemlich weit von demselben; bei den Fällen mit weniger ausgesprochenen Symptomen war der Unterschied in der Entfernung noch grösser.

Bei Beurteilung des Unterschiedes der Darmweite im zuführenden und unteren Darmschenkel muss ich Versuch 1 b und 10 a besonders hervorheben. Bei Ersterem schloss die 2tägige Ligatur den Darm ganz undurchgänglich, der obere erweiterte Darmschenkel hatte eine innere Weite von 4 cm, der untere kontrahierte hingegen hatte 3 cm im Umfang. Im Versuch Nr. 10 a, bei welchem die Unterbindung ganz vom verklebten Netz eingehüllt und durch die dicke Verwachsung mit dem Omentum, auch selbst nach Durchschneiden des Fadens eine Erweiterung der Ligaturstelle und des unteren Darmschenkels behindert blieb, betrug der Umfang des zuführenden Darmlumens 3 cm, des abführenden 1,5 cm, der Ligaturstelle selbst nur 1 cm. In diesem Falle war also die durch Unterbindung verursachte Striktur zur Zeit der Abtötung des Tieres sehr bedeutend, betrug 2 cm. In allen übrigen Fällen waren die Erfolge viel besser. Nach der 4tägigen Unterbindung (Vers. 14 a) war der Umfang oberhalb der Ligatur 2,5 cm, unter derselben 2 cm und ebensoviel an der Einschnürungsstelle, die Verengerung betrug somit nur 0,5 cm. Bei den 6. 7. 10tägigen (Vers. 12 a 11 a und 9 a) war der Unterschied zwischen dem Masse der Ligaturstelle und dem inneren Umfang des oberen Darmes 1 cm, und jener zwischen dem auf und absteigenden Darmschenkel bloss 0,5 cm. Schliesslich bei den 14, 21, 28tägigen Unterbindungen (Vers. b a, 3 a und 10 a) war das Lumen des zuführenden und abführenden Darmschenkels ganz gleich, und an der Ligaturstelle selbst war in 2 Fällen (21- und

28tägige L.) nur um 0,5 cm enger, in einem Falle (14tägige L.) überhaupt gar nicht verengt.

Aus obigen Ergebnissen sehen wir also, dass die Verengerung infolge der Unterbindung eine kurze Zeit nach Durchschneiden des Fadens noch ziemlich bedeutend ist und bei 3 cm Darmumfang im Durchschnitt 1 cm beträgt. Diese Striktur erweitert sich jedoch nach 14 Tagen merklich, so dass der Unterschied nur $^1/_2$ cm ausmacht, oder sie verschwindet vollständig, der Darm erreicht an der Unterbindungsstelle seine ursprüngliche Weite. Dementsprechend waren auch die Veränderungen im obern Darmteile sehr gering. Sie bestanden abgesehen von den Volumsverhältnissen bloss darin, dass die Darmwand bei den jüngeren Unterbindungen von 4—10 Tagen kaum merklich verdickt erscheint bei den älteren war auch diese Verdickung beim besten Willen nicht nachweisbar.

Der geringe Grad der durch Ligatur verursachten Verengerung muss um so mehr überraschen, wenn wir erwägen, dass der Unterbindungsfaden frühestens am 4. Tage den Darm durchschnitten hatte, ja in einem Falle erst am 10. Tage, und während dieser Zeit die sich berührenden Oberflächen der eingestülpten Serosa miteinander verklebten und verwuchsen, da sollte man doch wohl erwarten, dass dieselben in ihrer eingestülpten Lage fixiert in Form einer vorspringenden cirkulären Klappe das Darmlumen beträchtlich verengern würden. Es scheint jedoch, dass die flächenweise Verwachsung nach Durchschneiden des Fadens unter Einwirkung der Peristaltik wieder ausgeglichen wird, dass das Exsudat respektive das junge Bindegewebe nachgiebt und infolgedessen die eingestülpten Darmwände wieder glatt ausgezogen werden, so dass eben nur ihre Ränder einander berühren; wahrscheinlich ist auch dieser Spannung und Zerrung des Exsudats resp. jugendlichen Bindegewebes jene Verdickung der Serosa zuzuschreiben, welche als 4—5 cm breiter cirkulärer Streifen an Stelle der Unterbindung zurückbleibt.

Nach Erörterung der an Hunden gesammelten Erfahrungen wenden wir uns zu den an sechs Enten unter ähnlichen Bedingungen gemachten Versuchen und der hier erzielten Resultate.

Unterbindung des Darms bei Enten (Tab. IV).

Als Versuchsmaterial wählte ich Enten aus doppeltem Grunde. Wie bekannt, haben auch die Enten einen verhältnismässig dickwandigen Darm und ich glaubte annehmen zu dürfen, dass im Falle, wenn sich der durch Unterbindung getrennte Darm bei Hunden nur

der Dicke der Darmwandung halber über dem Faden wieder vereinigt, ein ähnlicher Vorgang auch bei Enten zu beobachten sein wird, falls aber jener merkwürdige Heiltrieb von andern Verhältnissen abhängt, in specie von solchen Bedingungen, welche bei den Enten nicht gegeben sind, diese Tiere trotz ihres verhältnismässig dickwandigen Darmes zu Grunde gehen werden. Unter solchen Nebenumständen schien mir in erster Reihe von Wichtigkeit, dass Hunde sehr leicht brechen, hingegen Enten sich überhaupt nie erbrachen. Ich erwartete also von den Versuchen die Beantwortung der Fragen, ob das Durchschneiden des Fadens ohne Gefährdung des Tieres bloss von der Dicke der Darmwand abhängt, oder ob hierbei auch die Entleerung des Darmes oberhalb der Unterbindung, resp. das Leersein des Darmes eine massgebende Rolle spielt.

Aus diesem Grunde wählte ich zwei ungefähr gleich starke Enten, bei der einen (Vers. 16) unterband ich den Dünndarm sogleich in Aethernarkose, bei der andern erst nach eintägigem Fasten, immer unter Beobachtung der früher erwähnten Kautelen. Zur Unterbindung verwendete ich mit Rücksicht auf ihren absolut genommen, viel dünneren Darm Seidenfäden Nr. 2 und zog die Schlinge in beiden Fällen recht fest zu. Nach der Operation liess ich das eine Tier weiter fasten, versah aber das andere reichlich mit Futter. Unmittelbar nach der Operation fühlten sich die Tiere ganz wohl, ordneten ihr Gefieder, watscheln herum, weichen beim Drohen rasch zur Seite, und warfen auch einige Male Kot ab; das eine Tier (Vers. 16) nahm von dem vorgesetzten Futter. Am nächsten Tage ist letzteres Tier in Vergleich zum andern viel ruhiger, frisst kaum etwas, am dritten Tage liegt es ganz teilnahmslos, setzt sich nach dem Aufheben sogleich nieder, frisst garnichts, sein Gefieder ist ganz struppig und es verendet zu Beginn des 4. Tages, während der Nacht. Ein ähnlicher Verfall zeigt sich beim hungernden Tier erst am 5. Tage es berührte aber das am 4. Tage ihm vorgelegte Futter nicht und starb am Nachmittage des fünften Tages ebenfalls. Abgesehen von der ersten Entleerung unmittelbar nach der Operation warf weder das eine noch das andere Kot ab. Bei der Sektion in der Bauchhöhle keine freie Flüssigkeit, doch war das dünne Netz mit den Gedärmen locker verklebt. Nächst der Ligatur eine geringe blutige Infiltration. An der Unterbindungsstelle endet der erweiterte obere Darm mit scharfer Grenze. Der Faden war bei beiden schon eingekapselt. Die Weite des oberen Darmstückes betrug beim hungernden Tier 2,5 cm, bei Versuch Nr. 16. 3,5 cm, das untere in beiden Fällen

1 cm. — Bei jenem fand ich im 12 cm langen Darmteil zwischen der Ligatur und dem Magen nur wenig mit Schleim gemischten breiigen Inhalt und Gase, bei letzterem im 35 cm langen oberen Darm viel dünne Speisenüberreste und wenig Gase. Unterhalb der Unterbindung war der Darm bei beiden kontrahiert, er enthält nur wenig Darmschleim, sonst waren die Gedärme bei beiden von mittlerem Blutgehalt.

Aus Obigem ergibt sich, dass Enten trotz ihrer im Vergleich zur Weite verhältnismässig dicken Darmwand die Unterbindung nicht überleben, und somit scheint das Ueberstehen der Ligatur des Darmes nicht nur allein von diesem Umstand abhängig. Inwiefern hiebei die Höhe des Darmes eine Rolle spielt lässt sich aus den zwei Versuchen wohl nicht entscheiden. Allerdings hat das hungernde Tier zwei Tage länger gelebt aber schliesslich starb auch dieses. Ich muss jedoch bemerken, dass diese Versuche im strengen Winter ausgeführt wurden und die im ungeheizten Stall gehaltenen Tiere nur wenig Wasser zur Verfügung hatten, weil dasselbe alsbald im Trog einfror und ich diesen, wie ich später erfuhr, recht wichtigen Umstand nicht berücksichtigte.

Mit Rücksicht dessen, dass die fastende Ente denn doch fünf Tage nach der Unterbindung am Leben blieb, hielt ich es für möglich, dass auch diese Tiere die einfache Unterbindung des Darmes überstehen können. Falls es nämlich irgendwie erreichbar wäre. dass der Faden schon am 3. oder 4. Tage die Darmwand durchschneide, würde wohl die Darmpassage ohne Gefahr zu Stande kommen; der Faden war ja schon am 3. Tage eingekapselt. Das Unterbleiben des Durchschneidens schrieb ich der verhältnismässigen Dicke des Fadens zu, nachdem die Mucosa in der Schlinge des Fadens Nr. 2 die Darmmucosa trotz festen Zuschnürens doch noch ohne Zerstörung Platz fand, ohne dem Druck zum Opfer zu fallen.

Zum Ausmerzen der oberwähnten zwei Versuchsfehler habe ich nachträglich während meines Aufenthaltes in Bonn mit freundlicher Erlaubnis Professor Koester's im path.-anatomischen Institute noch an vier Enten Darmunterbindungen ausgeführt.

Bei dieser Gelegenheit gebrauchte ich feinste Seidenfäden Nr. 0 und zwar so, dass ich mit Rücksicht darauf, dass der feine Faden beim starken Ziehen wohl zerrissen wäre, die Unterbindungsstelle vorher mit einem starken Faden umschnürte und nach Entfernung desselben den Darm nachträglich ebendaselbst mit dem feinen Faden unterband. Auf diese Art schien es erreichbar, dass die nach Quetschung

der äusseren Schichten fast ausschliesslich zurückgebliebene Mucosa unter dem anhaltenden Drucke des feineren Fadens in drei bis vier Tagen nekrotisiere und somit das Darmlumen wieder durchgängig werde. Bezüglich der Diät liess ich drei Tiere einen Tag vor der Operation fasten, und hernach hungerten sie auch noch vier Tage lang, erst dann reichte ich ihnen Nahrung, ein Kontrolltier jedoch bekam vor und nach der Operation reichlich zu fressen. Nebenbei sorgte ich dafür, dass die Tiere reichlich mit Wasser versehen wurden, um den schädlichen Einfluss des quälenden Durstes und der Wasserverarmung vorzubeugen.

Ueber den Verlauf der Versuche berichtet die am Schlusse beigefügte Tab. IV, zu deren Erklärung ich Folgendes vorbringen will.

Alle drei hungernden Tiere ertrugen die Unterbindung auffallend gut, blieben ständig beweglich, entflohen beim Verscheuchen mit lautem Schnattern; sich selbst überlassen putzten sie fleissig ihr Gefieder und tranken reichlich. Selbst nach Verlauf der ersten Woche verhielten sie sich ganz normal und aus ihrem Benehmen konnte ich darauf schliessen, dass der Faden den Darm schon durchschnitten habe; diese Hoffnung wurde nur dadurch etwas getrübt, dass die Tiere das seit dem 4. Tage gewährte Futter nicht hastig verzehrten und auch späterhin nur ein wenig in Milch eingeweichte Semmel und Grünzeug assen; besonders bedenklich schien es mir, dass die Tiere nach jenen an den ersten Tagen erfolgten Kotentleerungen verstopft blieben und selbst nach Ablauf der ersten Woche keine Fäkalmassen, sondern nur ganz dünne, kalkmilchähnliche, selbst am 8.—10. Tag bloss stark grün gefärbte Flüssigkeit (Nierensekret) entleerten.

Dieses ganz unerklärliche Krankheitsbild veränderte sich zuerst am 11. Tage bei Ente Nr. 20. Das Tier wurde schwach, liess die Flügel hängen, stolperte beim Laufen; sein Bauch ist aufgetrieben. An den folgenden zwei Tagen nahm die Schwäche bedeutend zu, der Meteorismus steigert sich ad maximum, das Tier kann sich nicht mehr auf den Beinen halten. — Ganz ähnlich verliefen die Erscheinungen auch bei den zwei anderen Enten, nur dass der Meteorismus nicht so hochgradig war.

Bei der Sektion fand ich in allen drei Fällen die Bauchwunde per primam verheilt und die Narbe mit dem Omentum verwachsen, sonst war das Peritoneum glatt und glänzend, in der Bauchhöhle keine freie Flüssigkeit. An der Ligaturstelle zeigte sich ein ganz schmaler, 1—2 cm breiter, weisslicher, cirkulärer Streifen auf der

Aussenwand des plötzlich ganz verengten Darmes, und hier war bei Versuch Nr. 19 ein Netzstrang angeklebt. — Der Faden war in allen drei Fällen vollständig verdeckt, nicht einmal die Knotenenden zu sehen. Oberhalb der Ligatur erschien der Darm bei Versuch Nr. 21 in seiner ganzen Länge von 15 cm stark erweitert, hingegen bei Nr. 19 und 20 nur bis auf 1 cm Länge, währenddem der oberste, magenwärts befindliche Teil nur wenig erweitert war oder eine normale Weite hatte. Immer fand ich im oberen Darmabschnitt viel dunkelgrünen bis schwarzen, dickflüssigen, stinkenden Inhalt, und beim Tier Nr. 20 ausserdem noch eine ausserordentlich grosse Menge Darmgas, so dass der Umfang des Darmes vor dem Aufschneiden stellenweise sogar 12 und 13 cm betrug. Die Schleimhaut ist blutreich, geschwollen, aber sonst normal, nur bei Versuch Nr. 20 fand ich auf der Mucosa des bis aufs äusserste aufgetriebenen Darmes, in der Nähe der Unterbindung, einige graulich-weiss beschlagene, hirsekorn- bis linsengrosse Fleckchen, und in deren Umgebung in mässiger Ausdehnung blutige Infiltration (diphtherische Geschwüre). In allen drei Fällen war der obere Darmteil verdickt, hypertrophisch.

Unterhalb der Ligatur war der Darm immer kontrahiert von mittlerem Blutgehalt; er besteht in Versuch Nr. 19 und 20 selbstverständlich fast nur aus dem Dickdarm und war, abgesehen von etwas weisslichem Schleim, ganz leer; in Versuch Nr. 21 gehört zu ihm auch der grösste Teil des Dünndarmes und hier fand ich in demselben auch etwas dickflüssigen, gelblichen Inhalt. Der Seidenfaden durchschnitt in keinem einzigen Falle den Darm, das Lumen blieb vollständig abgeschlossen, so dass nicht die feinste Sonde vom oberen in den unteren Darm gleiten konnte. Eine Herstellung des Darmlumens gelang selbst nach Zerschneiden des Fadens nicht, das Ausgleichen der von der Ligatur umfassten Darmwand war unmöglich. Die Lagerung des Fadens, der eingestülpten Darmwand, respektive ihrer einzelnen Schichten zu einander können der Dünnheit der einzelnen Schichten wegen makroskopisch nicht genauer bestimmt werden, doch wenn ich auch aus äusseren Gründen von einer mikroskopischen Untersuchung der Präparate absehen musste, glaube ich nach meinen bisherigen Erfahrungen annehmen zu können, dass der Faden ausserhalb der Submucosa im Narbengewebe eingebettet liegt.

Im Versuch Nr. 22 habe ich die Unterbindung beim wohlgesättigten Tiere ausgeführt. Bei der Unterbindung war ich beson-

ders darauf bedacht, den durch den stärkeren Faden gequetschten Teil mit dem dünnen Faden stark zu unterbinden, was nur nach mehreren Versuchen gelang, weil der Faden einige Male zerriss. — Diese Ente erhielt auch gleich nach der Unterbindung reichliche Nahrung und verzehrte davon täglich wohl nur in sehr geringer Menge. Nach den normalen, doch äusserst spärlichen Kotentleerungen der ersten 3 Tage folgten auch bei diesem Tiere jene dünnen, kalkmilchähnlichen Ausleerungen, jedoch schon am 9. Tage schmutziggraue Fäkalmassen und am 10. Tage nach der Unterbindung normaler Darmkot. An demselben Tage verzehrt die Ente recht gierig eine ganz beträchtliche Menge Nahrung, trinkt viel Wasser, putzt ihr Gefieder und schnattert lustig wie früher, sie steht jedoch sich selbst überlassen, meist ganz ruhig da und macht nur beim Aufscheuchen einige Schritte. Am 14. Tage nach der Unterbindung tötete ich das Tier. Bei der Sektion fand ich die Bauchwunde ganz verheilt, das Omentum frei, das Bauchfell glatt und glänzend. Die Stelle der Unterbindung war nur nach langem Suchen aufzufinden, denn obgleich die Ligaturstelle (17 cm unter dem Magen) den Darm von 3 cm innerer Weite plötzlich verengt, welcher hier in dem 1,5 cm weiten unteren Darmteil übergeht, sind ähnliche Verengerungen infolge der Peristaltik oder Kontraktion auch an anderen Teilen des Darmes vorhanden.

An der Ligaturstelle sieht man von aussen eine cirkulär verlaufende, 5—6 mm breite Verdickung der Serosa mit verwaschenen Rändern. Auf der Schleimhaut zeigt eine kreisförmige, ganz schmale (kaum 1 mm breite), stellenweise verwachsene Furche die Unterbindungsstelle, sonst erscheint die Schleimhaut sowohl hier als auch im oberen und unterhalb derselben befindlichen Darm ganz normal, ohne blutige Infiltration. Die Weite des Darmes an der Unterbindungsstelle beträgt 1 cm. — Darminhalt ist in dem oberen, ungewöhnlich weiten Darmteil sehr reichlich vorhanden und besteht aus dickflüssigem, gelblich-weissem Speisebrei, der im unteren, ca. 1 m langen Darmstück eine grünliche Farbe annimmt und im Dickdarm als normaler Kot erscheint. Den Ligatur-Faden konnte ich trotz sehr vorsichtiger Eröffnung des Darmes und genauer Untersuchung des Inhaltes nicht auffinden, derselbe ist wohl nach vollständigem Durchschneiden der Darmwand Tags zuvor mit dem Kot abgegangen.

Dieser letzte Versuch beweist an und für sich den andern fünf Fällen gegenüber, dass der Unterbindungsfaden auch bei Enten den Darm durchschneiden kann, ohne dass diese Tiere infolge dessen

zu Grunde gehen müssen, respektive ohne dass beim Durchschneiden Perforation und tödliche Peritonitis auftritt.

Das negative Resultat unserer früheren 5 Versuche muss ich geradezu den technischen Fehlern der Methode zuschreiben. Bei den ersten 2 Versuchen hat jedenfalls der Mangel an Getränk dazu beigetragen, dass der Tod so frühzeitig erfolgte, die folgenden drei Tiere lebten aber, wie wir sahen, 13—14 respektive 19 Tage trotz der vollständigen Okklusion, es wäre also genug Zeit dazu gewesen, dass der Faden, falls die Ligatur in richtiger Weise angelegt gewesen wäre, den Darm durchschneide, somit die Darmpassage sich wieder herstelle, die Vereinigung der äusseren Darmschichten zur Verhinderung der Perforation war in allen Fällen schon vor dem Tode zu Stande gekommen.

Dass unsere Versuchstiere die vollständige Okklusion des Darmes durch so lange Zeit ertragen konnten, ist wohl zum grossen Teil durch die Dicke und Zähigkeit ihrer Darmwandung erklärlich. In dieser Beziehung ist aber auch der Umstand zu berücksichtigen, dass sich der Meteorismus bei ihnen nur sehr spät entwickelte. Letzterer war wohl bei Versuch Nr. 20 in hohem Grade vorhanden, trat jedoch erst am 11. Tage auf, in den 2 andern Fällen aber blieb der Bauch trotz der langandauernden Verschliessung bis zum Tode weich, und bei der Sektion fanden wir nur wenig Gase in den erweiterten und hypertrophischen Gedärmen.

Das späte Auftreten des Meteorismus bei ausschliesslich kohlenhydrathaltiger Nahrung mag wohl der reichlichen Gallenausscheidung zugeschrieben werden, möglicher Weise ist es die Folge einer bisher nicht näher bestimmten desinficierenden Wirkung der Galle.

Auf die Frage, ob das Leersein des oberen Darmstückes den Verlauf der durch Ligatur verursachten Okklusion günstig beeinflusst, ob dieser Umstand beim Durchschneiden des Fadens eine Rolle spielt, geben auch die letzteren Versuche an Enten keine genügende Antwort.

Das schliessliche Resultat war, wie wir sahen, unserer Erwartung geradezu widersprechend, die hungernden Tiere starben, das gefütterte blieb am Leben. Allerdings dürfen wir es hier nicht ausser Acht lassen, dass der Faden bei den hungernden Tieren nicht durchschnitt und die Enten doch 2, ja fast 3 Wochen lang lebten, wohingegen bei den gefütterten das Durchschneiden schon am 9. Tage erfolgte und dieser Versuch durchaus nicht der Annahme widerspricht, dass, wie wir selbst beim Vergleich der ersten 2 Fälle kon-

statierten, das gefütterte Tier unter sonst gleichen Umständen früher zu Grunde geht und die Okklusion nur kürzere Zeit erträgt, was immerhin gleichbedeutend damit ist, dass die Anfüllung des oberen Darmteiles das Zustandekommen der Durchschneidung nachteilig beeinflusst, hingegen ein Leersein oder die Ausleerung desselben in dieser Beziehung günstig einwirkt.

Wichtig erscheint mir auch der Umstand, dass die durstenden Enten schon am 3.—5. Tage zu Grunde gingen, hingegen die reichlich mit Wasser versorgten bis zum 13.—19. Tage lebten. Es ist dies wohl ein sicherer Beweis dafür, dass reichliche Flüssigkeitsaufnahme gegen den deletären Einfluss der Okklusion vorteilhaft verwendet werden kann.

Obige Erfahrungen kann ich also kurz in folgenden Worten zusammenfassen: Wenn man bei Hunden oder Enten den Darm mittelst Seidenfaden stark unterbindet, so durchschneidet der Faden den Darm, der Darm vereinigt sich wieder, die Passage wird frei, das Tier bleibt am Leben und in 2—3 Wochen ist sein früheres Darmlumen fast vollständig hergestellt. Das Erhalten des Tieres hängt in erster Reihe davon ab, wie stark der Faden geschnürt wird. Falls die Ligaturschlinge den Darm stark zusammenschnürt, so dass der Darm unter dem ständigen Druck abstirbt, durchschneidet der Faden den Darm am 4.—5. Tage (bei Enten am 9. Tage) und die mittlerweile schon zu Stande gekommene Verwachsung oberhalb des Fadens widersteht der Perforation, — die Darmpassage wird frei und das Tier bleibt am Leben. Hingegen wenn der Faden nur locker angezogen wird und erst am 6. bis 10. Tage oder überhaupt nicht durchschneidet, so verendet das Tier infolge von Erschöpfung an Ileus, möglicherweise an gangränöser Entzündung des Darmes. Hunde bleiben jedoch nicht selten auch trotz der schwachen Unterbindung am Leben.

Neben der entsprechenden Schnürkraft des Fadens spielt hiebei wahrscheinlich auch die Leerheit oder Entleerung des oberhalb der Ligatur liegenden Darmes eine wichtige Rolle.

In dieser Beziehung ist ein Vergleich mit den an 50 Kaninchen angestellten Versuchen lehrreich, welche ich in der mit Dr. Borszéki ausgeführten Arbeit veröffentlichte.

Bei diesen Kaninchen hatten wir die Darmunterbindungen unter ganz gleichen Bedingungen ausgeführt und nicht ein einziges der operierten Tiere blieb am Leben. Nach Ligatur des Dünndarms verendeten viele schon am 1. Tage, die meisten am 2. Tage, einige

nach dem 4. Tag. Nach Unterbindung des Dickdarms lebten die Tiere etwas länger, 2—8 Tage, aber schliesslich gingen doch alle zu Grunde.

Bei Durchsicht der Sektions-Protokolle fanden wir, dass der Darm oberhalb der Unterbindung meist sehr bedeutend erweitert von Gasen aufgetrieben war, ja in vielen Fällen war auch der Magen sehr ausgedehnt, bis aufs 3fache aufgeblasen.

Bei Kaninchen verursachte die Unterbindung ausnahmslos den Tod, und wenngleich es wahrscheinlich ist, dass dies zum Teil dem zuzuschreiben ist, dass die Ligatur nie den Darm durchschnitt und wir wohl annehmen dürfen, dass hier ebenso, wie wir bei den Enten sahen, durch zweckmässigere Anwendung dünnerer Fäden, welche die Darmwand schon am 3.—4. Tage durchschnitten hätten, eine gewisse Anzahl von Kaninchen ebenfalls am Leben geblieben wäre, so können wir doch keinenfalls jenen Umstand ausser Betracht lassen, dass hier wegen Fortfall des Erbrechens der angestaute Darm- und Mageninhalt, der hochgradige Meteorismus und die in ungeheurer Menge wuchernden Bakterien und ihre Toxine durch Infektion und Vergiftung die Resistenz des Tieres schwächen, möglicherweise seinen frühen Tod verursachen. Bei Hunden hingegen ist der Darm oberhalb der Ligatur meistens nur wenig erweitert, eben weil diese Tiere am Tage nach der Operation gewöhnlich schon häufig erbrechen, oder weil sie nach der Operation gar nichts fressen und somit der etwa vorhandene Darminhalt recht bald entleert wird oder der Darm schon von Beginn her leer bleibt und hochgradiger Meteorismus nie zu Stande kommt. In dieser Beziehung mag immerhin auch die Beschaffenheit der Nahrung, das kohlenhydrathaltige Futter der Kaninchen wesentlich zur Entstehung des Meteorismus beitragen, während der gemischte respektive eiweissreiche Speisebrei der Hunde keine oder wenigstens viel geringere Gasentwicklung verursacht. Die starke Auftreibung des Darmes bringt bei Kaninchen eine bedeutende Nahrungsstörung der Darmwand mit sich, stärkere Hyperämie, hie und da kleinere und grössere Nekrosen u. s. w., wohingegen bei Hunden und Enten nur kaum merkliche Veränderungen gefunden werden. Dieser Ernährungsstörungen wegen leidet auch die Resistenz der Darmwand so, dass dieselbe für pathogene Keime und Toxine durchlässig wird und das Tier infolge der Blutvergiftung vor der Zeit abstirbt.

Diesen auffälligen Unterschied beweisen auch Kukula's Versuche, auch er fand nach Unterbindung des Darmes bei Hunden

nie Colibakterien im Blute, — während wir in den an Kaninchen ausgeführten Versuchen nach Unterbindung des Dünndarms bei 38 %, nach Ligatur des Dickdarms bei 62,5 % und nach Unterbindung des Coecums in 82 % im Blute oder auf dem Peritoneum Bakterien coli nachweisen konnten. Unsere an 5' Hunden angestellten, ganz ähnlichen Versuche ergaben ebenso negative Resultate, wie Kukula's Experimente.

Aus Obigem ergiebt sich somit, dass die Entleerung resp. das Leersein des Darms oberhalb der Ligatur mit dazu beiträgt, dass eine Okklusion des Darmes ohne schwere Erkrankung des Tieres durch längere Zeit ertragen wird.

Den günstigen Einfluss, welche die Entleerung des Darms oberhalb der Okklusion auf den Verlauf der Erkrankung ausübt, beweisen übrigens, abgesehen von allen experimentellen Untersuchungen auch viele hier bezügliche klinische Erfahrungen.

Dass Hunde und Enten die Darmligatur so auffällig gut vertragen, ist jedoch zum grossen Teil auch der verhältnismässigen Dicke ihrer Darmwandungen zuzuschreiben, insofern als auch Mikroben viel schwerer die dicke Wand durchdringen können, so dass bei Hunden eine Autoinfektion durch Darmbakterien überhaupt nicht zu Stande kommt.

Nach Beschreibung der durch die Ligatur des Darmes hervorgerufenen Krankheitserscheinungen und der am Darm sichtbaren makroskopischen Veränderungen wende ich mich zur näheren Skizzierung des Vorganges, wie der Faden den Darm durchschneidet und wie der in seiner Kontinuität getrennte Darm sich wieder vereinigt.

Pathologische Veränderungen der Darm-Ligaturen.

Um die histologischen Veränderungen infolge der Unterbindung kennen zu lernen, habe ich in jedem der oberwähnten Versuche den unterbundenen Darm in mikroskopischen Schnitten untersucht.

Die herausgeschnittenen Ligaturen habe ich auf gewohnte Art in Formalin fixiert, in Alkohol gehärtet und nach Einbettung in Celloidin gewonnene Schnitte in Hämatoxylin-Eosin und van Gieson gefärbt. Diese zwei Färbungen erwiesen sich zur Demonstration der älteren Unterbindungen vollkommen genügend. Bei den jüngeren Ligaturen schien es mir wichtig, auch die im Verlauf der Regeneration immer vorhandenen Zellteilungen nachzuweisen und zu diesem

Zwecke habe ich aus dem lebenden Tiere entfernte Darmstücke in Flemming'scher Flüssigkeit fixiert und die Schnitte in Saffranin gefärbt. Bei dieser Methode der histologischen Untersuchung stiess ich jedoch alsbald auf leider unüberwindliche Schwierigkeiten. Flemming'sche Lösung ist nämlich wie bekannt nur für ganz kleine Gewebsstückchen geeignet und überhaupt ist es bei allen zur Untersuchung der Zellteilung empfohlenen Methoden erforderlich, dass die fixierende Flüssigkeit alsogleich das ganze Gewebe durchdringe, weil sonst der Teilungsprocess in den Zellen abläuft oder alteriert wird und das mikroskopische Bild kein typisches ist. Dieser Hauptbedingung können wir jedoch bei den Darmunterbindungen kaum gerecht werden. Bei den jüngeren 1—2tägigen Ligaturen liegt nämlich der Unterbindungsfaden in einem tiefen Graben und ist infolge von Verklebung der sich berührenden Serosaflächen meist gar nicht sichtbar. Wenn wir der Ligatur entsprechend von dem weichen und schlüpfrigen Darm ganz kleine Stückchen ausschneiden, so trennen wir selbst bei grösster Vorsicht ganz gewiss auch die noch frischen und zarten Verklebungen und bekommen trotz dessen von dem in der Schlinge zusammengepressten, auf ein ganz kleines Volum reducierten Darm kaum je ein zur Untersuchung geeignetes Ganzes. Trotz dieser schon bei der ersten Gelegenheit erfahrenen Hindernisse versuchte ich bei einem Teil der jüngeren Unterbindungen die Untersuchung der Zellteilung, muss aber gestehen, dass die Präparate durchaus nicht gelungen waren; bei einigen drang die Flüssigkeit nicht tief genug ein, die Kernteilungsfiguren waren verschwommen oder fehlten, bei andern war der Befund wegen Verschiebung der ursprünglichen Lage und Verlust der wichtigsten Teile nicht verwertbar.

Nach dieser Vormerkung wende ich mich zur Beschreibung des an den zeitlich verschiedenen Unterbindungen sichtbaren histologischen Bildes.

Der Uebersicht halber will ich an der obigen Einteilung festhaltend die vom Hunde-Darm gewonnenen Präparate in 3 besondern Kapiteln beschreiben und zwar zuerst die von Ligaturen, welche von den während des Versuches von selbst verendeten Tieren herstammen, dann die von höchtens einen Tag alten und zuletzt die von zwei und mehrtägigen Unterbindungen aus dem lebenden Tier gewonnenen Präparate. Nachträglich werde ich auch die mikroskopischen Verhältnisse der Unterbindungen an Enten demonstrieren und zuletzt meine Schlussfolgerungen unterbreiten.

Mikroskopischer Befund bei den infolge der Ligatur verendeten 6 Hunden.

Versuch Nr. 5. Ligatur eines am dritten Tage verstorbenen Hundes. Ein Längsschnitt durch die Unterbindungsstelle des exstirpierten Darmstückes hat, wie auch aus Taf. I, Fig. 1 ersichtlich ungefähr die Form eines X, die divergierenden Schenkel des X entsprechen dem Ende respektive dem Beginn des oberen und unteren Darmendes, die Ligatur liegt an der Stelle, wo sich die Schenkel berühren. Dieses Bild finden wir beim Längsschnitt aller Unterbindungen, falls der Faden noch nicht die Darmwand durchschnitten hatte.

Der seidene Ligaturfaden liegt oben und unten in der Tiefe des von den divergierenden Darmwänden gebildeten Grabens, die äussere Peripherie des Querschnittes des Fadens ist auf der einen Seite von ziemlich zellarmem Exsudat teilweise bedeckt; dieses Exsudat verbreitet sich einen Teil des Grabens ausfüllend auf dem Peritoneum und ist stellenweise auch weiter von der Ligatur vorhanden. An den mit Fibrin-Ablagerungen bedeckten Teilen fehlen die Endothelien und das seröse Bindegewebe liegt frei (wahrscheinlich infolge von cystischer Peritonitis). Auf der unteren Seite fanden wir statt Exsudat omentales Fettgewebe im Graben, jedoch zwischen diesem und dem Querschnitt der Unterbindungs-Schlinge, respektive der Serosa liegt hie und da eine dünne, stellenweise aber ziemlich dicke Schichte zellarmen Exsudates. Ganz gleiches Exsudat bedeckt auch die in manchen Präparaten gut sichtbaren Enden des Fadens, welche vom Knoten hervorstehend, fast vollständig in das Omentum eingebettet sind.

Wenn wir nun den zwischen den Querdurchschnitten der Unterbindungsschlinge liegenden Darmteil und seine in die Ligatur gefassten Gewebe betrachten, so bekommen wir verschiedene Bilder, je nachdem wir den Schnitt von einer centralen, oder aber mehr peripher gelegenen Stelle des Darmes nehmen. An den mehr peripher gelegenen Schnitten liegt der Querschnitt des Fadens mit seinem inneren Umfang auf der dünn gedrückten longitudinalen Muskelschichte, zwischen ihm und der Muskelschichte finden wir keine Endothelzellen und auch das seröse Gewebe ist nur durch einen dünnen mit van Gieson rot gefärbten Streifen repräsentiert. Der vom Faden gedrückte Teil der longitudinalen Muskelschichte ist auf die Hälfte seiner normalen Dicke reduciert; seine Zellen flach gepresst, ihre Kerne dünn, färben sich nur schwach oder gar nicht, und der ganze Teil bietet die Anzeichen der beginnenden Nekrose. Nach innen von dieser verdünnten longitudinalen Muskelschichte folgt nicht die cirkuläre Muskelschichte sondern das Bindegewebe der Submucosa. In der Nähe der Ligatur ist nämlich sowohl im zuführenden, als auch im unteren Darm die Muscularis interna ungefähr auf das Dreifache verdickt; diese Verdickung zeigt sich aber eben nur nächst der Unter-

bindung weiter entfernt davon geht sie in die normale Muskelhaut über und unmittelbar an der Ligatur verschwindet sie rasch mit zugespitzten Enden, welche soweit von einander entfernt sind, wie dick der Unterbindungsfaden ist.

An den mehr centralen Schnitten ist diese Beiseiteschiebung der Ringsmuskulatur nicht so ausgesprochen, auf der einen Seite des Darmes sind nämlich die Enden der cirkulären Muskelschichte durch eine Gewebsbrücke mit einander verbunden, welche etwa eben so dick, wie die normale M. interna, jedoch mit van Gieson dunkelbraun gefärbt, Zeichen der beginnenden Nekrose erkennen lässt. Die Nekrose endet nicht mit scharfem Rand, sondern reicht strahlenartig auf eine kleine Entfernung in das gesunde, vom Drucke des Fadens verschont gebliebene Gewebe.

Die Fasern der Submucosa verlaufen an der Unterbindungsstelle gestreckt und parallel, ihre Gefässe und Gewebsspalten erscheinen spindelförmig abgeflacht ausgestreckt, so dass das Ganze als fibröses Gewebe erscheint, aber sonst sind hier die Bindegewebszellen normal und die Fasern färben sich gut. Die Muscularis mucosae sowie auch ihre Bindegewebsschichte ist wohlerhalten.

In der Mitte des Präparates, zwischen den durch die Schlinge zusammengepressten Darmwandungen bezeichnet eine schmale Spalte das ursprüngliche Lumen des Darmes. In dieser Spalte ist jedoch keine Epithelschicht erkennbar, wir finden hier weder Zotten noch Lieberkühn'sche Drüsen und die ganze Spalte ist mit Trümmern von Epithelzellen, farblosen und roten Blutkörperchen und Exsudat gefüllt. Dieses zellige Exsudat verbreitert sich nach oben und unten und verstopft auch zum Teil das Lumen der Darmenden.

Oberhalb und unter der Ligatur finden wir nun in den einzelnen Darmschichten, besonders aber in der Muscularis interna Blutungen von grösserer Ausdehnung, welche in der Nähe der Unterbindung am besten ausgesprochen sind; hier erscheinen alle Spalträume mit roten Blutkörperchen ganz erfüllt. Weiter entfernt beschränken sich die Blutungen auf ganz kleine Stellen und wo die Verdickung der Muscularis interna aufhört fehlen sie schon ganz. Sehr kleine Blutungen finden wir noch in der longitudinalen Muskelschichte, so auch in den Darmzotten. Im submucösen Bindegewebe sind in der Nähe der Unterbindung keine vorhanden.

Versuch Nr. 13. Dreitägige Unterbindung. Ein Teil dieser Ligatur wurde in Flemming'scher Lösung fixiert, beim Aufschneiden des Darmes gingen die zum Teil nekrotischen Schichten auseinander, die Darmenden verschoben sich und deshalb sind die Präparate weniger lehrreich. Auf den mit Hämatoxylin-Eosin und van Gieson gefärbten Präparaten sieht man, dass der Faden nahe zum Durchschneiden war. An der Ligatur ist die Darmwand entzwei gegangen, der obere

und untere Darm hat sich gegen einander verschoben, auch der Querschnitt des Fadens ist nicht mehr zu sehen, aber all diese Veränderungen können wir nur für Kunstprodukte halten, da bei der Betrachtung mit freiem Auge die Ligatur das Lumen des Darmes vollständig abschloss, und der Darm zum Teil noch frei lag. Trotz dieses artificiellen Zerfalles lässt sich doch an dem Präparate konstatieren, dass die Unterbindung teilweise vom Netz überzogen ist, dass der von der Schlinge gedrückte Teil der Längsmuskelschichte abgestorben war, die Ringfaser-Muscularis grösstenteils dem Druck auswich und nur eine ganz dünne Schichte dem Druck ausgesetzt war, ferner dass die Submucosa, sowie auch die eigene Bindegewebsschicht der Schleimhaut ganz unbeschädigt blieb, hingegen beide Schichten der Muscularis mucosae an der Druckstelle, die Drüsenschichte aber in noch viel grösserer Ausdehnung nekrotisch und zum Teil durch zahlreiches Exsudat substituiert war.

Interstitielle Blutungen sind auch hier besonders in der cirkulären Muskel- und Drüsenschichte sowie auch in den Zotten vorfindlich.

In den mit Saffranin gefärbten Präparaten sind die Querschnitte des Fadens aus ihrer ursprünglichen Lage verschoben. Die äussere Peripherie des Querschnittes mit zellreichem Exsudat und dem Omentum überzogen. Die Serosa stellenweise ihres Endothels beraubt, hie und da mit Fibrin-Ablagerungen bedeckt. Von den dem Druck ausgesetzten Teilen zeigt die longitudinale Schichte der Muscularis ausgesprochene Nekrose, die cirkuläre Schichte ist dem Druck ausgewichen, die Submucosa unversehrt; die Epithel- und Drüsenschichte fehlt ganz, so dass auf dem Längsschnitte des Darms die Bindegewebsschicht der Schleimhaut am Grunde des Substanzverlustes ganz bloss vorliegt.

Ausgesprochene Kernteilungsfiguren waren nicht zu sehen, ich fand nur hie und da stärker gefärbte Kerne in den verschiedenen Schichten.

Versuch Nr. 2. Darm des am vierten Tage nach der Ligatur verendeten Hundes. Die histologischen Veränderungen entsprechen im Ganzen dem im vorigen (5.) Versuch vorgefundenen. Der Unterschied besteht hauptsächlich darin, dass der Faden überall von Exsudat bedeckt wird. Letzteres ist in der Nähe des Fadens zellreich, hingegen zwischen den zwei aneinander liegenden Serosaflächen zellarm. Dieses Exsudat erstreckt sich auch weithin von der Ligatur und hat sich hierselbst auf die vermehrten und kubischen Endothelzellen abgelagert. Das Endothel der Serosa hat sich auch hier stellenweise abgelöst. Die von der Schlinge umfassten Darmschichten erscheinen der schwachen Unterbindung halber ziemlich gut erhalten. Am meisten litt die Drüsenschichte und Muscularis mucosae, ferner die Längsschichte der Muscularis. In mehr centralen Schnitten finden wir im äusseren, — dem Faden näher liegenden Teile der cirkulären Schichte Zeichen von Nekrose als verschwommene, zum Teil ganz fehlende Kernfärbung, währenddem ihre

inneren Lagen abgesehen von interstitiellen Blutungen unversehrt erscheinen. Unbeschädigt blieb auch die Submucosa und die Bindegewebsschichte der Mucosa. In diesem Falle war die Ligaturschlinge viel weiter als bei Versuch Nr. 5, so dass in centralen Schnitten zwischen den sich berührenden Darmwandungen dem Lumen entsprechend eine wohl recht schmale doch gut erkennbare Schicht von Epithelzellen, ja sogar auch Durchschnitte von Lieberkühn'schen Drüsen zu sehen sind. Das Drüsengewebe ist jedoch mit kleinen Blutungen durchsetzt und überall mit Randzellen infiltriert. Diese Zelleninfiltration erstreckt sich auch ein gutes Stück weit auf die Schleimhaut oberhalb und unterhalb der Ligatur. Das verengte Lumen war hier mit abgeblassten roten und gut färbbaren kleinen Blutkörperchen gefüllt. Interstitielle Blutungen finden sich übrigens auch hier in der cirkulären Membrana muscularis am stärksten ausgebildet, besonders in der Gegend, wo der Faden einen grösseren Druck ausübte und eine ganz dünne Lage vom Muskelgewebe nekrotisch war. Die Nekrose reicht auch hier nach oben und unten von der Ligatur in die etwa dreifach verdickte und an der Unterbindungsstelle zugespitzt auslaufende Muskelhaut.

Versuch Nr. 7. Ein am 7. Tag nach der Ligatur ausgeschnittener Darm. Die Schnitte stammen eben von der Insertionsstelle des Mesenteriums, deswegen sieht man die freie Serosa nur in einiger Entfernung von der Unterbindung, sie ist hier mit ganz normalem Endothel bekleidet. Der Querschnitt des Fadens ist von aussen mit dem lockern Bindegewebe des Gekröses bedeckt, zwischen ihm und dem Bindegewebe liegt eine ganz dünne Schicht zellreichen Exsudates aber auch das Netz ist etwas infiltriert. Die Längsmuskelschichte ist zu beiden Seiten des Fadens verdünnt und kleinzellig infiltriert, unter dem Faden selbst jedoch nur als dünne, gleichmässig färbbare Schichte sichtbar. Die Ringsfaserschicht erscheint oberhalb und unterhalb des Fadens keulenförmig verdickt, ihre Muskelzellen sind den bereits resorbierten Blutungen entsprechend aufgelockert, zum Teil zu Grunde gegangen, sie färben sich nur blass und haben stellenweise ihre Kerne ganz verloren. Unter der Ligatur selbst fehlt die cirkuläre Muskelschichte an einzelnen Schnitten ganz, in andern Schnitten verschmälern sich die zwei Verdickungen plötzlich, laufen in Spitzen aus und gehen schliesslich in eine etwa auf $^1/_3$ verschmächtigte Gewebebrücke über, welche sie miteinander verbindet. Die Muskelzellen des vom Faden komprimierten Teiles der Ringsfaserschichte lassen sich jedoch gut färben und scheinen fast normal erhalten. Das Bindegewebe der Submucosa ist zellig infiltriert aber sonst unversehrt, und ebenso verhält sich auch die Bindegewebsschichte der Schleimhaut und die Muscularis mucosae.

Die Darmzotten sind der Unterbindung entsprechend verflacht, zum Teil fehlen sie auch. Die Lieberkühn'schen Drüsen sind gut sicht-

bar. Auf der Schleimhaut ist keine Kontinuitätstrennung (bis zum Bindegewebe) vorhanden.

Versuch Nr. 8. Der Darm des am 7. Tage nach der Ligatur verendeten Hundes. Ueber dem Ligaturfaden sind die gegen einander geneigten serösen Flächen der Darmwand in geringer Ausdehnung durch entzündliches Gewebe verklebt, in welchem wir neben Fibrinfasern junge leicht rosagefärbte Fibroblasten und Rundzellen erkennen können; es ist unmöglich den Rand der Serosa an der Verklebungsstelle genau zu bestimmen, nachdem ihre Endothelzellen verschwanden, respektive mit dem erwähnten plastischen Gewebe verschmolzen sind. Etwas weiter von der Unterbindung jedoch haben sich die Endothelzellen der Serosa sehr vermehrt, sie liegen flach, in mehreren Schichten übereinander gehäuft und färben sich mit van Gieson blassrot. Diese Verdickung des Endothels lässt sich am zu- und abführenden Darm auf eine ziemliche Strecke verfolgen und geht dann langsam in das normale Endothel über. Die äussere Peripherie des Querdurchschnittes der Ligatur ist vom verklebenden Gewebe bedeckt, hier finden wir jedoch vorherrschend Fibrinfäden und Rundzellen. Letztere sind auch zwischen die Fasern des Seidenfadens eingedrungen. Unter dem Faden liegt eine dünne Schichte einförmig gefärbten längsfaserigen Gewebes, welches nach oben zu in die longitudinale Muskelhaut übergeht, nach unten zu aber verdünnt endigt; den zwischen ihm und der retrahierten, keulenförmig abschliessenden, longitudinalen Muskelhaut liegenden Raum überbrücken nur restierende Bindegewebsfasern. Die folgende, cirkuläre Muskelschichte unter der Ligatur, von ungefähr normaler Stärke ist blutig infiltriert, zeigt aber keine Anzeichen von Nekrose. Das submucöse Gewebe, die Muscularis mucosae und ihre Bindegewebsschichte ist ganz normal, sowie auch die Drüsenschichte der Schleimhaut an welcher die Druckwirkung des Fadens eben nur an der Abplattung der Zotten erkenntlich ist.

An Schnitten, welche dem Knoten des Unterbindungsfadens entsprechen, ist sowohl die longitudinale als auch die cirkuläre Muskelhaut vollständig getrennt, so dass der Faden bis an das submucose Gewebe vordrang; letzteres ist jedoch von normaler Dicke und unbeschädigt. Die Drüsenschichte der Schleimhaut hingegen ist auch eine Strecke weit ober der Ligatur zerstört und wird durch eine von Rundzellen, weissen und roten Blutkörperchen bestehende Masse ersetzt, in welcher nur hie und da Epithelzellen und einige Durchschnitte von Krypten erkannt werden können.

Sämtliche Schichten des zuführenden Darmschenkels sind blutreich, ihre Gefässe strotzend gefüllt und in der cirkulären Muskelschichte, im Bindegewebe der Submucosa und Subserosa sehen wir sogar auch grössere und kleinere interstitielle Blutungen.

Spuren von Nekrose, welche die bei der Sektion konstatierte gan-

gränöse Entzündung anzeigten, fand ich nur in der Drüsenschichte und auch hier bloss in den Zotten; an den Enden derselben ist nämlich das Epithel abgelöst und statt demselben bloss Zelldetritus vorfindlich. Am Fuss der Zotten sowie in den Drüsen sind die Epithelzellen unversehrt, ihre Kerne färben sich gut.

Versuch Nr. 4. Zwölftägige Unterbindung. Der Faden hatte zwei Tage vor dem Verenden des Tieres den Darm durchschnitten.

An Präparaten von verschiedenen Stellen ersehen wir Folgendes. Die äussere Oberfläche ist an der Durchschnittstelle des Fadens überall mit dem Omentum, respektive dem Mesenterium bedeckt. An der Verklebungsstelle mit dem Netze sind die Endothelzellen verschwunden und das Bindegewebe des Omentum geht hier ohne scharfe Grenze in das subseröse Bindegewebe über.

Sämtliche Darmschichten sind an der Durchschneidungstelle des Fadens losgetrennt, die Kontinuität der Darmenden wird bloss durch eine Gewebsbrücke, etwa von der Stärke der Ringfaserschicht, vermittelt. Die äussere Hälfte dieser Verbindungsbrücke besteht aus ziemlich dichtem Bindegewebe, währenddem gegen das Lumen des Darmes zu die Bindegewebsfasern meistenteils durch grosszellige Fibroblasten und deren blassgefärbte Fortsätze vertreten sind und das innerste Drittel den Charakter junger Granulationen an sich trägt. Das ganze Gewebe, besonders jedoch seine inneren Partien sind reichlich mit Blutgefässen versehen, nach innen zu sieht man viele jugendliche, aus einer Reihe von Endothelzellen gebildete Gefässe.

Von den losgetrennten Darmschichten sind die Enden der Muscularis durch Bindegewebe ersetzt; im Zentrum wird die Muskelschichte durch dieses junge Granulationsgewebe vertreten, welches nach oben und unten netzförmig verzweigt auch zwischen die Muskelzellen verfolgt werden kann. Die Submucosa und das Bindegewebe der Mucosa ist in der Nähe der Durchschneidung des Fadens aufgelockert, sie verlieren sich ohne scharfe Grenze in dem jungen, neugebildeten Bindegewebe. Zwischen den auseinandergewichenen Darmenden blieb ein Substanzverlust zurück, welcher ungefähr doppelt so breit ist, als der Durchmesser des Fadens. Den Grund dieser Furche bildet die oben beschriebene Gewebsbrücke, ihre Ränder hingegen bestehen aus dem an die Enden der Darmschichten abgelagerten, sonst dem obigen ganz gleichen jungen Binde-, resp. Granulationsgewebe. — Die Drüsenschichte fehlt an diesem Substanzverluste vollständig, aber der Defekt erscheint durch Ueberlagerung der Darmzotten viel kleiner als ursprünglich. Die Epithelschichte verliert sich an einem Rande ohne ausgesprochene Grenze in dem rundzelligen Gewebe, hingegen am andern Rande, wo sich die Schleimhaut etwas stärker retrahiert hat, finden wir eine am Ende der Muscularis beginnende Reihe von Cylinderepithelzellen, welche am äussern Rande des Substanzverlustes

verlaufend, einbiegt und sich der Oberfläche des Granulationsgewebes anschmiegt. Die letzten 2—3 Zellen liegen unregelmässig und sind mehr oval, die andern hingegen sind hohe Cylinderzellen und stehen ganz regelrecht nebeneinander. Diese Epithelregeneration geht aus der der Substanz zugewendeten Seite einer Lieberkühn'schen Krypte hervor, welche am äussersten Rande der Drüsenschichte gelegen war.

An Schnitten von andern Teilen des Darmumfanges fand ich im oben erwähnten Substanzverlust den Querschnitt des Fadens und in einigen Präparaten auch die hervorragenden Enden desselben, welche die Furche in der Drüsenschichte der Schleimhaut ausfüllten.

In den Präparaten, welche aus der Insertionsstelle des Mesenteriums gemacht waren, sieht man, dass bereits auch der in die Schlinge gefasste Teil des Gekröses zu Bindegewebe verwandelt ist. Die Enden der longitudinalen Muskelschichte liegen ganz nahe zu einander und sind durch dichtes Bindegewebe mit einander vereinigt. Die Enden der cirkulären Muskelhaut haben sich etwas weiter von einander entfernt, zwischen ihnen liegt eine Bindegewebsmasse, welche sich durch jenes die Längsmuskelfasern verbindende Narbengewebe hindurch bis in das Gekröse fortsetzt, andererseits aber stumpf zugespitzt unter der Schleimhaut endigt und hier von einzelnen nekrotischen Inseln durchsetzt ist. Die beiden Enden der Submucosa stehen hier, aber der wahrscheinlich dem Fadendrucke ausgesetzten Stelle des Mesenteriums mit einander in Berührung, die Grenze zwischen beiden ist wegen der Rundzelleninfiltration verschwommen. Der Substanzverlust in der Mucosa ist durch Vorfallen der Drüsen resp. der Darmzotten zum Teil verdeckt, doch immerhin durch das zwischen den retrahierten Muskelenden gelegene Granulationsgewebe und das von Epithel entblösste Bindegewebe genug charakterisiert. In einzelnen Schnitten sehen wir an Stelle des Substanzverlustes die in ihrer Verbindung gelockerten Kreismuskelfasern mit ihren verdickten Enden; diese Bilder sind jedoch rein nur dem zuzuschreiben, dass sich das Darmstückchen beim Aufschneiden des Darmes infolge der Kontraktion des Muskelgewebes stark nach aussen krümmte und die an der Ligatur viel schwächere Darmwandung einknickte, infolge dessen auch der stärker gekrümmte Schleimhautanteil dem Zuge folgend von der Muskelschichte abglitt. Dementsprechend liegt hier das Muskelgewebe ganz nackt, vom Granulationsgewebe entblösst und zeigt nicht einmal Rundzelleninfiltration.

Kurz gefasst konstatierten wir bei diesen 6 verendeten Tieren, der Ligatur entsprechend, folgende Veränderungen. Einige Stunden nach dem Tode fixierte Unterbindungen ergeben ungefähr dasselbe Bild, wie die andern zwei folgenden Reihen; unsere Resultate waren nicht durch Fäulnis beeinflusst. Bei fünf Versuchen lag der Faden noch ausserhalb des Darmes, bei einem (Versuch Nr. 4) hatte er die Darmwand durchschnitten. Bei den ersteren fünf Fällen war

der Faden mehr weniger verdeckt und zwar am besten beim Versuch Nr. 8, wo das überliegende Exsudat schon beginnt sich zu organisieren. In drei Fällen (Versuch Nr. 5, 2, 13) war die Serosa auch an den von der Ligatur weiter entfernten Stellen alteriert und bei der Sektion fanden wir Zeichen von Peritonitis. — In zwei Fällen (Versuch 7 und 8) erstreckt sich das Exsudat von der Ligatur auch noch ein Stück weiter auf die Serosa fort, aber darüber hinaus erscheint die Serosa normal. Bei Versuch Nr. 4 ist die Serosa des untersuchten Darmstückes überall vom Netz überzogen, resp. sie fehlt an der Insertionsstelle des Gekröses.

Die dem Druck des Fadens ausgesetzten Schichten verhielten sich folgendermassen. Die longitudinale Muskelschichte begann ausnahmslos, jedoch mehr weniger ausgesprochen zu nekrotisieren oder sie war schon in der That abgestorben. Die cirkuläre Muskelschichte ist in drei Fällen 5, 2, 8 zum Teil auch nekrotisch. In Versuch Nr. 3 ist sie dem Druck ausgewichen, in Nr. 7 zum Teil unversehrt, zum Teil zur Seite gedrängt. Die Submucosa blieb in allen Fällen unbeschädigt. Das Muskelgewebe der Schleimhaut zeigt in zwei Fällen (Nr. 3, 2). Zeichen von Nekrose, bei den andern dreien ist dieselbe wohlerhalten. Das Drüsengewebe fehlt bei Nr. 3, 2. bei Versuch Nr. 5 ist es durch Zelldetritus repräsentiert, bei Versuch 7 und 8 hingegen ist es wohlerhalten.

Blutungen fanden wir bei Versuch 5, 3, 2 in der cirkulären Muskelschichte und im Drüsengewebe. Bei Versuch Nr. 7 fehlten die interstitiellen Blutungen und bei Versuch Nr. 8 fanden wir sie nur im zuführenden Darmschenkel.

Diese Erscheinungen weisen darauf hin, dass die Ligatur den Darm in keinem Falle durchquetschte. Dieselbe war stärker bei Versuch Nr. 5, 13 und 2, geringer bei Versuch Nr. 7, 8 und 4.

Von allen Darmschichten zeigt sich die Nekrose am ausgesprochensten in der longitudinalen Muskelschichte, dann folgt die Drüsenschichte der Schleimhaut, die cirkuläre Muskelhaut und die Muscularis mucosae. Am besten ertrug die Submucosa den Druck des Fadens.

Beim Versuch Nr. 4 ist an der Stelle des Darmschnittes der Ligatur von all den getrennten Darmschichten die longitudinale Muskelhaut schon durch Bindegewebe vereinigt, alle andern Schichten hingegen sind durch einen granulierenden Substanzverlust getrennt. in welchem an einer Stelle der Darmperipherie der durchschneidende Faden vorgefunden wurde. An einem Rande des Substanzverlustes sieht man schon Regeneration des Epithels.

Mikroskopischer Befund bei 11 Hunden, welche eine Stunde, höchstens einen Tag nach der Darmligatur getötet wurden.

Versuch Nr. 14b. Eine Stunde nach der Unterbindung. Der Querschnitt des Ligaturfadens ist an allen Präparaten von aussen verdeckt, und zwar an der Insertionsstelle des Gekröses durch das mesenteriale Fettgewebe, an andern Stellen der Peripherie des Darmes aber durch die über ihm zusammengeneigten Darmwandungen, resp. durch das Peritoneum. Dieses mikroskopische Bild widerspricht wohl dem obenerwähnten makroskopischen Befund, wird jedoch dadurch erklärlich, dass ich zum Zwecke der histologischen Untersuchung ein möglichst kleines Stückchen Darm nächst der Ligatur herausschnitt, infolgedessen sich die Darmwand von selbst umstülpte und die durchgeschnittenen Teile sich tellerförmig aneinanderlegten, so dass der bevor frei sichtbare Faden unter die sich berührenden Flächen der Serosa zu liegen kam. Nach Herausnahme des Darmstückes berühren sich also die Serosaflächen mit ihrem unversehrten Endothel, stellenweise jedoch wird sie durch kleine Blutungen getrennt. Diese Blutungen reichen aber nirgends in das Gewebe der Serosa oder der Muscularis, sie sind ohne Zweifel nur dem beim Herausschneiden ausgesickerten Blute zuzuschreiben. Eine ausgedehntere Blutung mit Zeichen der beginnenden Gerinnung sehen wir zwischen dem Gekröse und der anliegenden Serosa des Darms, wahrscheinlich ist jedoch auch diese ähnlichen Ursprungs, sie ist nämlich sowohl gegen die Serosa, als auch gegen das Fettgewebe zu, scharf begrenzt.

Der Querdurchschnitt des Fadens berührt grösstenteils die ganz unversehrte Serosa, resp. das Mesenterium, jedoch an einzelnen Präparaten finden wir in den allernächsten Partien des Gekröses Spuren von interstitieller Blutung und ähnliche, doch etwas ausgedehntere blutige Infiltrationen sind auch zu beiden Seiten der Ligatur, unter der Serosa, in der longitudinalen Muskelschichte, ferner zwischen dieser und der Ringsfaserhaut vorhanden. Aber all diese Blutungen bemerkt man nur an beiden Seiten der Ligatur, in deren nächster Umgebung.

Unter dem Faden ist die Serosa normal, stellenweise sind auch die Endothelzellen erhalten. Die longitudinale Muskelschichte ist in ihren vom Faden gedrückten Teile stark verdünnt, und der beginnenden Nekrose wegen färbt sich das Muskelgewebe mit Saffranin eintörmig dunkelrot, auffällig dünne stäbchenförmige Kerne sind nur in geringer Zahl wahrnehmbar. Die Kreisfaserschichte ist durch die Ligatur meist ganz zur Seite gedrängt und endigt hier beiderseits mit stumpfer Spitze; jedoch an Stellen, wo dieselbe infolge der Faltung der Darmwand des centralwärts gedrängten Darmteiles trotz dessen dem Druck ausgesetzt war, zeigt sie kleine Nekrosen, aber im Ganzen und Grossen ist sie sonst

wohlerhalten, ihre Kerne treten scharf hervor.

Die in die Schlinge gefasste Submucosa, ferner die Bindegewebsschichte der Schleimhaut, sowie auch die Muscularis mucosae ist unversehrt, doch sind ihre Fasern in dichte Längsreihen geordnet, und die ganze Schichte verdünnt.

Die Drüsenschicht ist an der Unterbindungsstelle vollständig verschwunden und nur durch eine dunkler gefärbte Linie vertreten, welche sich dem Darmlumen zu beiderseits in Form eines langen Trichters erweitert; die Wände des jetzt mit blutigen Massen und Rundzellen ausgefüllten Trichters bestehen aus ganz normalem Drüsengewebe und Darmzotten.

Abgesehen von geringen Blutungen in der unmittelbaren Nähe der Ligatur, ist weder Blutung noch rundzellige Infiltration aufzufinden, nicht einmal in der Ringfaserschicht. Von Zellteilungen keine Spur.

Versuch Nr. 17. 3 Stunden nach der Ligatur. Der Faden liegt dem makroskopischen Befund entsprechend fast ganz frei, nur von einer ganz dünnen, aus polynucleären Leukocyten und roten Blutkörperchen bestehenden Schichte belegt. Die minimale Blutung erstreckt sich auf der einen Seite des Fadens nur auf ein ganz kurzes Stückchen, hingegen auf der andern Seite recht weit hin und hebt hier die Endothelzellen von der Serosa ab. Sonst erscheint die Serosa ganz normal.

Gegen den Darm zu hat der Faden die Serosa und Subserosa zu einem ganz dünnen roten Streifen gepresst und berührt scheinbar die Subserosa. Endothelzellen sind hier gar nicht vorfindlich. Die folgende longitudinale Muskelschichte ist vielfach gefaltet und von etwa normaler Dicke. An einzelnen Schnitten erscheinen ihre Zellkerne gut gefärbt, an andern hingegen sind sie blass, stellenweise in dem diffus gefärbten Gewebe ganz verschwunden. Die cirkuläre Muskelschicht ist überall zur Seite gedrängt, so dass unmittelbar auf die Längsfaserschicht das submucöse Bindegewebe folgt, zwischen dessen sehr dichten und parallel verlaufenden Fasern einige breitgedrückte Blutgefässe gut zu erkennen sind. Die Bindegewebs- und Muskelschichte der Schleimhaut ist unversehrt. Statt der Drüsenschichte finden wir inmitten des durch die Ligatur zusammengepressten Darmes bloss eine schmale Spalte mit wenig Zelldetritus und Rundzellen. Beide Enden dieser gegen das Lumen zu sich verbreitenden Spalte oder Höhle sind mit blutiger Masse ausgefüllt. Die Blutung reicht eine Strecke weit in das Darmlumen und lässt sich auch in die sonst normale Drüsenschichte verfolgen. Interstitielle Blutungen finden wir noch stellenweise unterhalb und oberhalb der Ligatur in den keulenförmig verdickten Enden der cirkulären Muskelschichte und ganz kleine an der Längsfaser-Haut, besonders an jenen Stellen, wo in der Subserosa die erwähnten kleinen Blutungen gefunden wurden.

Versuch Nr. 12b. 4 Stunden alte Ligatur. Der unterbundene

Darm wurde zum Zwecke der Fixierung in Flemming noch im frischen Zustande zerschnitten. An den kleinen Stückchen ist die infolge der Ligatur sehr geschwächte Darmwand daselbst entzwei gegangen und die einzelnen Schichten haben sich aus der ursprünglichen Lage verschoben, so dass die Orientierung unsicher wird. Soviel lässt sich jedoch trotz dessen konstatieren, dass die äussere Oberfläche des Querdurchschnittes des Fadens wie auch die vorstehenden Enden desselben mit einer dünnen Schichte von Exsudat bedeckt wird, in welchem polynucleäre Leukocyten, Fibrinfasern und rote Blutkörperchen zu erkennen sind. Das Exsudat findet sich auch weiterhin von der Ligatur auf dem Peritoneum und bildet stellenweise auch dickere Schichten, allmählich jedoch verdünnt es sich und hört auf; weiterhin ist das Bauchfell ganz normal.

In der Nähe des Unterbindungs-Fadens findet man in der cirkulären Muskelschichte, in der Längsfaserschichte und auch zwischen beiden ziemlich ausgedehnte interstitielle Blutungen. Von einer Beschreibung der dem Drucke ausgesetzten Darmschichten muss ich aus obigen Gründen absehen.

Versuch Nr. 18b. 5 Stunden alte Ligatur. Im makroskopischen Befunde wurde der Faden als frei liegend bezeichnet; an den mikroskopischen Präparaten finden wir auf der äussern Oberfläche des Querdurchschnittes der Fadenschlinge nur ganz wenig zelliges Exsudat, jedoch dem Knoten entsprechend und um die vorstehenden Fadenenden erscheint es als recht dicke Ablagerung. Dieses Exsudat setzt sich fort auf die eine Seite der vom Faden eingestülpten Darmwand bis zur Stelle, wo ein zufällig hingeratenes Härchen liegt, auf der anderen Seite der Furche blieb die Serosa ganz unverändert.

Der Faden liegt tief in der Furche der eingeschnürten Darmwand, seine Ränder sind jedoch nicht gerade, sondern konvergieren über dem Faden ein wenig und bedecken je einen seitlichen Quadranten desselben.

An der Druckstelle des Fadens fehlt das Endothel. Die Serosa und Subserosa ist von der auf etwa ein Viertel reducierten Längsfaserschichte nicht zu unterscheiden. An dieser Stelle sind auch die Kerne der Muskelzellen unkenntlich, das Ganze hat sich mit van Gieson diffus dunkelbraun gefärbt.

Die cirkuläre Muskelschichte ist dem Faden ausgewichen und endigt bedeutend verdickt mit stumpfer Spitze neben der Ligatur. Das submucöse Bindegewebe ist zusammengedrängt, seine Gefässe erscheinen als schmale Spalten und Häufchen von Zellen, sonst ist dieselbe unversehrt, jedoch stellenweise diffus gefärbt. Aehnlich erscheint auch die Muscularis, Mucosa und die Bindegewebsschicht der Schleimhaut. Die Drüsenschichte ist unter dem Drucke des Fadens und auch ein Stückchen weiter zwischen der aneinander gelegten Darmwand abgängig. An dieser Stelle zeigt sich ein dunkel gefärbter Streifen, welcher sich nach dem Lumen zu zwischen den einander berührenden Darmwänden bis zu den blutig infil-

trierten Zotten fortsetzt. In Schnitten aus dem centralen Teile der Ligatur befindet sich zwischen der dem unmittelbaren Druck ausgesetzten Darmwand in der Schlinge auch eine Falte; in dieser Falte liegt die longitudinale Muskelschichte central, während seitwärts die Oberflächen ihrer normalen Schleimhaut die äussere Darmwandung berühren; an der Druckstelle dieser Falte fehlt gleichfalls die Drüsenschichte. Nervöse Elemente waren in dem von Faden gedrückten Teilen nicht zu erkennen.

Bezugs der weiter vom Faden liegenden Schichten ist zu bemerken, dass in denselben, vorzüglich aber in den verdickten Enden der Ringsfaserschichte interstitielle Blutungen vorhanden sind. Am äusseren Rande der longitudinalen Muskelschichte, nahe zur Serosa, finden wir auch unweit vom Faden kleinere Blutungen und an jenen Stellen, wo das erwähnte Exsudat sich auf die Serosa fortsetzt, hie und da zwischen den Muskeln rundzellige Infiltration.

Versuch Nr. 10b. 8 Stunden nach der Ligatur. Die Präparate geben aus oberwähnten Gründen (s. Versuch 12 S. 116) keine gehörige Orientierung. Soviel jedoch ist immerhin ersichtlich, dass das Exsudat um den Faden herum sehr gering ist und sich in ähnlicher Weise auf die Serosa erstreckt. Die blutige Infiltration der Längsfaserschichte ist mehr ausgesprochen. Die vom Faden komprimierte Stelle der longitudinalen Muskelschichte ist sehr verdünnt, zeigt jedoch hie und da noch Kernfärbung. Die cirkuläre Muskelschichte ist dem Druck ausgewichen, sie endigt stark verdickt, zu beiden Seiten des Fadens. Das Bindegewebe der Submucosa blieb unversehrt, seine Kerne färben sich gut und ebenso verhält sich die Muscularis mucosae und auch das Bindegewebe der Schleimhaut. Die Drüsenschichte der letzteren fehlt grösstenteils und wird bloss durch blutige Massen und Zelldetritus angedeutet. Die interstitielle Blutung in der Drüsenschichte oberhalb und unterhalb der Ligatur ist recht bedeutend.

Versuch Nr. 18a. 9stündige Unterbindung (s. Taf. I—II, Fig. 1). Das mikroskopische Präparat entspricht der Insertion des Mesenteriums. so dass der in der Mitte sanduhrähnlich verengerte Darm auf einer Seite des Längsschnittes, in der Tiefe des Schnürgrabens, den ins mesenteriale Gewebe eingebetteten Durchschnitt der Fadenschlinge (a), auf der andern Seite, der Konvexität des Darmes entsprechend, den Querschnitt des Knotens (a_1) zeigt. Demgemäss ist auf der einen Seite die äussere Peripherie des Querschnittes der Schlinge mit dem Fettgewebe des Gekröses bedeckt und von letzterem nur durch eine ganz dünne Schichte zellreichen Exsudates getrennt (b). Das Exsudat erstreckt sich in Form eines dünnen Streifens in dem zwischen den Darmwandungen liegenden Gekröse ein gutes Stück weiter und bezeichnet. die Richtung der gelegentlich der Unterbindung im Mesenterium erzeugten Spalte. Auf der andern Seite des Präparates konvergierten die Darmwandungen über dem Querschnitte des

Knotens, aber zwischen ihnen blieb noch eine ziemlich lange Spalte zurück; letztere ist mit zellreichem Exsudat gefüllt, in welchem stellenweise auch viele rote Blutkörperchen zu sehen sind (b1). Das Exsudat dringt auch, besonders an den Enden des Fadens zwischen die Seidenfasern ein. Dem die Darmfaltung ausfüllenden Exsudat entsprechend ist die Serosa kleinzellig infiltriert, ihre Endothelschicht ist teilweise durch kleinere Blutungen abgehoben, zum Teil verliert sich das Endothel zwischen den Zellen des Exsudates.

Der vom Ligaturfaden zusammengepresste Teil der Darmwand zeigt auffällige Zeichen von Nekrose. Insofern als der Druck unter der Ligaturschlinge etwas geringer ist als in der Nähe des Knotens, finden wir auch in den einzelnen Darmschichten an den ersteren Stellen nur schwächere Veränderungen. Vis-à-vis vom Knoten liegt unter dem Querschnitt des Fadens (a) das dicht zusammengepresste Bindegewebe des Gekröses (c) in einer dünnen Schichte. Die longitudinale Muskelschichte (d) verdünnt sich rasch am Rande des Fadens und ist an der Grenze als dunkelbrauner. unter dem Faden stellenweise verschwindend blass gefärbter dünner Streifen zu erkennen. Die cirkuläre Muskelschichte (e) erscheint in dem obern und untern Teile des Darmes spindelförmig verdickt und geht etwas weiter von der Ligatur ohne scharfe Grenze in die normal dicke Muskelschichte über, hingegen in der Nähe des Fadens verdünnt sie sich rasch und endigt zugespitzt neben dem Faden; an der Druckstelle ist sie nicht sichtbar. Das submucöse Gewebe (f) repräsentiert die dickste Schichte des unterbundenen Teiles, jedoch fehlen die am Rande der Ligatur noch bemerkbaren flachgedrückten Zellkerne an der Druckstelle fast vollständig und die parallel verlaufenden Fasern sind mit van Gieson ganz einförmig gelblich rot gefärbt.

Das Bindegewebe der Schleimhaut (g) zeigt ganz dasselbe Bild. Die Muscularis mucosa (h) ist jedoch bei stärkerer Vergrösserung auch an der Druckstelle als mit van Gieson diffus blassgelb gefärbte Schichte gut zu unterscheiden.

Zwischen diesen Schichten sind weder Nervenzellen noch Gefässen entsprechende Zellenüberreste resp. Spalten zu finden. Dem Darmlumen entsprechend sehen wir anstatt des Drüsengewebes einen dunkler gefärbten Streifen, in welchem wir jedoch weder Zellen noch Zellkerne entdecken konnten.

Im Ganzen ähnliche Veränderungen finden wir auch dort, wo der Knoten den Darm komprimierte. Der Unterschied besteht hauptsächlich darin, dass hier die longitudinale Muskelschichte dem stärkeren Drucke zufolge vom Faden durchgeschnitten wurde, und ihre beiden Enden zur Seite des Fadens stumpf endigen; zum Teil sind sie auch nekrotisch. Auch weiter in der Tiefe konstatieren wir etwas schwerere Veränderungen, insofern als hier im Präparate unter der Mitte des Knotens auch der die spitzen Enden der Ringfaserschicht verbindende Bindegewebsstrang

entzwei gegangen ist und infolgedessen das eine Ende an der Seite des Fadens, das andere hingegen stark retrahiert, über dem Knoten keulenförmig verdickt aufhört, und dementsprechend die innere Peripherie des Knotendurchschnittes ganz unmittelbar die Submucosa berührt.

Das Bindegewebe der Submucosa, sowie auch die übrigen aufeinanderfolgenden Schichten zusammen sind hier viel dünner, als an der Druckstelle der Schlinge, und hier ist auch die Nekrose besser ausgesprochen.

Die einander gegenüberliegenden Drüsenschichten der Schleimhaut berühren sich nirgends, denn zwischen ihnen liegt eine Schleimhautfalte, deren vom Faden komprimierter Teil ebenfalls abgestorben ist.

Rechts und links von der Ligatur finden wir auch hier in dem Gewebe der cirkulären Muskelhaut und in der Drüsenschichte die ausgesprochensten Veränderungen, nur dass sich dieselben auch auf die andern benachbarten Schichten ausbreiten. Die ausgedehnten interstitiellen Blutungen der Kreismuskelhaut dringen in der Nähe der Ligatur auch in die Längsfaserschichte und reichen selbst weithin in entferntere Partien fast bis zur obern Grenze des oberwähnten peritonealen Exsudates. An der Insertionsstelle des Mesenteriums sind die interstitiellen Blutungen, wie wir auf Taf. I—II, Fig. 1, gut sehen können, sehr unbedeutend, viel auffälliger sind sie an der entgegengesetzten Seite, wo das blutige Exsudat (b_1) den durch die Ligatur erzeugten Graben ausfüllt.

An den sich berührenden Rändern der Drüsenschichte der Mucosa kann die ausgesprochene blutige Infiltration (b_3) in der Nähe der Ligatur bis in die Submucosa verfolgt werden, zum Teil in Form eines rundzelligen Infiltrates.

Versuch Nr. 9b. 10stündige Ligatur. Trotz der längeren Dauer sind die durch die Unterbindung bedingten Veränderungen durchaus nicht so hochgradige als im vorigen Falle.

Das Exsudat, welches den Faden bedeckt, ist auch hier ganz beträchtlich und dringt auch zwischen die Seidenfasern der vorstehenden Fadenenden; stellenweise fehlt es an den sich über dem Querschnitt des Fadens berührenden serösen Flächen, und dort bedeckt eine normale Endothelschichte das Peritoneum. Rings herum um die Druckstelle der Ligatur ist die Längsfaserschichte stark verdünnt, aber ihre Zellkerne färben sich noch stellenweise. Die cirkuläre Muskelschichte ist dem Drucke ausgewichen und endigt an den zwei Seiten des Fadens mit keulenförmiger Verdickung. Die Fasern der Submucosa verlaufen parallel gestreckt; die Kernfärbung ist gut sichtbar. Ebenso unbeschädigt erscheint die Muscularis mucosae und die Bindegewebsschicht der Schleimhaut. In diesen Schichten sind auch die Gefässe gut erhalten; Nervenzellen waren nicht zu unterscheiden. Die Drüsenschichte fehlt auch hier. Sie ist eben nur durch Zelldetritus vertreten. Die blutige Infiltration der Drüsenschichte, der cirkulären und longitudinalen Muskelschichten ist auch hier gut ausge-

sprochen, ja in der letzteren Schichte vielleicht noch von grösserer Ausdehnung als im vorigen Falle.

Versuch Nr. 17b. 12stündige Ligatur. Die Unterbindung war in diesem Falle viel schwächer als beim Versuch Nr. 18. Auf dem Durchschnitt der Präparate beträgt die Entfernung zwischen beiden Querschnitten des Fadens, d. h. der Durchmesser des komprimierten Darmteiles in diesem Falle 1,5—2 mm, währenddem derselbe bei der 9stündlichen Ligatur nur 0,5—1 mm lang, in der Mitte des Knotens noch kürzer war.

Den über den Querschnitten des Fadens durch die aneinander geneigten Oberflächen der Darmwand befindlichen Raum erfüllt ein stellenweise zellarmes plastisches Exsudat, dessen periphere Teile reichlich von roten Blutkörperchen durchsetzt sind. Am Rande des Exsudates sieht man hie und da ziemlich dickes Blutgerinnsel. In der Nähe des Fadens ist das Exsudat zellreich und erstreckt sich zwischen die Fasern der Fadenenden. Eine dünne Schicht von Endothelzellen ist vom Exsudat bedeckt, weiter oben sind die Endothelzellen der Serosa vermehrt und darüber hinaus in einer Schichte vorhanden. In den vom Faden gedrückten Teilen sehen wir Folgendes:

An der inneren Peripherie des Fadens ist die Serosa des Endothels beraubt und erscheint samt Subserosa mit van Gieson rot gefärbt und verdünnt.

Die longitudinale Muskelschichte ist vielfach gefaltet und ziemlich dick, ungefähr ebenso breit wie normal, ein feiner Streifen an ihrem äussersten Rand erscheint gleichmässig gefärbt, jedoch der übrige Teil zeigt gute Kernfärbung. Die cirkuläre Muskelschichte ist an der Druckstelle ausgewichen, in der Nähe des Fadens verdickt und endet mit zugespitztem Rand des Fadens. Die Submucosa ist ebenfalls mehrfach gefaltet und etwa 3mal so dick als normal; ihre Fasern liegen dicht, die Zellkerne sind gut gefärbt. Ebenso verhält sich die in dünner Schicht erkennbare Bindegewebslage der Mucosa. Die Muscularis ist infolge der beginnenden Nekrose stellenweise einförmig gefärbt. In den Bindegewebsschichten sieht man auch einige durch lang gestreckte Zellhaufen angedeutete Gefässe. Nervenzellen sind nicht zu finden. An Stelle der Drüsenschichte sehen wir in einer schmalen Spalte einige dunkelgefärbte Zellen. Oberhalb und unter der Ligatur ist in der Drüsenschichte starke blutige Infiltration vorhanden, welche an beiden Rändern des Fadens auch in die Submucosa verfolgt werden kann. Am Beginn des Darmlumens finden wir blutige Massen. In der longitudinalen und cirkulären Muskelhaut sind die Gefässe in der Nähe der Ligatur im oberen und unteren Darmstück mit Blut erfüllt, stellenweise ist letzteres auch zwischen die Zellen ausgesickert. Diese blutige Infiltration lässt sich in der Längsfaserschicht ein gutes Stück weit verfolgen, obwohl sie nur geringfügig ist.

Versuch Nr. 6. Sechzehnstündige Ligatur. Ueber dem Unterbindungsfaden haben sich die Darmwände gegen einander geneigt, der so gebildete Graben ist stellenweise zu einer sehr dünnen Spalte verengt.

Die äussere Peripherie des Fadendurchschnittes ist überall mit zelligem Exsudat bedeckt, welches den erwähnten Graben ausfüllt, an der Insertion des Mesenteriums aber durch blutig infiltriertes Fettgewebe vertreten ist. — Normales Epithel war an dem kleinen exstirpierten Stückchen überhaupt nicht zu finden. Die vom Faden gedrückte Längsfaserschichte ist mehrfach gefaltet, einzelne Teile derselben sind abgestorben. Die cirkuläre Muskelschichte ist dem Druck ausgewichen. Die Submucosa ist auch in mehreren Falten von der Ligatur gefasst, ihre Fasern liegen der Länge nach dicht aneinander; stellenweise sind den Gefässen entsprechend Zellenhaufen sichtbar. Das Bindegewebe der Schleimhaut ist wohlerhalten, ihre Muskelschicht zeigt beginnende Nekrose. Die Drüsenschicht fehlt an der Druckstelle, und wird am Rande des Fadens durch eine blutige Masse ersetzt, welche auch den Beginn des Darmlumens ausfüllt und dort in das Gewebe der sich berührenden Zotten eindringt.

Die verdickten Enden der cirkulären Muskelschichte sind neben der Ligatur ebenfalls von interstitiellen Blutungen durchsetzt. In der Längsfaserschichte ist an den vom Faden nicht gedrückten Teilen nur eine sehr geringe blutige Infiltration vorhanden, sie zeigt sich besonders an den Rändern gegen die Serosa zu; stellenweise ist die ganze Muskelschichte von Rundzellen infiltriert. Eine ähnliche kleinzellige Infiltration finden wir auch in der Submucosa am Rande des vom Faden gedrückten Teiles.

Versuch Nr. 17a. Vierundzwanzigstündige Ligatur. An der vom Faden verursachten Einstülpung berühren sich auf einer Seite die Wände des cirkulären Grabens, auf der andern Seite derselben sind sie durch das eingeheilte Netz von einander getrennt. Die äussere Fläche des Fadens ist überall mit zellreichem Exsudat überzogen. Ueber dem Faden scheinen die sich berührenden Oberflächen der Serosa stellenweise miteinander zu verschmelzen. Zwischen den nah aneinanderliegenden, kleinzellig infiltrierten, von Blutungen durchsetzten Längsfaserschichten ist die Endothelschichte, stellenweise nicht einmal das Gewebe der Serosa zu erkennen. Das Exsudat erfüllt auch den Graben, welcher sich über der Berührungsstelle durch Auseinanderweichen der Darmwand des oberen und unteren Darmschenkels gebildet hat; es ist aber hier viel ärmer an Zellen und besteht hauptsächlich aus Fibrin. Ueberall finden wir im Exsudate reichliche Blutkörperchen.

Die Ränder des im Graben eingeheilten Omentums sind rundzellig infiltriert und dieses Exsudat reicht von der äussern Oberfläche des Netzes

auch eine Strecke weit in das Gewebe der Serosa des Darmes. Die Endothelschichte ist in unmittelbarer Nähe der Ligatur vom Exsudat bedeckt; weiter entfernt besteht sie aus übereinander gehäuften Zellen, noch weiter aber liegen ihre Zellen wohl nur in einer Reihe, sind aber würfelförmig und die Kerne haben sich senkrecht zur Längsachse des Darmes geordnet.

An der Druckstelle des Fadens finden wir in den Schichten des Darmes folgende Veränderungen. Unter der inneren Peripherie des Querschnittes der Ligatur liegt unter einem dünnen Streifen der ziemlich normalen Serosa die verschmälerte und blass, verwaschen gefärbte longitudinale Muskelschichte. Die Muskulatur der Ringfaserhaut ist zum grössten Teil dem Drucke ausgewichen, nur von ihrer innersten Schichte ist ein schmaler abgeblasster Streifen ohne Kernfärbung unter dem Faden bemerkbar. Beide Muskelschichten sind zu beiden Seiten des Fadens kleinzellig infiltriert.

Den grössten Teil des Raumes zwischen den zwei Querschnitten der Ligatur füllt die mehrfach gefaltete Schleimhaut und Submucosa aus. Das Gewebe der Letzteren ist in seiner vom Faden stark gedrückten Mitte blass und gleichförmig gefärbt, nur hie und da sieht man einen den Zellkernen entsprechenden dunkleren Punkt; die verwaschene Färbung verschwindet allmählich zu beiden Seiten des Querschnittes des Fadens gegen den oberen und unteren Schenkel des Darmes zu, d. h. sie geht hier in das normal gefärbte Gewebe über. Aehnlich verhält sich die Muscularis mucosae und auch das Bindegewebe der Schleimhaut. Die Drüsenschichte fehlt an der Druckstelle, resp. sie wird nur durch einen dunkler gefärbten Streifen zwischen den blassen Gewebsschichten angedeutet. Am Rand der Spalte finden wir im Darmlumen in den Zotten starke interstitielle Blutungen und in der Mitte liegt auf den Zotten ein Blutcoagulum. Das submucöse Gewebe ist an diesen Stellen mit Rundzellen infiltriert. Das Muskelgewebe der longitudinalen und cirkulären Faserhaut ist besonders dort, wo die Vereinigung der Darmwand über dem Faden nicht durch das Netz, sondern durch zelliges Exsudat vermittelt wird, blutig infiltriert. Die Blutung ist stellenweise so beträchtlich, dass die zerfaserten Muskelzellen im bluterfüllten Gerüste einzelnweise erkennbar sind. Hie und da sind jedoch diese Maschen des Gewebes ganz leer oder enthalten nur einige wenige rote Blutkörperchen. Die interstitielle Blutung ist im äussern Teil der longitudinalen Muskelschichte auch weiterhin zu verfolgen und reicht in der Subserosa noch höher hinauf, sie hat hier stellenweise die Endothelzellen abgehoben und sich auch zwischen denselben ausgebreitet.

Versuch Nr. 3b. Vierundzwanzigstündige Ligatur. Die Schlinge des Fadens war hier loser als im früheren Falle, infolge dessen sind die Umschnürungserscheinungen trotz der gleichen Versuchsdauer

weniger ausgebildet.

Ueber dem Faden haben sich die Darmwände wohl gegen einander geneigt, berühren sich aber nicht. Die restierende Furche ist an der Insertion des Gekröses breiter und mit Fettgewebe ausgefüllt, an der entgegengesetzten Seite schmäler und mit Exsudat überbrückt. Das blutige Exsudat ist an der äusseren Peripherie des Querschnittes des Fadens zellreich, weiter entfernt recht arm an Zellen, und dort, wo das Mesenterium die Ligaturspalte abschliesst, ist dieselbe durchweg von zellreichem Exsudat erfüllt.

Unter der inneren Peripherie des Fadens finden wir die Serosa und an der entgegengesetzten Seite auch einen schmalen Teil des mitgefassten Gekröses. Das Fettgewebe fehlt jedoch unter dem Faden, wir finden dort nur ein dichtfaseriges Bindegewebe, welches aber sonst ebenso wie die Subserosa unversehrt scheint. Aber die Endothelschicht der Serosa ist verschwunden. — Die longitudinale Muskelschichte ist besonders unter dem Knoten mehrfach gefaltet und zeigt sich als etwa dreimal verdickte Lage unter dem Faden. Ihre äusseren dem Faden zunächst liegenden Teile sind stellenweise gleichförmig gefärbt, die mehr central gelegenen Schichten zeigen hingegen überall Kernfärbung. Die cirkuläre Faserhaut ist vor dem Drucke grösstenteils ausgewichen, nur an der dem Knoten gegenüberliegenden Seite verläuft ein dünner Ueberrest derselben unter dem Faden, hier sind übrigens auch noch Zellkerne unterscheidbar. An den Seiten des Knotens aber verlaufen die Enden der zur Seite gedrängten keulenförmig verdickten serösen Muskelschichte in Spitzen aus, die aber nicht unter die zusammengepressten Muskelschichten verfolgt werden können.

Die Fasern der Submucosa liegen dicht gedrängt, in paralleler Längsschichte, ihren Gefässen entsprechend sehen wir Zellhäufchen und schmale Spalten. Die Kerne der Bindegewebszellen färben sich gut. Ebenso unversehrt erscheint die Muscularis mucosae und auch die fibröse Schichte der Schleimhaut.

Die Drüsenschichte der Schleimhaut wird durch eine schmale Spalte angedeutet, in welcher sich die entblössten Flächen der Tunica propria (das eigene Bindegewebe) der Schleimhaut berühren. Am Rande der Spalte finden wir zwischen den einander gegenüber liegenden Darmwänden Zellendetritus, farblose und rote Blutkörperchen. Diese blutige Masse erfüllt die gegen das Lumen zu sich erweiternde Spalte ein gutes Stück weit und lässt sich in Form von interstitieller Blutung in die vom Faden nicht verletzte Drüsenschicht der Schleimhaut verfolgen. Auch in den Muskelschichten und in dem Gewebe der Submucosa sind Blutungen vorhanden und zwar zu beiden Seiten der Ligatur; unter dem Faden fehlen sie selbstverständlich. — In der Nähe der Unterbindung ist die longitudinale und cirkuläre Muskelschichte ebenfalls blutig infiltriert, und mit Rundzellen durchsetzt. Die Blutungen erstrecken sich durch die Serosa bis in das

Exsudat und bedecken die Endothelzellen. Noch weiter von der Unterbindung ist der Zustand der Serosa wegen der Kürze des ausgeschnittenen Darmes nicht zu bestimmen.

Zusammenfassung.

Der Befund an den obigen 11 Präparaten lässt sich kurz in Folgendem zusammenfassen. Der Unterbindungsfaden lag immer ausserhalb des Darmes. Die äussere Fläche seines Querschnittes war ausnahmslos mit blutigem Exsudat bedeckt. Dieses Exsudat bildet anfangs nur eine ganz dünne Schichte, von der 10. Stunde an ist es schon reichlicher und erstreckt sich auch zwischen die Seidenfasern des Fadens; und zwei Stunden später zeigt es schon neben dem Faden eine zellreiche und weiter von diesem eine zellarme Partie. Das Exsudat lässt sich anfangs nur in geringer Ausdehnung auf die Ränder der eingestülpten Darmwand verfolgen und zwar gewöhnlich nur auf einer Seite; später überbrückt es die zwei Wände und bei den älteren Ligaturen erfüllt es ganz die Spalte des sich immer mehr verengernden Grabens.

Die Serosa ist zu beiden Seiten des Fadens schon in der dritten Stunde von interstitiellen Blutungen durchsetzt, welche stellenweise das Endothel abheben; später wird das Endothel von dem zwischen den nah aneinander liegenden serösen Flächen angehäuften Exsudat bedeckt, jedoch an der Grenze des Exsudates ist das Endothel noch normal. Nach Verlauf von 12 Stunden und später sieht man an der Grenze des Exsudates, resp. des an der Ligatur angeklebten Netzes gewuchertes, mehrschichtiges Endothel, welches nach aussen zu in einschichtiges kubisches und weiterhin in normales Endothel übergeht. — Das an der Unterbindungsstelle etwa anliegende Fettgewebe des Mesenterium oder Omentum ist in der Nähe der Ligatur mit Rundzellen infiltriert.

Auf dem vom Faden komprimierten Teil des Darmes war das Endothel bei der einstündigen Ligatur noch zu erkennen, bei älterer nicht mehr.

In der longitudinalen Muskelschichte fand ich schon nach einstündiger Ligatur Spuren von Nekrose. Letztere ist späterhin immer besser ausgesprochen aber in dem einen Falle (Versuch Nr. 3b) auch nach 24stündiger Unterbindung noch nicht vollständig. Bei der andern 24stündigen Ligatur (Versuch Nr. 17a) war die Nekrose total, und bei der neunstündigen Unterbindung war auch die Längsfaserschichte beim Knoten schon durchschnitten.

Diese zwei Ligaturen wurden also mit grösserer Gewalt ausgeführt, die Unterbindungsschlinge war hier viel enger als bei den Andern.

Die cirkuläre Muskelschichte weicht dem Drucke aus, sie ist zu beiden Seiten des Fadens verdickt und endigt zugespitzt unter den Rändern des Fadens. Nur bei den zwei 24stündigen Versuchen verbindet die zwei Spitzen eine dünne muskelgewebige Brücke, welche in einem Fall (17a) abgestorben war, im andern (3b) noch unversehrt schien. Gewöhnlich sind aber die zwei Enden der Kreisfaserschichte nur durch eine erhalten gebliebene Bindegewebsbrücke mit einander verbunden, bei der neunstündigen Ligatur ist jedoch auch diese, zwar nur unter dem Knoten, auf der einen Seite abgestorben und getrennt, infolge dessen hat sich das Muskelende weithin über dem Faden retrahiert.

Das submucöse Bindegewebe ist bis zur 12. Stunde unversehrt, späterhin blutig infiltriert; die Infiltration ist jedoch nur in der unmittelbaren Nähe der Ligatur sichtbar. Von den zwei stärker geschnürten Unterbindungen weist die 24stündige Zeichen von beginnender Nekrose auf; die neunstündige ist de facto abgestorben. Ebenso verhält sich das Bindegewebe der Schleimhaut. Die Muscularis mucosae hingegen zeigt von der 12. Stunde an beginnende Nekrose, und ist in beiden stark geschnürten Fällen abgestorben.

Die Drüsenschichte fehlt unter dem Faden schon bei der einstündigen Ligatur (höchst wahrscheinlich als unmittelbare Folge der Quetschung), die beiden entblössten Bindegewebsoberflächen der aneinander liegenden Darmwände berühren sich entweder unmittelbar oder sind durch blutige Massen und Detritus von Epithelzellen von einander getrennt. Die blutige Masse erfüllt auch die gegen das Lumen sich trichterförmig erweiternden Enden des Darmes und reicht auch bis in das Darmlumen hinein. Das Drüsengewebe dieser trichterförmigen Spalte der Darmenden ist schon von der 3. Stunde an blutig infiltriert. In den Enden der longitudinalen und Kreisfaserschichte sind in der Muskelmasse auch schon bei der einstündigen Ligatur neben dem Unterbindungsfaden kleinere interstitielle Blutungen wahrnehmbar, welche jedoch nur bei den 24stündigen Ligaturen eine grössere Ausdehnung erreichen und besonders an den Teilen stärker sind, wo der Raum zwischen den eingestülpten Darmwandungen nicht vom Omentum bedeckt, sondern mit Exsudat erfüllt sind.

Mikroskopischer Befund bei Unterbindungen vom 2. bis 28. Tage (von lebenden Tieren).

Versuch Nr. 1b. Zweitägige Ligatur. Ueber dem Unterbindungsfaden neigen sich die Darmwände aneinander, die zwischen ihnen entstandene Spalte ist der Insertion des Gekröses entsprechend mit Fettgewebe, an den übrigen Teilen des Darmumfanges hingegen mit zellreichem Exsudat gefüllt.

Letzteres liegt auf der äussern Peripherie des Querdurchschnittes des Fadens und dringt an seinen Rändern auch zwischen die einzelnen Fasern des Seidenfadens. Zu beiden Seiten des Fadens erstreckt es sich auch viel weiter, es durchdringt die Serosa des Darmes; ja wir finden es auch darüber hinaus in der longitudinalen und cirkulären Muskelschichte und noch weiter im submucösen Gewebe.

In der Nähe des Fadendurchschnittes ist das Entzündungsprodukt so massenhaft, dass es den Rand der Darmwand vollständig verdeckt und es geradezu unmöglich wird die longitudinale Muskelschichte, resp. die Grenzen der nebeneinander liegenden serösen Häute zu bestimmen. Etwas weiter entfernt wird zwischen den dunkler gefärbten Exsudatzellen auch das mit van Gieson rot gefärbte Bindegewebe der Serosa und Subserosa, und seitwärts davon das vom Exsudat aufgelockerte Muskelgewebe. Jenseits dieser Stellen wird das Exsudat arm an Zellen und erscheint zwischen den nahezu aneinander liegenden Darmwänden als mit farblosen und roten Blutzellen durchsetztes Fibrinnetz. Rote Blutkörperchen sind auch in den dichteren Teilen des Entzündungsproduktes wohl zu erkennen. Die Serosa ist auch bis 0,5 cm Entfernung vom Ligaturfaden mit Exsudat bedeckt. Weiterhin ist die seröse Haut wegen der Kürze des ausgeschnittenen Stückchens nicht zu verfolgen. Der zwischen die eingestülpten Darmwandungen geratene Teil des Netzes ist besonders in der Nähe des Fadens kleinzellig infiltriert.

Dort wo der Faden den Darm zusammengepresst hat, finden wir Folgendes. Unter der inneren Peripherie des Querdurchschnittes des Fadens sehen wir einen Teil der longitudinalen Muskelschichte, welche an einzelnen Schnitten ganz dünn, kaum erkennbar ist, an andern hingegen fast ihre normale Dicke zeigt. An letzteren sind auch die Zellkerne, wohl verdünnt, noch immerhin nachweisbar. Der unter dem Faden liegende Teil geht dann seitwärts vom Faden aufgefasert in die erhaltene Längsfaserschichte über. Die Länge des abgestorbenen Stückes entspricht ungefähr dem Durchmesser des Fadens. Die Nekrose lässt sich besonders an den Enden wohl unterscheiden, wo das hellgefärbte Muskelgewebe zwischen den dunkelgefärbten Zellen des Exsudates deutlich hervortritt. Beim aufmerksamen Verfolgen der unter dem Fadendrucke abgestorbenen Längsmuskeln finden wir, dass die unversehrten Muskelenden sich auf ein gutes Stück retrahiert haben und die zwischen nekrotischer und ge-

sunder Muskelfaserschichte zu Stande gekommene Spalte überall mit zellreichem Exsudat erfüllt ist, welches im erhaltenen Muskelgewebe sehr weithin verfolgt werden kann, im abgetöteten hingegen nur zwischen die aufgefaserten Zellen eindringt. In einigen Präparaten ist die Retraktion nur gering und hier lässt sich die Verbindung in Gestalt einiger losgetrennter Muskelzellgruppen trotz des Exsudates erkennen.

Von der cirkulären Muskelschichte sind unter dem Faden bloss einige Spuren vorhanden, unter dem Knoten aber fehlt sie ganz. Zu beiden Seiten des Fadens und zwar etwas näher als die Längsfasermuskelenden finden wir auch die spitzauslaufenden Enden der stark verdickten cirkulären Muskelschichte. In ihrem Gewebe sind die interstitiellen Blutungen und kleinzellige Infiltration weithin zu verfolgen.

In der Submucosa und Schleimhaut bemerken wir ganz bedeutende Unterschiede zwischen den stark und weniger stark gedrückten Stellen. Unter dem Querschnitt der Schlinge liegen die Fasern des submucösen Gewebes dicht aneinander, färben sich mit van Gieson braunrot, die Gefässe sind zwischen den Fasern nicht zu erkennen, aber ihren Zellkernen entsprechend bemerken wir noch dunkle Punkte. Ganz ähnlich zeigt sich auch die Bindegewebsschichte der Mucosa; in ihrer Muscularis aber fehlen die Muskelkerne, resp. sie sind durch das von den Bindegewebsschichten eingedrungene rundzellige Infiltrat verdeckt. An Stelle der Drüsenschichte finden wir eine ziemlich breite Spalte, welche mit blutigem Exsudat dicht ausgefüllt ist.

Unter dem Querschnitt des Knotens konstatieren wir dieselben Verhältnisse wie wir sie bezugs der Schleimhaut und des Submucosengewebes beschrieben haben — nur dass an einem Ende des Knotens sämtliche Darmschichten losgetrennt sind und die zwischen den Enden der normalen und gepressten Teile entstandene, beträchtliche Spalte mit blutigem Exsudat erfüllt ist.

Dieses hämorrhagische Exsudat erstreckt sich sowohl hier, als auch auf der andern Seite in der Nähe der Ligatur in die Drüsenschichte, in das submucöse Gewebe und kann stellenweise auch ins Lumen des Darmes verfolgt werden. Zwischen den oben beschriebenen Längsschnitten der zwei Darmwände sieht man in dem Präparate noch eine Falte, deren einzelne Schichten in den centralen Teilen fast ganz wohl erhalten sind, in den peripheren Teilen jedoch die früher erwähnten Veränderungen aufweisen. Ihre Drüsenschichte jedoch ist an dem durch den Faden gedrückten mittleren Teil an den centralen Schichten durch blutiges Exsudat ersetzt.

Versuch Nr. **14a**. Viertägige Unterbindung. Der Ligaturfaden hat den Darm bereits durchschnitten; nur ein kleiner Teil der Schlinge liegt noch unter der Mucosa, der grösste Teil derselben liegt frei im Darmlumen. — In Präparaten aus dem von Faden durchschnittenen Teil sehen wir Folgendes.

An der Ligaturstelle wird die Darmserosa vom angeklebten Netz bedeckt, wir sehen zwischen dem Omentum und der Darmserosa eine Schichte jungen Gewebes, welches aus polynukleären Wanderzellen, einkernigen Rundzellen und wenigen kurzgeschwänzten Bindegewebszellen besteht. Dort, wo das Netz die Darmserosa berührt, überzieht eine Schichte von Endothelzellen die Serosa des Darmes, hingegen an den vorerwähnten Stellen sind die aus ihrer ursprünglichen Lage gerückten Endothelzellen nicht von den jungen Bindegewebszellen zu unterscheiden.

Am Rande des angeklebten Omentum haben sich die Endothelzellen in mehrfachen Lagen übereinander gehäuft, weiter nach aussen sind sie fast cylindrisch und senkrecht zur Längsachse des Darmes geordnet, noch weiter haben sie eine würfelförmige Gestalt und übergehen endlich in das normale Endothel.

Die longitudinale Muskelschichte ist an der Ligaturstelle in ihrer Kontinuität getrennt. Beide Enden sind gegen das Darmlumen zu eingebogen, das eine ist verdickt, das andere hingegen verschmälert. Diese Muskelenden sind am Rande kleinzellig infiltriert aber sonst wohl erhalten. Durch Einstülpung der longitudinalen Muskelenden ist zwischen ihnen und dem angeklebten Netz eine dreieckige Spalte entstanden, welche mit zellarmem fibrinösem Exsudat erfüllt ist. In den Maschen des Exsudates sehen wir neben Leukocyten mit Fortsätzen versehene, grosskernige, junge Bindegewebszellen, ferner rote Blutkörperchen und deren Detritus. An der Aussenfläche der eingebogenen Enden der Längsfaserschichte ist das Bindegewebe der Serosa und Subserosa leicht zu erkennen, aber Endothelzellen finden wir nur hie und da. Mit ihrer Innenfläche schmiegen sich die Enden der Längsfaserschichte an die Enden der ebenfalls entzweigegangenen cirkulären Muskelschichte, und in der Mitte liegen sie fast bis zum Berühren aneinander.

Die von blutigem Exsudat durchtränkten Enden der cirkulären Muskelschichte liegen einander gegenüber und sind nur durch eine dünne Lage zellreichen Exsudates von einander getrennt. Ihre Muskelzellen sind abgesehen von der Zerklüftung durch das Entzündungsprodukt, resp. der Druckwirkung derselben wohl erhalten; ihre Kerne färben sich gut.

Das submucöse Bindegewebe ist ebenfalls in seiner Kontinuität getrennt, auf der einen Seite des Durchschnittes endigt es vor der Kreisfaserschichte, auf der andern ragt es über dieselbe hinaus. Beide Enden sind ein Stück weit blutig infiltriert, ihre Fasern aufgelockert, zeigen jedoch gute Kernfärbung. Die Muscularis mucosae ist auf beiden Seiten etwas retrahiert; das Bindegewebe der Schleimhaut hingegen endigt mit der Submucosa in einem Niveau.

Die Drüsenschichte endigt an der Stelle, wo die Ligatur den Darm durchgeschnitten hatte, auf der einen Seite am Ende der Submucosa, auf der entgegengesetzten Seite etwas hinter derselben. Die Lücke zwischen den von innen nach aussen aufeinanderfolgenden Darmschichten verengert

sich von innen nach aussen. Am grössten ist sie zwischen den Enden der Drüsenschichte, am kleinsten zwischen denen der cirkulären Muskelschichte. Dadurch entstand eine dreieckige, dem Darmlumen zu sehende Spalte, welche jedoch fast ganz ausgefüllt ist. Das bei der Beschreibung der Serosa erwähnte zellarme Exsudat ist nämlich zwischen den Enden der Kreisfaserschichte verschmälert, erstreckt sich aber weiter gegen das Darmlumen zu. Es wird zugleich immer fester, die Fibrinfasern sind dicker und legen sich dicht aneinander, zwischen ihnen liegen viele Rundzellen und polynukleäre Leukocyten, und ausser diesen ziehen vom Rande des Substanzverlustes dicke Bündel von geschwänzten und spindelförmigen Zellen durch das Gewebe, welche sich gegen die Mitte des Substanzverlustes verschmälern und schliesslich in ein dünnes Netzwerk verlaufen. Im Querschnitte jener Zellzüge, sowie auch in den Maschen des erwähnten Netzwerks sehen wir hie und da auch rote Blutkörperchen.

Auf der innersten, gegen das Darmlumen gekehrten Oberfläche des Substanzverlustes ist eine Vertiefung, in welcher freiliegende polynukleäre Leukocyten und einige rote Blutkörperchen zu sehen sind.

Die Drüsenschichte endigt an einer Seite des Substanzverlustes am Rande der erwähnten Vertiefung und das Epithel zieht von einer mit Rundzellen infiltrierten Darmzotte des äussersten Randes auf geringe Entfernung gegen die eine Seite jener Vertiefung.

Auf der andern Seite des Substanzverlustes ist die Drüsenschichte ein gutes Stück weit abgängig. Hier ist das entblösste Bindegewebe von einer Schichte Granulationsgewebe mit jungen Blutgefässen überzogen. d. h. das oberwähnte neue Bindegewebe verbreitet sich auf die innere Oberfläche des Wundrandes. Auch auf dieser Seite sind einige Epithelzellen auf der Oberfläche des Granulationsgewebes auffindbar.

Versuch Nr. 12a. Sechstägige Ligatur. Der Faden hatte einen Tag vor der Exstirpation die Darmwand durchschnitten. Auch hier ist die Unterbindungsstelle mit dem angewachsenen Netz verdeckt.

An den Stellen, wo das Omentum die Serosa freiliess ist die Ligaturfurche mit neugebildetem Gewebe ausgefüllt, welches mit mehreren Fortsätzen und länglichem Kern versehene in van Gieson rot gefärbte Zellen enthält. In diesen Geweben finden wir hie und da von Endothelzellen umgebene Lücken mit roten Blutkörperchen gefüllt. Die freie Oberfläche der Serosa ist in der Nähe des angeklebten Netzes mit mehrschichtigen, weiterhin mit normalem Endothel bedeckt.

Auf Präparaten von der Durchschnittsstelle des Fadens sieht man zwischen den Darmenden einen Substanzverlust, der ungefähr zweimal so gross ist als der Querschnitt des Fadens; die Spalte wird jedoch zwischen den Enden der Längsfaserhaut viel breiter, weil sich die Muskelschichte auf der einen Seite um das 5--6fache des Querdurchmessers des Fadens zurückgezogen hatte. In diesem Bereich können wir uns nur durch ein-

zelne Gruppen von longitudinalen glatten Muskelfasern über die Lage des ursprünglichen Gewebes orientieren. Uebrigens ist der durch Retraktion der Längsfaserenden zwischen der Serosa und der cirkulären Muskelschichte entstandene Raum ebenso, wie im obigen Falle, mit jungem Bindegewebe ausgefüllt, welches in geringer Ausdehnung auch zwischen die Zellen der Muskelenden eingedrungen ist. Der ziemlich weite Raum zwischen den Darmschichten ist durch meist zellreiches Exsudat ersetzt; nur in der Mitte, zwischen den einander gegenüber liegenden cirkulären Muskelenden finden wir ein zellarmes Fibrinnetz.

Am reichlichsten an Zellen ist das Exsudat in dem gegen das Darmlumen liegenden Teile, hier besteht es fast ausschliesslich aus Rundzellen und polynukleären Leukocyten. In den Randpartien des Exsudates, sowohl vom Netz her als auch von Seiten der gesamten Darmschichten dringen Züge von Spindelzellen gegen die Mitte des Substanzverlustes. Zwischen diesen Zellreihen sieht man an vielen Stellen rote Blutkörperchen. Diese Gefässbildung lässt sich am besten an den Enden der Submucosa beobachten, hier sind nämlich an den Seiten der aufgelockerten Fasern mit van Gieson blassrot gefärbte Zellen tief gegen die ursprünglichen Gefässe zu verfolgen. Die Enden der cirkulären Muskelhaut sind stellenweise durch interstitielle Blutung, hie und da auch durch zellige Infiltration zerfasert, und zwischen ihren zerzausten Muskelzellen finden wir auch die erwähnten jungen Bindegewebszellen, welche in Zügen angeordnet bis in die Maschen des Fibrinnetzes vorgedrungen sind.

Gegen das Omentum zu ist diese Bindegewebs-Bildung bereits weiter fortgeschritten, an den Rändern bemerken wir auch schon mit van Gieson hellrot gefärbte Bindegewebsfasern und hie und da auch mit Endothel ausgekleidete Gefässe, immerhin ist jedoch das ganze Gewebe noch sehr zellreich.

Gegen das Lumen des Darmes zu erstreckt sich das zellreiche Exsudat in den Substanzverlust zwischen der Drüsenschichte und erfüllt denselben bis zur Höhe der Zotten. An einem Rande der Drüsenschichte lässt sich von Seiten der äussersten Lieberkühn'schen Krypte gegen die Oberfläche des Exsudates zu eine kurze Reihe (etwa 20—25), cylindrischer Epithelzellen verfolgen und das letzte Ende dieser Zellreihe dringt in das Exsudat, resp. es trennt einen schmalen Teil von der Menge desselben ab.

An Präparaten, die von solchen Stellen der Darmwand verfertigt wurden, wo der Faden noch nicht durchgeschnitten hat, konstatieren wir bezugs der Serosa und der Längsmuskelschichte einen ähnlichen Befund. Das Exsudat ist hier nicht so massenhaft, wie an den früheren Stellen, aber sonst ganz entsprechend. Der auffälligste Unterschied besteht darin, dass wir eben im Längsschnitte der Darmwand den Durchschnitt des Fadens vorfinden. Der Faden ist nämlich in das Exsudat eingelagert. Ueber der dem Lumen des Darmes zu gerichteten Peripherie ist das Exsudat sehr

mässig und überall von den früher erwähnten Bindegewebsfasern durchzogen. An andern Stellen seines Umfanges ist der Faden von zellarmem Exsudat umgeben und bloss in seiner unmittelbaren Nähe finden wir fast ausschliesslich Rundzellen und polynukleäre Leukocyten, welche auch zwischen die Fasern des Fadens eingedrungen sind. — Das neben dem Faden gegen das Darmlumen befindliche Exsudat substituiert eigentlich die cirkuläre Muskelschichte, resp. es erfüllt den Raum, wo die äussere Schichte desselben infolge des Druckes abgestorben ist. Das innere Drittel ist an der Druckstelle des Fadens rundzellig und blutig infiltriert, und diese Infiltration reicht rechts und links ein gutes Stück weit ins Muskelgewebe; an diesen Stellen sind die Muskelzellen recht schütter und fehlen stellenweise ganz. Die Zelleninfiltration lässt sich bis in die äussere Hälfte der Submucosa verfolgen, und hier finden wir auch Züge von jungen, grossen Bindegewebszellen. Die innere Hälfte der Submucosa, sowie auch die Muscularis mucosae, das Bindegewebe der Schleimhaut, ihre Drüsen- und Epithelschichte ist vollkommen normal, die Druckstelle wird nicht einmal durch Abplattung der Zotten angedeutet.

Versuch Nr. 11. Siebentägige Ligatur. Die Passage war 3 Tage vor der Exstirpation der Unterbindung wieder frei geworden.

An den Präparaten der vom Faden durchschnittenen Ligatur finden wir im Grossen und Ganzen dieselben Veränderungen, wie sie bei der sechstägigen Unterbindung beschrieben wurden. Die hauptsächlichen Unterschiede bestehen in Folgendem. Die zellige Infiltration des angelöteten Teiles des Omentum ist mehr ausgebreitet. Die zwei Enden der longitudinalen Muskelschichte liegen ziemlich nahe zu einander. Das Exsudat, welches die Darmenden miteinander verbindet ist ärmer an Zellen. In seinen tieferen Partien sind die Fibrinfasern seltener und in seinen weiten Maschen finden wir gegen den Rand der Darmenden zu neben grossen Bindegewebszellenzügen auch mit Endothel ausgekleidete Gefässe. Der in das Darmlumen sich vorwölbende Teil des Exsudates, welches den Substanzverlust der Drüsenschichte bis zu den Zotten ausfüllt ist etwas zellreicher, auch seine Fibrinfäden liegen dichter aneinander, und mitunter finden wir auch hier grosse Bindegewebszellen mit Fortsätzen.

Die Regeneration des Epithels ist auf beiden Rändern der Drüsenschichte in Gang gekommen; das neugebildete Epithel überzieht jedoch nicht die Oberfläche des ins Lumen vorragenden Exsudates, sondern dringt an den Rändern des Exsudates ungefähr im Niveau des Grundes der Schleimhaut senkrecht gegen die Mitte desselben, wodurch also der ins Lumen des Darmes vorragende Teil von beiden Seiten gleichsam abgeschnürt wird.

Versuch Nr. 10a. Achttägige Ligatur. Die Unterbindung hatte zwei Tage vor der Exstirpation des Stückes die Darmwand durchschnitten. Die Fadenschlinge lag im Darmlumen, war jedoch noch teil-

weise an die Darmwand fixiert.

An den Präparaten von der Durchschnittstelle des Fadens ist der angelötete Teil des Netzes zellig infiltriert, sein Fettgewebe ist an den der Darmwand anliegenden Teilen verschwunden und durch dichtes Bindegewebe ersetzt. Das Endothel der freiliegenden Serosa ist auch hier in unmittelbarer Nähe des Omentum mehrschichtig, weiter davon normal, an der Verklebungsstelle fehlt es. Die Enden der durchgeschnittenen Längsfaserschichte samt der Serosa sind gegen das Darmlumen zu ein wenig eingestülpt, liegen aber nahe zu einander. Im Dreieck zwischen diesen Muskelenden und dem Netz finden wir zellreiches junges Bindegewebe. Die mit van Gieson hellrot gefärbten Fasern desselben haben sich in der Nähe des Omentum der Länge nach geordnet, im tiefsten Teil bilden sie ein unregelmässiges, weitmaschiges Netzwerk. In den Maschen des letzteren sehen wir hie und da freie, in den Randpartien aber in von Endothel ausgekleideten Höhlen befindliche rote und farblose Blutkörperchen. Die Bindegewebsfasern reichen an den Enden der longitudinalen Muskelschichte zwischen die Zellen derselben, sie erfüllen auch die schmale Spalte zwischen den nahen Rändern der cirkulären Faserhaut und können in das Gewebe derselben verfolgt werden. In den Enden beider Muskelschichten finden wir zwischen den eingedrungenen Fasern wohlerhaltene Muskelzellen.

Das oben beschriebene junge Bindegewebe reicht bis zum äussern Niveau der Submucosa, weiter nach Innen überbrückt den Raum zwischen den von einander gegangenen Enden der Bindegewebsschichte eine dünnere Lage von zellreichem Exsudat. Letzteres reicht aber nicht einmal bis zur Höhe des innern Randes der Submucosa sondern endigt gegen das Lumen des Darmes mit konvexer Oberfläche, besonders in der Mitte viel tiefer. Das Exsudat ist hier deshalb so gering, weil der Substanzverlust der Schleimhaut durch Zotten ausgefüllt wird. Die Darmzotten haben sich nämlich beiderseits — auf der einen Seite im rechten Winkel — hineingebogen und berühren mit ihren Enden die Oberfläche des Exsudates.

Zum grössten Teil ist das Exsudat arm an Zellen aber dicht und enthält auch junge Bindegewebszellen, gegen das Lumen zu jedoch ist eine ganz dünne Lage recht zellreich und besteht fast ausschliesslich aus Rundzellen und polynukleären Leukocyten. Die Regeneration des Epithels ist beiderseits an den Rändern der Drüsenschichte warnehmbar. Auf einer Seite bedecken die Epithelzellen von dem Rand der Zotte ausgehend das eigene Bindegewebe der Schleimhaut, die Muscularis mucosae und einen Teil der Submucosa, dann gelangen sie zum Exsudat, wo sie zwischen den zellarmen und zellreichen Schichten desselben vorrückend endigen. Auf der andern Seite hört die Drüsenschichte in einer Höhe mit der Submucosa auf, hier erreichen die Epithelzellen sogleich das Exsudat und endigen darin in oben erwähnter Weise. Die Enden der zwei regenerierten Zellreihen liegen einander gegenüber, die Entfernung zwischen

ihnen entspricht ungefähr der Hälfte des Substanzverlustes. An den Rändern sind die Epithelzellen cylindrisch, über dem Exsudate werden sie immer niedriger und die letzten Zellen sind ganz flach gestreckt: überall einschichtig.

Die Enden der Muscularis mucosae haben sich retrahiert, die zwischen ihnen entstandene Lücke ist viel grösser als im Bindegewebe. Die infolgedessen zwischen den zwei Bindegewebsschichten entstandene schmale Spalte ist mit jungem Bindegewebe ausgefüllt.

An Präparaten, in welchen der Faden die Darmwand noch nicht durchschnitten hatte (s. Taf. I—II, Fig. 2) finden wir den Querschnitt des Fadens (a) in der cirkulären Muskelschichte. In seiner unmittelbaren Nähe liegt eine dünne Schichte (b) von Rundzellen und Leukocyten, welche auch zwischen die Fasern des Fadens eingedrungen sind; hierauf folgt ein Ring zellarmen Exsudates (b1), welcher durch einen dünnen, mit van Gieson hochrot gefärbten Streifen aus Fibroblasten (c) begrenzt ist. Dieser Streifen fehlt nur teilweise an der Seite gegen die Serosa, hier übergeht das zellarme, etwas dickere Exsudat nach und nach in das Bindegewebe (c1), welches den Raum zwischen den eingestülpten Enden der Längsfaserhaut ausfüllt. Die Fasern des jungen Bindegewebes laufen verdünnt in die zellig infiltrierten Enden der longitudinalen (d) und cirkulären (e) Muskelschichte und verschwinden dort zwischen den Muskelzellen. Das junge Bindegewebe übergeht auch in das Gewebe des angelöteten Omentum, so dass wir in der Nähe der Ligatur statt dem Fettgewebe des Netzes (c2) ein junges aber dichtes Bindegewebe finden, dessen Fasern der Länge nach geordnet sind.

Nach Innen von der gegen das Lumen des Darms sehenden Oberfläche des Fadens folgt jenseits des Exsudates eine noch restierende dünne Schichte der cirkulären Faserhaut, diese entspricht der beim Hunde separierten, innersten, schiefen oder Albertinischen Muskelschichte (e1). Auf Schnitten, die näher zur Durchtrittstelle der Ligaturschlinge aus der Darmwand liegen, fehlt auch diese dünne Muskelschichte und hier berührt das Exsudat den äussern Rand der Submucosa.

In dem vom Faden gedrückten Teil der Submucosa (f) sind die Bindegewebsfasern dicht der Länge nach geordnet; grössere Gefässe fehlen und das ganze Gewebe ist blutig infiltriert.

Die folgenden Schichten, die Muscularis mucosa (h), das Bindegewebe der Schleimhaut (g) ist hier den zufällig vorhandenen Follikeln (m) entsprechend, schwächer entwickelt aber sonst normal, ebenso wohlerhalten erscheint auch die Drüsenschichte (j).

Versuch Nr. 9. Zehntägige Ligatur. Das Durchschneiden des Fadens erfolgte vier Tage früher, am sechsten Tage nach der Unterbindung.

An Präparaten der vom Faden durchschnittenen Darmwand ist das

in grosser Ausdehnung an die Serosa gelötete Netz fast vollständig in zähes Bindegewebe verwandelt und zwischen seinen longitudinal verlaufenden Fasern finden wir nur spärlich, hie und da, eine Fettzelle. Das Bindegewebe der Serosa ist an der Ligaturstelle und in ihrer Nähe mit dem Omentum untrennbar verschmolzen; weiterhin ist es wohl von dem etwas lockeren Gewebe noch zu unterscheiden, jedoch lassen sich die Endothelzellen der Serosa von den jungen Bindegewebszellen auch hier nicht separieren.

An den vom Netz nicht bedeckten äussersten Teilen finden wir eine Schichte wohlerhaltenen Endothels.

Das eine Ende der longitudinalen Muskelschichte hat sich etwas retrahiert, das andere endet in einer Linie mit der cirkulären Muskelschichte.

Die Enden der letzteren liegen einander gegenüber und stehen sich am nächsten. Die Submucosa hat sich auch hier auf einer Seite von der Muskelschichte etwas zurückgezogen. Die Muscularis mucosae ist beiderseits retrahiert, so dass die Lücke hier am grössten erscheint. Dieselbe wird aber durch Verschmelzung der Submucosa mit dem Bindegewebe der Schleimhaut ersetzt.

Infolgedessen, dass die einzelnen Darmschichten nach dem Durchschneiden des Fadens, wie erwähnt in verschiedener Entfernung von einander endigen, ist ein die gesamte Darmwand durchdringender, sanduhrförmiger Substanzverlust entstanden, welcher vom neugebildeten Bindegewebe ausgefüllt ist. Der Querschnitt dieses Bindegewebes ist in seiner Mitte an Stelle der cirkulären Muskelschichte am engsten, aber viel breiter am inneren und äusseren Rande der Darmwand. Der mittlere Teil dieses Narbengewebes ist zellreich, seine Ränder hingegen verhältnismässig arm an Zellen. In dem zellreichen Teile färbten sich die jungen Bindegewebsfasern mit van Gieson blassrot und zwischen ihnen sehen wir noch viele Rundzellen und Leukocyten.

Der Verlauf der Fasern ist höchst irregulär, am Rande gegen das Omentum zu lässt sich schon eine vorherrschende Längsrichtung erkennen. Die Gefässbildung ist durchweg gut ausgesprochen, am Rande sind die Gefässe mit Endothel ausgekleidet. In der Drüsenschichte wird die Stelle des Durchschneidens der Ligatur durch Verlust der Zotten und Krypten angedeutet, der Substanzverlust ist jedoch durch die Zusammenneigung der Zotten vom Rande der Drüsenschichte her auf eine enge Spalte reduciert. Das an der Durchschneidungsstelle des Fadens in das Lumen des Darmes zugespitzt vorspringende Narbengewebe ist mit einer Schichte hoher Cylinderzellen bekleidet, welche ununterbrochen von einem Rande zum andern ziehen. Auf der einen Seite geht das einschichtige Epithel auf eine mittelgrosse Zotte, auf der andern hingegen bekleidet er vorerst mehrere kleine, offenbar neugebildete zottenförmige Bindegewebsfalten und gelangt erst dann auf die Oberfläche einer normal grossen

Zotte. Unter jenen kleinen Zotten sieht man auch die Quer- und Längsschnitte einiger Darmdrüsen. Zwischen den Drüsenschläuchen verlaufen mit roten Blutkörperchen gefüllte Gefässe in das lockere Gewebe der kleinen Zotten.

An der Stelle, wo der Faden den Darm noch nicht durchschnitten hat, sieht man in dem Präparate den Querdurchschnitt des Fadens zwischen den bei Seite gedrängten Enden der cirkulären Muskelschichte. In seiner unmittelbaren Nähe findet man auch hier eine zellreiche, vorzüglich aus Rundzellen und polynukleären Leukocyten bestehende Lage, welche aber nicht wie im früheren Fall von zellarmem Exsudat umgeben ist. Hier sehen wir nämlich nur den Rest jenes Exsudates, den grössten Teil des mit van Gieson gelblich braun gefärbten Fibrinnetzes ersetzen hier schon die hellroten Fasern des jungen Gewebes. Dieses gefässreiche, junge Bindegewebe übergeht mit verschwommenen Grenzen einerseits in das Narbengewebe zwischen den Muskelenden, andererseits aber in die noch nicht vom Faden durchschnittene Submucosa. Letztere ist unter dem Faden sehr dicht, ihre Fasern verdickt und das ganze Gewebe zellig infiltriert. An Schnitten von der Stelle des Knotens ist diese zellige Infiltration so massenhaft, dass die Bindegewebsschichte unter dem Querschnitt des Knotens stark verbreitert erscheint, ihre Fasern sind aufgelockert und dünn. An einigen Präparaten finden wir den Faden in der Submucosa und sehen hinter seinem Querschnitt (gegen die cirkuläre Muskelschichte zu) einen kleinen, mit Entzündungszellen gefüllten ovalen Raum, der mit einschichtigem Cylinderepithel ausgekleidet ist. Dieses Bild lässt sich wohl nicht anders erklären, als dass nach Durchschneiden des Fadens, an seiner Austrittstelle, die vom Drüsenepithel ausgegangene Regeneration neben dem Faden tief ins Gewebe gedrungen war.

Die Schleimhaut erscheint über dem Faden ganz normal; wohl sind ihre Zotten niedrig und ihre Krypten kurz, dies ist aber nur den vielen Lymphfollikeln zuzuschreiben und kann auch oberhalb und unterhalb des Fadens konstatiert werden. Einzelne Teile der Muscularis mucosae erscheinen unter den Lymphfollikeln ganz wohlerhalten.

Versuch Nr. 6a. Vierzehntägige Ligatur. Der Faden hatte am 9. Tage nach der Unterbindung den Darm durchgeschnitten.

An Präparaten der durchschnittenen Partien erscheint die Serosa beträchtlich verdickt. Diese Verdickung geht in einer Entfernung von etwa 5—10 mm allmählich in die normale Serosa über. An der Durchschneidungsstelle wölbt sich die Verdickung flach hervor; sie ist überall mit einer einfachen Schichte flacher Endothelzellen bedeckt. Die ganze Verdickung besteht aus einem Netz feiner Bindegewebsfasern: in den weiten Maschen desselben sind überall kleinere und grössere, mit einschichtigem Endothel ausgekleidete Gefässe im Längs- und Querschnitte sichtbar. Stellenweise liegen zwischen den Fasern auch freie Rundzellen. Die Fa-

sern verlaufen am äussern Rande der Verdickung in Längsrichtung, gegen den Darm zu unregelmässig und gehen schliesslich in das quer verlaufende Fasernetz, welches die Lücke zwischen den Darmenden ausfüllt über. Die von feinen Bindegewebsfasern durchwirkten Enden der longitudinalen Muskelschichte liegen etwa doppelt so weit, als die Dicke des Ligaturfadens betrug, von einander entfernt; das eine Ende hat sich vom Ende der cirkulären Muskelschichte etwas retrahiert. Die Lücke in der Kreisfaserschichte ist aussen am weitesten, sie verschmälert sich nach Innen zu, infolge der schiefen Konvergenz der Muskelränder und beträgt in der Nähe der Submucosa etwa ein Drittel des Fadendurchschnittes. — Dieser dreieckige Zwischenraum ist mit einem, bei der Serosa beschriebenen ganz gleichen, jungen Gewebe vollständig ausgefüllt. Die Fasern sind quer zur Längsachse des Darmes geordnet, und zwischen ihnen sehen wir aus

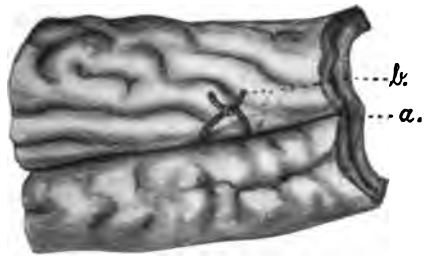

Die Abbildung stellt das in Formalin geschrumpfte Präparat in natürlicher Grösse dar, ist also etwas kleiner als es ursprünglich war. Das Darmstückchen ist der Länge nach aufgeschnitten. Die quere Furche (a) auf der Oberfläche der Schleimhaut entspricht der Stelle, wo der Faden durchgeschnitten hatte. In der Furche sieht man die Schlinge der Ligatur (b), welche mit einem Teil ihrer Peripherie in der Darmwand liegt, zum grössten Teil jedoch samt Knoten und den Enden des Fadens ins Lumen des Darmes gelangt ist.

einschichtigem Endothel bestehende Gefässe in grosser Zahl. An den Rändern, wo das Bindegewebe zwischen die Muskelzellen vordringt, finden wir stellenweise auch viele freie Leukocyten. — Dieses Gewebe geht dem Darmlumen zu in das Narbengewebe der Submucosa über. Hier werden seine Fasern wieder in Längsrichtung geordnet; der Uebergang in die Enden der ursprünglichen Submucosa ist verwaschen und auch sonst unterscheidet sich das neugebildete Gewebe von dem alten nur dadurch, dass seine Fasern dünner, seine Gefässe enger und das Ganze zellreicher ist.

Die Lücke in der Muskelschichte ist wegen der Retraktion der Enden wieder etwas grösser, etwa so gross, wie die in der Längsfaserschichte. Die Enden der Muscularis mucosae, sowie auch die Ränder der Bindegewebsschichte der Schleimhaut gehen in das oben beschriebene junge Narbengewebe über.

In der Drüsenschichte ist die Durchschnittstelle des Fadens durch

eine enge Spalte bezeichnet, welche in der Mitte durch überhängende Darmzotten bis zur Berührung des Epithels verengt ist. In der Tiefe dieser Spalte ist das Bindegewebe der Mucosa (teilweise auch Narbengewebe) mit einer Lage neugebildeten Drüsengewebes bedeckt, welches kegelförmig in der Mitte der Spalte am höchsten, seitwärts verdünnt, nahe zur bindegewebigen Unterlage in die Ränder des normalen Drüsengewebes übergeht. Auf dem Querschnitt erscheint das regenerierte Drüsengewebe überall mit hohen Cylinderzellen bedeckt respektive überzogen; es zeigt zottenartige Fortsätze, sowie auch Quer- und Längsschnitte von kleinen (Lieberkühn'schen) Drüsen. Im zellenreichen lockeren Bindegewebe der Zotten und Drüsen können wir neben den Faserzügen auch feine Gefässe unterscheiden, welche in die zottenähnlichen Fortsätze eindringen.

In Präparaten von solchen Partien, wo der Faden noch nicht durchgeschnitten hatte, sind die Zotten an der Ligaturstelle ein wenig abgeflacht, die Krypten kürzer und verlaufen etwas gewunden, sonst erscheint das Drüsengewebe, das eigene Bindegewebe der Schleimhaut, die Muscularis mucosae uud die Submucosa unversehrt. Zwischen der Submucosa und dem inneren Umfang des Querschnittes des Fadens liegt eine ganz dünne Schichte der cirkulären Muskelhaut, welche die sonst weit von einander abstehenden Enden der Muskelschichte verbindet. In dieser Brücke sieht man zwischen den Muskelzellen besonders in den äusseren Partien, an der Grenze des Fadens, zahlreiche polynukleäre Leukocyten und Rundzellen. Ebenso infiltriert ist auch die folgende mit van Gieson blass rot gefärbte faserige Bindegewebsschichte, in welcher neben den erwähnten Gebilden auch wandlose, i. e. höchst dünnwandige Gefässe und grosse ebenfalls blassgefärbte Bindegewebszellen mit länglichem Kern sichtbar sind. Im Gewebe des an die Ligaturstelle gelöteten Omentum finden wir mehrere (5), zum Teil mit einander verschmolzene grosse Zellhaufen, welche bei geringer Vergrösserung an Lymphfollikel erinnern, jedoch nicht überall von einer Bindegewebsschichte umgeben sind; diese dunkelgefärbten Zellhaufen gehen mit verwaschenen Grenzen in das sonst normale Fettgewebe des Netzes über und können in jenen interzellularen Räumen weithin verfolgt werden. Bei stärkerer Vergrösserung sieht man, dass die Zellhaufen zum grössten Teil aus polynukleären Leukocyten bestehen. Zwischen den Leukocyten finden wir jedoch hie und da auch meist rundliche helle Felderchen und in deren Mitte oder am Rand einzelne oder mehrere, blassgefärbte ovale oder rundliche bläschenartige Kerne. Letztere sind in der Mitte der Zellhaufen nur spärlich vorhanden, hier beherrschen die polynukleären Leukocyten das Feld, gegen den Rand zu jedoch kommen sie viel häufiger vor. — In den Randpartien sehen wir auch einzelne Bindegewebsfasern, welche von hier aus zwischen die Fettzellen des omentalen Fettgewebes verlaufen. Ein ganz ähnliches Gewebe umgiebt auch den Durchschnitt des zwischen die zur Seite gedrängten Muskelenden vorgedrungenen Fadens. Vom Netz aus ziehen nämlich dichte Bindegewebs-

stränge gegen den Faden zu, zwischen welchen jene Zellhaufen bis zum Faden verfolgt werden können. Dieses auffallende histologische Bild wird durch eine entzündliche Infiltration des omentalen Gewebes verursacht. Jene grossen bläschenförmigen Zellkerne entsprechen den grossen Kernen der Fettzellen aus denen das Fett resorbiert und verschwunden ist, so dass ihre Kerne sichtbar werden. Die Zellhaufen sind also durch irgend eine Infektion verursacht, dies beweist auch der im Gewebe des Omentum, am Rande eines Zellhaufens, vorgefundene Querschnitt eines Hundehaares, sowie auch einige unter der innern Peripherie des Fadens zwischen den Exsudatzellen befindliche, kreuzbandähnliche, grosse Mikroben (Sarcinen).

Versuch Nr. 3a. Einundzwanzigtägige Ligatur. Erste Kotentleerung am 10. Tage nach der Unterbindung. Der Ligaturfaden wurde bei der Exstirpation des Darmstückes nicht vorgefunden, erst nachher ergab sich, dass derselbe ganz in der Wand liegt. Somit ist denn in diesem Falle die Darmpassage nicht infolge von Durchschneiden des Fadens, sondern durch Lösung der Schlinge zu Stande gekommen. Die Lösung der Schlinge ist wohl nicht anders erklärlich, als dass der Faden an irgend einer Stelle durchriss; ich fand nämlich in einer Reihe von Präparaten auch Querschnitte des Knotens.

Auf einer Seite der Darmwand ist infolge des Druckes der Schlinge die Längsfaserschichte entzwei gegangen, zwischen den nahe aneinander liegenden Muskelenden sieht man gefässreiches, dichtes, fibröses Narbengewebe, welches in Form eines Dreieckes mit der Spitze in die Randschichte der Ringfaserhaut reicht und hier dünne Strahlen von Bindegewebe in die Tiefe der Muskelhaut sendet. Im inneren Teile des Narbengewebes befindet sich eine ziemlich grosse, unregelmässige Lücke, welche bei stärkerer Vergrösserung viele jugendliche Bindegewebszellen, mit blassgefärbten, ovalen oder länglichen Kernen, ferner einige polynukleäre Leukocyten und Rundzellen enthält. Die innere Hälfte der cirkulären Muskelschichte sowie auch die andern inneren Darmschichten der Ligaturstelle sind ganz unversehrt. Die äussere Oberfläche des Darmes ist an der Unterbindungsstelle auch zur Seite derselben ein gutes Stück weit mit dem angelöteten Omentum bedeckt. An den Randteilen ist dieser Teil des Netzes noch mit normalen Fettzellen versehen und hier ist auch das Bindegewebe der Serosa, trotz Abgang des Endothels noch gut zu erkennen, aber in dem verstärkten mittleren Teile ist die Serosa untrennbar mit dem Narbengewebe verschmolzen.

Die äussere Oberfläche des Omentum ist überall mit einschichtigem Endothel überzogen, auf welches sich jedoch stellenweise zelliges Exsudat abgelagert hat, welches wohl der späteren eintägigen Unterbindung zugeschrieben werden kann.

Bezugs der, den Querschnitt des Knotens enthaltenden Präparate gilt auch das vom Omentum und der Längsfaserschicht Gesagte mit dem Be-

merken, dass hier die Enden des Längsmuskels viel weiter von einander retrahiert sind.

Der Querschnitt des Knotens liegt zwischen den Enden der vollständig entzwei gegangenen und weggedrückten cirkulären Muskelschichte. An Präparaten vom Rande des Knotens hängt wohl die innerste Schichte der Ringsfaserhaut noch zusammen und trennt den Faden noch von der Submucosa, während an den früher erwähnten Teilen der Rand des Fadens auch in die teilweise verschwundene und verdünnte Submucosa vorgedrungen ist. Der Seitenrand des Knotens liegt an einer Seite zwischen den Enden der cirkulären und longitudinalen Muskelschichte, an der andern Seite in den auseinander gedrängten Teilen der longitudinalen Faserhaut. Um den Querschnitt des Fadens sehen wir eine schmale Schichte feinfaserigen Bindegewebes, aus welcher dünne Züge in das umgebende Gewebe ausstrahlen. Nach innen von diesem Bindegewebe finden wir, in unmittelbarer Nachbarschaft des Fadens eine hie und da breite, stellenweise schmale Zellschichte, welche bei stärkerer Vergrösserung aus grossen runden oder platten Zellen und wenig runden einkernigen und polynukleären Leukocyten besteht. Die Zellen berühren meist einander, doch sieht man zwischen ihnen ein mit van Gieson bräunlich gefärbtes, grossmaschiges, feines Fasernetz. Die Kerne der grösseren Zellen färben sich blass, sie sind oval, zum Teil länglich. In der aus grossen Zellen gebildeten Schichte findet man stellenweise, von 2—3 flachen Zellen begrenzte Räume mit roten Blutkörperchen gefüllt. Grosse und kleine Zellen sind auch zwischen die Fasern des Seidenfadens eingedrungen und bedecken dieselben hie und da. Die grossen Zellen dringen auch in die Spalten des jungen Bindegewebsringes und lassen sich bis in das Gefässendothel der Umgebung verfolgen. Dort wo sie im Bindegewebe sichtbar sind, können sie von den Bindegewebszellen nur durch den Mangel von Fortsätzen und die mehr ovale Form unterschieden werden. Bezugs der vom Querschnitt nach innen zu liegenden Schichten haben wir schon erwähnt, dass an Präparaten von der Gegend der Mitte des Knotens die Submucosa zum Teil fehlt, es blieben von ihr nur einige Bindegewebsfasern zurück. Die Muscularis mucosae ist infiltriert, sonst unversehrt, ebenso verhält sich das eigene Bindegewebe der Schleimhaut. In der Drüsenschichte finden wir an der Ligaturstelle eine von überhängenden Zotten begrenzte Spalte, welche jedoch nicht bis an den Grund reicht, sondern in der Tiefe mit regenerierten zottenförmigen Fortsätzen und kurzen Krypten begrenzt ist. In den vom Rande verfertigten Präparaten ist die Submucosa und die andern Schichten der Schleimhaut normal.

Versuch Nr. 1a. Achtundzwanzigtägige Ligatur. Der Faden durchschnitt die Darmwand am 6. Tage nach der Unterbindung (s. Taf. I—II, Fig. 3). An Präparaten von der bereits durch den Faden durchschnittenen Darmwand ist die Trennungslinie durch eine Bindegewebs-

narbe (c) markiert, welche in querer Richtung die gesamten Schichten mit Ausnahme der Drüsenschichte durchdringt und in ihrer Mitte ungefähr so breit ist, wie dick der Ligaturfaden war. Die seröse Oberfläche dieses Narbengewebes ist mit einschichtigem Endothel bedeckt; seine dünnen Fasern liegen dicht aneinander und verlaufen in der Gegend der innern und äussern Oberfläche der Darmwand mehr in longitudinaler Richtung, in der Mitte aber unregelmässig. Zwischen den Fasern sehen wir viele kleine Gefässe, mit Endothelzellen ausgekleidet. Dieses Narbengewebe erstreckt sich auch in das Fettgewebe des Mesenterium (k) nimmt aber nur einen sehr kleinen Teil desselben ein. Die Enden der Längsfaserhaut (d) haben sich retrahiert und dementsprechend ist das Narbengewebe hier etwas breiter und seine Fasern verlaufen weithin zwischen die einzelnen Muskelzellen. Die näher zu einander liegenden Enden der cirkulären Muskelschichte (e) sind ebenfalls von feinen Bindegewebsfasern durchwebt, und Querschnitte von einigen Zellhaufen erfüllen die Maschen des strahlenförmig geordneten Fasernetzes. Weiterhin gegen das Lumen des Darmes zu verbindet das Narbengewebe die zwei Enden der Submucosa (f), richtiger gesagt, es ist mit denselben verschmolzen; es ist nämlich von dem Gewebe der ursprünglichen Submucosa nur dadurch zu unterscheiden, dass seine Fasern sehr fein sind und viel dichter aneinanderliegen, dass hier weder Nervenzellen noch grössere Gefässe zu finden sind. Ebenso verhält sich auch das eigene Bindegewebe der Schleimhaut (g). Beide Schichten der Muscularis mucosae (h) haben sich zurückgezogen, ihre terminalen Muskelzellen sind in Narbengewebe gebettet. Die longitudinale Muskelschichte der Muscularis mucosae hat sich, wie Taf. I—II, Fig. 3 deutlich zeigt, viel stärker retrahiert als die Kreisfaserschichte derselben. — Die Drüsenschichte (i) erscheint an der Durchschnittstelle des Fadens in einzelnen Schnitten fast vollständig normal, an andern Schnitten sind hier die Lieberkühn'schen Drüsen etwas kürzer und unregelmässig, und die Zotten ausserordentlich lang und verdickt (m).

Die Präparate aus jener Partie der Darmwand, wo der Faden noch nicht durchgeschnitten hatte, stammen eben von der Stelle, an welcher der Faden in das Darmlumen eintrat und deshalb sehen wir in Serien Präparaten den Querschnitt des Seidenfadens zuerst zwischen den Zotten, dann zwischen den Drüsen und schliesslich unter der Schleimhaut im submucösen Bindegewebe. Der Querschnitt des Fadens ist überall mit einer dünnen Schichte zellreichen Bindegewebes eingehüllt, und diese zellreiche Kapsel bedeckt auch denjenigen Teil, welcher zwischen den Zotten liegt. Wo der Faden in der Submucosa verläuft, liegt zwischen der ganz wohl erhaltenen Drüsenschichte und dem Faden eine Bindegewebsschichte ebenso breit, wie die oben beschriebene, grössere Gefässe fehlen auch hier, doch können wir an den Rändern einzelne Muskelzellen bemerken, als letzte Spuren der Muscularis mucosae.

Das an den Rändern und der äusseren Peripherie des Fadens befind-

liche Narbengewebe verhält sich den Enden der Muskelschichten und dem angewachsenen Omentum gegenüber ebenso, wie wir an den Präparaten der vom Faden durchschnittenen Darmwand. Auch hier finden wir zwischen dem die äussere Peripherie des Fadens einhüllenden, zellreichen Bindegewebe und dem erwähnten Narbengewebe einige aus lockerem Bindegewebe und einschichtigen Cylinderepithel bestehende, niedrigen zottenähnliche Gebilde und einzelne Durchschnitte von Drüsen. Natürlich sind hier, in weiter Entfernung von dem Durchtritt des Fadens, jene Zellzüge des Epithels, welche die hohe Regenerationsfähigkeit der Drüsenschichte beweisend im Verlauf des Fadens in die Darmwand eingedrungen waren, nicht mehr aufzufinden.

Bei der 2 Tage alten Ligatur war also die Darmpassage noch nicht zu Stande gekommen, der Faden liegt zwischen den invertierten Darmwänden, ihn umgiebt ein massenhaftes Exsudat, welches in die nachbarlichen Gewebe verfolgt werden kann. Ein Teil der in die Schlinge gefassten Darmschichten ist nekrotisch und stellenweise sogar auseinandergegangen. Insbesondere sind die longitudinalen und cirkulären Muskelschichten an der Ligaturstelle schon überall entzwei gegangen, das Bindegewebe der Schleimhaut und die Submucosa ist aber nur an der vom Knoten stärker gedrückten Stelle in seiner Kontinuität getrennt. Die Trennung der einzelnen Schichten erfolgt ausnahmslos am Rande des Fadens an der Grenze zwischen dem toten und dem unversehrten Gewebe und die zwischen den zwei Enden entstandene Spalte wird von zelligem Exsudate ausgefüllt.

Am 4. Tage hat der Faden schon einen grossen Teil der Peripherie des Darmes durchschnitten und hier, wie auch bei allen älteren Ligaturen war die Passage im Darme zu Stande gekommen. Der Faden blieb jedoch mit einem Teile in der Darmwand fixiert. Der histologische Befund ist verschieden, je nachdem das Präparat aus der vom Faden gänzlich durchgeschnittenen Partie oder aber aus einem solchen Teile der Darmwand verfertigt wurde, wo derselbe nur einzelne Schichten durchgeschnitten hatte und zwischen den Enden derselben vorfindlich war.

Die getrennten Enden des Darmes werden anfangs durch zellreiches Exsudat vereinigt, welches sich schliesslich in Narbengewebe verwandelt. Die Organisation des Exsudates um den Faden herum und in den nachbarlichen Geweben ist an den Präparaten der Ligaturen verschiedenen Alters gut zu verfolgen; aber die verschiedenen Stadien dieses Processes lassen sich auch an einem und demselben Schnitte beobachten, insofern als sie zwischen den vom Faden früher

durchschnittenen Muskelenden weit mehr fortgeschritten sind als an den später entzwei gegangenen Enden der Submucosa und des eigenen Bindegewebes der Schleimhaut.

Am 4. Tage finden wir aussen im Bereich zwischen dem Omentum und der Serosa schon eine Schichte von jungen Bindegewebszellen; zwischen den Muskelenden zellarmes Exsudat, an dessen Rändern junge Bindegewebszellen zu erkennen sind; in der Schleimhaut jedoch nur zellreiches Exsudat.

Am 6. Tage ist unter dem Netz schon faseriges Bindegewebe vorhanden, in welchem wir auch Gefässe sehen. Zwischen den Enden der Muskelschichten finden wir in der Mitte zellarmes Exsudat, an den Rändern aber auch schon von Bindegewebszellen begleitete Gefässe, währenddem das Exsudat zwischen den Enden der Schleimhaut noch immer zellreich ist.

Am 7. Tage sind zwischen den Zellen des plastischen Exsudates mit Endothel ausgekleidete Gefässe vorhanden, am 8. Tage sehen wir zellreiches Bindegewebe mit feinen Fasern und am 14. Tage schon zähes faseriges Narbengewebe. Im Exsudate, welches den Substanzverlust der Schleimhaut ausfüllt, treten Bindegewebszellen erst bei der 8tägigen Ligatur auf, und dies ist leicht begreiflich, wenn wir in Betracht ziehen, dass der Faden erst 2 Tage vor der Exstirpation des Darmstückes durchgeschnitten hat. Faseriges junges Bindegewebe sehen wir an dieser Stelle erst am 10. Tage und bei den ältesten Ligaturen ersetzt den Substanzverlust auch hier dichtes faseriges Narbengewebe. Die zu Beginn der Organisation des Exsudates auftretenden jungen Bindegewebszellenreihen können in einzelnen Präparaten leicht sichtbar in die Gefässe der umgebenden Gewebe verfolgt werden und verschmelzen mit den grosskernigen Endothelzellen derselben, resp. sie lassen sich von denselben nicht unterscheiden.

Das Endothel auf der Oberfläche des die Verwachsung vermittelnden Bindegewebes und an den Rändern desselben, sowie auch, falls das Omentum angelötet ist, am Rande des letzteren bedeckt in mehreren Schichten die Serosa. Weiter von der Ligaturstelle folgt eine Reihe kubischer Zellen und nur darüber hinaus finden wir flaches einschichtiges Endothel.

Bei der 14 Tage alten Unterbindung ist diese Wucherung des Endothels nicht mehr zu sehen, selbst an der Ligaturstelle ist auch nur einschichtiges Endothel vorhanden.

Die entzweigegangenen Enden der longitudinalen Muskelschichte sind gewöhnlich stark retrahiert, die Lücke zwischen ihnen ist immer

grösser als in der Ringfaserhaut. Das Exsudat dringt zwischen die Zellen der Enden beider Muskelschichten ein und zeigt je nach dem Alter der Ligatur verschiedene Stadien der Organisation. Im Substanzverlust zwischen den Enden der Submucosa sehen wir bei der 6 Tage alten Ligatur Bindegewebszellen, bei der 8tägigen schon junges Bindegewebe, welches jedoch auch bei der 14tägigen noch sehr zellreich ist und sich erst bei der 21tägigen in dichtes Bindegewebe verwandelt hat. Zwischen den Enden der Muscularis mucosae ist die Lücke wieder grösser, weil sich die Muskelenden retrahiert haben. Die Organisation des Exsudates, welches den Raum zwischen den Enden der Drüsenschichte ausfüllt, haben wir schon beschrieben und müssen hier nur noch Einiges über die Regeneration des Epithels, der Zotten und Drüsen nachholen.

Während die Muskelschichten binnen dieser kurzen Zeit (4 Wochen), vielleicht einzelne Zellen ausgenommen, sich durchaus nicht regeneriert und die Narbe in der Submucosa auch nach Verlauf von 4 Wochen von dem ursprünglichen Gewebe gut unterschieden werden kann, ist die Regeneration des Drüsengewebes sehr vollkommen, so dass, wie es schon bei einer 2 Wochen alten Ligatur fast unmöglich ist, das neugebildete Gewebe von dem originalen unversehrten zu unterscheiden. Die Regeneration ist in Gestalt einer vom Grunde der Drüsenschichte ausgehenden Reihe von Cylinderzellen schon bei einer 4tägigen Ligatur zu beobachten, obwohl hier die Passage erst an demselben Tage frei wurde; es beginnt also die Regeneration sofort, wie die Drüsenschichte vom Drucke befreit ist. Bei der 8tägigen Ligatur haben die einander entgegenwachsenden Reihen von Epithelzellen sich schon getroffen und die innere Oberfläche des Narbengewebes der Darmwand ist mit einer Schichte von Cylinderzellen bedeckt. Bei der 10 Tage alten Ligatur finden wir auch kleine Zotten und Krypten und bei der 2 Wochen alten sehen wir, wie erwähnt, normales Drüsengewebe, trotzdem das vollständige Durchschneiden des Fadens erst am 9. Tage erfolgte und demnach die Regeneration erst 5 Tage früher in Gang gekommen sein kann. Der Querschnitt des Fadens liegt in der cirkulären Muskelschichte oder in der Submucosa, aber diese Lage ist nicht von dem Alter der Ligatur abhängig; so finden wir ihn z. B. bei der 8tägigen Ligatur schon im submucösen Bindegewebe, bei den 10-, 14-, 21tägigen aber erst zwischen den Enden der cirkulären Muskelschichte. Es kann somit der in der Darmwand eingedrungene Teil der Schnürschlinge, wie es scheint, durch sehr lange Zeit dort liegen bleiben.

Dieser Teil des Fadens wird zuerst von zellreichem Exsudat umhüllt, welches sich von der Umgebung her organisiert. Am 6. Tage fanden wir aussenjunges Bindegewebe, dann zellarmes Exsudat und zu innerst zellreiches plastisches Entzündungsprodukt um den Faden herum. Am 10. Tage fehlt das zellarme Exsudat und im zellreichen Exsudat sind schon junge Bindegewebszellen sichtbar. Am 21. Tage fanden wir in der Nähe des Fadens fast nur junges Bindegewebe, auswärts davon aber umgiebt den Faden dichtes Narbengewebe. Schliesslich am 28. Tage sehen wir überall um den Faden herum fertiges Narbengewebe. Ich will nur noch erwähnen, dass in der ersten Zeit Exsudatzellen und späterhin junge Bindegewebszellen auch zwischen die Fasern des Fadens eindringen, und dass diese in den Faden gewanderten, resp. an seiner Oberfläche haftenden Zellen bei der 28-tägigen Ligatur eine mit dem Faden überall fest verwachsene Hülse bilden, welche sich von dem übrigen Narbengewebe ganz differenciert.

Histologischer Befund bei Darmligaturen an zwei Enten.

Versuch Nr. **16**. Das Tier verendete am dritten Tage nach der Unterbindung. Die Ligatur lag in der Spitze einer im Winkel geknickten Darmschlinge, deren Schenkel miteinander parallel verlaufen. Der in die Ligatur gefasste Teil des Darmes blieb durch Versehen ausserhalb der Serienschnitte. An den Präparaten oberhalb und unterhalb der Ligatur ist ersichtlich, dass die Unterbindung überall in zellreiches Exsudat eingebettet ist. Das Exsudat besteht fast rein aus polynucleären Zellen und enthält nur wenige rote Blutkörperchen, es erstreckt sich in das nachbarliche Gewebe, durchdringt die Serosa und bedeckt die Endothelschichte derselben; es reicht auch in die bei Enten recht dünne Längsfaserhaut bis in die cirkuläre Muskelschichte. Weiter von der Ligatur ist das Exsudat viel ärmer an Zellen, und hier ist die stellenweise mit gewuchertem Endothel bekleidete Serosa gut sichtbar. In diesem zellarmen Teil des Exsudates finden wir besonders an den Rändern, doch bisweilen auch in den mittleren Partien mit van Gieson blassrot gefärbte junge Fibroblasten und Fortsätze derselben und zwischen diesen, hie und da mit Blut gefüllte rundliche Räume. Endothel ist aber in denselben noch nicht wahrnehmbar.

Versuch Nr. **15**. Das Tier ist am fünften Tage nach der Ligatur verendet. In Präparaten vom Mittelpunkt der Ligatur und in verschiedener Entfernung davon verfertigt, sehen wir bezugs der Lage der Schlinge, des Knotens und seiner vorstehenden Fadenenden, ferner bezugs des Verhaltens der zwischen denselben und in ihrer Nähe liegenden Darmteile folgendes.

Um die Querschnitte der hervorstehenden Fadenenden finden wir

überall junges, feinfaseriges Bindegewebe, mit reichlichen Blutgefässen. Das Gewebe um die Schlinge des Fadens und zwischen den eingestülpten Darmwandungen bildet der Weite der Spalte entsprechend eine dickere und dünnere Schichte. An den Rändern der Längsschnitte sowie auch in den von den entferntesten Partien, und auch in der Mitte der breiteren Furche zwischen den Darmwänden finden wir in junges Bindegewebe gebettet, noch reichliche Mengen zellarmen Fibrins, jedoch lassen sich auch in diesem zellarmen Exsudate feine Bindegewebsfasern unterscheiden.

Auf der einen Seite des vom Faden eingestülpten Darmes ist der Graben zwischen den eingestülpten Darmwänden durch das erwähnte Exsudat ganz ausgefüllt, auf der andern Seite nimmt aber auch das mittelst jungen Gewebes an die Serosa angeheftete Netz Teil an der Ausfüllung des Grabens. In der Nähe des jungen Bindegewebes sieht man zwischen den Fettzellen des Netzes blutige Infiltration. — Das Endothel der Serosa ist in der Nähe der Ligatur verschwunden, hier ist die Serosa mit dem erwähnten jungen Narbengewebe verschmolzen. An der Verklebungsstelle finden wir auf dem Netz gewuchertes mehrschichtiges Endothel. Letzteres geht ohne Grenze in die jungen Fibroblasten über, welche die schmale Spalte zwischen dem Omentum und dem Rand des Darmes ausfüllen. Jenseits der Anheftungsstelle des Omentum folgt auf der Darmwand eine Reihe normaler Endothelzellen, auf diese legt sich jedoch eine dickere oder dünnere Schichte von ovalen oder flachen mit Fortsätzen versehenen, einen blassgefärbten grossen Kern besitzenden Zellen, welche, wie es scheint, stellenweise mit dem dunkler gefärbten, mehr flach kernigen Endothel verschmelzen. Diese aus jungen Fibroblasten bestehende Schichte ist auch auf der andern Seite der Ligatur vorfindlich. Sie bedeckt die äussere Fläche des Narbengewebes, welches die Furche zwischen den Darmwänden ausfüllt und erstreckt sich in ganz ähnlicher Weise auf die Darmwand, umgiebt dieselbe rings herum und geht in jene auf dem Netz befindliche über. Das junge Bindegewebe umhüllt somit die ganze Cirkumferenz des Darmes, bildet gleichsam eine dünne Scheide um den unterbundenen Darmteil und kann eine Strecke weit auf den oberen und unteren Schenkel des Darmes verfolgt werden. Zwischen den Querschnitten der Ligatur sehen wir die aufeinanderfolgenden Schichten beider eingezwängten Darmwandungen und in der Mitte zwischen demselben liegt der Längsschnitt einer Darmfalte. Die longitudinale und cirkuläre Muskelschichte ist hier total nekrotisch, hängt jedoch trotz dessen noch immer vermittelst der in die Schlinge gefassten und in die Enden der beiderseitigen Muskelschichten verlaufenden Bindegewebsfasern zusammen. Das Muskelgewebe der eingezwickten Darmfalte ist auch abgestorben, stellenweise jedoch sieht man hier den Kernen entsprechend noch dunkle Striche und Punkte. Die Nekrose erstreckt sich beiderseits von der Ligatur auch auf das vom direkten Druck verschonte Muskelgewebe und endigt dort mit unregelmässiger aber scharfer Grenze.

Das Bindegewebe der Serosa ist mit van Gieson ganz gleichartig braunrot gefärbt; das Bindegewebe der Schleimhaut und die Submucosa ist auch dunkel gefärbt, doch sind hier Ueberreste der Kerne noch wohl zu erkennen. Die Fasern der Submucosa sind dicht aneinander gepresst, ihre Gefässe kann man nicht mehr erkennen.

Die Drüsenschichte fehlt im Bereich der Unterbindung und wird durch eine nach innen zu breitere Spalte vertreten, welche mit blutigen Massen gefüllt ist. Die Ränder der Drüsenschichte zeigen blutige Infiltration. Aehnliche aber geringere Blutungen finden wir an der Grenze der übrigen abgestorbenen Gewebe, zwischen deren Enden und dem wohlerhaltenen Gewebe.

Der Faden war in beiden Fällen eingekapselt, nicht nur um die Schlinge und den Knoten herum, sondern auch um die hervorstehenden Enden desselben finden wir neugebildetes Gewebe. Zwischen den Zellen des plastischen Exsudates, welches den Faden einhüllt sehen wir schon bei der dreitägigen Ligatur an den Rändern junge Bindegewebszellen. Bei der fünf Tage alten Unterbindung ist der grösste Teil des Entzündungsproduktes schon durch junges Bindegewebe vertreten, nur an den Stellen fand ich noch ein mit Fibroblasten durchwirktes zellarmes fibrinöses Netz, wo das Exsudat in dicker Schichte abgelagert war. — Der Faden hatte in keinem Fall durchgeschnitten, aber bei der fünftägigen Ligatur war der in die Schlinge gefasste Teil des Darmes grösstenteils total abgestorben, und hier sollte, so würde man glauben, der Faden in kurzer Zeit den Darm durchgeschnitten haben, doch unsere späteren Versuche (Nr. 19, 20, 21, 22) lehrten das Gegenteil.

Jedenfalls beginnt die Neubildung von Bindegewebe bei Enten früher als bei Hunden; bei den am 7. Tage nach der Unterbindung verendeten Hunde (Versuch Nr. 8) war das Exsudat um den Faden herum noch gut zu erkennen und nur an den Rändern sehen wir Bindegewebsfasern, wo hingegen bei der Ente an der fünftägigen Ligatur sich schon durchweg Narbengewebe gebildet hat.

Schlussfolgerungen aus den histologischen Befunden.

Die zu Beginn der Arbeit aufgeworfenen Fragen können wir auf Grund der histologischen Untersuchung im Folgenden beantworten.

Die einzelnen Darmschichten widerstehen dem Ligaturfaden nicht im gleichen Grade. Schon innerhalb der ersten Stunden ist das Endothel der Serosa, die Drüsenschichte und die Längsfaserhaut vernichtet. Viel länger als diese widersteht die Kreismuskelschichte, welche jedoch eigentlich vom Faden durchquetscht dem Drucke ausweicht. Nur

selten finden wir zwischen der gedrückten Schichte einen dünnen Streifen der cirkulären Muskelschichte und zwar deren innerstes Stratum, die sogenannte Albertini'sche Schichte, welche bei Hunden immer als besondere Lage unterschieden werden kann.

Die Bindegewebsschichte der Schleimhaut und die Submucosa zeigt an den mittelstark geschnürten Ligaturen erst am zweiten Tage ausgesprochene Nekrose, zu welcher Zeit die Muskelschichten unter dem Drucke des Fadens schon entzwei gegangen sind. Die Submucosa und das eigene Bindegewebe der Schleimhaut wird bei mittelstark geschnürten Unterbindungen erst am vierten Tage durchschnitten. Doch halten wir es für wahrscheinlich, dass bei sehr starker Unterbindung, wie bei unsern Versuchen Nr. 9a und 17a das Bindegewebe der Schleimhaut und die Submucosa auch früher, schon am dritten Tage entzwei geht.

Ganz sicher aber können wir behaupten, dass unter allen Schichten der Darmwand die Submucosa und das Bindegewebe der Schleimhaut am meisten resistent ist und auch am längsten dem Drucke des Fadens widersteht.

Ungefähr zu gleichen Resultaten kam Schloffer[1]) bei seinen Untersuchungen über traumatische Darmverengerungen.

Er fand nämlich bei Untersuchung seiner am Hundedarm auf verschiedene Weise erzeugten Quetschungen und Kontusionen, dass die Submucosa immer unversehrt bleibt, während die andern Schichten schon kurze Zeit nach der traumatischen Einwirkung mehr weniger ausgesprochene Veränderungen zeigten. Bezugs der cirkulären Muskelschichte sagt auch er, dass dieselbe unter der Einwirkung des quetschenden Werkzeuges gewöhnlich entzwei geht, das heisst dem Drucke ausweicht, falls aber ein dünner Teil derselben zurückbleibt. dieser fast immer der Albertini'schen Schichte entspricht. Beim menschlichen Darm und auch beim Schweine war das Verhalten etwas anders, insofern wohl auch hier die Submucosa die geringsten Veränderungen bietet, aber doch nicht ganz wohlerhalten blieb, sondern interstitielle Blutungen und Auffassung der Bindegewebsfasern zeigt.

Von Regeneration der einzelnen Gewebsschichten kann man nur bezugs des Endothels und der Drüsenschichte sprechen, in welchen der durch die Ligatur verursachte Substanzverlust durch ganz normales Gewebe ersetzt wird, so dass man an älteren Unterbindung über dem Narbengewebe das heisst auf der Peritonealfläche eine Schichte flacher Endothelzellen, und im Darmlumen eine neugebil-

1) Mitteil. aus den Grenzgebieten der Med. und Chir. Bd. VII. H. 1.

dete Drüsenschichte findet, welche von der normalen Drüsenschichte oft gar nicht unterschieden werden kann. Der Substanzverlust der Submucosa wird wohl durch Bindegewebe ersetzt und dieses neugebildete Bindegewebe geht ohne bestimmte Grenzen ganz verwaschen ins normale Bindegewebe über, aber die Stelle, wo der Faden durchgeschnitten hat, ist noch vier Wochen nach der Ligatur das dichtfaserige Narbengewebe von der normalen Submucosa sehr deutlich zu unterscheiden. Die Muskelschichten haben sich wie bekannt in so kurzer Zeit (vier Wochen) nicht regeneriert, das die Verbindung vermittelnde Narbengewebe sendet strahlenartige Fortsätze in die Muskelenden, seine Fasern werden zwischen den Muskelzellen immer feiner und umspinnen dieselben, aber die Zellen der Muskelenden zeigen immer noch die normale Gestalt und Grösse und an ihnen konnte ich keine Zeichen von Regeneration beobachten. Aehnliche Resultate erhielt auch Schloffer bei seinen Versuchen. Er fand, dass sich die Drüsenschichte der Schleimhaut bei kleineren Quetschungen vollständig regenerierte, und diese Thatsache ist übrigens auch schon seit Poggi's, ferner Griffini's und Vassale's experimentalen Untersuchungen bekannt.

Die Vereinigung der durchschnittenen Muskel- und Bindegewebsschichten wird, wie wir sahen, durch hämorrhagisches Exsudat, resp. gefässhaltiges Bindegewebe vermittelt. Diese Art der Verwachsung hat Graser[1]) in seiner Arbeit über die feineren Processe bei der Verwachsung der Peritonealblätter als 4. Möglichkeit erwähnt. Seiner Ansicht nach verwachsen nämlich die zwei Blätter des Peritoneums, falls sie sich unmittelbar berühren, ganz einfach durch Verklebung der Endothelzellen 1); bleibt zwischen den zwei Blättern eine schmale Spalte, so lösen sich die Endothelzellen ab, und es verwachsen die subendothelialen Schichten mit einander 2); die dritte Art der Vereinigung kommt durch Exsudation und Einwachsen von Spindelzellen zu Stande 3). Die vierte Art der Vereinigung, welche wir am Peritoneum und an allen anderen Schichten des Darmes beobachteten, geschieht durch Exsudation mit Hilfe eines gefässhaltigen Bindegewebes 4). Graser erwähnt dann nebenbei noch an fünfter Stelle die Verwachsung durch Eiterung und Granulationen.

Bezugs der Vereinigung des vom Faden durchgeschnittenen Darmes halten wir den Umstand für besonders wichtig, dass dieselbe immer zwischen den äussern Schichten früher zu Stande kommt, als zwischen den inneren. Wir sehen in jedem einzelnen Fall, dass

1) Deutsche Zeitschr. f. Chir. Bd. XXVII. 1888.

die Peritonealflächen der über dem Unterbindungsfaden sich gegen einander neigenden Darmwandung schon geraume Zeit vor dem Durchschneiden des Fadens mittelst hämorrhagischem Exsudat aneinanderkleben, und dass dieses blutige Exsudat die zwischen den Enden der Muskelschichten entstandene Lücke bereits dann ausfüllt, wann die Submucosa noch nicht entzweigegangen ist. Dem zu Folge sind in dem die Peritonealblätter verklebenden Exsudat reichliche Bindegewebszellen schon zu der Zeit vorhanden, als der Faden die Submucosa durchschneidend in den Darm gerät. In jenen Fällen, wo der Faden erst am 5., eventuell erst am 10. Tage durchschneidet, finden wir zwischen den äusseren Bindegewebsschichten schon ganz dichtes Narbengewebe, währenddem doch die Lücke in der Submucosa und Mucosa nur durch zellreiches, eventuell zellarmes Exsudat ausgefüllt ist. Diese frühe Vereinigung der äussern Darmschichten macht es möglich, dass die Ligatur den Darm durchschneiden kann, ohne dass an der Durchschneidungstelle Darminhalt oder Gase austreten würden. Dass die Kontinuitätsstörung des Darmkanals in so zweckmässiger Weise vor sich geht, ist jedenfalls in erster Reihe der Submucosa zu verdanken, deren Resistenz es ermöglicht, dass die Enden vom Faden schon früher durchschnittener Partien bereits vereinigt sind, bevor noch die Submucosa dem Druck nachgebend entzwei geht und die Ligaturschlinge durch die Wandung des Darmes in sein Lumen gelangt.

Hier muss ich noch mit einigen Worten auf die bei der Beschreibung der makroskopischen Veränderung erwähnte Stenose zurückkommen. Es ergab sich aus den dort angeführten Messungen, dass die in der ersten Zeit nach dem Durchschneiden des Fadens bemerkbare, ziemlich starke Verengerung, vom 14. Tage an meistens ganz verschwunden ist. Die durch die Unterbindung eingestülpten und in dieser Lage mit ihren peritonealen Oberflächen verwachsenen Darmwände gleichen sich kurze Zeit nach dem Durchschneiden der Schlinge ganz aus, so dass die durchschnittenen Darmenden einander gegenüber zu liegen kommen und sich das sie verklebende Exsudat resp. junge Bindegewebe auf der Ligaturstelle flach ausbreitet, in seinen mittleren Partien wohl etwas dick ist, jedoch nach oben und unten immer dünner die peritoneale Oberfläche des Darmes einhüllt.

Schloffer war überhaupt nicht imstande, bei Hunden auf traumatischem Wege eine Striktur zu erzeugen; selbst dann gelang es ihm nicht, wenn er den Darm in einer Länge von 10 cm kontundierte; beim Schweinedarm hingegen gelang es ihm auf diese Art

Verengerungen hervorzubringen. Das negative Resultat bei Hunden erklärt er durch die Annahme, dass eben bei Hunden die sehr resistente Submucosa, trotz der Kontusion, unversehrt bleibt, wo hingegen am Darm des Menschen oder des Schweines bei solcher Gelegenheit auch die Submucosa beschädigt wird und infolgedessen narbig zusammenschrumpft somit eine Verengerung des Darmes erzeugt. Seine Resultate können aber in dieser Beziehung keineswegs als den unsrigen gleichwertig betrachtet werden, denn hier ist nach dem Durchschneiden des Fadens eine alle Darmschichten ausnahmslos durchdringende Narbe zu stande gekommen, währenddem bei seinen traumatischen Stenosen die Submucosa vielleicht in allen Fällen mehr weniger verschont blieb. Somit hätte seiner Ansicht entsprechend bei unsern Versuchen ausnahmslos Striktur nachfolgen müssen, und doch fanden wir nie eine Verengerung. Wenngleich bei der kurzen Dauer unserer Versuche die Möglichkeit der nachträglichen Ausbildung einer Striktur nicht mit absoluter Bestimmtheit geleugnet werden kann, halten wir es doch für höchst wahrscheinlich, dass eine Ausheilung ohne Striktur trotz der Beschädigung des submucosen Bindegewebes zu stande kommen kann, weil sich die Verletzung derselben beim Durchschneiden des Fadens nur auf eine ganz geringe Ausdehnung beschränkt, kaum mehr als 2—3 mm beträgt, während bei traumatischen Strikturen, sowie auch bei Schloffer's Versuchen die Submucosa wenigstens in einer Ausdehnung von 1—2 cm beschädigt wurde.

Wenngleich diese Versuchsresultate an Tieren nicht ohne weiteres auf den Menschen übertragen werden können und deren praktische Verwertung auch mir selbst zweifelhaft bleibt, glaube ich doch eine nicht ganz unnütze Arbeit abzuschliessen, wenn ich dieses fast unglaubliche Beispiel des Wirkens der Vis medicatrix naturae näher beleuchtet habe — insofern ich denn doch mit einigen Daten bezüglich der noch immer nicht ganz geklärten Aetiologie des bei Darmokklusionen sich abspielenden Symptomen-Komplexes, sowie auch zur Kenntnis der histologischen Vorgänge der Wiedervereinigung durchtrennter Darmwände dienen kann.

Schliesslich halte ich es für meine angenehme Pflicht, Herrn Prof. v. Mikulicz für die mir während der Arbeit erteilten wertvollen Ratschläge, für die Ueberlassung des klinischen Tiersektionslokales, des Versuchsmateriales und anderer Hilfsmittel, sowie auch den Herrn Prof. Ponfick und Koester für die Erlaubnis zur Benützung ihrer Laboratorien, sowie auch dem ärztlichen Personale aller drei Institute an dieser Stelle meinen Dank abzustatten.

Tabelle I.

Uebersicht der im Verlaufe des Versuchs eingegangenen sechs Hunde.

Nummer des Versuchs	Datum der Ligatur		Grad der Umschnürung		Das Tier hat				Datum des Todes		Dauer der Unterbindung	Die Ligatur		Entfernung der Ligatur vom Pylorus	Innerer Umfang des Darmes		
	Tag	Stunde	schwach	stark	erbrochen	gehungert	gefressen	Kot entleert	Tag	Stunde		ist umhüllt	hat durchgeschnitten		oberhalb	unterhalb	in der Ligatur
5	13. XII.	nachm. 4	1		15. XII.	1		14. XII.	16. XII.	?	3 Tage	1		170 cm	4 cm	2 cm	0
13	23. XII.	nachm. 3	1		26. XII.	1			26. XII.	nachm. 5	3 Tage	1		180 cm	5 cm	3 cm	0
2	11. XII.	nachm. 6	1		12. XII.		12. XII.		15. XII.	?	4 Tage	1		70 cm	$4^1/_2$ cm	$2^1/_2$ cm	0
7	16. XII.	nachm. 7	1		19. XII.		18. XII.		22. XII.	?	6 Tage	1		30 cm	5 cm	3 cm	0
8	17. XII.	nachm. 6	1		20. XII.	1		18. XII.	24. XII.	?	7 Tage	1		200 cm	6 cm	2 cm	0
4	12. XII.	nachm. 7	1		14. XII.		14. XII.	22. XII.	24. XII.	vorm. 1	12 Tage		1 am 10. Tag	110 cm	6 cm	4 cm	3 cm

Tabelle II.

Uebersicht der, aus dem lebenden Tiere excidierten, eine Stunde bis einen Tag alten 11 Ligaturen.

Nummer des Versuchs	Datum der Ligatur		Grad der Umschnürung		Das Tier hat				Datum des Todes		Die Ligatur			Entfernung der Ligatur vom Pylorus	Innerer Umfang des Darmes		
	Tag	Stunde	schwach	stark	erbrochen	gehungert	gefressen	Kot entleert	Tag	Stunde	dauerte	blieb frei	war eingekapselt		oberhalb	unterhalb	in der Ligatur
14 b.	27. XII.	vorm. 10		1		1			27. XII.	vorm. 11	1 Stunde	1		75 cm	3 cm	2 cm	0
17 c.	21. I.	nachm. 4		1		1			21. I.	nachm. 7	3 Stunden	1		70 cm	3½ cm	3½ cm	0
12 b.	28. XII.	nachm. 3		1		1			28. XII.	nachm. 7	4 Stunden	1		160 cm	4 cm	3 cm	0
18 b.	21. I.	vorm. 12		1		1			21. I.	nachm. 5	5 Stunden	1		65 cm	2.2 cm	2 cm	0
10 b.	26. XII.	vorm. 9		1		1			26. XII.	nachm. 5	8 Stunden	1		120 cm	4 cm	3 cm	0
18 a.	21. I.	vorm. 8		1		1			21. I.	nachm. 5	9 Stunden	1		145 cm	2½ cm	2 cm	0
9 b.	27. XII.	vorm. 9		1		1			27. XII.	nachm. 7	10 Stunden	1		130 cm	3 cm	2 cm	0
17 b.	21. I.	vorm. 7		1		1			21. I.	nachm. 7	12 Stunden		1	55 cm	6 cm	4 cm	0
6 b.	29. XII.	nachm. 9		1		1			30. XII.	nachm. 1	16 Stunden		1	160 cm	6 cm	5 cm	0
17 a.	20. I.	nachm. 7		1		1			21. I.	nachm. 7	24 Stunden		1	65 cm	4 cm	3½ cm	0
3 b.	1. I.	nachm. 6		1		1			2. I.	nachm. 6	24 Stunden		1	30 cm	4 cm	4 cm	0

Tabelle III.

Uebersicht der aus dem lebenden Tiere excidierten 2—28 Tage alten 9 Ligaturen.

Nummer des Versuchs	Datum der Ligatur		Grad der Umschnürung		Das Tier hat				Datum der Resektion		Die Ligatur			Entfernung vom Pylorus	Innerer Umfang des Darmes		
	Tag	Stunde	schwach	stark	erbrochen	gehungert	gefressen	Kot entleert	Tag	Stunde	dauerte	war eingekapselt	hat durchgeschnitten am		oberhalb	unterhalb	in der Ligatur
1 b.	6. I.	nachm. 5		1	7. I.	1			8. I.	nachm. 5	2 Tage	1		15 cm	4 cm	3 cm	0
14 a.	23. XII.	nachm. 4		1	24. XII.	1	26. XII.	27. XII.	27. XII.	vorm. 11	4 Tage		4. Tag	90 cm	$2^1/_2$ cm	2 cm	2 cm
12 a.	22. XII.	nachm. 7		1	26. XII.	1	26 XII.	27. XII.	28. XII.	nachm. 7	6 Tage		5. Tag	170 cm	$3^1/_2$ cm	3 cm	$2^1/_2$ cm
11	22. XII.	nachm. 6		1	23. XII.	1	26. XII.	26. XII.	29. XII.	nachm. 6	7 Tage		4. Tag	120 cm	3 cm	$2^1/_2$ cm	2 cm
10 a.	18. XII.	nachm. 5	1			1	23 XII.	24. XII.	26. XII.	nachm. 5	8 Tage		6. Tag	135 cm	3 cm	$1^1/_2$ cm	1 cm
9 a.	17. XII.	nachm. 7	1			1	23. XII.	23. XII.	27. XII.	nachm. 7	10 Tage		6. Tag	190 cm	$3^1/_2$ cm	3 cm	$2^1/_2$ cm
6 a.	16. XII.	nachm. 6	1		18. XII.		18. XII.	25. XII.	30. XII.	nachm. 1	14 Tage		9. Tag	100 cm	5 cm	5 cm	5 cm
3 a.	12. XII.	nachm. 6	1		14. XII.		14. XII.	22. XII.	2. I.	nachm. 6	21 Tage		10. Tag gelöst.	35 cm	4 cm	4 cm	$3^1/_2$ cm
1 a.	11. XII.	nachm. 5	1		13. XII.		12. XII.	17. XII.	8 I.	nachm. 5	28 Tage		6. Tag	70 cm	3 cm	3 cm	$2^1/_2$ cm

Tabelle IV.

Darmunterbindungen bei Enten.

Nummer des Versuchs	Datum der Ligatur		Grad der Umschnürung		Das Tier hat				Datum des Todes		Dauer der Ligatur	Die Ligatur		Entfernung der Ligatur vom Pylorus	Innerer Umfang des Darmes		
	Tag	Stunde	schwach	stark	erbrochen	gehungert	gefressen	Kot entleert	Tag	Stunde		war eingekapselt	hat durchgeschnitten		oberhalb	unterhalb	in der Ligatur
15	8. I.	vorm. 9½		1		1			13. I.	nachm. 5	5 Tage	1		12 cm	2 cm	1 cm	0
16	8. I.	vorm. 9		1			8. I.		11. I.	?	3 Tage	1		35 cm	3½ cm	1 cm	0
19	22. V.	nachm. 5		1		1	26. V.		10. VI.	nachm. 5	19 Tage	1		150 cm	9 cm	1 cm	0
20	23. V.	nachm. 5		1		1	27. V.		5. VI.	nachm. 1	13 Tage	1		180 cm	10 cm	1½ cm	0
21	25. V.	nachm. 5		1		1	29. V.		8. VI.	?	14 Tage	1		15 cm	6 cm	1 cm	0
22	5. VI.	nachm. 5		1				15. VI.	19. VI.	nachm. 6	14 Tage		1	17 cm	3 cm	1½ cm	1 cm

Erklärung der Abbildungen
auf Taf. I—II.

Fig. 1. Versuch Nr. 18a. Neunstündige Ligatur. 10fache Vergrösserung eines in der Längenachse des Darmes, quer durch die Ligatur angefertigten, mikroskopischen Schnittes. Der Durchschnitt der Ligaturschlinge (a) liegt in dem Gewebe des Omentum (c) eingebettet; der Knoten (a_1) liegt der grössten Konvexität des Darmes entsprechend. Die Oberfläche beider ist vom hämorrhagischen Exsudat (b b_1) umhüllt. Zwischen dem Querschnitt des Knotens und der Schlinge sehen wir die komprimierten und grösstenteils nekrotischen, gleichmässig gefärbten Darmschichten; am breitesten von allen ist die Submucosa. Unter dem Querschnitt der Schlinge ist die longitudinale Muskelschichte (d) durch einen kaum erkennbaren dünnen Streifen repräsentiert; die cirkuläre Muskelschichte (e) endigt verdickt zu beiden Seiten des Fadens in einer Spitze und kann nicht unter den Faden verfolgt werden. Das eigene Bindegewebe der Schleimhaut (g) und deren Muskelschichte (h) sind als schmale einförmig gefärbte Streifen auch unter dem Faden zu unterscheiden. — Unter dem Querschnitt des Knotens ist die longitudinale Muskelschichte nekrotisch und ihre Enden haben sich ein wenig retrahiert. Die interstitiellen Blutungen (b_2) sind zu beiden Seiten des Knotens besser ausgesprochen und in der cirkulären und longitudinalen Muskelschichte gut sichtbar. — Die Drüsenschichte der Schleimhaut (l) ist in der Nähe der Unterbindung von blutigem Exsudat (b) durchdrungen. Der zwischen den zusammengepressten Darmwänden liegende Bindegewebsstreifen (k) ist der Durchschnitt einer Falte der Schleimhaut.

Fig. 2. Versuch Nr. 10a. Acht Tage alte Unterbindung. Das Bild zeigt ein Präparat der Darmwand, in welchem der Faden noch nicht durchgeschnitten hat, in 60facher Vergrösserung. Wir sehen in seiner Mitte den Querschnitt des Fadens (a) in der cirkulären Muskelschichte. Denselben umgiebt eine dünne Lage zellreichen Exsudates (b), dann ein etwas dickerer Ring von Exsudat, welcher ärmer an Zellen ist (b_1), und ein Streifen jungen Bindegewebes (c). Das zellige Exsudat erstreckt sich auch in die Enden der longitudinalen (d) und der cirkulären (e) Muskelschichten. Die Lücke der Längsfaserschichte ist von jungem, zellreichem Bindegewebe (c_1) ausgefüllt, welches sich in die umgebenden Gewebe verbreitet und im angewachsenen Teile des Omentum (k) in dichtes Bindegewebe umgewandelt ist. Dem

1.

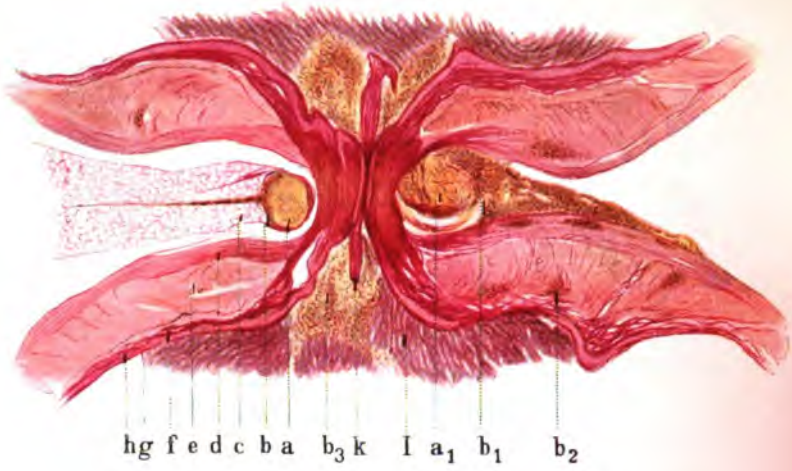

3.

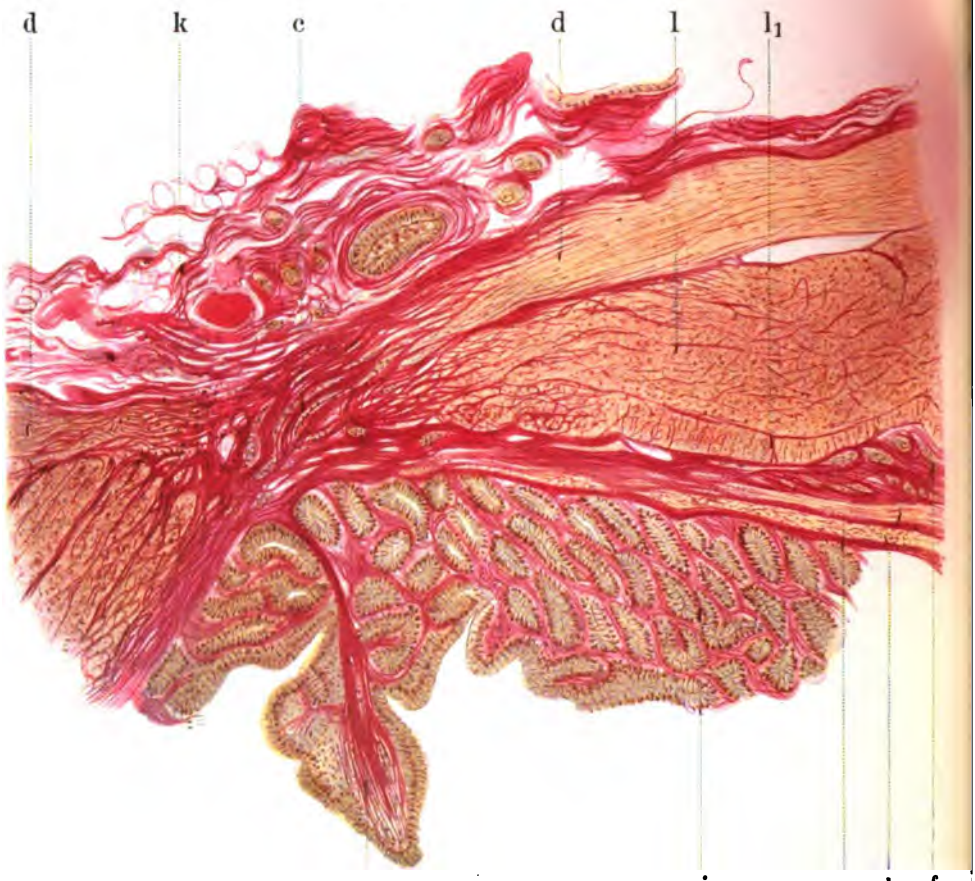

2.

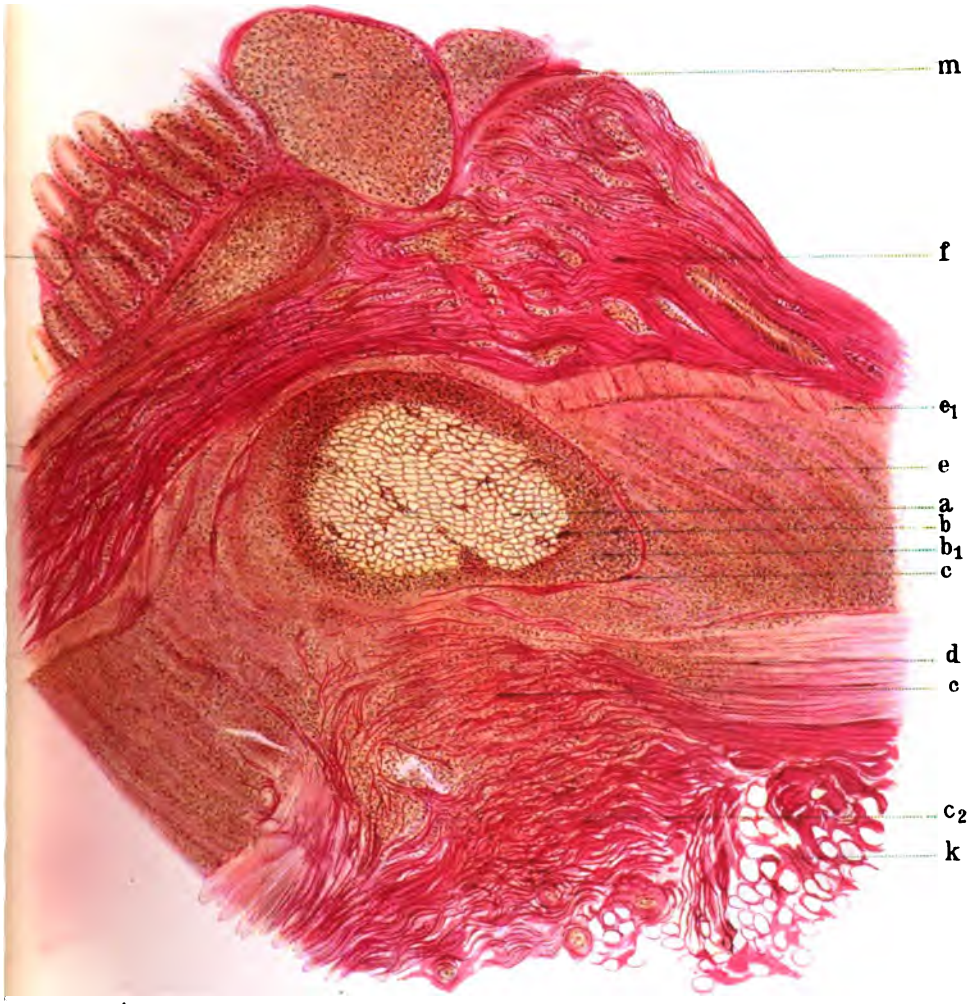

Lumen des Darmes zu sehen wir innerhalb des Querschnittes des Fadens die noch erhaltene Albertini'sche Muskelschichte. Dann folgt die blutig infiltrierte Submucosa (f) mit ihren dichten Fasern, ferner die an dieser Stelle, der zufällig vorhandenen Lymphfollikel wegen etwas schwächer entwickelte, sonst normale Muscularis mucosae (h), das Bindegewebe (g) und die Drüsenhaut der unversehrten Schleimhaut.

Fig. 3. Versuch Nr. 1a. 28 Tage alte Ligatur. Der Faden hatte am 6. Tage die Darmwand durchschnitten. Die Figur zeigt einen mikroskopischen Längsschnitt der vor 22 Tagen durchschnittenen Darmwand bei 60facher Vergrösserung. Narbengewebe (c) hat den durch Druck und Nekrose in den Darmschichten verursachten Substanzverlust ausgefüllt. Die Narbe reicht auch ein wenig in das Gewebe des Mesenteriums (k); sie durchdringt die longitudinale (d) und cirkuläre (e) Muskelschichte und geht ohne scharfe Grenze in die Submucosa und in das eigene Bindegewebe der Schleimhaut über. In der Muscularis mucosae (h) hat sich die longitudinale Schichte etwas stärker retrahiert. Die sonst normal erscheinende Schleimhaut (j) zeigt an der Ligaturstelle eine hypertrophische Zotte (m).

AUS DEM

STÄDTISCHEN KRANKENHAUSE

ZU FRANKFURT a. M.

CHIRURG. ABTEILUNG: PROF. DR. REHN.

VII.

Ein Beitrag zur operativen Behandlung des Mastdarmprolapses.

Von

Dr. **Becker,**

Oberarzt im Feld-Artillerie-Regt. Nr. 14, kommandiert beim Krankenhaus.

(Hierzu Taf. III.)

Aus der stattlichen Anzahl von Methoden, die uns zu Gebote stehen, um das lästige Uebel eines Mastdarmprolapses zu beheben, ist es oft nicht leicht, die richtige auszuwählen, da die älteren und schonenderen Eingriffe vielfach von ungenügendem Erfolg, die radikaleren von zu grosser Gefahr für den Patienten sind. Besitzen wir in der Kauterisation und den Keilexcisionen wohl Mittel, um Vorfälle der Schleimhaut zu beseitigen, so haben diese sich als unzureichend erwiesen für grössere Prolapse, für welche die Resektion nach Mikulicz (20), die Colopexie ohne oder mit Anus praeternaturalis und Resektion der Flexur hinwiederum als gefährlichere Eingriffe erscheinen.

Die Hartnäckigkeit des Fortbestehens, die Grösse und Bedrohlichkeit von Begleiterscheinungen mögen die letzten Methoden wohl als ultimum refugium berechtigt erscheinen lassen; die Colopexie ist jedoch öfter als Operation der Wahl auch in mittelschweren Fällen

bezeichnet worden, für deren Heilung vielleicht schonendere Methoden ausgereicht hätten. Zu dieser Wahl haben die Vorschläge und Operationen von Jeannel (14) und die Resultate der auf Grund dieser modificierten Methoden von Bogdanik (3), v. Eiselsberg (9) u. A. sowie namentlich die eingehenden Untersuchungen Ludloff's Anlass gegeben, nach dessen Ansicht die Rectal- und Rectoanalprolapse als verschiedene Grade desselben Leidens, nämlich der Ausstülpung der vorderen Mastdarmwand aufzufassen sind, wobei der eigentlichen Causa peccans durch eine Operation, welche die obere Befestigung des Rectums wiederherstellte, der erfolgreichste Widerstand entgegengesetzt würde. Es werden von ihm daher die Methoden, welche eine Heilung im Sinne einer Fixierung oder Verstärkung des Halte- und Verschlussapparats am Beckenboden erstreben, sehr abfällig beurteilt. Vielleicht ist er darin etwas zu weit gegangen, denn die Resultate dieser Operationsmethoden sprechen doch viel für sich, und man hat in der Recto- und Rectoperineoraphie, Rectopexie, Rectococcygopexie [König, Franke (10)], Rectoplicatio [Czerny (5)] schonendere Mittel, die gern und mit ebensoviel Erfolg in Anwendung gebracht sind.

Was speciell die Verstärkung des Sphinkterenapparats betrifft ohne Zuhilfenahme von Fremdkörpern [Silberdraht Thiersch (22), Paraffin Karewski (15)] unter plastischer Benutzung des lokalen Gewebes, so ist dies weniger häufig angewandt worden, als Verengerungen durch teilweise Wegnahme gedehnter Teile oder Fixierung verschobener Wandpartien mit Quer- und Längsfaltung an höher gelegene Weichteile [Verneuil (24), Gérard Marchand (11) u. A.] oder Knochen [König, Franke (10)] des Beckenbodens. Es unterliegt keinem Zweifel, dass bei der Entstehung des Prolapses die Lockerung und Schwächung des Aufhänge- und Sphinkterenapparats infolge von entzündlichen Vorgängen im submukösen und periproktalen Gewebe eine wesentliche Rolle spielen, und man namentlich bei jugendlichen Individuen durch eine geeignete Verstärkung der muskulösen Teile Gelegenheit giebt zu einer Restitution normaler Verhältnisse, Rückbildung der ausgezogenen Bindegewebsstränge unter Einlagerung verbindenden Fettgewebes, Regulierung des Tonus der übrigen Muskulatur des Mastdarmrohres und seiner Umgebung. Wir legen also den Schwerpunkt zunächst auf eine Verstärkung des Sphinkter, indem wir im Sinne Thiersch's (22) einen festen Schluss des Afters zu erzielen trachten. Die Nachteile, welche der Silberdrahtmethode nachgesagt wurden, lagen in der

Starrheit des Rings, der leicht zur Infektion und Eiterung führenden Eigenschaft des Fremdkörpers, wonach unnachgiebiger Narbenring zurückbleibt, in der Gefahr eines unerwünschten Verschlusses dadurch, dass die Defäkation infolge der hinter dem festen Ring sich aufwulstenden Schleimhaut unmöglich würde, und man in die Notwendigkeit versetzt sei, den Ring wieder lösen zu müssen [Lücke (18)].

Die Erfahrungen lehrten indessen, dass die letztere Gefahr bei weitem nicht so gross ist, als Manche fürchteten. Die Fälle, die von Thiersch u. A. (12 und 22) mitgeteilt sind, beweisen das. Jedoch liest man ab und zu von Misserfolgen (13), und wäre eine Methode, welche durch einen elastischen Ring diesen Missstand vermeiden könnte, wohl vorzuziehen. Diesem Wunsche trägt ein Verfahren Rechnung, das Herr Prof. Rehn seit 7 Jahren zur Heilung der Prolapse anwendet, und dessen Wert durch eine genügend lange kontrollierte Anzahl von Fällen garantiert wird.

Der Schilderung der Methode füge ich eine etwas schematisiert gezeichnete Skizze des Durchschnittes eines Prolapsus ani et recti bei (Taf. III, Fig. 2). Nach einer mehrtägigen Abführkur und unmittelbar voraufgehenden Ausspülung des Mastdarms mit Wasserstoffsuperoxyd beginnt die Operation mit dem Herabziehen des für gewöhnlich reponierten Prolapses, was mit Kugelzangen oder Péans geschieht. Der mit Ringwülsten der Schleimhaut bedeckte, meist kegelförmig heraushängende Mastdarm (Taf. III, Fig. 1) wird durch die an seiner Spitze vorläufig belassenen Péans gehalten (Taf. III. Fig. 2 bei b.).

Nach nochmaligem Abspülen und Reinigen der Schleimhaut mit Kochsalzlösung umkreist ein ringförmiger Schnitt den After an der Haut-Schleimhautgrenze, durchdringt jedoch nur die Haut (Taf. III. Fig. 2a). Mit dem Messer wird nun vorsichtig nach unten vordringend die Schleimhaut des Prolapses abgelöst. was im Anfang besonders mit genügender Sorgfalt geschehen muss, damit man in der richtigen Schicht bleibt. Dann ist es oft ein Leichtes, stumpf die Schleimhaut, die man mit Péans fasst, nach unten gegen die Spitze des Prolapses abzuziehen (Taf. III, Fig. 1s). Es gelingt dies namentlich rasch und gut in den Fällen, wo die Schleimhaut nicht durch Ulcerationen, katarrhalische Processe infiltriert und mit der Unterlage fest verwachsen ist. Kommt man der Spitze näher, so werden die Haltepéans abgenommen und der Prolaps an dem mehr oder minder in toto abgestreiften Schleimhautcylinder in situ gehalten bezw. weiter nach unten gezogen. Stärkere Blutung beim Ablösen

ist leicht durch successive Ligaturen zu vermeiden. Wir haben somit eine breit angefrischte ca. 5—10 cm lange cylindrische Fläche der Mastdarmwand, die als wesentlichen Bestandteil die Muscularis des Mastdarmrohres besitzt (Taf. III, Fig. 1m). Diese Fläche wird nun durch Auffaltung zu einem verengenden bezw. verschliessenden Wulst am After dadurch gestaltet, dass man mit Seide oder Jodcatgut ca. 1 cm vom kreisförmigen Anfrischungsrand durch die Haut des Anus ein- und in der angefrischten Darmwand aussticht. Die Aufraffung geschieht nun weiter durch Ein- und Ausführen des Fadens in kleinen Zwischenräumen, bis man zuletzt durch die Schleimhaut aussticht (s. Taf. III, Fig. 1 u. 2). Gleichzeitig wird successive der abpräparierte Schleimhautcylinder bei b (Taf. III, Fig. 1 u. 2) quer abgetragen.

In dieser Weise werden je nach dem radiären Umfang des Prolapses 5—6 Suturen gelegt, und beim Anziehen faltet sich die Wand zu einem Wulst auf, der im Durchschnitt das in Taf. III, Fig. 3 gezeichnete Bild hat. Er tritt rings an die Innenseite oder etwas über den mehr oder weniger erhaltenen und gedehnten Sphincter externus und unterstützt so dessen geschwächte Wirkung.

Die Schleimhaut zieht sich stets gut zurück und erleidet, da sie mit ihrer Unterlage in Connex bleibt, keine Ernährungsstörung, wie denn auch in allen Fällen nie eine solche beobachtet wurde. Die cirkulären Wundränder sind bei der Elasticität der betreffenden Teile vollkommen aufeinanderschliessend, obwohl ihre Radii bei Beginn der Operation sehr verschieden waren. Der Muskelwulst, der zuweilen etwas tief liegt, zieht sich sehr bald prompt zurück, so dass man äusserlich nur noch Haut wahrnimmt. Im Innern sehen wir die untere Grenze des Douglasraumes über den Wulst nach oben verlegt, indem infolge der Reaktion um die Naht und durch die Ruhigstellung Verklebungen eintreten.

Die äussere Nahtstelle und Umgebung werden stets mit einer dicken Aufschwemmung von Dermatol mit 2% Borwasser eingerieben und somit besser vor Infektion geschützt. Der Stuhl wird für die nächsten 5 Tage mit Opium zurückgehalten. Nach erfolgtem Stuhl wird jeweils gründlich abgespült und mit Dermatolbrei bepinselt. Ein Durchschneiden der Nähte ist ebensowenig, wie eine Vereiterung der Nahtstelle vorgekommen, und sämtliche bisher operierte Fälle, auf die wir noch zu sprechen kommen, sind recidivfrei geblieben.

Eine nicht zu unterschätzende Bedeutung liegt in der Anlage

der Naht insofern, als durch das Aufraffen die einzelnen Falten zu einem kompakten grossen Wulst zusammengefügt werden und ihr Gefüge behalten, auch wenn die zuweilen lockere Schleimhaut innen etwas durchschneiden sollte.

Ausser der verengernden Neubildung eines dem Sphinkter in Form und durch seinen elastisch-muskulösen Gehalt in Funktion ähnlichen Rings, hat die Methode den Vorteil einer Resektion, indem eine beträchtliche Partie Schleimhaut abgetragen wird, wobei häufig Ulcera, varicöse, atrophische und schwielige Stellen derselben beseitigt werden. Aber während bei der Mikulicz'schen Resektion (20) das prolabierte Stück einfach geopfert wird, sehen wir hier die grosse Partie des Darmrohrs in nützlicher Weise verwandt.

Während dort durch die cirkuläre Naht zuweilen eine starre Narbe entsteht, die Striktur und weitere Eingriffe zur Folge hatte, haben wir hier einen glatten, elastischen Wulst, dessen Nahtstelle nach aussen liegt und so weniger einer Infektion mit Kot ausgesetzt ist als die erstere, die sich nach innen zurückzieht. Eine nicht gleichgültige Thatsache bezüglich der Infektion besteht ferner in der Eröffnung des Peritoneums, die bei der Rehn'schen Methode nicht nötig ist. Alles in allem darf man die letztere als ein schonenderes und in vieler Hinsicht zweckdienlicheres Verfahren bezeichnen. Das Abtragen des Prolapses hat den Wert einer Palliativoperation. Der Douglas tritt bis unmittelbar an den Analrand, der weitgedehnte After klafft wie zuvor. Wir können jeden Augenblick gewärtig sein, dass die Naht versagt, durcheitert, und den Contentis ist nun mangels eines Verschlusses nach aussen der Weg geöffnet. Abgesehen davon wird durch den fehlenden Verschluss einem Vorwölben der Mastdarmwand und Prolabieren nach unten nichts im Wege sein und ein Recidiv sich nicht vermeiden lassen, wie solche von Boiffin (4), Bakes (1), v. Eiselsberg (9) u. A. beobachtet wurden. Immerhin wird es Fälle geben, und dazu rechnen wir die chronisch irreponiblen und incarcerierten Prolapse, Hydrocelen, die ein Eröffnen des Bruchsackes, qua Mastdarmrohr nötig machen, und wo bei dieser Gelegenheit eine Radikaloperation in Form einer Resektion indiciert ist. Im übrigen aber dürfte mit dem ungefährlichen Eingriff unserer Methode doch ein Versuch zu machen sein.

Die Resektion ist nach Ludloff's (19) Zusammenstellung bei weitem am meisten angewandt worden, aber es scheint, dass sie in den letzten Jahren auf Kosten der Colopexie etwas mehr zurücktritt. v. Eiselsberg (9) teilt unter 22 Fällen grosser Prolapse 7 Re-

sektionen, 13 Colopexien und 2 Resektionen der Flexura sigmoidea mit. Franke (König) (10) steht unter Betonung der Schwere des Eingriffes „mit grosser Reserve" der abdominellen Beseitigung der Prolapse gegenüber und beschränkt ihre Indikation auf sehr grosse reponible, bisher ohne Erfolg operierte Fälle. Wenn er nun auch in einigen Punkten mit seinen Befürchtungen (Gefahr der Bauchhernie, langes Bettlager) vielleicht zu weit geht, so können wir andrerseits den Standpunkt Ludloff's nicht teilen, der die Colopexie „als das zuerst von allen operativen Methoden einzuschlagende Verfahren" ansieht. Sind doch mehrfach Bedenken laut geworden bezüglich der Persistenz der Adhäsionen, die sich zu Strängen ausziehen, oder wenn sie sehr breit und fest sind, Knickung und Stauung, und infolge der Näherung der Fusspunkte bei vergrössertem Mesocolon, Volvulus und Störung der Cirkulation der Fäces verursachen können. Ausserdem ist nicht von der Hand zu weisen, wie selbst Ludloff trotz warmer Empfehlung der Methode zugeben muss, dass Recidive auftreten. Wir haben also den nicht gleichgültigen Eingriff einer Laparotomie und keine genügende Sicherheit vor Recidiv, wenn wir nicht eventuell durch Resektion der verlängerten Flexur dies zu verhindern suchen; damit aber erhöht sich die Gefahr des Eingriffs nicht unbedeutend. Wir könnten uns dazu erst verstehen, wenn bei grosser Schlaffheit des Beckenbodens und Enteroptose bei Erwachsenen andere Methoden fehlgeschlagen. Bei Kindern dürfte man wohl immer ohne sie auskommen. T. S. Kirk (17) hat sie jedoch bei einem 12monatlichen Kinde anwenden zu müssen geglaubt und hat unter Ablösung des Peritoneums von der Fascia iliaca eine breite Vernähung des Darms mit der Fascie ausgeführt.

Ein Blick auf die sonst üblichen Methoden lässt uns erkennen, dass sie fast ausnahmslos nur einen der beiden Faktoren berücksichtigen und entweder Verengerung des Anus durch partielle Wegnahme der Schleimhaut mit oder ohne Sphinkter [Dupuytren (8), Velpeau (23), Dieffenbach (7), Roberts (21), Kehrer (16), König] oder Beseitigung des Prolapses durch Aufheftung der hinteren Wand an höher gelegene Teile bezwecken. Die Rectoraphie von Verneuil (24) und Gérard-Marchant (11), welche die hintere Mastdarmwand einige Centimeter hochziehend in dem weichen, oft ungenügend haltbaren periproktalen Gewebe fixiert, hat durch König eine Verbesserung erfahren, indem er als Fixationsstelle den Knorpel oder Knochen des Kreuzbeins durchbohrte, um festeren Halt zu gewinnen. Gegen nachträgliche Schleimhautvorfälle und

Recidive schützt die Methode nicht absolut, auch verlangt sie viel Sorgfalt, um Infektion am Kreuzbein zu vermeiden. Czerny (5) hat vor kurzem einen Fall mit Längsfaltung der hinteren Rectalwand von parasakralem Schnitt aus operiert, wobei er die fingerhohe, eingefaltete Wand an die durchschnittenen Fasern des Lig. spinoso- und tuberoso-sacrum suspendierte und damit einen guten Erfolg erzielte. Die Beobachtungszeit ist allerdings noch eine kurze. Unter den Methoden, die eine Verengerung des Afters bezwecken, auf die wir nicht näher hier eingehen wollen, möchte ich doch einer Erwähnung thun, die sich eine Verstärkung des Sphinkters zur Aufgabe gemacht hat und mit der unsrigen im Princip verwandt ist. Bilfinger (2) beschrieb eine „plastische Operation bei Schlussunfähigkeit des Sphinkters", welche Helferich l. c. (2) bei einer Frau mit Prolapsus recti ausführte. Der Fall scheint mir von grosser Wichtigkeit und beweisend für die Thatsache der Rückbildung selbst langbestehender Prolapse bei gutem Abschluss durch den Sphinkter. Bei der Frau waren wiederholt Resektionen des prolabierten Darmstücks gemacht worden. 7 Jahre hatte sie sich mit dem reponibeln Prolaps und Inkontinenz gequält. Helferich legte mit einem halbmondförmigen Schnitt parallel dem hinteren Afterrand den verdünnten Sphinkter frei, durchschnitt ihn median, präparierte die Enden beiderseitig ein Stück weit frei und nähte sie ebensoweit aneinander verschiebend (bis in die halbe Peripherie des Afters) zusammen. Noch nach 11 Monaten bewahrte sie eine gute Kontinenz.

Wenn wir somit durch diese und die Thiersch'schen Erfahrungen von der Wichtigkeit und dem guten Erfolg des künstlichen Analschlusses überzeugt werden, wenn wir andrerseits in vielen Fällen von der Resektion Heilung gesehen haben, so werden wir uns um so mehr von einer Methode versprechen dürfen, die unter Vermeidung gewisser Missstände der beiden die Vorteile beider vereinigt: den Verschluss herstellt ohne ihn zu starr zu gestalten, den Effekt der Resektion giebt, ohne dieselbe mit ihren Gefahren auszuführen. Diese Vorteile eines schonenden Eingriffs berechtigen sie zugleich zu einer allgemeinen Anwendung bei allen Altersstufen. Wir erkennen die Vorwürfe, die Bakes (1) der Thiersch'schen Methode macht, bis zu einem gewissen Grade an, wenn er sagt, dass sie wohl eine Heilung bei Kindern herbeiführen könne, wo sich der Tonus der Gewebe leichter herstelle, indem man dadurch Zeit gewinne, die ursächlichen Momente, Katarrh etc. zu beseitigen, dass

1.

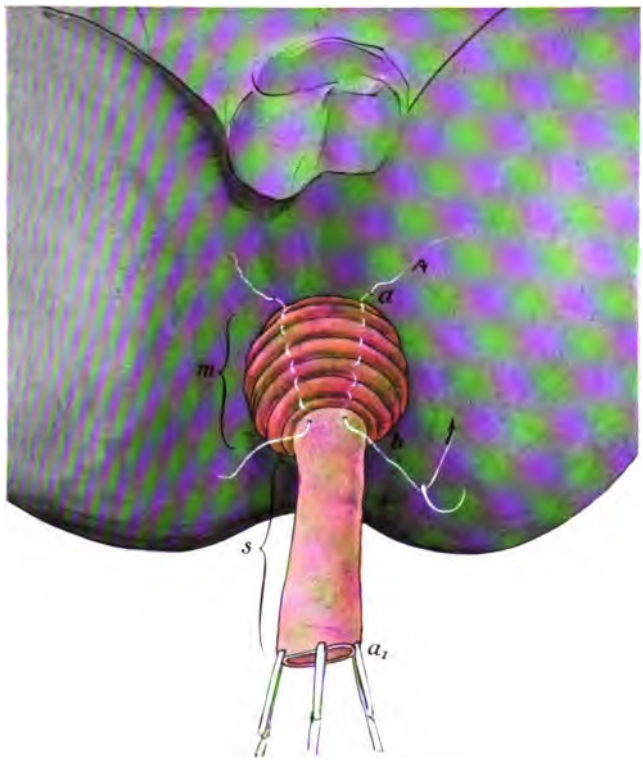

2.

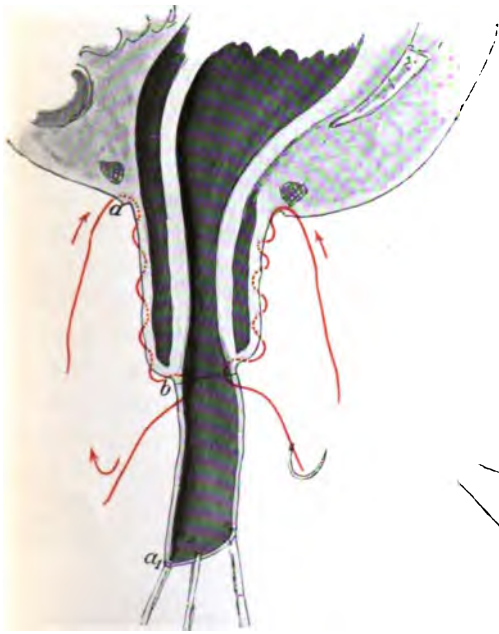

4.

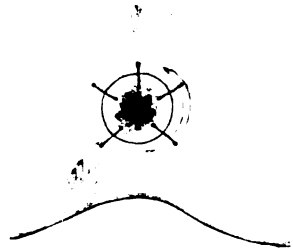

3.

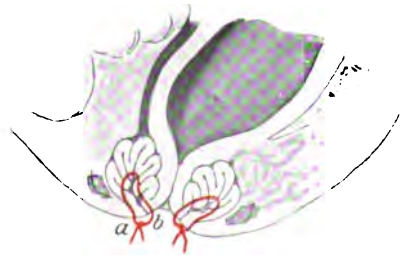

aber bei älteren Leuten mit vermindertem Tonus erschlaffter Gewebe keine Dauerresultate denkbar seien. Eine so schlaffe, bei dem geringsten Anlass immer wieder vorfallende Mastdarmwand würde in Fällen vorgerückten Alters schwerlich auf den gewünschten Grad sich retrahieren und genügende Befestigungen gewinnen. Aus diesem Grunde resecieren wir die Schleimhaut. Immerhin müssen und dürfen wir aber auch in solchen Fällen mit einer Rückbildung der gedehnten Teile, wenn auch mässigen Grades, rechnen. In Fällen, wo der Prolaps sehr gross ist, werden wir nicht wie Délorme, der in 3 Fällen ähnlich wie wir operiert hat, die Schleimhaut der ganzen Prolapslänge ablösen, sondern es genügt dann auch ein kleinerer, höchstens 10 cm langer Cylinder, den man vom Analrand ausgehend ablöst und in erwähnter Weise zum Wulst aufrafft, um einstweilen einen Verschluss zu schaffen und den reponierten Darm zurückzuhalten. Unter den nachgenannten Fällen ist einer von ca. 15 cm (bei einem Erwachsenen) in dieser Weise operiert worden, und der Erfolg ist seit 2 Jahren ein dauernder geblieben.

Bei den übrigen war der Prolaps unter 10 cm, sodass wir mit Absicht die Schleimhaut etwas mehr hervorzogen, um damit zu erwirken, dass sie von vornherein die Neigung hat, sich nach der Vernähung nach innen zurückzuziehen.

Die Methode wurde angewandt:

a) in 7 Fällen bei Kindern im Alter von 2—4 Jahren mit 6—10 cm langen Rectoanal- und Rectalprolapsen. 5 wurden in den Jahren 1896—1902, 2 im Anfang Oktober 1903 operiert (eines, $2^1/_2$ Jahr, starb 8 Monate nach der Operation an Keuchhusten), alle sind bisher recidiv- und beschwerdefrei geblieben.

b) in 4 Fällen bei Männern von 26—59 Jahren mit 7—15 cm langen Rectoanal- (3) und Rectalprolapsen, darunter 3 in den Jahren 1899—1901, einer (26 Jahre) Anfang Oktober 1903, alle bisher ohne Recidiv.

Obwohl die Anzahl der Fälle vorläufig noch eine beschränkte ist, erscheint die Methode doch in Anbetracht der Erfolge weiterer Versuche würdig. Wir werden sie stets bei reponiblen, nicht incarcerierten Formen in Anwendung bringen und möchten sie bei Kindern als Normalmethode betrachten, bei Erwachsenen als schonenden Eingriff immer zuerst versuchen.

Litteratur.

1) Bakes, Operative Therapie des Mastdarmvorfalls. Deutsche Zeitschr.

f. Chir. Bd. 54. S. 325. — 2) Bilfinger, B., Ueber plastische Operationen bei Schlussunfähigkeit des Musculus sphincter ani. In.-Diss. Kiel 1903. — 3) Bogdanik, Ueber Mastdarmresektion wegen Vorfall. Langenbeck's Archiv. Bd. 48. S. 847. — 4) Boiffin, Archiv prov. de chir. T. II. p. 702. — 5) Czerny, Zur Behandlung der Fissur und des Vorfalls des Mastdarms. Diese Beiträge Bd. 37. S. 767. — 6) Delorme, Sur le traitement de grands prolapsus rectaux par l'excision de la muqueuse rectale ou retrocolique. Bull. de l'acad. de méd. de Paris. T. XLIII. Nr. 19. — 7) Dieffenbach, Operative Chirurgie. Bd. II. 1848. — 8) Dupuytren, Leçons orales de clinique chirurgicale. 1822. Cit. nach Bakes l. c. S. 336. — 9) v. Eiselsberg, Zur operativen Behandlung grosser Rectumprolapse. Arch. f. klin. Chir. Bd. 67. 1902. — 10) Franke, C., Zur operativen Behandlung des reponiblen Mastdarmvorfalls. Deutsche Zeitschr. f. Chir. Bd. 51. 1899. S. 165. — 11) Gérard Marchand, Prolapsus total du Rectum traité et guéri par le procédé de Verneuil modifié. Bull. et mém. de la société de chir. de Paris. 1891. T. XVI. p. 828 und T. XVIII. p. 153. — 12) Goldmann, Ueber Mastdarmvorfall mit besonderer Berücksichtigung der Thiersch'schen Operation. In.-Diss. Strassburg. 1892. — 13) Hohlfeld, Die Behandlung des Prolapsus recti. In.-Diss. Halle a. S. 1896. — 14) Jeannel, Résultat d'une opération de colopexie pour prolapsus invaginé du Rectum. Gaz. hebd. Mai 24. 1889. — 15) Karewsky, Behandlung des Prolapsus ani der Kinder mit Paraffininjektionen. Centralbl. f. Chir. 1902. — 16) Kehrer, Eine neue Methode der operativen Behandlung des Mastdarmvorfalls. Deutsche med. Wochenschr. 1880. Nr. 33. — 17) Kirk, T. S., Complete prolapse of the rectum successfully treated by intraabdominal fixation. Brit. med. Journ. 1900. Dec. 22. — 18) Lücke, cit. nach Bakes l. c. S. 340. — 19) Ludloff, Weitere Beiträge zur Pathogenese und Therapie des Rectumprolapses. Arch. f. klin. Chir. Bd. 60. 1899. — 20) Mikulicz, Zur operativen Behandlung des Prolapsus recti et coli invaginati. Arch. f. klin. Chir. Bd. 38. S. 74. — 21) Roberts, The cure of complete prolapse of the rectum by posterior proctectomy. Americ. Journ. May 1893. — 22) Thiersch, Verhandl. deutsch. Naturforscher und Aerzte. 64. Versammlung Halle a. S. S. 281. — 23) Velpeau, Leçons orales de clinique chirurgicale. 1857. Cit. nach Bakes l. c. S. 336. — 24) Verneuil, Sur le prolapsus du rectum. Bull. et mém. de la société de chir. de Paris. T. XV. p. 754.

AUS DER

ZÜRICHER CHIRURGISCHEN KLINIK

DES PROF. DR. KRÖNLEIN.

VIII.

Klinische Nachträge.

Von

Prof. Dr. **Krönlein.**

Es gibt gewisse klinische Erfahrungen, welche ihren vollen Wert erst erhalten und für die Wissenschaft erst brauchbar werden, wenn ihnen eine vieljährige Beobachtung zu Grunde liegt. In dieser Eigentümlichkeit liegt zugleich eine der grössten Schwierigkeiten der klinischen Forschung; denn das alte Hippokratische Wort „Vita brevis, ars longa" gilt heute noch ebenso gut wie vor 2000 Jahren: bald ist es der Beobachter selbst, der, ehe er noch seine Beobachtung zu Ende führen konnte, das Zeitliche segnet; bald ist es das Objekt der Forschung, der Kranke, welcher sich unserer Beobachtung entzieht und damit unsere Erfahrung nicht ausreifen lässt. Diese Schwierigkeiten erfolgreich zu überwinden, wird am ehesten noch demjenigen Arzte gelingen, welcher auf ein Decennien langes Wirken am gleichen Orte zurückblicken kann und dem es geglückt ist, mit seinem Wirkungskreise in steter und vielseitiger Berührung zu bleiben. Denn unter solchen günstigen äusseren Bedingungen ist der Arzt wohl im Stande, erfolgreiche Nachforschungen nach dem Schicksal seiner Kranken selbst auf Jahrzehnte hinaus anzustellen. Da ich mich hier in Zürich in dieser glücklichen Lage befinde, so konnte ich der Versuchung nicht widerstehen, sorgfältige Nachfor-

schungen in einer kleinen Reihe von Fällen zu unternehmen, von denen ich glaube, dass sie im Stande seien, einige wichtige und noch strittige klinische Fragen, wenn auch nicht geradezu zu beantworten, so doch zu beleuchten. Ich habe diese Mitteilungen als „klinische Nachträge" bezeichnet, weil die meisten der im folgenden aufgeführten Beobachtungen schon in früheren Arbeiten, zum Teil schon vor vielen Jahren, da und dort erwähnt worden sind, und hier nun ihre Fortsetzung finden sollen, nachdem ein gewisser Abschluss erreicht worden ist. Ich möchte sagen, dass nach vieljähriger Beobachtung die einzelnen Erfahrungen nunmehr spruchreif geworden sind, so dass eine weitere Fortsetzung der Beobachtung kaum mehr etwas an den jetzt festgestellten Resultaten ändern dürfte.

1. Die erste konservierende Myomektomie mit vollkommener Erhaltung der sexuellen Funktionen. Beobachtungszeit: 15 Jahre.

Es war am 11. April 1890, in einer Sitzung des 19. Kongresses der deutschen Gesellschaft für Chirurgie, als ich durch die Mitteilung einer ausführlichen Krankengeschichte als der Erste den faktischen Beweis lieferte, „dass selbst nach einer ausgedehnten Uterusresektion, ausgeführt wegen eines grossen, nicht gestielten, sondern breitbasigen, subserösen Myoms des Fundus uteri, Konception, normale Schwangerschaft und eine für Mutter und Kind glücklich verlaufende Geburt möglich ist". Den Vortrag habe ich dann unmittelbar darauf in erweiterter Form in diesen Beiträgen[1]) unter dem Titel „Einige Bemerkungen zu Gunsten des konservierenden Verfahrens bei der Myomotomie" veröffentlicht, und der Leser wird daher dort alles finden, was für die richtige Beurteilung des Falles notwendig ist. Vor Allem wird er aus der Operationsgeschichte entnehmen, dass es sich hierbei keineswegs etwa um ein „einigermassen gestieltes" Myom handelte, wie Olshausen[2]) später irrtümlicherweise angenommen hat, sondern eben um ein mächtiges, dem Fundus uteri breit aufsitzendes Myom, welches „an seiner Basis unvermerkt in den Uteruskörper überging" und, wie ich damals urteilte, nur durch eine tief in das Uterusparenchym einschneidende, gerade noch vor der Uterushöhle Halt machende Schröder'sche Keilexcision ent-

1) Bd. VI. S. 441—450. 1890.

2) J. Veit, Handbuch der Gynäkologie. Bd. II. 1897. S. 651.

fernt werden konnte. Der durch diese Operation gewonnene Tumor wog $3^1/_2$ Kilo, seine Höhe betrug 20 cm und die Länge der sagittal verlaufenden Uteruswunde 25 cm. Für die Vereinigung und genaue Adaptation der beiden konvergierenden, weit über Handteller grossen Wundflächen, welche durch die Keilexcision entstanden waren, bedurfte es aber nicht weniger als 49 Sublimat-Seidennähte, die in 3 Etagen angelegt wurden.

Bei der grossen principiellen Bedeutung, welche diesem Falle für die damalige Zeit zukam und, wie ich vermeine, auch heute, nach 15 Jahren, noch zukommt, schien mir diese Klarstellung durchaus notwendig. Denn, so weit ich die gynäkologische Litteratur durchforschte, ist diese am 1. Juli 1888 von mir ausgeführte Myomektomie die erste gewesen, welche zu einem so glänzenden funktionellen Resultate geführt hat. — Die Operationsfälle von Martin, Werder, W. Müller, Engström, über welche diese Operateure berichtet haben, und welche bezüglich des funktionellen Erfolges mit meiner Beobachtung in Parallele gestellt werden können, sind alle jüngeren Datums.

In meiner früheren Arbeit habe ich schon hervorgehoben, dass meine Patientin, ein Fräulein von 26 Jahren, die Operation ohne jegliche Reaktion überstand und schon am 1. August 1888 im besten Wohlbefinden aus der Privatklinik entlassen werden konnte. Heute, am 11. November 1903, schreibt mir die Dame, auf meine Erkundigung nach ihrem Befinden, folgendes:

„Auf Ihre Fragen kann ich Ihnen nur ganz günstigen Bericht senden. Nachdem die Operation den 1. Juli 1888 und die Hochzeit den 15. November gleichen Jahres stattgehabt, wurde uns am 9. Dezember 1889 ein sehr grosses Mädchen geboren (Zangengeburt) unter Anwesenheit von Herrn Prof. Wyder. Nach etwa 2 Monaten hatte ich mich von jeder Schwäche erholt. Die zweite Geburt erfolgte anfangs Juli 1891; sie ging normal von Statten; Herr Prof. Wyder war ebenfalls anwesend. Das Mädchen war gross und kräftig, starb aber leider nach 11 Tagen. Den 29. November 1892 wurde das dritte Mädchen geboren. Die Geburt ging sehr rasch und gut und hatte ich mich auch gleich wieder erholt. Seitdem hat meine Gesundheit nichts zu wünschen übrig gelassen, obgleich wir seit 4 Jahren von R. fort sind und mein Leben sehr unruhig ist. Ein Bauchbruch ist nicht eingetreten. Schmerzen im Rücken, die während der ersten 2 Jahre sich oft einstellten, sind ganz verschwunden. Am 7. Dezember 1903 lege ich mein 42. Jahr zurück. — Das erste Kind, Johanna, litt im ersten Lebensjahr etwas an schwachen Knochen, was sich dann aber ganz verlor; jetzt ist es gross, kräftig

und kerngesund; es entwickelte sich auch ohne irgend welche Beschwerden. Das jüngere Mädchen, Marie, ist von Geburt an gesund gewesen; beide sind körperlich und geistig sehr gut entwickelt." —

Gerade jetzt — nach den neuesten Arbeiten von Martin und Engström zu schliessen — scheint die konservierende Richtung in der operativen Behandlung der Uterusmyome wieder mehr an Boden zu gewinnen, und vielleicht findet mein Mahnruf vom Jahre 1890[1]), „wo immer möglich die Anhänge des Uterus — Ovarien und Tuben — zu erhalten, selbst wenn ein grösserer Teil des Fundus uteri bei der Operation des Myoms entfernt werden musste", heute mehr Beachtung als noch vor wenigen Jahren.

2. Längste bis jetzt fest gestellte Dauerheilung nach einer wegen Nierencarcinom ausgeführten Nephrektomie. Beobachtungszeit: 18 Jahre 7 Monate.

In der umfassenden Arbeit meines einstigen Assistenten, Dr. M. O. Wyss, betitelt: „Zwei Decennien Nierenchirurgie", welche in diesen Beiträgen Bd. XXXII 1. Heft, 1902 erschienen ist, sind alle meine Erfahrungen im Gebiete der Nierenchirurgie aus den Jahren 1881—1901 niedergelegt. Unter den Kranken, welche speciell wegen Nierencarcinom von mir operiert und dort beschrieben worden sind, befindet sich folgender, hier nur ganz in Kürze wiedergegebener Fall[2]):

Jungfrau Elise W., 58 J., von H.-Zürich. Adeno-Carcinoma renis dextr.; Nephrektomia paraperitonealis, den 11. April 1885. Heilung und Entlassung den 9. Mai 1885.

Der Tumor hatte schon seit einem Jahre Symptome gemacht, welche auf ein Nierenleiden hinwiesen. Bei der Operation wählte ich wegen der Grösse des Tumors, welcher die normalen Dimensionen der Niere etwa um das Vierfache überragte, zum ersten Male den sog. paraperitonealen Flankenschnitt, wie er von mir, d'Antona und Trélat beschrieben worden ist. Die Kapsel der Niere war zwar noch nirgends von dem weichen, hämorrhagischen Markschwamm durchbrochen, im Uebrigen aber die Niere bis auf einen kleinen Teil des unteren Pols vollständig von dem Tumor eingenommen; der Ureter bis ca. 1 cm von der Schnittfläche mit markigen Geschwulstmassen vollständig gefüllt, die Gefässe des Hilus dagegen frei. — Herr Prof. Klebs hatte die Güte, die mikroskopische Untersuchung der exstirpierten Niere vorzunehmen; sie ergab ein Adeno-Carcinom. — Eine sehr schöne farbige Ab-

1) Verhandlungen der Deutschen Gesellschaft für Chirurgie. 19. Kongress. 1890. I. S. 97.

2) l. c. S. 104—105; hierzu Taf. I. Fig. 1.

bildung des Präparats findet sich in den Tafeln, welche der Wyss'schen Arbeit beigegeben sind.

Wiederholt nahm ich in den folgenden Jahren die Gelegenheit wahr, mich nach dem Befinden der Patientin zu erkundigen und Dr. M. O. Wyss konnte in seiner Arbeit noch berichten, dass Pat. am 3. Januar 1901 noch lebte und gesund und ohne Recidiv war. Und dieselbe erfreuliche Nachricht geht mir heute, am 7. November 1903 von Herrn Kollegen Dr. F. v. Mandach in Schaffhausen zu, welchem ich wegen der Sorgfalt seiner Nachforschung und Untersuchung zu grossem Danke verpflichtet bin. Er schreibt mir: „Jungfrau Elise W., 76 Jahre alt, in Schaffhausen, von Ihnen vor 18½ Jahren an malignem, rechtsseitigem Nierentumor operiert, befindet sich noch recht wohl. Die Patientin hat immer eine breite, gut passende Bauchbinde getragen. Infolge dessen ist die sehr lange Narbe noch recht fest. Trotz schlaffer Bauchdecken besteht keine Narbenhernie. Von einem Recidiv ist nirgends eine Spur zu finden. Ich habe die alte Frau heute untersucht." — Und scherzend fügt Kollege v. Mandach noch hinzu: „Ich werde mir Mühe geben, auch in Zukunft mit ihr ein zärtliches Verhältnis zu unterhalten, damit wir zu Ehren der Wissenschaft Fühlung mit ihr behalten." —

Ich habe in der Litteratur keinen Fall finden können, welcher so lange Zeit, über 18 Jahre nach der Operation, als recidivfrei, gesund und noch lebend befunden wurde. Meiner Beobachtung am nächsten kommt wohl ein Fall, von James Jsraël operiert und 14 Jahre lang als gesund beobachtet.

In der Litteratur hat die vorstehende Beobachtung wiederholt Erwähnung gefunden, und es geschieht lediglich, um Irrtümern vorzubeugen, wenn ich hier einige Citatstellen erwähne:

Krönlein, Korresp.-Blatt f. Schweizer Aerzte. XV. Jahrg. 1885.

A. Brodeur, de l'intervention chirurgicale dans les affections du rein. Paris. 1886. S. 212—213. — (Irrtümlicher Weise rangiert der Fall nicht bei den Carcinomen, sondern bei den Sarkomen der Niere.)

Siegrist, Ueber die Nierenexstirpation bei malignen Tumoren. In.-Diss. Zürich. 1889.

Ris, Zur Nierenchirurgie. Diese Beiträge Bd. VII. 1890. S. 146 bis 147, mit Abbildung.

P. Héresco, de l'intervention chirurgicale dans les tumeurs malignes du rein. Paris. 1899. S. 12, mit Abbildung.

M. O. Wyss, Zwei Decennien Nierenchirurgie. Diese Beiträge Bd. XXXII. H. 1. S. 104—105, mit Abbildung Taf. I, Fig. 1. 1902.

E. Küster, Chirurgie der Nieren etc. Deutsche Chirurgie. Lief. 52 b. 1902. S. 626 und S. 684.

M. Schede, Handbuch der praktischen Chirurgie. II. Aufl. 1903. III. Bd. S. 1074.

3. Weitere Dauerheilung nach einer wegen Nierencarcinom ausgeführten Nephrektomie. Beobachtungszeit: 4 Jahre 5 Monate.

Unter meinen wegen Carcinom der Niere operierten Kranken, welche in der Wyss'schen Arbeit aufgeführt sind, ist noch ein zweiter Fall, welcher mittlerweile Anspruch darauf machen kann, eine Dauerheilung zu repräsentieren. Es ist Fräulein F. aus B., zur Zeit der Operation 68 Jahre alt, operiert den 22. Juni 1899. (Vergl. M. O. Wyss, c. l. S. 181; Fall 23 und Tafel V, Fig. 8.)

Zur Zeit der Operation war der Tumor der rechten Niere kindskopfgross; die Kapsel der Niere war nirgends durchbrochen, die Operation leicht. Die im patholog. Institut (Prof. Ribbert) vorgenommene mikroskopische Untersuchung der nephrektomierten Niere ergab ein typisches Carcinom.

Die Heilung war in diesem Falle eine so tadellose prima reunio, dass das eingelegte Drain schon am 5. Tage entfernt werden konnte. In 14 Tagen war die definitive Heilung vollendet.

Die Pat. befindet sich auch heute noch frei von Recidiv, wie Herr Kollege Dr. Lotz in Basel, der Hausarzt, mir mitzuteilen die Güte hatte. Er schreibt mir unter dem 20. Nov. 1903:

„Auf Ihre Erkundigung nach Frl. F. kann ich Ihnen ganz erfreuliche Auskunft geben, wenigstens was das Resultat Ihrer Nephrektomie betrifft. Von Recidiv einstweilen keinerlei Symptome. Auch sonst geht es Frl. F. jetzt ganz ordentlich. Vor 3 und 2 Jahren litt sie an allerlei auf Arteriosklerose zurückzuführenden Erscheinungen: Beengungsanfälle, etwas frequenter und unregelmässiger Puls etc. Seit sie aber gelernt hat, ein passendes Regime zu führen, geht es auch damit wieder ganz ordentlich .... Der Urin ist meist hell und klar, enthält ausnahmsweise eine Spur von Eiweiss, bei der letzten Untersuchung am 12. November nichts." — Die Dame steht jetzt im 73. Lebensjahr.

4. Dauerheilung nach der Exstirpation eines enormen polycystischen Nierentumors. Beobachtungszeit: $5^1/_4$ Jahre.

Kaum irgend jemals habe ich mit grösserem Interesse das weitere Schicksal eines meiner Operierten und Geheilten verfolgt als in diesem hier kurz zu besprechenden Falle. Handelte es sich doch um die Nephrektomie, ausgeführt wegen einer „Cystenniere", also einer Affektion, bei welcher nach der Ansicht mancher Autoren eine radikale Operation unzulässig ist — einen „Sprung ins Dunkle",

„der eines ernsten Arztes nicht würdig ist". Küster[1]), dessen Monographie ich diesen Ausspruch entnehme, drückt sich auf der folgenden Seite seines Werkes noch bestimmter dahin aus, „dass die Ausschälung einer Cystenniere selbst dann ungerechtfertigt ist, wenn die zweite Niere gesund oder nur wenig verändert ist". Nun halte ich freilich einen solchen Ausspruch für völlig unhaltbar. Ja noch mehr! Ich bin so unbescheiden, zu glauben, dass ich eine zwar gewagte, aber unter allen Umständen lebensrettende Operation vorgenommen habe, als ich vor mehr als 5 Jahren eine wegen ihrer gewaltigen Grösse fast einzig dastehende Cystenniere exstirpierte. Und was vielleicht noch mehr besagen will: auch die Operierte, heute eine kerngesunde, ungewöhnlich rüstige und kräftige Frau, dankt ihrem Operateur den einstigen Eingriff als ihrem Lebensretter. — Solche apodiktischen Urteile haben, wie mir scheinen will, immer etwas Bedenkliches; sie besagen zu viel und müssen es in unserer Erfahrungswissenschaft schon riskieren, dass sie heute oder morgen durch Beibringung einer neuen Thatsache umgestossen werden. Diese Bedeutung aber lege ich meiner Beobachtung bei.

Ich kann hier um so kürzer sein, weil dieser Fall in der Arbeit meines Assistenten M. O. Wyss[2]) ausführlichst beschrieben und die Darstellung von makro- und mikroskopischen Abbildungen begleitet ist. Ausserdem hat Ribbert[3]) an der Versammlung der Deutschen Pathologischen Gesellschaft in München im Jahre 1899 in seinem Vortrage „über die Entwicklung der bleibenden Niere und über die Entstehung der Cystenniere" auf das durch meine Operation gewonnene Präparat hingewiesen, und endlich habe ich selbst[4]) in der Sitzung vom 4. April 1899 des Deutschen Chirurgenkongresses in Berlin dieses Präparat demonstriert, eine weitere Bearbeitung des Gegenstandes aber in nächste Aussicht gestellt. Dieses Versprechen wurde durch die M. O. Wyss'sche Publikation erfüllt.

Die Lehre von der „Cystenniere" ist sowohl in klinischer als auch in anatomischer Beziehung noch so wenig abgeschlossen, noch

1) Deutsche Chirurgie. 1902. l. c. S. 546–547.

2) l. c. S. 117—121, 126—128.

3) Verhandlungen der deutschen pathologischen Gesellschaft. 2. Tagung, gehalten zu München. 1899. S. 200.

4) Verhandlungen der Deutschen Gesellschaft für Chirurgie. 28. Kongress. Berlin 1899. I. S. 140.

so sehr in der Diskussion stehend, dass jede weitere gründliche Beobachtung als eine Bereicherung unserer Kenntnisse nur willkommen sein kann.

Für mich war der Entschluss, meiner Patientin die Exstirpation des Nierentumors vorzuschlagen und solche demnächst auszuführen, das Ergebnis ernster und reiflicher Ueberlegung. Dass die enorme Geschwulst, welche das Abdomen der Kranken zu dem Umfange ausgedehnt hatte, wie etwa ein Uterus gravidus im 8. Monat es thun konnte, und welche die ganze linke Hälfte der Bauchhöhle ausfüllte und nach rechts bis in die rechte Parasternallinie sich erstreckte, ein Tumor der linken Niere sei, war für mich nicht zweifelhaft. Dagegen wagte ich eine bestimmte Diagnose betreffend die Art des Tumors nicht zu stellen. Am plausibelsten war mir die Annahme eines grossen Sarkoms, vielleicht eines Cystosarkoms, welches in der letzten Zeit in ein rascheres Wachstum geraten war. Die lange Dauer des Leidens, welches sicher schon 4, vielleicht schon 6 Jahre, wenn auch in kleinerem Umfange bestand, vor allem aber der mikroskopische Nachweis von kleinen, gleich grossen, runden, feingekörnten Zellen, etwa halb so gross wie weisse Blutzellen, im Urin bestärkten mich in dieser Auffassung. Natürlich aber konnte ich auch die Möglichkeit einer anderen Nierengeschwulst, eines mächtigen Hypernephroms oder einer „Cystenniere" nicht ausschliessen. — Für eine Beteiligung der rechten Niere konnte kein Moment nachgewiesen werden, weder bei der ersten Untersuchung im Jahre 1894, noch bei der zweiten im Jahre 1898. Die Urinmenge betrug pro die 1900 cm; spec. Gew. 1004—1007—1010; kein Eiweiss und kein Zucker. — Heute würde die Untersuchung sicher eine weitgehendere sein; was vor 9 und 5 Jahren noch nicht geschehen konnte, würde an meiner Klinik heute nicht unterbleiben, ich meine die kryoskopische Untersuchung des Bluts und des aus jedem Ureter gesondert aufgefangenen Urins u. s. w. —

Die Patientin war gravida im 3. Monat; der enorme Tumor, welcher nach der Exstirpation 8700 gr wog und dessen Dimensionen 38 : 24 : 20 cm betrugen, musste einfach durch seine Grösse das Leben vernichten, auch wenn die Gravidität künstlich sistiert wurde. — Das sah die Pat. selbst ein; deswegen war sie zum 2. Male in die Klinik gekommen; deswegen acceptierte sie meinen Vorschlag der Operation ohne Weiteres. —

Mein Operationsplan war ein ganz bestimmter und entsprach dem Verfahren, welches ich bei sehr grossen Nierengeschwülsten immer auszuführen pflege; d. h. ich wählte den schon im Jahr 1885 von mir geübten paraperitonealen Flankenschnitt (vgl. Beob. 2 oben), der es gestattet, sofern es nötig erscheint, jeden Augenblick zur Laparotomie und transperitonealen Nierenexstirpation überzugehen. — So geschah es denn auch. Nach Exstirpation der gewaltigen Tumormasse lag die Bauchhöhle weit geöffnet da; die Dünn-

darmschlingen waren alle kollabiert in der rechten unteren Bauchhöhle gelagert und der Ueberblick über die übrigen Intestina war ein vollständiger. Leber und Milz erschienen normal und die rechte Nierengegend zeigte ebenfalls keine abnormen Verhältnisse. —

Der Verlauf war ein ausgezeichneter und führte zur vollständigen Heilung. — Am 17. November 1903 hatte ich Gelegenheit die Frau wiederzusehen und zu untersuchen. Wie ich oben schon bemerkte, ist sie von dem Zeitpunkt der Operation an, also seit 5¼ Jahren, immer kerngesund gewesen und fühlt sich heute vollkommen rüstig und kräftig; sie ist von ausgezeichnetem Ernährungszustand, versieht ihren grossen Haushalt (Mann und 5 Kinder) nicht nur allein, sondern sie dient auch noch als „Spetterin" in anderen Familien. Alle Funktionen normal, speciell auch die Urinsekretion. — Die Operationsnarbe ist fein lineär, sehr solide, und auch nicht eine Spur von Ektasie oder Hernie in dem Operationsgebiete nachweisbar, obwohl die Frau niemals seit der Operation eine Bandage trug. — Rechts in der Nierengegend ist nichts von Tumor nachweisbar.

Die Bedeutung dieser Beobachtung brauche ich wohl nicht noch besonders hier hervorzuheben. Die Lehre, die ich aus ihr zog, habe ich in der Wyss'schen Arbeit in folgendem Satze zusammengefasst (S. 148):

„Es giebt eine polycystische Degeneration nicht nur einer Niere, sondern auch eines einzelnen Nierenabschnitts bei makroskopisch vollständig normalem Verhalten des übrigen Teils der Niere. Diese gewiss sehr seltenen Fälle verhalten sich in therapeutischer Hinsicht nicht anders als genuine Tumoren einer Niere."

Bei der Demonstration am Chirurgenkongresse habe ich den Tumor auf Grund der makro- und mikroskopischen Untersuchung nach dem Vorgange von v. Kahlden, Nauwerck, Hufschmid u. A. als ein multilokuläres Fibro-Cysto-Adenom bezeichnet, also als ein eigentliches Neoplasma der Niere und wohl zu trennen von der sog. Cystenniere der Kinder und der Erwachsenen, welche wohl immer kongenitalen Ursprungs sei und meist beidseitig vorkomme. Wie ich oben bemerkte, hat Ribbert in seinem Vortrage im Jahre 1899 auch gegenüber diesem Präparate bestimmte Stellung genommen, und M. O. Wyss hat sich seinem Lehrer angeschlossen. Nach Ribbert würde auch unser Präparat, wie alle Cystennieren, keinen eigentlichen Tumor darstellen, sondern auf eine Entwicklungsstörung der Niere zurück-

zuführen sein, nur mit der Besonderheit, „dass hier nur ein Teil der Nierenanlage die erörterte Entwicklungsstörung erfuhr". (c. l. S. 200.)

Wir müssen die Entscheidung der Frage, ob jede Cystenniere aus einer bestimmten Entwicklungsstörung abzuleiten sei, oder ob es neben diesen Bildungen noch eigentliche Cysto-Adenome der Niere gebe, als deren Repräsentant dann unser Tumor anzusehen wäre, den pathologischen Anatomen überlassen. Unser praktisches Handeln wird dadurch direkt nicht berührt.

5. Ein primäres myelogenes Plattenepithel-Carcinom der Ulna. Beobachtungszeit: $6^3/_4$ Jahre.

Unter gleichlautendem Titel habe ich vor $3^1/_2$ Jahren durch meine Schülerin, Fräulein Dr. Carola Maier in diesen Beiträgen[1]) eine interessante Beobachtung publicieren lassen, auf welche ich glaubte mit Recht die Bezeichnung anwenden zu dürfen: „primäres" Plattenepithelcarcinom der Ulna. Was zunächst die Diagnose des Carcinoms betrifft, so lassen die schönen Röntgenbilder und die Abbildungen mikroskopischer Schnitte aus dem Tumor, welche der C. Maier'schen Arbeit beigegeben sind, wohl keinen Zweifel an der Richtigkeit derselben aufkommen, selbst wenn die Autorität von Herrn Kollegen Prof. Ribbert, welcher die erste mikroskopische Untersuchung der frisch exstirpierten Knochengeschwulst gemacht hatte, eine solche nicht ohne Weiteres verbürgte. Um aber dieses verhornende Plattenepithelcarcinom der Ulna als ein „primäres" zu bezeichnen, dafür konnten folgende schwerwiegende Gründe angeführt werden:

1. Patientin war zur Zeit der Operation (20. Febr. 1897) eine 20jährige Dame, aus kerngesunder Familie und selbst stets gesund.

2. Die genaue Untersuchung der Pat. zu dieser Zeit ergab, abgesehen von der Knochengeschwulst, durchaus normale Verhältnisse aller Organe.

3. Die Geschwulst der rechten Ulna war scharf begrenzt, beschränkte sich ganz und gar auf die Markhöhle der Diaphyse und hatte nirgends die Corticalis der Ulna durchbrochen.

4. Die überliegenden Haut- und Weichteile waren absolut unbeteiligt, durchaus normal.

5. Nach der raschen Heilung der Operationswunde p. p. blieb Pat. stets gesund bis zum Zeitpunkt der Publikation, d. h. bis zum

1) Bd. XXVI. H. 3. S. 553—566. April 1900.

April 1900, also volle drei Jahre. Erst nach Ablauf dieses Trienniums hielten wir uns für berechtigt, die Beobachtung als „primäres" Knochencarcinom zu bezeichnen und zu publicieren. Seither sind abermals 3 Jahre verflossen, so dass zwischen dem Zeitpunkt der Operation (20. Febr. 1897) und heute, wo ich diese Zeilen aufs Papier werfe (Ende November 1903) der lange Zeitraum von 6 Jahren und 9 Monaten liegt. Und auch heute noch ist die Dame gesund und zeigt auch nicht ein einziges Zeichen, welches den Verdacht auf ein latentes Carcinom irgend eines Organs oder eines Gewebes in ihrem Körper aufkommen liesse; die Operationsstelle selbst ist frei von Recidiv, und der implantierte Elfenbeinzapfen ist solide eingeheilt geblieben.

Die Beweiskraft dieser Beobachtung hat durch die vieljährige Kontrolle noch bedeutend zugenommen. Denn der Skeptiker, der im Jahre 1900 am Ende noch sagen konnte: „vielleicht wird sich doch noch irgendwo in einem inneren Organe der Patientin ein Carcinom manifestieren und damit das Ulnacarcinom als Metastase enthüllen", — wird diesen Einwand heute kaum mehr zu erheben wagen, oder, falls er es doch thut, wenige Gläubige damit gewinnen.

Wir wollen hoffen, dass unsere Patientin sich noch lange ihrer blühenden Gesundheit erfreue und dass es möglich sein werde, nach einer weiteren Serie von Jahren eine Nachuntersuchung vorzunehmen.

C. Maier hat in ihrer Arbeit selbst alle die Einwände aufgezählt, welche gegen angebliche „primäre" Knochencarcinome erhoben zu werden pflegen und unsere eigene Beobachtung dann in das Licht einer strengen Kritik gestellt. In der Abhandlung wird der Leser daher eine grosse Anzahl von Fällen aus der Litteratur gesammelt finden, welche sich bei strenger Prüfung nicht als stichhaltig erwiesen haben und als „primäre" Knochencarcinome nicht gelten können. Zu diesen Beobachtungen gehört auch ein neuerer Fall, den vor Kurzem Fittig in diesen Beiträgen[1]) aus der Klinik von Mikulicz beschrieben und als „scheinbar völlig analog" dem unsrigen bezeichnet hat. Die Analogie ist aber in der That nur eine scheinbare und verschwindet bei genauerer Betrachtung. Ich möchte den Fall eher als ein warnendes Beispiel bezeichnen, das zeigt, wie vorsichtig und eingehend die allgemeine Untersuchung eines Kranken bei Verdacht auf malignen Tumor schon vor der beschlossenen Operation sein muss, will man vor unangenehmen späteren Ueberraschungen möglichst gesichert sein. In dem Fittig'-

1) Bd. XXIX. H. 3. S. 703—712. 1901.

schen Falle handelte es sich zunächst allerdings auch um ein Cancroid der Ulna. Allein der Träger war ein 53jähriger Mann, bei dem die genauere Untersuchung nach der Operation ein bohnengrosses, ulceriertes Carcinom der linken ary-epiglottischen Falte und eine Reihe vergrösserter und verhärteter Lymphdrüsen am Halse, unter den Mm. sterno-cleido-mastoidei nachwies. „Links waren es drei bis taubeneigrosse, harte, schmerzlose Knoten, rechts nur ein bohnengrosses Knötchen unter dem sternalen Muskelende". Ich glaube doch, dass der Nachweis dieser Tumoren auch schon vor der Operation möglich gewesen wäre. —

Was unsere Beobachtung vor dieser und so mancher anderen auszeichnet, ist und bleibt der Umstand, dass weder vor der Operation, noch nach derselben, trotz eines Zeitraums von $6^3/_4$ Jahren und trotz sorgfältiger Kontrolluntersuchungen, bis zur heutigen Stunde ein anderweitiger Tumor am Körper der jugendlichen Patientin konnte nachgewiesen werden.

6. Dauerheilung nach der Exstirpation eines recidivierenden Kehlkopfcarcinoms. Beobachtungszeit 14 resp. 13 Jahre.

Recidiv-Operationen bei Carcinom erfreuen sich bei uns Chirurgen nicht des allerbesten Rufes. Selten! dass einmal noch ein nachhaltiger Erfolg erzielt wird, nachdem die erste anscheinend gründliche Operation sich als machtlos erwiesen hat! Um so mehr freut es mich, hier die kurze Krankengeschichte eines Patienten mitteilen zu können, welcher zweimal von mir wegen eines Kehlkopfcarcinoms operiert worden ist und sich gegenwärtig, genau 13 Jahre nach der Recidiv-Operation, im Alter von 70 Jahren 7 Monaten, noch des besten Wohlseins erfreut.

Herr F. L. B., Privatier, 56 J., suchte meine Hilfe zuerst am 21. Okt. 1889 auf, weil er seit vergangenem Sommer andauernd heiser geworden war. Eine vor 10 Tagen zum ersten Male vorgenommene laryngoskopische Untersuchung von fachmännischer Seite hatte als Grund der Heiserkeit eine Geschwulst des linken Stimmbandes aufgedeckt, worauf der Pat. mir zur operativen Behandlung zugeschickt wurde. — Die Diagnose des Kollegen konnte ich bei der am 22. X. 89 ausgeführten Spiegeluntersuchung nur bestätigen; es fand sich am linken Stimmband in dessen hinterer Hälfte, ein etwa bohnengrosser, breitbasiger, höckeriger, gelblicher Tumor, während das Stimmband im Uebrigen bei

der Phonation sich bewegte. Das ganze Aussehen sprach entschieden für einen malignen Tumor und so riet ich zur sofortigen Operation, welche in der Laryngofissur und Exstirpation des vermeintlichen Cancroids bestehen sollte. — Das traurige Schicksal Kaisers Friedrich, das damals noch alle Gemüter bewegte, machte mir die Aufgabe leicht, d. h., Pat. entschloss sich sofort zu dieser ihm vorgeschlagenen Operation.

30. Okt. 1889: Tracheotomia superior und totale Laryngofissur; Exstirpation des Tumors; Thermokauterisation. — Der Tumor erwies sich ulceriert, von Kleinkirschgrösse, und nahm die obere Seite, den freien Rand und die untere Seite des linken Stimmbands in seiner hinteren Hälfte ein. Abtragung des Tumors mit Schere und Pincette, anscheinend ganz im Gesunden, und Applikation des Thermokauters auf die stark blutende Wundfläche. Dann Tamponade des Larynx mit Jodoformgaze und Trachealkanüle. Naht des stark verkalkten Schildknorpels. Der Verlauf ist ganz reaktionslos; Entfernung des Tampons am 3. Tage, der Kanüle am 8. November. Heilung und Entlassung, mit aphonischer Stimme den 21. Dez. 1889.

Die mikroskopische Untersuchung des exstirpierten Tumors wurde von Herrn Dr. O. Lubarsch im pathologischen Institut vorgenommen; er hatte die Güte, mir darüber Folgendes zu berichten: „Von dem mir übersandten Tumor des Kehlkopfs habe ich eine Reihe von Serienschnitten angefertigt. Das mikroskopische Ergebnis ist kurz folgendes: Von dem verhornten Deckepithel dringen dichte, aus Plattenepithel bestehende Zapfen in die Schleimhaut ein, welche ausserordentlich stark zellig infiltriert ist, wie überhaupt das ganze Stroma der Geschwulst. Ausläufer dieser Granulationsmassen dringen bis in die Submucosa hinein. An einzelnen Stellen sieht man abgeschnürte, in Verhornung begriffene Zapfen, welche einen Zusammenhang mit dem Deckepithel nicht mehr erkennen lassen (auch auf Serienschnitten nicht). Auch sonst finden sich noch reichlich in der Höhe der physiologischen Epithelschicht Epithelperlenkugeln. Das submucöse lockere Bindegewebe ist sehr gefässreich und zeigt einige Blutungen. Dieses sowohl wie die Muskulatur ist, soweit das exstirpierte Stück zur mikroskopischen Untersuchung vorlag, völlig frei von epithelialen Elementen. Es handelt sich demnach um ein beginnendes Cancroid des Stimmbands".

Da Pat. schon vor der Operation an einer hartnäckigen Bronchitis litt, ging er mit meiner Einwilligung im Februar 1890 für einige Monate nach Ajaccio und kehrte erst im Sommer 1890 von dort nach Zürich zurück. — Bei einer laryngoskopischen Untersuchung im Juli, entdeckte man zum ersten Mal in der Gegend der Operationsnarbe des linken Stimmbands einige kleine, weisse Pünktchen, die wie feine Wärzchen aussahen. Diese vergrösserten sich langsam im Laufe der nächsten Monate; eine Heustrich-Kur ändert an diesem Befunde nichts; im Gegenteil, im Oktober 1890 zeigt sich an der verdächtigen Stelle eine condylom-

artige Warze, welche pyramidenförmig in die Glottis hineinragt und bis zum 17. Nov. 1890 noch grösser geworden ist. — An der Existenz eines lokalen Recidivs kann nicht mehr gezweifelt werden. — Der Pat. befolgt auch dieses Mal sofort meinen Rat, zum 2. Mal die Tracheotomie und Laryngofissur an sich vornehmen und auf diesem Wege das Carcinom beseitigen zu lassen.

26. XI. 90: Zweite Operation. Operationsmethode wie das erste Mal; für den intralaryngealen Akt wird dagegen mit bestem Erfolge die Cocainanästhesie (20%) verwendet, wodurch die Operation ausserordentlich erleichtert wird. Die Exstirpation ist dieses Mal eine viel ausgedehntere und erstreckt sich auf alle Weichteile der linken Larynxseite, samt Perichondrium des Schildknorpels und einen Teil dieses Knorpels selbst. Auch diese Operation wird von dem Pat. sehr gut ertragen. Am 31. Januar 1891 reist er völlig geheilt, freilich aphonisch, wieder nach Ajaccio, um dort das Frühjahr zuzubringen. — Die von Herrn Dr. O. Lubarsch wiederum gütigst vorgenommene mikroskopische Untersuchung des exstirpierten Tumors ergab abermals ein Cancroid; doch erwiesen sich das mitentfernte Perichondrium und der Schildknorpel frei von Tumorelementen.

Seit dieser Operation sind 13 Jahre verflossen, und heute an ihrem Jahrestage (26. XI. 03) befindet sich Herr B. trotz seines Alters von mehr als 70 Jahren gesund und munter. Seine Stimme ist zwar etwas brummig und tonlos, aber doch in der Konversation ganz gut verständlich.

AUS DER

ZÜRICHER CHIRURGISCHEN KLINIK

DES PROF. DR. KRÖNLEIN.

IX.

Zur Kasuistik der Milzcysten.

Von

Dr. **E. Monnier,**
I. Assistenzarzt der Klinik.

Die nicht parasitären grossen Cysten der Milz gehören zu den seltensten Geschwulstarten; ihre Kasuistik ist recht spärlich, konnten wir doch nur 13 Fälle in der Litteratur finden. Da sowohl die Aetiologie als auch die Pathogenese dieser Tumoren noch sehr dunkel ist, scheint uns die Veröffentlichung eines auf der chirurgischen Klinik von Herrn Prof. Krönlein beobachteten und operierten Falles von Interesse. Und da die von Herrn Prof. Krönlein ausgeführte Operation von Erfolg gekrönt wurde, stellt dieser Fall auch einen kleinen Beitrag zu der Milzchirurgie dar. Wir möchten hier gleich bemerken, dass die Milzcysten ein recht dankbares Gebiet der operativen Therapie bilden, sind doch sämtliche operierte Patienten, abgesehen von einigen postoperativen Komplikationen glatt und dauernd geheilt. Unser Fall bringt zwar kein neues Licht über die noch dunkle Bedeutung der Milz, er bestätigt aber durch seinen Verlauf die bisherigen Beobachtungen, dass dieses Organ nicht unentbehrlich und seine Entfernung bei ausgedehnten Veränderungen durchaus berechtigt ist.

Wir gehen nun zur Beschreibung des Falles über.

Fräulein F. H., 21 J. Vater starb mit 41 J. an Lungentuberkulose. Die Mutter ist etwas schwach und leidend, seit längerer Zeit an Husten leidend. 2 Geschwister leben und sind gesund. Mit 12 Jahren machte Pat. Scharlach und Diphtherie durch, war sonst nie krank. — Im Anfang April 1903 fühlte sich Pat. matt und leidend, ging aber herum. Mitte April 1903 spürte sie morgens 6 Uhr als sie noch im Bette lag einen heftigen stechenden Schmerz im l. Hypochondrium. Dieser Schmerzanfall dauerte nur 1/4 Stunde, verschwand dann, sodass Pat. wie gewöhnlich ins Geschäft gehen konnte. Sie spürte bald aber wieder Schmerzen im Rücken und in den Beinen, sodass sie wieder nach Hause sich begeben musste. Sie legte sich zu Bett und die Schmerzen verschwanden wieder. 8 Tage ca. nach diesem Anfall beobachtete Pat. zum ersten Male eine Schwellung in der Milzgegend; ein konsultierter Arzt diagnosticierte eine Milzvergrösserung und verschrieb Tropfen. Die Schwellung ging aber nicht zurück, sondern vergrösserte sich langsam. In der 3. Woche April wurde Pat. auf ein eigentümliches reibendes Geräusch in der Milzgegend aufmerksam gemacht. Das Reiben war mehr unangenehm als schmerzhaft und fühlbar mit der Hand bei tiefen Atemzügen. Da die Schwellung und das Reiben die Pat. ängstlich machten, wandte sie sich an einen anderen Arzt, welcher Pat. in die chirurg. Klinik schickte.

Pat. kann sich nicht erinnern, je einen Stoss oder ein Trauma in der Milzgegend erlitten zu haben. Während des ganzen Winters hatte sie keine Spur von Beschwerden, machte einen Tanzkurs mit und will nie eine Anschwellung konstatiert haben.

Status 22. V. 03. Etwas gracile Person in ordentlichem Ernährungszustande, 47 kg Gewicht. Gesicht blass, kein Icterus. Kleine weiche Struma. — Der untere l. Teil des Thorax ist deutlich erweitert. Herztöne rein und Herzaktion regelmässig. Puls 80 etwas schwach. Lungen o. B. Urin klar ohne Zucker und Eiweiss. Schon beim Liegen, noch mehr beim Stehen fällt eine Auftreibung des l. Hypochondriums auf. Die Vorwölbung des Thorax fängt an der 6. Rippe schon an, wird im Bereiche der Mammillarlinie in der Höhe der 8. Rippe am stärksten und prägt sich an der 11. und 12. Rippe sichtlich aus, wenn man die Pat. von hinten betrachtet. Diese Vorwölbung des Hypochondrium setzt sich in eine wesentlich asymmetrische Vorwölbung der l. Abdominalseite fort und reicht bis zur Höhe des Nabels. Bei der Respiration steigt die Vorwölbung deutlich auf und nieder, wobei Pat. angibt, dass sie ein eigentümliches Reiben an der l. Leibseite verspüre. Wenn man die Hand an die Vorwölbung anlegt, fühlt man ein deutliches, grobes, hie und da wieder feineres Lederrasseln, das auskultatorisch deutlich hörbar ist. Haut nicht gerötet, verschieblich über der Vorwölbung. Palpation nicht empfindlich. sie bestätigt die Grenzen der Inspektion. Der Tumor fühlt sich cystenartig prall und hart an. Palpatorisch ist die respiratorische Verschiebung sehr deutlich zu konstatieren. Die Perkussion ergibt vollständig

gedämpften Schall. Die bimanuelle Untersuchung ergibt, dass der Tumor etwas beweglich ist und den Raum zwischen vorderer und hinterer Bauchwand vollständig ausfüllt. Er lässt sich wenig nach oben drücken und füllt die l. Zwerchfellkuppe aus. Magen stark nach rechts verschoben. Magenfunktion gut. — Hämoglobin 45 %. Urin normal. Blutbefund s. Bluttabellen.

12. VI. 03. Operation (Prof. Krönlein). Aseptischer Apparat, Aethernarkose. 30 cm langer Schnitt am äusseren Rande des l. Rectus abd. vom Rippenbogen bis zum unteren Pol der Cyste. Eröffnung des Peritoneums. Es liegt eine kopfgrosse Cyste der Milz vor. Bloss der untere Pol noch der Milz zeigt normales Gewebe. Der übrige Teil ist von einer dünnwandigen Cyste eingenommen. Die Wand ist namentlich nach vorne sehr dünn, dem Platzen nahe, sonst ist sie schwartig, weisslich gelb, von Flecken durchsetzt. In der Zwerchfellkuppe bestehen zahlreiche Adhäsionen mit der Umgebung; mit dem Magen ist die Cyste durch einige Stränge in Verbindung. Da die Entwicklung des Tumors mit dem vorliegenden Schnitt nicht möglich ist, wird zu diesem ein senkrecht lateraler Schnitt hinzugefügt. Auch ist das Herauswälzen jetzt noch nicht möglich. Die vordere Wand wird deswegen von der Bauchhöhle durch Kompressen abgegrenzt und die Cyste punktiert und entleert. Der Inhalt besteht aus dünnflüssiger chokoladebrauner Flüssigkeit mit reichem Cholestearingehalt. Es gelang nun leichter die Cyste hervorzuziehen. Die Adhäsionen mit dem Netze und dem Zwerchfell lassen sich stumpf lösen. Dabei muss ein erheblicher Zug am Zwerchfell ausgeübt werden, wobei die Respiration beschleunigt, unterbrochen und beängstigend wird. — Der Stiel der Milz wird mit Klemmen gefasst und reseciert; die Gefässe werden mit Seide unterbunden. Nach der Entfernung des Tumors bleibt eine grosse Höhle zurück, in die der Magenfundus hineinfällt und sich ausgiebig entfaltet. Da die Blutung vollkommen steht, wird die Wunde ohne Drainage geschlossen. Dauer der Operation 65 Minuten, Blutverlust sehr gering.

12. VI. abends wird der Puls ganz schlecht und klein, Abdomen weich, kein Zeichen von Anämie. Stimulation mit Campher und Champagner. — 13. VI. Noch 2 Collapsanfälle mit kleinem Pulse. Blutandrang nach dem Kopfe. Abdomen weich. — 14. VI. Puls viel besser, keine Schmerzen und kein Fieber. — 19. VI. Alles reaktionslos geheilt. 23. VI. Unter allmählich steigenden Temperaturen stellte sich ein pleurales Exsudat auf der l. Seite ein. Die am 8. Juli vorgenommene Probepunktion ergab seröse Flüssigkeit. Da die Atembeschwerden sich allmählich steigerten, wurde eine Aspiration von 700 cc klaren Serums vorgenommen. — Von diesem Augenblick an verschwanden die Beschwerden und das Fieber ziemlich rasch, sodass am 2. August keine Dämpfung mehr zu konstatieren war. Nur hie und da klagte Pat. über Schmerzen im Hypochondrium und leichte Magenbeschwerden. Ende August konnte

Pat. als geheilt entlassen werden.

Der entfernte Tumor war ca. kopfgross, enthielt ca. 3½ l. Flüssigkeit. Im gefüllten Zustand hatte er folgende Dimensionen: Höhe 28 cm, Breite 30 cm, Dicke 15 cm. Der Rand des erhaltenen Milzgewebes ist ziemlich dünn im Vergleiche zur Dicke der Cyste, er ist spornartig zugespitzt und trägt eine 3 cm tiefe und 1 cm breite Einkerbung. Dieser erhaltene Milzgewebeteil geht nach oben unmittelbar in die ziemlich derbe, 2 mm dicke bindegewebige Cystenwand über. Die obere Kuppel der Cyste hatte sich in der Zwerchfellkuppe entwickelt. Die äussere Wand ist ziemlich glatt, abgesehen von einigen Verwachsungssträngen. An einzelnen Stellen sind kleine Reste von Parenchym sichtbar, an anderen Orten ist die Wand papierdünn, durchscheinend und stark vorgewölbt. An der oberen Kuppel besteht die Wand aus knorpelartigem, derbem Gewebe. In einer Ausdehnung von Handtellergrösse prominiert dieser knorpelartige Teil um ca. 2 mm über das Niveau der übrigen Cystenwand und zeigt unregelmässige landkartenförmige Konturen. Entsprechend diesen verdichteten Partieen waren die Adhäsionen sehr stark entwickelt. — Die Höhle ist einkämmerig. An der Uebergangsstelle des erhaltenen Milzgewebes zur Cystenwand besteht ein Maschenwerk von bindegewebigen Strängen und Balken, welche von dem erhaltenen Teile des Parenchyms zur Wand sich begeben. Somit entsteht eine Anzahl Buchten, welche alle miteinander kommunizieren. Diese Stränge sind bis bleistiftdick, glatt und glänzend. Die übrige Cystenwand zeigt hier und da beginnende Balkenbildung. Der Inhalt der Cyste war eine chocoladenbraune Flüssigkeit. Die mikroskopische Untersuchung zeigte eine Menge schöner Cholestearintafeln, ausserdem viele ausgelaugte Blutkörperchen und einige Leucocyten. Daneben bestanden eigentümliche maulbeerartige Conglomerate von Fetttröpfchen.

Die chemische Untersuchung der Flüssigkeit ergab: Spez. Gewicht 1.0251, Eiweiss 72 ‰, Cholestearin 2 gr 76, Fette und Fettsäure 6.137 in einer Flüssigkeitsmenge von 1350 gr.

Mein Kollege und Mitassistent Herr Dr. Henschen hatte die Liebenswürdigkeit, die Herstellung der mikroskopischen Präparate zu übernehmen und mir den genaueren Bericht seiner Untersuchungen mitzuteilen. Ich bin ihm dafür zu besonderem Danke verpflichtet und versäume nicht, demselben an dieser Stelle Ausdruck zu geben.

Mikroskopische Untersuchung der Cystenwand. „Die schwache Vergrösserung lässt erkennen, dass die Cystenwandung durch 3, nicht immer deutlich von einander abzutrennende Gewebsschichten aufgebaut wird. Die Unterschiede im zellulären Aufbau dieser einzelnen Schichten gründen sich jedoch nicht auf eine Verschiedenheit daran beteiligter Gewebsformationen, indem wesentlich nur die Bauelemente des Stützgewebes sich beteiligen, als vielmehr auf Anordnung, Verlauf, Anzahl etc. der verschiedenen histologischen Einheiten. In

der äussersten Schicht, die etwa ein Viertel der ganzen Wanddicke beansprucht, dominiert ein ziemlich kernreiches, parallelfaseriges kollagenes Bindegewebe, das spärlich auftretende glatte Muskelfasern und ebenfalls nur spärlich vertretene elastische Fasern führt, nach der Oberfläche abschliesst durch die etwas verdickte, etwas zellreichere, Fibroblasten führende Serosa (sog. Periplenitis cartilaginea) denen makroskopisch weisse, knorpelähnliche Verdickungen und Platten entsprechen. Die mittlere bedeutend zellärmere Schicht wird dargestellt durch mächtige Collagentrabekel, zwischen denen cirkumskripte hyaline Nekrosen eingeschaltet sind, die stellenweise wieder durch Einwucherung von Gefässen und Fibroblasten organisiert werden; die Dicke dieser Schicht zeigt wechselnde Mächtigkeit; an ihren dicksten Stellen bewirkt sie die Vorsprünge, Falten und Rippenbildungen die bei der makroskopischen Betrachtung des Cysteninnern auffielen. Diese Mittelschicht führt keine glatten Muskelfasern, und nur spärliche, den ebenfalls nur spärlich vertretenen Gefässen folgende elastische Fasern. Die dritte und innerste Schicht wird aufgebaut durch eine nur aus mehreren bindegewebigen Zelllagen gebildete Membran, von der fetzenweise eine aus deutlich charakterisierten Endothelzellen gebildete Zelltapete losgerissen ist. Das an die Cyste angrenzende Milzgewebe ist verarmt an spezifischen Parenchymbestandteilen, an Follikeln; diese sind vielmehr verdrängt durch ein zellreiches, Fibroblasten führendes Granulationsgewebe, in diesem Gewebe sind grössere und kleinere unregelmässig begrenzte, stelläre Lichtungen vorhanden, die durch ihren charakteristischen Endothelbelag, ihren aus einer feingeronnenen oder streifig homogenen Masse und Lymphocyten bestehenden Inhalt, durchaus als dilatierte Lymphbahnen imponieren[1]).

Wie oben erwähnt, ist die Kasuistik der Milzcysten nicht sehr gross; Jordan erwähnt in seiner Publikation über die Splenektomie 12 Fälle (dazu kommt der Fall von Bacelli und der unserige, also im Ganzen 14). Da ein kurzer Auszug der Krankengeschichten in dieser Arbeit zu finden ist, wollen wir hier auf die ausführliche Erwähnung der Kasuistik verzichten. Ebensowenig liegt es in unserer Absicht, eine erschöpfende Beschreibung des Krankheitsbildes und der pathologischen Verhältnisse wiederzugeben. Der Leser wird die Hauptsache in der grösseren Bearbeitung von Litten, welcher allerdings nur über 5 Fälle verfügt, finden. Wir möchten nur auf

1) Die Cystenwandstücke wurden für 2 mal 24 Stunden in 4% Formalin fixiert, dann in aufsteigendem Alkohol langsam gehärtet und in Celloiden eingebettet. Die 10—15 μ dicken Schnitte wurden gefärbt mit Hämatoxylin-Eosin, dann mit dem van Gieson'schen Picrinsäure-Säurefuchsingemisch und zur Darstellung der elastischen Elemente mit Weigert's Elastinfärbung

einige wenig aufgeklärte Punkte an der Hand eines reicheren Materials zurückkommen. Demnach wollen wir die pathologische Anatomie, die Genese, die Symptomatologie und endlich die Therapie der grossen Milzcysten etwas näher betrachten.

Die Grösse der Milzcysten ist meist ganz beträchtlich, die Menge des Inhaltes sehr reichlich; so erwähnt Péan eine Flüssigkeitsmenge von mehr als 3 l., Crédé von über $1^1/_2$ l., Spencer Wells von 5 l., Ghetti von 1 l., Schalita von 8 l., Routier von $3^1/_2$ l., Heurteaux von 9 l., Jordan von 4 l. Wir schätzten in unserem Fall die Menge auf 3—4 l. Die Farbe der Flüssigkeit ist hell- bis chokoladenbraun, die Konsistenz meist dünnflüssig.

In allen Fällen wurde die Anwesenheit von roten Blutkörperchen in grosser Menge konstatiert; regelmässig fanden sich weisse Blutkörperchen und namentlich Cholestearinkrystalle, welche der Flüssigkeit eine eigentümliche fettige Beschaffenheit verleihen.

Die Eiweissmenge, welche in den meisten Fällen sehr gering war, ist in unserem Falle auffallend hoch (72‰) wohl infolge des starken Blutgehaltes des Inhaltes, während das specifische Gewicht von 1.0256 den bisherigen Beobachtungen entspricht. Einzelne Autoren, wie Bacelli, Terrier, Heurteaux fanden ein fast rein hämorrhagisches Exsudat mit viel Fibrin und Cholestearin. In dem Falle von Fink, welcher als Lymphcyste aus verschiedenen Gründen aufgefasst wurde, war der Befund im Ganzen ähnlich; gelbrote Flüssigkeit mit zahlreichen roten Blutkörperchen und spärlichen Leukocyten, Cholestearinkrystalle waren in reichlicher Menge vorhanden. Nach dem Inhalt unterscheidet Litten 3 Arten von Milzcysten:

1) Seröse: enthalten weiss-gelbe Flüssigkeit mit einem specifischen Gewicht von 1004—1009 g, die fast eiweissfrei ist. Morphologische Bestandteile sind Leukocyten, Epithelien und Endothelien (!).

2) Hämorrhagische: sind meist grösser und mit schwärzlich rotem Inhalt gefüllt. Mikroskopisch sind viele rote Blutkörperchen und Mikrocyten oder deren Schatten sichtbar. Amorphes Blutpigment, Fibrinfäden und Gerinnsel und Cholestearinkrystalle sind meist in grosser Anzahl vorhanden.

3) Lymphcysten enthalten eine Flüssigkeit, welche ein höheres specifiches Gewicht besitzt; der Eiweissgehalt ist auch grösser, die Neigung zur spontanen Gerinnung ist ausgesprochen.

Reine Lymphcysten mit klarem Inhalt wurden bis jetzt

nicht beobachtet, deswegen scheint uns die obige auf die Beschaffenheit der Flüssigkeit aufgebaute Einteilung nicht ganz einwandsfrei. Litten betont allerdings auch, dass, um die Annahme einer Lymphcyste zu rechtfertigen, der Nachweis von ektasierten Lymphgefässen geliefert werden müsse. Wir werden auf diesen Punkt bei der Aetiologiefrage zurükkommen. Nach den bis jetzt veröffentlichten Beobachtungen ist eine scharfe Grenze zwischen diesen 3 Arten nach der Beschaffenheit des Cysteninhaltes schwer zu ziehen.

Auch die mikroskopischen Untersuchungen der Cystenwand haben noch nicht völlige Klarheit über die genaue Differenzierung der verschiedenen Cystenarten gebracht. Bardenheuer erwähnt, dass in seinem Falle die Cystenwand aus derbem Bindegewebe bestand, darin waren viele Blutpigmente und Kalksalze vorhanden. Die derberen Partien der Wand enthielten derberes Bindegewebe mit fast fehlenden Zellen. Von einer epithelialen Auskleidung war nichts nachzuweisen. Ungefähr gleiche Verhältnisse zeigten die Cysten von Jordan und Routier, eine Endothelschicht wurde vollständig vermisst. Anders war der Fall von Crédé; hier konnte eine netzartige Struktur der Cyste nachgewiesen werden und es bestand eine deutliche Platten-Epithelauskleidung; daneben war eine dicke bindegewebige Schicht vorhanden. Endlich zeigte die von Gussenbauer (Fink) exstirpierte Cyste eine endotheliale Auskleidung, welche nur an wenigen Stellen als einfach konturierte Membran mit langen spindelförmigen Kernen erhalten war. Die grossen Kerne waren längsoval und zeigten Teilungsvorgänge. In den dem Cavum der Cyste zunächst gelegenen Anteilen der Wand fanden sich Lymphspalten, deren Endothelien nur an wenigen Stellen gewuchert waren. Wenn wir unsere Untersuchungen mit den oben erwähnten vergleichen, so sehen wir, dass unser Fall mit dem von Gussenbauer ziemlich übereinstimmt. Bei uns wurde eine diskontinuierliche Endothelschicht beobachtet; die Zellkerne waren klein und die Zellen äusserst zart, so dass an manchen Stellen das Endothel zu Grunde gegangen war. Es ist sehr wohl möglich, dass die zarte Endothelschicht sich bei der Operation oder bei der Härtung in Formalin zum Teil abgelöst hat. Chiari fand kurz nach der Sektion im frischen Präparate Endothelien, während im gehärteten Präparate sie nicht mehr zu sehen waren.

Die Frage der Aetiologie ist bei der Verschiedenheit der anatomischen Untersuchungen sehr schwer zu entscheiden, um so mehr,

als mittelgrosse Cysten bis jetzt nicht beobachtet wurden. Bei den sehr grossen Tumoren sind die regressiven Veränderungen so hochgradig, dass feinere anatomische Einzelheiten im umgebenden Gewebe nicht mehr kontrollierbar sind. Wir möchten zunächst die Entstehungsweise der Cysten näher betrachten. Als gewöhnliche Ursache wird ein Trauma angeschuldigt und ein solches scheint in 5 Fällen wirklich eine Hauptrolle gespielt zu haben. In einigen Fällen aber ist der Zusammenhang zwischen der Entwicklung des Tumors und dem Trauma schwer nachzuweisen, weil der Zeitraum bis zum ersten Erscheinen der Symptome ein ziemlich langer war. So erzählt Crédé, dass die von ihm operierte Patientin im Jahre 1870 eine heftige Kontusion der Milzgegend erlitt; die ersten Erscheinungen zeigten sich aber 10 Jahre später. Beweisender ist folgender Fall von Bacelli: eine Frau stösst sich heftig an der Ecke eines Schrankes gegen die Milzgegend. 4 Tage lang hat sie heftige Schmerzen, welche wieder nachlassen, um am 10. Tage noch heftiger zu werden. Nach 2 Monaten war eine Geschwulst im linken Hypochondrium bemerkbar.

Heurteaux erhob folgende Anamnese: Ein 27jähr. Mädchen bemerkte vor 7 Jahren kurz nach einem Falle auf den Rücken einen faustgrossen Tumor in der Milzgegend, welcher sich stetig vergrösserte. Ebenso weist Routier auf eine Kontusion hin, welche eine 20jähr. Patientin erlitt; kurz nachher entwickelte sich ein Tumor, der sich allmählich vergrösserte.

Von besonderem Interesse ist der Umstand, dass das weibliche Geschlecht bei der Entwicklung der Cysten weitaus bevorzugt ist. Von den 14 Fällen der Litteratur fallen 12 auf das weibliche, nur 2 auf das männliche Geschlecht. Es liegt nahe, anzunehmen, dass dieses häufigere Vorkommen nicht nur reiner Zufall ist, sondern dass die periodischen Hyperämien und die Veränderungen, welche die Unterleibsorgane der Frau während der Menses und der Schwangerschaft erfahren, einige die Cystenentwicklung begünstigende Momente darstellen. Es ist sehr wohl möglich, dass während dieser Perioden eine gewisse Lockerung des Milzgewebes stattfindet und dass dasselbe infolgedessen vulnerabler ist. Folgende Angaben von Ghetti und Schalita bestätigen diese Anschauung. Nach ihrer letzten Entbindung hatte die 42jähr. Patientin von Ghetti während mehrerer Wochen Schmerzen im linken Hypochondrium; $^3/_4$ Jahre später erlitt sie einen Stoss durch eine Heugabel und bald darauf entwickelte sich eine Geschwulst in der Milz. Bei der Patientin von

Schalita zeigte sich im Anschluss an einen Abort eine Anschwellung in der linken Bauchseite, die sich unter Schmerzen und Atemnot rasch vermehrte.

Was unseren Fall betrifft, so konnte von einem Trauma nichts eruiert werden. Die Schmerzen befielen unsere Patientin urplötzlich im Bette; erst einige Tage später beobachtete sie den Tumor. Ob dieses Datum mit dem Auftreten der Menstruation zusammenfiel, konnte nicht mit Sicherheit eruiert werden.

Wie soll man nun die Entstehung der Cysten, bei welchen kein Trauma eingewirkt hat, erklären? Nach den bisherigen Untersuchungen über die cystischen Gebilde der Milz kann man an einen zweifachen Entstehungsmodus denken: 1) Vergrösserung einer präformierten kleinen Cyste. 2) Pathologische Erweiterung des Hohlraumsystems der Milz.

Kleine Milzcysten haben oft schon die Aufmerksamkeit der Pathologen auf sich gezogen. In der Milz kommen nämlich gar nicht so selten kleine erbsen- bis kirschgrosse Cysten vor, die eine interessante Pathogenese erweisen. Diese Cysten sind nicht selten multipel, namentlich am vorderen Rande des Organs entwickelt. Sie bilden hie und da Konglomerate und Prominenzen. Schmidt[1]) beobachtete ca. 40 solcher Cysten und fand sie besonders bei Patientinnen, welche an Typhus oder im Puerperium etc. erkrankt waren, entwickelt. Es hat nicht an Hypothesen gefehlt, um die Entwicklung dieser Gebilde zu erklären. Böttcher beobachtete sie in einer Amyloidmilz und glaubte die Entstehung der Cysten auf eine amyloide Entartung der Gefässe mit Verstopfung derselben zurückführen zu können. Renggli beschreibt mehrere Cysten in einer Milz. Sie waren meist mit einem regelmässigen Epithel ausgekleidet. Dieses Epithel zeigte eine grosse Aehnlichkeit mit demjenigen der Milzoberfläche, deswegen nahm Renggli an, dass die Cysten einer Abschnürung derselben entsprächen. Gleichzeitig bringt er die Abschnürung mit den bindegewebigen Zotten in Verbindung, die er als „Ausbruch einer Oberfläche-Entzündung" ansieht, indem er die Hohlräume durch Verwachsung mehrerer Zotten oberhalb eines mit Kapselepithel überkleideten Bezirkes entstehen lässt. Fink beschreibt 2 Fälle von Lymphangiomen der Milz, welche zahlreiche Höcker von Erbsen- bis Kastaniengrösse darstellten. Auf der Schnittfläche waren diese Gebilde cavernös, zeigten ein Netzwerk von Bälk-

1) Virchow's Archiv Bd. 164.

chen auf der Schnittfläche. Die Hohlräume waren von einer Endothelmembran ausgekleidet. Nach Fink's Ansicht handelt es sich bei diesen Bildungen um Ektasien der Lymphgefässe mit nachfolgender Hohlraum- und Cystenbildung. Ramdohr und Schmidt erklären den primären Vorgang nicht durch eine Abschnürung des Epithels, sondern durch eine traumatische Ruptur der Milzkapsel. Solche Rupturen sind sehr häufig und dann verbunden mit einer Volumzunahme des Organs. Schmidt fand sie häufig bei Typhus, Puerperalfieber etc.

Auf diese Rupturen folgt dann ein Vorquellen der Milzpulpa über die Oberfläche; dieselbe bildet eine herniöse Vorbuchtung. Nach Ramdohr erfolgt die Cystenbildung so, dass Teile vom peritonealen Epithel durch die pilzförmig überhängende Milzpulpa eingebettet werden und sich dann abschnüren, indem sie durch die Milzpulpa langsam in das Gewebe hineingezogen werden. Die Höhlenbildung kommt dadurch zu Stande, dass das kubische Epithel sich weiter entwickelt und secerniert.

Schmidt nimmt ebenfalls an, dass die Cysten nähere Beziehungen zu dem Lymphapparat der Milz besitzen. Sie sollen sich innerhalb des Bindegewebsapparates entwickeln. Durch die Stauung der Lymphe wäre eine starke Proliferation des Endothels angeregt, welches sich zu Cysten mit kontinuierlichem Belag umbildet.

Wir wollen die Richtigkeit der einen oder der anderen Anschauung nicht entscheiden, sondern nur bemerken, dass die Ansicht von Schmidt sich vollständig mit den Beobachtungen von Fink deckt, nämlich dass wahrscheinlich die Lymphräume der Milz der Ausgangspunkt für die Cystenbildung darstellen.

Dass eine so gebildete Cyste sich gelegentlich vergrössern kann, ist nicht undenkbar. Durch ein Trauma oder eine Entzündung wird der Inhalt vermehrt, die Proliferation des umgebenden Bindegewebes angeregt. Sekundäre Cystenblutungen können infolge der Zerrung oder des Druckes innerhalb der Cystenwand vorkommen. Hat die Cyste eine gewisse Grösse erreicht, so wird das Milzgewebe schon infolge des Gewichtes des Tumors immer mehr gezerrt; die Gefässräume können leicht eine Abreissung erleiden, ihren Inhalt in die Höhle entleeren und die Cyste die grössten Dimensionen erreichen. Die Abstammung der mächtigen Tumoren, welche uns bis jetzt beschäftigen, von diesen kleinen Cysten muss aber sehr vorsichtig und nur als eine Möglichkeit angenommen werden. Der Zusammenhang kann deswegen nicht bewiesen werden, weil keine

„Uebergangscysten" das heisst Cysten mittlerer Grösse bis jetzt beobachtet wurden.

Im Allgemeinen ist der Verlauf der Milzcysten ein langsamer, die ersten Erscheinungen einer Tumorentwicklung gewöhnlich von einem mehr oder weniger starken Schmerz begleitet. So erzählt Jordan, dass seine Pat. zunächst stechende Schmerzen in der l. Bauchhöhle und zwar 7 Jahre vor der Operation verspürte. Von Zeit zu Zeit traten wieder Schmerzen auf und kurz vor der Operation war der Schmerz sehr heftig, plötzlich und mit einer deutlichen Zunahme des Tumors verbunden. Aehnlich waren die primären Erscheinungen in den Fällen von Péan, Crédé, Bardenheuer, Ghetti, nur in den Fällen von Heurteaux und Knowsley waren die Beschwerden gering. Nicht selten wurden die Schmerzanfälle von Erbrechen und Uebelkeit begleitet. Wo ein Trauma als Ausgangspunkt der Geschwulst angesehen wurde, bestand regelmässig nach demselben ein Schmerzanfall, ebenso waren die etappenartigen Volumzunahmen des Tumors, sei es durch Exsudation, sei es durch Blutung innerhalb der Cyste, mit neuen Beschwerden verbunden. — Hat die Cyste grosse Dimensionen erreicht, so werden die Störungen hochgradiger; die Ausdehnung in der Zwerchfellkuppe bewirkt eine Verkleinerung des Raumes in der l. Thoraxhälfte und folglich leicht Atembeschwerden. Infolge des chronischen Reizzustandes kommt es zu schmerzhafter Perisplenitis und Bildung von Synechien mit den Nachbarorganen, Magen, Zwerchfell und Netz. Infolge des am Zwerchfell ausgeübten Zuges können Störungen in der Respiration entstehen; während der Operation wurde künstlich bei der Durchtrennung der diaphragmatischen Adhäsionen ein solcher Zug ausgeübt; die Folge war eine beunruhigende und in hohem Masse koupierte Atmung, welche nach erfolgter Lösung der Stränge wieder normal wurde.

Dass so grosse Tumoren noch Symptome von Schwere, Druck im Unterleib, Uebelkeit nach den Mahlzeiten gelegentlich verursachen, versteht sich von selbst. Besonders interessant sind noch die Blutverhältnisse; a priori könnte man meinen, dass der grosse Ausfall von Milzgewebe gewisse Veränderungen in der morphologischen Zusammensetzung des Blutes hervorrufen werde. Thatsächlich sind die Verhältnisse anders und die genauen Untersuchungen und Zählungen der Blutelemente haben keine wesentlichen Aenderungen der Blutbeschaffenheit erwiesen. — In unserem Falle konnte Herr Privatdocent Naegeli keine Zunahme der weissen Elemente

finden (siehe Bluttabellen). Jordan zählte 5,500,000 rote Blutkörperchen, 11,600 Leukocyten bei einem Gehalt von 70% Hämoglobin, ebenso Spencer Wells und die andern Autoren.

Das interessante Phänomen des perisplenitischen Reibens war in unserem Fall wie in einzelnen andern (Jordan) sehr stark ausgesprochen. Wir haben schon auf dieses wichtige Symptom in der Krankengeschichte hingewiesen und wollen nur noch bemerken, dass das laute à distance deutlich hörbare „Neulederknarren" -Geräusch eine grosse diagnostische Bedeutung besitzt. Das Geräusch war durch den Tumor verursacht und verschwand vollständig nach Entfernung desselben. Seine Entstehung ist auf die Perisplenitis, welche der Cyste eine rauhe unebene Oberfläche verleiht, zurückzuführen; durch die Reibung des oberen Poles des Tumors gegen die Bauchfellkuppe entsteht bei jeder Inspiration ähnlich wie bei der Pleuritis ein Geräusch. Die Perisplenitis kommt als idiopatische Krankheit ausschliesslich bei traumatischer Einwirkung vor, sie begleitet ferner regelmässig alle Herderkrankungen des Organs, die chronischen und die akuten Milztumoren. Nach Litten braucht kein grosses Exsudat vorzuliegen, um Reibegeräusche zu erzeugen, ein leichter Belag kann unter Umständen das Reiben verursachen. In diagnostischer Hinsicht ist das Symptom namentlich zur Differenzierung der Intra- und Extraperitonealen Tumoren wichtig. In dieser Gegend kommen wohl nur cystische Entartungen der Niere und des Pancreas in Betracht und es ist meines Wissens ein solches Reiben bei derartigen Tumoren kaum beobachtet.

Wir kommen nun dazu noch über die Therapie einige Worte zu reden. Wie wir im Anfang dieser Arbeit gesehen haben, ist das chirurgische Eingreifen bei den Milzcysten recht erfolgreich gewesen, alle 14 Fälle wurden dauernd geheilt. Wir möchten die verschiedenen Operationsmethoden, die eingeschlagen wurden, etwas näher betrachten und zunächst mit dem einfachsten Eingriff mit der Punktion anfangen. Sie wurde in dem Falle von Bacelli mit dauerndem Erfolge angewandt; es handelte sich um eine Patientin mit traumatischer Blutcyste. Die Punktion förderte reines Blut zu Tage; nach einem Monate war nur eine leichte Schwellung fühlbar. In den meisten Fällen würde ein solches Vorgehen nicht genügen, weil die starren Cystenwände kaum fähig sind, sich bis zur Verödung des grossen Raumes zusammenzuziehen. Der Chirurg hat ausserdem grosse Bedenken vor der Punktion intraabdomineller cy-

stischer Geschwülste, weil ein eitriger Inhalt nicht immer mit absoluter Sicherheit auszuschliessen und eine Infektion des Peritoneums leicht möglich ist. Wir wissen andererseits, wie spröde das Milzparenchym ist; eine auch noch so kleine Oeffnung kann sich unter dem Einflusse des hohen Druckes plötzlich erweitern und den Ausgangspunkt für eine ausgedehnte Zerreissung darstellen. Litten erzählt einen Fall, bei welchem eine total erweichte Milz nach einer Punktion barst und zum Tode durch Verblutung führte. Wir geben zu, dass die Situation durch eine Probepunktion aufgeklärt werden kann, nur die Freilegung des Tumors wird aber genaue Auskunft über seine Grösse, seine Lage und Beschaffenheit verschaffen.

Das Vorgehen von Terrier und Heurteaux, die sog. Marsupialisation, stellt eine zweite Behandlungsmethode dar. Sie besteht darin, dass man die Cystenwand an das Peritoneum parietale annäht und dann incidiert. Die Cyste heilt dann durch Eiterung und Schrumpfung. Da bei dieser Methode der Vernarbungsprocess immer sehr lange dauert, wird man dieses Vorgehen für die sehr grossen und mit der Umgebung stark verwachsenen Cysten allein verwenden.

Die Enukleation der Cyste stellt ein drittes und ich möchte sagen vollkommenes Verfahren dar, indem der gesunde Teil der Milz dem Organismus erhalten bleibt. Sie wurde von Gussenbauer so ausgeführt, dass die Cyste aus dem Parenchym ausgeschält wurde. Die Blutung wurde schrittweise mit dem Thermokauter gestillt. Selbstverständlich ist diese Methode nur bei einigen anatomisch günstigen Fällen ausführbar. Der Tumor muss dickwandig sein und nicht am Hilus sitzen.

In ähnlicher Weise verfuhr Bardenheuer: die Milz wurde oberhalb der Cyste von einem Assistenten manuell komprimiert und durchtrennt. Die Blutung stand leicht durch Jodoformgaze-Tamponade und Verschorfung mit dem Thermokauter. Diese Partialresektionen eignen sich für die Fälle, in welchen ein ziemlich grosser Teil der Milz noch gesund ist und erhalten werden kann. Die Nachblutungsgefahr ist bei der Verschorfung nicht mit Sicherheit ausgeschlossen. Man darf nicht vergessen, dass die Bluträume innerhalb der Milz in Folge der Erweiterung des Organs mächtig dilatiert sein können, so dass die Blutstillung ganz besondere Sorgfalt erheischt. Allerdings haben experimentelle Untersuchungen gezeigt, dass man durch Dampfstrahl oder Heissluftstrahl die parenchy-

matöse Blutung leicht und sicher stillen kann. Trotzdem muss man sich erinnern, dass die Milz ein entbehrliches Organ ist und dass ein kleiner Parenchymteil nie auf Kosten einer genauen Hämostase konserviert werden darf. Demnach wird die Splenektomie in allen Fällen, bei welchen die Blutstillung des Stumpfes nicht absolut sicher erscheint, vorzuziehen sein, ebenso in denjenigen, wo eine deutliche Abgrenzung der Cyste vom Parenchym nicht möglich ist. In die Technik der Splenektomie wollen wir nicht näher eintreten, dagegen bemerken, dass eine Entleerung der Cyste als Vorakt der Operation die Isolierung des Tumors ausserordentlich erleichtert; sie muss aber extraperitoneal, nachdem die Umgebung mit Kompressen isoliert worden ist, geschehen. Ein ausgiebiger Hautschnitt mit eventueller Hinzufügung einer senkrechten Incision der Bauchdecken erleichtert in hohem Masse die Versorgung der Adhäsionsstränge, welche sorgfältigst vorgenommen werden muss. Selbstverständlich beansprucht die Ligatur des Stieles die grösste Aufmerksamkeit. Wir fassen bei der Splenektomie den Stiel mit der von Guyon für die Nephrektomie angegebenen krummen Quetschzange. Die Ligatur ist bei richtiger Anlegung dieses vorzüglichen Instrumentes sehr leicht.

Einige Störungen im Wundverlauf beanspruchen noch unsere Aufmerksamkeit, einmal das Auftreten von einem plötzlichen Kollaps 12 Stunden nach der Operation. Dieses Ereignis war uns umso schwerer verständlich, als eine akute Anämie infolge einer intraabdominellen Blutung gar nicht anzunehmen war. Die Operation hatte unter minimalem Aetherverbrauch (150 cc) kaum mehr als eine Stunde gedauert und keinen erheblichen Blutverlust zur Folge gehabt. Ausserdem war die Pat. nach der Operation vollständig munter, sodass wir eine Erklärung in Störungen der Blutcirkulation infolge des Milzausfalles suchen mussten. Mehrfach wurden nach der Splenektomie ähnliche Zustände beobachtet, wohl aber meist infolge des Blutverlustes. Péan hob hervor, dass ein Milztumor eine grosse Menge (bis zu 2 kg) Blut enthalten kann, welche leicht bei der Operation dem Körper entzogen werden kann. Eine andere Komplikation, die uns auch Sorgen machte, war das Auftreten eines pleuralen Ergusses in der l. Pleura. Derselbe entwickelte sich schleichend unter Steigerung der Temperatur 8 Tage nach der Operation. Die Atembeschwerden wurden so intensiv und das Fieber so hoch, dass wir eine Punktion von ca. 700 cc. klaren Serums ausführten. Der Erguss verschwand nachher innerhalb kurzer Zeit

vollständig. Wir dachten zunächst an irgend eine tuberkulöse Affektion, weil die erbliche Belastung für das Aufflackern eines alten latenten tuberkulösen Herdes sprechen konnte. Allein das rasche Verschwinden des Exsudates, ohne Hinterlassung irgend eines nachweisbaren Lungengeräusches, liess uns wieder an der tuberkulösen Aetiologie irre werden, ebenso die cytologische Untersuchung der Flüssigkeit, welche vollständig dagegen sprach. Die Pleuralflüssigkeit der Probepunktion ergab keine Lymphocyten, während bei chronischer Tuberkulose fast nur und bei subakut entstandenen vorwiegend Lymphocyten zu finden sind. Der Erguss war somit das Ergebnis einer akuten Entzündung, über deren Natur cytologisch sich nichts Sicheres aussagen lässt. Die Bildung von pleuralen Exsudaten wurde schon hie und da nach Splenektomie beobachtet, möglicherweise ist er in unserem Falle auf mechanische Momente, welche bei der Operation gewirkt haben, zurückzuführen.

Zum Schluss dieser Arbeit möchten wir noch in die Besprechung der post-operativen Blutveränderungen bei den verschiedenen Milzcystenexstirpationen eintreten. Was unseren Fall betrifft, so sind die Resultate durch die Anwesenheit der Pleuritis bedeutend beeinträchtigt gewesen. Da die Blutuntersuchungen sehr exakt von Herrn Privatdocent Dr. Nägeli gemacht wurden, haben sie aber doch ein grosses Interesse.

29. IV. 03. (Vor der Operation.) Keine Leukocytose: ca. 7000 Leuk. zumeist neutrophile, eosinophile Zellen vorhanden und nicht selten. Blutplättchen nicht vermehrt. Rote Blutkörp. ganz normal.

Unter 300 Leukocyten sind: Neutrophile Zellen 73% = 5.100
Eosinophile „ 2% = 140
Lymphocyten 20% = 1.400

Der normale Wert der eosinophilen und neutrophilen Zellen, die fehlende Vermehrung der Uebergangsformen sprechen gegen einen eitrigen Process.

12. VI. Operation.

8. VIII. Hämoglobin 95%.
Leukocyten 14.000 (starke Leukocytose).
Neutrophile 56.4% = 7.900 (leicht vermehrt).
Eosinophile Zellen 1.6% = 224 (normal).
Lymphocyten 29.3% = 4.100 (stark vermehrt).
Uebergangsformen 12.7% = 1.780 („ „).

21. VIII. Leukocyten 13.800 (erhebliche Leukocytose).
Unter 800 Leukocyten sind: Neutrophile 64½% = 8.900.

Eosinophile Zellen $1^1/_4\%$ = 170.
Lymphocyten 17% = 2.415.
Uebergangsformen $16^3/_4\%$ = 2.310.

Es bestand somit am 8. und 21. August beträchtliche Leukocytose, beträchtliche Zunahme der Lymphocyten (Lymphdrüsenelemente) und erhebliche Zunahme der neutrophilen Zellen und Uebergangsformen (Knochenmarkelemente).

Am 4. Okt. ist die neutrophile Leukocytose vorbei, ihr Abklingen verrät sich noch durch die hohe Zahl der Uebergangsformen. Lymphocytenzahl noch recht hoch, aber beständig im Abnehmen.

Die Mehrleistung des Knochenmarks kann die Folge sein 1. der Operation: postoperative Leukocytose; 2. der Pleuritis; 3. einer Kompensation des Milzausfalles. Diese 3. Annahme ist möglich, besonders wegen der langen Dauer, die sich schwer durch die beiden ersten Momente erklären lässt.

Die Mehrleistung des Lymphapparates kann sein: 1. Postoperativ; 2. Postinfektiös.

So sicher wohl beide Momente einige Zeit gewirkt haben, so muss doch wegen der monatelangen Dauer eine den Milzausfall kompensierende Mehrleistung der Lymphdrüsen angenommen werden. Eine kompensatorische Mehrleistung der Lymphdrüsen erscheint sicher, eine analoge des Knochenmarks wahrscheinlich, ist aber wegen der komplicierenden Pleuritis nicht sicher zu beweisen.

Jordan fand nach seiner Operation in den ersten Tagen eine leichte Leukocytose, die vielleicht durch die Anwesenheit der Tamponade unterhalten wurde; dabei war die Zahl der roten Blutkörperchen vermindert. Nach 8 Tagen war der Befund wieder ziemlich normal. Erscheinungen von erhöhter Tätigkeit anderer blutbildender Organe wurden nicht beobachtet. Credé beobachtete vom 9. Tage ab eine deutliche Vermehrung der Leukocyten und der kleinen Mikrocyten. Nach 2 Monaten war das Verhältnis der weissen und roten Blutkörper 1 : 3—4. Ganz allmälich näherten sich die Verhältnisse dem Normalen, um nach $4^1/_2$ Monaten fast gleichzeilig mit dem Aufhören einer aufgetretenen Schilddrüsenschwellung zu verschwinden.

Péan notiert eine deutliche Leukocytose mit Verminderung der roten Blutkörperchen, Verhältnis 1:200 ohne Drüsenschwellung. Ghetti fand vor der Operation ein Verhältnis von 1 : 300 bei einem Gehalte von 85% Hämoglobin. 3 Tage nach der Operation ergab die Zählung eine Proportion von 15:300 bei 50% Hämoglobin; am 9.

Tage war das Verhältnis noch 11 : 300 bei 52% Hämoglobin. Endlich Spencer Wells notiert 1 Jahr nach der Operation 7000 Leukocyten und 4,500,000 rote Blutkörperchen mit 80% Hämoglobin.

Es ist also eine allgemeine Beobachtung, dass nach der Splenektomie die Zahl der Leukocyten temporär zunimmt, um allmählich normalen Verhältnissen Platz zu machen.

Letzthin notierte Rautenberger[1]) nach einer wegen Sarkom vorgenommenen Exstirpation der Milz eine Zunahme der Leukocyten von 5000 auf 9000 und 10,000; 4 Monate später betrug die Leukocytenzahl 7000, nach 9 Monaten war sie 5300.

Eine letzte Erscheinung endlich möchten wir erwähnen, nämlich die von Credé nach der Splenektomie beobachteten Veränderungen der Haut und Schilddrüse. Nachdem der Wundverlauf absolut reaktionslos gewesen war, stand Pat. auf nach 14 Tagen. Bald wurde er zusehends bleich, die Haut wurde lederartig, und man beobachtete eine schmerzhafte teigige Anschwellung der Schilddrüse, welche erst 4 Monate später verschwand. Diese Schilddrüseschwellung wurde 3 mal nach der Splenektomie beobachtet; ebenso haben verschiedene Autoren Lymphdrüsenschwellungen konstatiert. In unserem Falle dagegen wurde trotz der ausgesprochenen Lymphocytose und trotz häufiger Untersuchung nichts Abnormes weder an der Schilddrüse noch an den Lymphdrüsen beobachtet.

Zum Schlusse erfülle ich die angenehme Pflicht, meinem hochverehrten Lehrer und Chef, Herrn Prof. Dr. Krönlein, für die gütige Anregung zu dieser Arbeit und seine freundliche Ueberlassung des Materials zu derselben meinen herzlichsten Dank auszusprechen. Auch Herrn Privatdocenten Dr. Nägeli bin ich für die freundliche Uebernahme der Blutuntersuchung zu grossem Dank verpflichtet.

Litteratur.

Specielle Pathologie und Therapie von Nothnagel. VIII. Bd. Krankheiten der Milz von Prof. Litten. — Jordan, Exstirpation der Milz. Mitteil. aus den Grenzgeb. XI. Bd. 3. H. 1903. (Genaues Litteratur-Verzeichnis). — Schmidt und Ramdohr, Ueber Milzcysten. Virchow's Arch. Bd. 164. S. 22 u. 32. — Bacelli, Policlinico 1897. Nr. 6. Ueber eine Milzcyste. — Renggli, Ueber multiple Milzcysten. In.-Diss. Zürich. 1894. — Fink, Zur Kenntnis der Geschwulstbildung der Milz. Zeitschr. f. Heilkunde. 1885.

1) Münch. med. Wochenschr. 21. April 1903.

AUS DER

ZÜRICHER CHIRURGISCHEN KLINIK

DES PROF. DR. KRÖNLEIN.

X.

Ein Grenzdivertikel des Oesophagus.

Von

Dr. **Hans Brun,**

früherem I. Assistenten der Klinik.

Beobachtungen von Divertikeln der Speiseröhre gehören nicht zu den Alltäglichkeiten. Die Studien hauptsächlich über ihre Aetiologie sind nach vielen Kontroversen auch jetzt noch lange nicht abgeschlossen; über die Operationstechnik ist ebenfalls noch verschiedenes strittig; die genauen, besonders mikroskopischen Untersuchungen von Divertikeln fehlen vielfach in sonst gut bearbeiteten Fällen; die Diagnostik ist auf bestem Wege, mit Hilfe der modernen Oesophagoskopie Triumphe zu feiern und das sonst hoffnungslose Leiden mit der Frühdiagnose der chirurgischen Behandlung zuzuweisen.

Daher möchte es sich wohl lohnen, einen nach allen Richtungen hin genau studierten Fall in die Kasuistik einzureihen, der zudem durch Operation und idealen Wundverlauf zu vollständiger Heilung gebracht worden ist.

Wenn es auch unmöglich ist, wesentlich neues zu bringen, so ist das Gebrachte doch objektive Beobachtung und mag sein Schärflein zur Abklärung mancher noch schwebenden Frage beitragen helfen. Aus objektiver Kasuistik kristallisiert manch wertvoller Fortschritt.

1. Anamnese. Der Vater des Pat. ist seit Jahren leberleidend: die Mutter und eine Schwester sind an Wassersucht gestorben. Pat. ist

das vierte von fünf Kindern, war von Geburt an schwächlich, hat als Kind Scharlach, Masern, Keuchhusten und Croup durchgemacht. Vom 20. Jahr an war er mehr als 10 Jahre lang magenleidend („verminderte Absonderung der Verdauungssäfte"). Die Beschwerden bestanden in Magenkrämpfen und -Schmerzen, hauptsächlich aber in sehr häufigem Erbrechen. Pat. wurde während dieser Zeit nie sondiert. Er war damals schon „sehr nervös", schlief schlecht. Eine Verletzung, Quetschung, Würgung der Halsgegend oder dgl. hat er nie erlitten; auch weiss er von Steckenbleiben eines Fremdkörpers im Halse oder ähnlichem nichts zu erzählen. 1883 trat, angeblich nach Trinken von kaltem Bier, plötzlich Harnverhaltung auf; später entstand ein Blasenleiden, das den Pat. bis heute noch belästigt; in früheren Jahren musste er öfters katheterisiert werden. Seit langer Zeit leidet er auch an Hämorrhoiden, die ihm oft starke Schmerzen bereiten. All diese Beschwerden hätten seine „Nervosität noch bedeutend erhöht". Keine Anhaltspunkte für durchgemachte Lues oder Gonorrhoe.

Seit vier Jahren bemerkte Pat. einen zunehmenden Widerstand beim Schlucken, „er musste ein paarmal schlucken, bis der Bissen endgültig in die Speiseröhre hinabglitt", oder „er musste den Bissen lange im Mund herumdrehen, bis er schön nass war". Allmählich konnte er nur noch ganz kleine Bissen schlucken, und auch dies später nur noch nach mehrmaligen Versuchen. Auch bestand schon seit vier Jahren Heiserkeit. Er glaubte, er leide an einer Verengerung der Speiseröhre. Der behandelnde Arzt erklärte die Beschwerden als „nervös". Er untersuchte die Speiseröhre häufig mit dem Schlundrohr, das aber fast immer sofort in den Magen geriet. Allerdings erklärt heute der Pat., dass schon damals der Schlauch sich hie und da „gefangen" habe, sodass man verschiedene Male probieren musste, bis er durchging. Schon vor zwei Jahren fiel es den Angehörigen auf, dass während des Essens, aber auch nachher gurrende Geräusche zu hören waren. Nach dem Essen oder Trinken hatte Pat. stets ein Restgefühl, als sei ein Rest der Mahlzeit im Hals zurückgeblieben, den er dann durch Husten und Würgen herauszubringen suchte. Die Schluckbeschwerden waren nicht immer gleich, sie steigerten sich, wenn durch „nervöse Aufregungen" das Allgemeinbefinden schlechter ward. Sie nahmen aber in den letzten drei Jahren stetig zu. Pat. bekam das Gefühl, es entstehe nach dem Essen eine Geschwulst im Halse, die sich nachher wieder verkleinerte; er war oft ganz heiser, hatte nachts quälenden Hustenreiz, reichlich schleimigen Auswurf. Der behandelnde Arzt äusserte schliesslich den Verdacht auf Divertikel der Speiseröhre.

Nachdem dieses ganze Krankheitsbild sich stetig, aber ziemlich langsam kompletiert, trat nun seit einem halben Jahre eine starke Zunahme der Beschwerden ein: Auffallende Abmagerung (Gewicht jetzt noch 52,7 kg), häufiger Heiserkeit, zunehmendes Müdigkeitsgefühl. Das Essen bereitete

immer grössere Schwierigkeit, er kann jetzt nur Speisen geniessen, die sich leicht mit Speichel mischen oder von Natur aus „schlüpfrig" sind. Grahambrot z. B. gehört zu den schwierigen Speisen, die rauhen Krumen können nicht verschluckt werden; Maccaroni werden leicht verschluckt, bereiten aber nachher bei der Entleerung der „Geschwulst" Schwierigkeiten, da sie „leicht hängen bleiben". Gewürzte Gerichte erzeugen sofort Husten. Trotz vorsichtigem Kauen, trotzdem jede Schluckbewegung sehr sorgfältig ausgeführt wird, fühlt Pat. genau, dass zuerst fast alle Speisen sich im Halse fangen und nur ein geringer Teil in den Magen gelangt.

Nach den Mahlzeiten hat jetzt Pat. stets das Gefühl der Völle im Halse; es sammelt sich eine Unmenge von Schleim und Speichel an, wodurch er besonders nachts gequält wird; denn er kann keine Ruhe finden, bis der Sack entleert und aller Schleim ausgespuckt ist. Dieselben Beschwerden zeigen sich, wenn Pat. sich z. B. nach dem Mittagessen niederlegt. „Ich kann den Schleim nicht schlucken, er gerät doch nur in den Sack und, sobald ich mich niederlege, fliesst er wieder heraus und zwingt mich zum Aufstehen." Das laute Gurren, während und auch zwischen den Mahlzeiten, das fortwährende Schlucken, bedingt durch die enorme Schleimproduktion machen dem Pat. jeden gesellschaftlichen Verkehr unmöglich, weshalb er um jeden Preis operative Hilfe suchen möchte.

Das gesamte Bild der Anamnese ist in den meisten Punkten ein für Divertikel geradezu klassisches zu nennen. Trotzdem lohnt es der Mühe, den einzelnen Punkten noch etwas genauer nachzugehen, um aus der Analyse derselben vielleicht einige Momente, insbesondere der auch heute noch unklaren und viel umstrittenen Aetiologie zu gewinnen. Starck hat die Symptome in sehr durchsichtiger Weise in Prodromalerscheinungen und direkte Divertikelsymptome geteilt. Auch im vorliegenden Falle lassen sie sich ungekünstelt auseinander halten.

Pat. war von Geburt an schwächlich und macht auch heute mit seiner geringen Statur diesen Eindruck. Herr Dr. F. Leuzinger, der den Pat. gut kennt, bemerkte in seinem Zeugnis: „Das ätiologische Moment scheint in irgend einer Schlaffheit der Schleimhäute zu liegen. Vor Jahren behandelte ich den Pat. an einer Art Taschenbildung der Urethralschleimhaut, und auch die Hämorrhoiden, an denen der Pat. leidet, kann man vielleicht in dieses Gebiet nehmen." Die Ansicht ist, jedenfalls mit Rücksicht auf die mechanische Theorie der Entwicklung unserer Divertikel (Zenker und v. Ziemssen) einer Ueberlegung wert.

„Eine umschriebene Stelle der Schlundwand verliert ihre Wider-

standsfähigkeit gegen den beim Schlingakt auf sie wirkenden Druck (Zenker)." Nach Zenker's Auffassung ist diese „umschriebene Stelle" durch eine lokale Einwirkung früher lädiert worden. Darunter versteht er auf Grund einiger Beobachtungen Einklemmungen von Fremdkörpern im Schlund und Auseinanderdrängen der Muskulatur, oder Trauma mit Zerreissung einiger Muskelfasern des Schlundes etc. Für einen solch markant groben Insult fehlt jeder Anhaltspunkt; aber wir verdanken Mouton und Pillaux wertvolle Untersuchungen, die darthaten, dass die Speiseröhre an ihrem Uebergang in den Pharynx in der Höhe des Ringknorpels die geringste Ausdehnungsfähigkeit besitzt, und Starck hat diesem Resultate, das eine „physiologische Stenose" an dieser Stelle ergiebt, mit Recht einen hohen ätiologischen Wert beigemessen. Er führt den Punkt weiter aus: „Begünstigend für Läsionen an dieser Stelle kommen nun noch die physiologischen Vorgänge beim Schlingakt in Betracht; schon Baillie machte 1794 darauf aufmerksam: „das untere Ende des Schlundkopfes ist vielleicht der einzige Teil des Kanals, an dem sich ein solcher Zufall zeigen kann. Der Schlundkopf zieht sich nicht gradweise zusammen, dass er sich unmerklich in den Schlund verliert, sondern er zieht sich vielmehr schnell an seinem untern Ende zusammen. Daher bildet sich ein kleiner Schlupfwinkel, in dem ein fremder Körper gelegentlich liegen bleiben kann. Dies ist notwendig der Fall an seinem hinteren Teile, sodass, wenn sich der Schlupfwinkel zu einer Höhlung erweitert, er notwendig hinter dem Schlund hinabsteigen muss."

Wenn diese Ansicht, die übrigens viele Anhänger fand (Rudolphi, Voigtel, Monro), nach den Untersuchungen von Kronecker und Meltzer 1883 einer Berichtigung bedarf, so steht doch soviel fest, dass beim Schluckakt sich ein Seitendruck durch den Bissen im unteren Pharynxende mehr bemerkbar macht, als an anderen Stellen, da derselbe hier durch eine relativ enge Stelle mit ziemlicher Gewalt „durchgespritzt" wird. Falten und Buchten kommen ebenfalls in der Schleimhaut des Pharynxraumes für das Haftenbleiben von Bissen in Betracht, denn die Pharynxmuskulatur kontrahiert sich langsamer und später als die Muskeln, welche im ersten Schluckakt den Bissen in den Oesophagus hineinspritzen (Mylohyoideus und Hyoglossus), und der grösste Teil des Bissens hat schon den Ringknorpel passiert, bis die Konstriktoren des Pharynx in Thätigkeit treten.

Ob nun unter ganz normalen Umständen eine derartige Be-

hinderung an dieser Stelle des Speiseweges zu stande kommen kann, sei dahingestellt; jedenfalls liegen aber im untern Pharynxende Verhältnisse vor, welche Läsionen und das Steckenbleiben von Speisen an dieser Stelle am besten begreiflich machen; derartige Vorkommnisse werden aber sicherlich begünstigt unter pathologischen Zuständen, etwa durch krankhafte Kontraktur der Oesophagusmuskulatur, durch Kompression des Oesophagus von aussen, durch eine im Oesophagus selbst bedingte Stenose an seinem Beginn, aber auch durch zum Schlingen ungeeignete Gestaltung von Bissen (Grösse, Konsistenz)".

Wenn nun gerade in unserem Falle eine Schlaffheit der Schleimhäute vorlag, der Patient von jeher schwächlich war, dürfte man nicht dieses Moment zur Aetiologie heranziehen? Gewiss!

Wir nehmen also an, der Schluckakt mit seinen geringern und gröbern Traumen hätte bei der si licet verbo Disposition zu Divertikel an der physiologischen Stenose einen Angriffspunkt gefunden. Er wird in unserem Falle nun noch durch einen viel brüskeren und jahrelang wirkenden Faktor unterstützt, durch das sehr häufige Erbrechen während 10 Jahren. Ich will vorweg nehmen, dass Patient mir versicherte, dass es wirkliches Erbrechen war, weit entfernt von dem jetzigen Würgen und Regurgitieren. Kocher misst gerade diesem Erbrechen einen wesentlichen ätiologischen Wert bei, und ich glaube, derselbe ist im vorliegenden Falle jedenfalls auch nicht ohne weiteres von der Hand zu weisen.

Weiter aber ist die Anamnese zur Ausbeutung von kleinen Andeutungen des beginnenden Divertikels in jenen Jahren so steril, dass man wohl annehmen darf, es sei bis vor 4—6 Jahren kaum in der Anlage geschaffen worden, umsomehr, da Patient mich wiederholt versicherte, dass Anfangs der dreissiger Jahre sein Befinden ein besseres war und gewissermassen eine Pause von einigen Jahren in seinem Kranksein sich geltend gemacht hätte.

Die direkten Divertikelsymptome sind erst vier Jahre alt. Sie kompletieren sich langsam, und die Anamnese ist reich an ganz typischen Einzelheiten, die für das Krankheitsbild klassisch sind.

Ebenso charakteristisch ist dafür, dass, nachdem der Körper während $3^1/_2$ Jahren all das ziemlich gut verträgt, nun plötzlich seit einem halben Jahr sehr rapide dahinsiecht; die Kräfte schwinden, der Hungertod grinst als unvermeidliches Schicksal den Kranken mit hohlen Augen an.

Die letzten bis jetzt noch fehlenden Symptome, die Stenosen-

erscheinungen, die wachsende Schwierigkeit der Entleerung des Sackes treten hinzu; das Bild ist in allen Punkten komplet. Starck hat in meisterhafter Weise ein Idealbild, kombiniert aus den vielen von ihm studierten Fällen, zusammengestellt, und wenn man es Punkt für Punkt mit dem unsrigen vergleicht, so findet man eine selten weitgehende Kongruenz, eine Kongruenz bis in kleine Kleinigkeiten.

2. Status: Mittelgrosser, schwächlicher Mann, 42 Jahre alt, stark abgemagert, mit bräunlichgelber kachektischer Hautfarbe. Körpergewicht 52,7 kg. Sensorium frei, kein Fieber. Stimme belegt; während der Aufnahme der Anamnese andauerndes Regurgitieren und Schlucken, laute gurrende Geräusche, kein Foetor ex ore.

Herzaktion regelmässig, eher etwas langsam. Am Herzen perkutorisch und auskultatorisch keine gröbere Veränderung nachweisbar. Keine Arteriosklerose der peripheren Gefässe. Lungen, Abdominalorgane ohne Besonderheiten. Zur Zeit keine Störungen von Seiten der Blase und des Rectums, bloss ist der Stuhl stets etwas angehalten.

Herr Dr. Otto Wild, Zürich, Schüler Killian's, hatte schon vor uns Gelegenheit, den Pat. wiederholt zu untersuchen und war auch so freundlich, uns seine brillante Technik der Oesophagoskopie und ihre genauen Ergebnisse zur Verfügung zu stellen; wofür ihm an dieser Stelle der beste Dank ausgesprochen sei.

A. Aeussere Untersuchung des Halses:

Hals ziemlich schlank, keine sichtbare Struma, keine Defiguration oder Zwangshaltung, kein Tumor neben der Wirbelsäule (letzte Mahlzeit vor 3 Stunden, nachher spontane Entleerung des Divertikels).

B. Innere Untersuchung:

a) Laryngoskopie (Spiegel): Eingang des Oesophagus durch grosse Schleimmassen verdeckt; beide Sinus piriformes mit Speichel ausgefüllt, nach Husten und Schlucken stets dasselbe Bild.

b) Sondierung (mittlere Olive): Widerstand bei 22 cm (auch Leuzinger kam nur selten in den Magen); auch Bougie, gerade und mit Mercier'schen Krümmung nach vorn ergeben dasselbe. — Um Pat. nicht zu ermüden, weitere Versuche unterlassen; sogleich

c) Oesophagoskopie: Sie gelingt sehr leicht nach Cocaïnisierung (20%) des Pharynx und der Arygegend. Das Rohr gerät in das Divertikel (Beleuchtung mit Stirnlampe). Das Divertikel ist mit Speichel, Schleim und Speiseresten angefüllt. Es wird mit Pumpe und Tupfer entleert und gesäubert. Der jetzt schon sichtbare Fundus zeigt auffallend blasse dünne Schleimhaut. — Das Rohrende ist jetzt 22 cm von der vorderen Zahnreihe entfernt. Beim Zurückziehen des Rohres sieht man überall gesunde Schleimhaut, in konzentrische Falten gelegt, besonders deutlich am Halse des Divertikels. Das Bild sieht genau aus wie das-

jenige des normalen Oesophagus, keine quere Schwelle; Eingang hinter der Mitte der Ringknorpelplatte, 18 cm von der vorderen Zahnreihe entfernt, Länge des Divertikels also 4 cm. Es geht von der Mitte der hintern Wand aus, vielleicht etwas nach links (das Rohr legt sich nach dem rechten Mundwinkel). Beim Herausziehen des Rohres kam der Eingang in den Oesophagus zu Gesicht.

Zur genaueren Untersuchung war das Rohr zu kurz. Die Exploration wird abgebrochen; Pat. soll Maccaroni essen und sich sofort nachher zeigen. 2 Uhr p. m. Pat. hat die Oesophagoskopie sehr gut vertragen; gar keine Beschwerden. Er ass viel Maccaroni zu Mittag; das Divertikel sei noch gefüllt.

Dicht neben der Trachea auf der linken Seite ist in der Tiefe eine diffuse Resistenz fühlbar.

Tracheoskopie (Spiegel): Hintere Wand der Trachea ca. 2 cm unter der Glottis stark vorgebuchtet. Lumen der Trachea hiedurch um $^1/_3$ verengert. Während der Untersuchung plötzlich Würgen; dabei sieht man ausserordentlich schön, wie ein ca. 5 cm langes Stück Maccaroni hinter dem Kehlkopf aus dem Oesophagus in die Höhe steigt und sich nach vorn über den Larynxeingang legt. Der Divertikeleingang ist nicht zu sehen. Hustenreiz — der Speiserest wird expektoriert; man drückt nun mit 2 Fingern dicht unter dem Ringknorpel auf der linken Seite der Trachea auf die Resistenz; zunächst Gurren, dann Entleerung mehrerer Stücke von Maccaroni aus dem Oesophagus, mit dem Kehlkopfspiegel sehr schön zu sehen. Pat. fühlt genau, dass das Divertikel jetzt ganz entleert ist. Hintere Trachealwand hierauf nur noch ganz wenig hervorgewölbt.

Autoskopie (Kirstein'scher Spatel): Auch nach dieser Methode war bei einer spätern Untersuchung das Aufsteigen der Speisereste aus dem Oesophagus sehr schön zu beobachten, ebenso der Rückgang der Trachealstenose. Bei der angeschlossenen Oesophagoskopie gelangte auch diesmal das Rohr wieder in das Divertikel; das Bild war dasselbe. Dann wurde das Rohr langsam zurückgezogen, stark nach vorn gepresst, jetzt der Pat. aufgefordert zu schlucken, während der Schluckbewegung das Rohr wieder in die Tiefe geschoben, wobei man nun in den Oesophagus gelangte. Die Schleimhaut desselben war überall normal. Beim Herausziehen des Rohres glitt dasselbe von selbst wieder in den Divertikeleingang.

Um zur Kompletierung auch ein Röntgenbild zu bekommen, wurde das Divertikel mit einer von Bismut durchsetzten Kartoffelbreimischung angefüllt. Das Radiogramm lässt deutlich das Divertikel als zarten Schatten erkennen, mit keulenförmiger Gestalt, hinter der Trachea liegend, mit Ursprung auf der Höhe des Ringknorpels.

Bei kritischer Betrachtung des ganzen Status bestätigen sich

zum Teil alte Erfahrungen aufs neue. Vorab das Geschlecht des Patienten: es handelt sich um einen Mann. Dies ist das gewöhnliche. Starck fand z. B. unter 79 Fällen, in welchen das Geschlecht angegeben war 60 Männer und blos 19 Frauen. „Der Grund für dieses eigentümliche Verhalten wird von mehreren Seiten darin gesucht, dass der weibliche Kehlkopf viel später verknöchere als der männliche, dessen Ossifikation bereits in den 40er Jahren eintritt" (Starck). Auch das Alter des Patienten bestätigt den alten Satz, dass unsre Divertikelkranken in überwiegender Mehrzahl das 40. Lebensjahr hinter sich haben. Die Studien von Starck ergeben dasselbe.

Dagegen fehlt merkwürdiger Weise ein Hauptsymptom, der Fötor ex ore. Es handelt sich nicht um einen Zufall bei einmaliger Untersuchung, denn schon die früher behandelnden Aerzte und auch ich bei meinen öftern Visiten und längern Unterhaltungen mit dem Kranken habe nie etwas von Fötor bemerkt. Uebrigens ist das auch bei andern Fällen schon wiederholt beobachtet worden. (v. Mandach, Braun, Schwarzenbach, Friedberg, Berkhan). Die Erklärung ist in der noch nicht sehr weit vorgeschrittenen Grösse, dem Mangel an gröberer Ulceration (s. u. mikroskopischer Untersuchungsbefund des Präparates!) und dem ziemlich engen Hals des Divertikels zu suchen.

Eine sichtbare Halsgeschwulst fehlte; natürlich: das Divertikel ist noch zu klein gewesen, um aussen vom Halse her gesehen werden zu können; der suchende Finger konnte es zwar fühlen. Daran ist nichts besonderes. Die Verhältnisse lagen ähnlich, wie in dem Falle von Wittelshöfer. — Wir sind gewohnt, bei jeder Struma des Lumen der Trachea und des Larynx mit dem Kehlkopfspiegel auf Deviationen, Einengungen, Knickungen abzusuchen, oft genug mit Erfolg. Die laryngo-tracheoskopische Untersuchung in unserm Falle war deshalb naheliegend, und wir hatten Gelegenheit, die Befunde von Wild zu bestätigen. Soweit mir die Litteratur zugänglich, ist dies der erste derartig beobachtete Fall.

Die Spiegeluntersuchung ergab etwas neues mehr: Man konnte die an dem Divertikel aufsteigenden Speisen sehen und beobachtete ein mit der Entleerung des Divertikels parallel laufendes Zurückgehen der trachealen Vorwölbung. Auch das ist neu. (Den Eingang in das Divertikel sahen wir allerdings mit dem Spiegel ebensowenig wie wie Andere (König, Marck, Overkamp.) Dasselbe wie mit dem Laryngoskop sah Wild in unserem Falle auto-

skopisch mit Hilfe des Spatels, eine Erfahrung, die er meines Wissens zuerst bei Divertikel gemacht hat.

Vor allem aber ist unser Fall geeignet, die brillanten Fortschritte der Oesophagoskopie zu demonstrieren. Der Gedanke, den Divertikeln diagnostisch mit einem Oesophagoskop zu Leibe zu rücken ist natürlich ein alter. Die Erfolge sind schon wegen der Seltenheit der Affektion und der dadurch sehr beschränkten Entwicklungsmöglichkeit der Tecknik bis vor kurzem keine grossartigen gewesen (v. Hacker, Landauer, Rosenheim, Killian). Weitaus am weitesten von Allen kam Killian in dem Falle von Bartelt, und wenn man seine Schilderung durchgeht, bekommt man den Eindruck, dass Wild bei seinem Untersuchungsgang unter dem Einfluss der Killian'schen Erfahrung stand. Die Verhältnisse lagen allerdings in unserem Falle auch ganz ähnlich.

Die Sondenuntersuchung ergab das Gewöhnliche. Man kam mit der Sonde fast ausnahmslos ins Divertikel, allerdings, um intra operationem dann noch eine andere Erfahrung zu machen (siehe unten): bei im Divertikel liegenden Sonde kam man mit einer zweiten unschwer in den Oesophagus. Es erinnert dies an die Methode der Franzosen, die Urethra bei via falsa zu sondieren und wird man bei Divertikeln nach dieser Erfahrung gut thun, erst eine dicke Sonde in den Sack einzuführen, um dann erst die Möglichkeit zu gewinnen, neben ihr und dem durch sie angefüllten Divertikeleingang vorbei ins freie Lumen des untern Oesophagus hineinzukommen.

Patient hatte selbst das Gefühl, als befände sich ein Sack im Halse, der die geschluckten Speisen auffange. Dieses Gefühl ist schon von verschiedenen beschrieben worden. Meistens hatten auch die Patienten gelernt, den Sack zu entleeren, sei es durch Druck auf die (fast ausnahmslos) linke Halsseite, sei es durch Kopf- und Körperbewegungen oder -Lagen. Interessant ist in unserm Falle, dass das Divertikel sich zu entleeren begann — auslief — sobald Patient horizontale Körperlage einnahm. Aehnliches beobachteten Rokitansky und Wheeler. Auch die ungeheure Schleimproduktion ist bei analogen Fällen beobachtet (Betz, Overkam). Sie war es hauptsächlich, die unserm Patienten kolossale Beschwerden verursachte. Diese Erscheinung ist aber für die Divertikel nicht pathognomonisch, findet sich bei allen stenosierenden Affektionen von Pharynx und oberen Oesophagus. Man denke bloss

an die Qualen der Kranken mit vorgeschrittenem Pharynx- und Zungenwurzelcarcinom!

Von den indirekten Divertikelsymptomen ist mir bis heute noch eines nicht erklärt, die Heiserkeit. Eine wesentliche Laryngitis lag nicht vor, Paresen waren ebensowenig zu erkennen und ist wegen der noch geringen Grösse des Sackes eine Drucklähmung des Rekurrens auch nicht so naheliegend, noch weniger dürfte der von Wheeler zur Erklärung herangezogene Zug des Aryknorpels vorgelegen haben. Am ehesten wäre ich noch geneigt, die Vorwölbung der hinteren Trachealwand durch den gefüllten Sack in Beziehung zu der Heiserkeit zu bringen. Sicher ist, dass heute, nach Operation und Heilung des Divertikels jede Spur von Heiserkeit weg ist.

3. Operation. 22. X. 1902 (Prof. Krönlein): Am Tage vor der Operation genoss Pat. nur etwas gekochte Milch, am Operationstage selbst gar nichts. Von einer Gastrostomie wurde von vornherein abgesehen. Spülen des Mundes mil Sol. kal. chloric. 2%. Reinigung der Zähne. Bad, Rasieren, aseptischer Apparat, ruhige Aethernarkose mit etwas protrahiertem Einschlafen. Dauer der Narkose 1 Stund 20 Min. Aetherkonsum 165 cm. — Ausgiebiger Hautschnitt am medialen Rande des linken Sternocleido, ziemlich der ganzen Länge desselben entsprechend. Präparando Vertiefung wie zur Unterbindung der Carotis comm. Der Musculus omohyoideus wird quer durchtrennt. Die Gewebe sind auffallend gefässreich; sorgfältigste Blutstillung (Ligatur- und Nahtmaterial durchweg Seide). Der Kopfnicker und der Tractus der grossen Halsgefässe werden mit stumpfen Hacken energisch lateral gezogen, ebenso sekundär noch der sich schräg durch die Tiefe der Wunde spannende Ramus descendens hypoglossi. Ein klein apfelgrosser linksseitiger Strumaknollen wird, ohne dass die Durchtrennung einer Arteria thyreoid. nötig ist, stumpf mobilisiert und samt Trachea mit Spiegelhacken nach rechts verzogen.

In dem periösophagealen Gewebe ist vorläufig die Orientierung schwierig, vom Divertikel nichts zu sehen. Es wird deshalb vom Munde aus ein dickster Silberkatheter ohne Schwierigkeit bis in den Fundus des Divertikels eingeführt, letzterer damit markiert. Zur weitern Orientierung führt man (ohne besondere Schwierigkeit am Katheter vorbei) eine Schlundsonde in dem Magen und kann sich an deren Resistenz nach der Oesophaguswand orientieren. Auf diese Weise lässt sich ziemlich leicht Divertikel und Oesophaguswand auseinanderhalten. Vom Fundus ausgehend präpariert man nun stumpf das Divertikel frei, ähnlich wie einen Bruchsack, und hat dabei Musse, sich über die genauere Topographie zu orientieren:

Das Divertikel fühlt sich leer an, hat eine Länge von 5 cm, bei leicht keulenförmiger Gestalt, wobei allerdings der Stiel blos um weniges dünner ist als der grösste Durchmesser am Fundus, der im vorliegenden leeren Zustand 2 cm beträgt. Der Abgang des Divertikels findet sich genau in mittlerer Höhe der Platte des Schildknorpels, an der hintern Seite des Oesophagus. Das obere Drittel liegt noch ganz hinter dem Oesophagus, die untern zwei Drittel ragen links neben demselben vor: in der Ruhestellung des leeren Divertikels mag die Axe desselben mit derjenigen des Oesophagus einen ganz spitzen Winkel bilden. Von einer Torsion des Divertikels ist nichts zu erkennen. Deutliche Muskelfasern des Constrictor phar. inf. strahlen cremasterartig auf das Divertikel aus.

Die Beziehungen des Divertikels zu seiner Umgebung waren keine innigen, im Gegenteil. Es lag ziemlich lose in das umgebende Fascienbindegewebe eingebettet, ganz ähnlich einem jungen Bruchsack; auch am Fundus waren keine besondern Adhärenzen bemerkbar; aus der Umgebung auf seine Wand übergehende Gefässstränge wurden nicht beobachtet. — Während der Entwicklung schrumpfte das Divertikel sichtlich um etwa $^1/_3$ seiner Grösse zusammen. Der Stiel wurde etwas angezogen und in der Axe des Oesophagus mit einer Brunner'schen Bajonnettzange, die sich sehr zweckmässig erwies, abgeklemmt und peripher davon abgeschnitten. Der resultierende Schlitz, ca. $2^1/_2$ cm lang, wurde bei liegender Zange sorgfältigst mit sterilen Tupfern ausgewischt und dann durch eine fortlaufende Naht vollständig verschlossen, wobei die Schleimhaut möglichst nach innen geschlagen wurde. Die Naht fasste kräftig und etwas tief die ganze Dicke der Oesophaguswand; in beiden Winkeln wurde noch eine feine Lembert-Knopfnaht über Anfang und Ende der fortlaufenden Naht gemacht, im übrigen von einer weitern Versenkung derselben abgesehen. — Die Naht wurde mit einem Jodoformgazestreifen bedeckt und derselbe zum untern Wundwinkel herausgeleitet, hierauf der Strumaknollen reponiert, der durchtrennte Omohyoidens durch eine Knopfnaht wieder vereinigt und die Hautwunde bis nahe an den untern Wundwinkel durch Knopfnähte vereinigt. Aseptischer Okklusivverband.

Wie erwähnt, war die Vorbereitung des Patienten für die Operation eine möglichst einfache. Sie wird in allen Fällen dahin zielen, das Divertikel möglichst leer und sauber zu haben, wird aber das ideale Ziel so wenig oder weniger erreichen als bei der Magenspülung eines Magenpatienten, wo eine Resektion in Aussicht steht oder dergl. In unserm Falle kam man mit dem Oesophagoskop ohne allzugrosse Schwierigkeit und Risiko in das Divertikel, konnte es auspumpen und austupfen, mit antiseptischen Flüssigkeiten oder Pulvern behandeln. Dennoch stand man direkt vor der Operation davon ab, wohl bewusst, dass ein derartiges Manöver wohl momentan

seinen Zweck erreichen kann, während der Operation selbst aber durch einen einzigen Schluckakt des Patienten illusorisch wird. Und gerade diese Patienten, bei deren an Trachea, Pharynx oder Zunge manipuliert wird, wie häufig schlucken und pressen sie während der Operation! — Eher Sinn wird wohl eine systematische Reinigung der Zähne und Mundhöhle mehrere Tage vor und besonders an dem Operationstage selbst haben, und dass man ferner vorher einer bestehenden Pharyngitis möglichst entgegenarbeitet. Denn weniger der Inhalt der Divertikels, sofern dasselbe in seiner Wandung noch unversehrt ist, als vielmehr die Beschaffenheit des Mund- und Pharynxschleimes werden auf den Wundverlauf von grösstem Einfluss sein. Denn, dass es gelingen muss, das Divertikel abzutragen, ohne dass sein Inhalt die Wunde verunreinige, das muss man von der heutigen Technik verlangen können, wo alle abdominelle Chirurgie sich gerade in dieser Beziehung so zugespitzt hat. Ein Hauptprinzip zur Erreichung dieses Ziels wird sein, dass man gehörig Platz macht, sodass man alles sieht, was man macht und genau sieht. Der ausgiebige Schnitt am innern Rand des l. Sternocleidomastoideus wird wohl die souveräne Methode zur Blosslegung der Divertikel bleiben und ist als solcher fast allgemein anerkannt. Die Kocher'sche Empfehlung, den Sternocleido zu durchtrennen, hat man meines Wissens nirgends nötig gehabt; denn der Muskel lässt sich bei entsprechender Kopfhaltung samt dem Gefässbündel sehr ausgiebig lateral verziehen, und die Ursprungsstelle des Divertikels war ja stets in der Höhe der Ringknorpelplatte. Eine grössere Rolle spielt die Struma und ihre Gefässe, was in unserem Falle sich auch fühlbar machte. Man kam zwar um eine Durchtrennung der Art. thyreoideae herum; am ehesten genierte die inferior. Dass die l. Struma, wenn ihre Form und Grösse darnach ist, sogar vorher exstirpiert werden muss, zeigt der Fall von v. Bruns, der per primam heilte.

Der Musc. omohyoideus, den man übrigens, wenns der Mühe wert wäre, ohne wesentliche Beeinträchtigung des Spielraumes in der Tiefe der Wunde schonen und zur Seite ziehen könnte, wurde, wie's hier auch bei der Strumaoperation Usus ist, durchtrennt und am Schluss der Operation wieder durch eine Naht vereinigt.

Bei der Entwicklung des Divertikels bestätigte sich die Erfahrung Anderer, dass es bei kleineren Exemplaren ohne Hilfsmittel ziemlich schwer von dem längstgestreiften Oesophagus zu differenzieren ist, und das mag wohl der Grund des König'schen Vor-

schlages gewesen sein, das Divertikel vor der Operation durch eine kleine Mahlzeit zu füllen.

Nachdem in das Divertikel einerseits, in den Oesophagus andrerseits eine Sonde eingeführt war, konnte man sich sehr leicht orientieren, und hauptsächlich auch die zweite Sonde wurde bei dem innigen Anliegen des Sackes an die Oesophaguswand sehr vorteilhaft befunden. Die Entwicklung des Sackes war auffallend leicht bis an den Hals und wird es wohl mit Rücksicht auf die Genese immer sein, wenn man in der richtigen Schichte ist und das Divertikel nicht durch vorausgegangene Entzündungsprocesse mit der Umgebung inniger verwachsen ist. Letztere sind wahrgemäss bei den grossen alten Säcken eher zu verwarten, wo die Stagnation der zersetzten Speisemassen Ulcerationen der Schleimhaut und Infiltrationen der Submucosa bewirkt hat, wo die Jahrzehnte langen manuellen Expressionen des Patienten das Gewebe genügend maltraitiert haben, wie das Bruchband einen alten Bruchsack, und man wird in solchen Fällen insbesondere darauf zu achten haben, dass man den verdünnten Sack an seinem Fundus nicht einreisst und, wenn so etwas doch geschieht, für gehörigen Abfluss des zu erwartenden infektiösen Sekretes sorgt.

Eine grosse Wichtigkeit wird dem Moment der Resektion des Divertikels und dem Verschlusse des resultierenden Loches beigemessen. Eine bestimmte Methode wird es ja kaum geben. Das beste Resultat wird der erreichen, der vollständig aseptisch einen absolut dichten Verschluss zu Wege bringt und dabei, und das ist jedenfalls sehr wichtig, eine Stenose des Oesophagus, auch nur sehr geringen Grades sorgfältig vermeidet, und wir glauben in unserm Falle den schönen Heilungsverlauf nicht zum mindesten dem letzteren Moment zuschreiben zu müssen. Denn die Nahtstelle ist jedenfalls der Locus minoris resistentiae (nicht nur für den Heilungsverlauf, sondern wohl auch in späterer Zeit). Einige Zeit nach der Operation schwillt infolge des Eingriffes das Gewebe mehrweniger an, bei einer Schleimhaut nicht unerheblich; die Nähte sitzen dann zudem noch in gequollenem, gelockertem Gewebe, wie wir es ja von andern Operationen am Intestinaltractus zur Genüge kennen, wo allerdings eine Serosanaht, die hält, dieses Schwellen der mucösen Gewebe und Lockerwerden der Nähte weniger bedenklich macht. Durch die Schwellung kann die Stenose noch gesteigert werden, und wenn der Patient nun schluckt, und das thut er auf jeden Fall, und selbst wenn er nichts dafür hat, als seinen eigenen Schleim oder

ein Schlundrohr, so kommt naturgemäss die Operationsstelle, von der man ohnehin weiss, dass alles geschluckte die Tendenz hat, nach ihr hin zu schiessen, um plötzlich vor neuverschlossener Thür zurückgewiesen zu werden, gewiss noch mehr in Gefahr, als sie sonst schon ist, wenn eine relative Stenose das unbehinderte Abfliessen in den Oesophagus beeinträchtigt.

Vorschläge und thatsächliche Ausführung dieser Oesophagusnaht sind sehr mannigfache gewesen — wie überhaupt für die Naht der der Serosa leider entbehrenden Teile des Verdauungsschlauches — vom blossen resignierten Offenlassen der Wunde bis zur Anstrebung des idealsten p. p. Verschlusses, und die Erfahrung redete immer mehr der letzteren das Wort. Es würde zu weit führen und altes wiederholen, darauf einzugehen; doch verlohnt es sich wohl, die in unserem Fall angewandte Methode etwas zu beleuchten. Sie ist einfach, ungesucht und gewiss mit ihren Vorzügen deshalb einleuchtend. Der Divertikelhals wurde angezogen, also gewissermassen etwas Oesophaguswand in ihn hineingezogen, wie bei einem vorgezogenen Bruchsack das Peritoneum parietale einbezogen wird, um bei der alten Parallele zu bleiben, und dann mit der Brunner'schen Bajonnetzange im Bereich des Oesophagus abgeklemmt. Der Druck der Zange war ein mässiger und unbedenklich. Gut $^1/_2$ cm davon entfernt wurde der Sack reseciert: die aus den Zangenbranchen prominierende Wand war also eingezogene Oesophaguswand. Die Schleimhaut wurde nun sehr sorgfältig mechanisch gesäubert und nun konnte man in aller Musse und mit grösster Genauigkeit bei liegender Zange die fortlaufende Okklusivnaht anlegen. Dies war ein nicht zu verkennender Vorteil, und die Sicherheit, dass durch einen unvorhergesehenen Schluckakt das bisher aseptisch gebliebene Wundgebiet sicher nicht verunreinigt werde, wurde begreiflicherweise sehr angenehm empfunden.

Einen ähnlichen Effekt würde man auch mit einer Guyon'schen Zange erreichen, den vollständigsten wohl mit einer Brunner'schen Bajonnetzange, deren Spitze wieder im Sinne von Guyon stark zurückgebogen wäre. Eine solche Zange dürfte, wie man sich leicht vorstellen kann, auch noch anderorts bei analogen Vorkommnissen von entschiedenem Wert sein.

Von einer Thermokauterisation der Schleimhaut wurde mit Vorbedacht Abstand genommen, denn einerseits erreicht man auch mit ihr in diesem Gewebe kaum eine absolute Keimfreiheit, andererseits wird aber das Gewebe geschädigt und nachherige Ausschorfung

kann zweifelsohne die ruhige und prompte Heilung hintanhalten.

Aus einer analogen Ueberlegung konnte, abgesehen von der Tendenz, ja keine Stenose zu erzeugen, von einer zweiten versenkten Naht Abstand genommen werden. Die erste war so exakt und sufficient, dass man annehmen durfte, dass eine zweite, sie überdachende, keinen sehr grossen Wert gehabt hätte, wovon man sich bei anderen Gelegenheiten überzeugen konnte; denn wenn auf die innerste Naht an von Serosa nicht überzogenen Stellen des Intestinaltraktus kein Verlass ist, dann kann auch die Naht der Adventitia dem Unheil nur selten oder nicht mehr steuern.

Bei der Entwicklung des Sackes schrumpfte derselbe wesentlich unter den Händen, und man begriff jetzt so recht die Berechtigung des Vorschlages von Girard, besonders bei kleinen Divertikeln das ganze einfach ohne Resektion zu invaginieren und zu übernähen. In unserem Falle hätte man die Methode wegen der Grösse des Divertikels kaum wagen dürfen.

4. Verlauf. Das Erwachen aus der Narkose ist prompt, kein Erbrechen. Pat. fühlt sich tagüber ganz ordentlich, ist sehr vernünftig. Er soll möglichst nicht schlucken, soll den Kopf nicht bewegen. nicht sprechen. Von der Ernährung mit der Schlundsonde wird prinzipiell abgesehen. Pat. erhält absolut nichts per os, dagegen abends ein Nährklystier. Temp. 37,5. Puls 110. — 23. X. Die Nacht war gut; nach einigen Schwierigkeiten löst Pat. spontan Urin. Er erhält noch nichts per os, abends ein Nährklystier. — 24. X. Pat. hat die letzte Nacht ordentlich geschlafen, erklärt vorläufig noch auf Nahrung gut verzichten zu können. Nährklystier. — Abends 6 Uhr erhält er theelöffelweise etwas Milch, die aber erst, nachdem sie mit Thee verdünnt ist, anstandslos hinuntergeht; Schluckakt nicht schmerzhaft. — 26. X. Erster Verbandwechsel: Alles trocken, Jodoformgazedocht belassen, Entfernung einiger Hautnähte; Allgemeinbefinden gut; vorsichtige Schluckbewegungen sind stets ziemlich schmerzlos. Eine starke Schleimproduktion der ersten vier Tage ist ziemlich rasch zurückgegangen. Pat. spült stets den Mund mit Sol. kal. chloric. 2%. — 29. X. Zweiter Verbandwechsel: Jodoformgaze entfernt; sie ist etwas serös-sanguinolent durchtränkt, keine Spur von Eiter. Hautnähte alle entfernt, Heilung p. p. In den Wundkanal wird noch ein feiner Jodoformgazedocht eingeführt. Bei weichbreiiger Kost spürt Pat. ab und zu ein leichtes Würgen, sonst schluckt und spricht er jetzt ohne Beschwerden. — 3. XI. Der Wundkanal ist bis auf weniges verschlossen, keine Eiterung. Heftpflasterverband. Pat. erhält volle Kost, steht auf. — 8. XI. Pat. wird entlassen. Keine Schluckbeschwerden, Drainöffnung bis auf einen Granulationsknopf verheilt.

Abgesehen vom Abend des Operationstages waren Temperatur und Puls stets vollständig normal.

Pat. blieb in Kontrolle. Die Granulation überhäutete sich in einigen Tagen. Pat. erholte sich rasch und sieht heute nach bald einem Jahre blühend gesund, frisch und kräftig aus. Sein Körpergewicht ist von 52½ kg auf 58 kg gestiegen. Die nervöse Depression ist weg. Er erzählt, dass die Operationsstelle am Oesophagus in der ersten Zeit für harte und trockene Speisen etwas empfindlich gewesen. Jetzt spürt er beim Schlucken absolut nichts mehr, hat nie Schmerzen, nie Aufstossen, keine übermässige Schleimproduktion mehr. Auch die frühere, intermittierende Heiserkeit und leichte Ermüdbarkeit der Stimme ist jetzt vollständig weg. Pat. ist wieder in einen Gesangverein eingetreten.

Verlauf und Erfolg, soweit der letztere bis jetzt beurteilt werden kann, ist gewiss ein idealer zu nennen. Es mögen verschiedene Faktoren mitgewirkt haben.

Schon die relativ geringe Grösse des Divertikels und das Fehlen gröberer stinkender Zersetzungsvorgänge seines Inhaltes, die Möglichkeit einer exakten Asepsis während der Operation und die unkomplicierte Technik möchten schon von vornherein schwer in die Wagschale fallen.

Ein Hauptfaktor war aber wohl die vollständige Ausschaltung des Oesophagus während der ersten 3 Tage nach der Operation. Schon ein energischer Brechakt beim Aufwachen aus der Narkose hätte den ganzen Erfolg in Frage stellen können, hauptsächlich wenn man die anlässlich der Aetiologie gemachten Erwägungen in Betracht zieht, und da muss man eben alles thun, was solches Narkose-Erbrechen hintan halten kann und — erst noch etwas Glück haben!

Dann erachte ich als besonders wichtig, dass man die Sondenernährung durch den Oesophagus weglässt, sei es durch Mund oder Nase. Ganz abgesehen von der Unannehmlichkeit für den Patienten, die eine gewisse Unruhe mitbringt, abgesehen davon, dass bei Sondenernährung ein plötzlicher Brechakt erfahrungsgemäss nie ausgeschlossen ist, abgesehen davon, dass die Sonde gegen die Ringknorpelplatte drückt und hier selbst Decubitus machen kann und ihr Druck gegen die gequollene Nahtstelle auch nicht ganz gleichgültig ist, ist schon das blosse Einführen derselben gefährlich. Man weiss ja, dass gerade die Sonde die exquisite Tendenz hat, wie alles Geschluckte, gerade gegen die Nahtstelle hinzufahren. Eine Läsion der letztern wäre ganz leicht gegeben. Man wird mir

erwiedern, dass die Sonde intra operationem, wie's in unserm Falle zur topographischen Orientierung gemacht wurde, eingeführt werden kann und auf ihr die Naht gemacht wird. Dann wird das Gesagte ausser Betracht fallen; gewiss. — Aber noch ein anderes Moment spricht gegen die Verweilsonde. Sie reizt zweifelsohne zu erhöhter Schleimproduktion, die ohnehin schon stark ist. Dies und der Fremdkörper selbst löst ein kaum zu überwindendes Bedürfnis nach Schluckbewegungen aus, und gerade dies sollte man zu vermeiden suchen. Und da nun schliesslich selbst ohne Sonde und alle andern Manöver doch ab und zu ein leerer Schluckakt vorkommt, wird man darauf hinzielen, dass er möglichst wenig schade. Dies wird gewiss begünstigt durch eine peinliche Vorbereitung der Mundhöhle vor und durch eine möglichste Reinhaltung durch Spülung derselben nach der Operation.

In summa; man wird die Oesophaguswunde zu behandeln suchen wie jede andere Wunde durch möglichste Schonung und Ruhigstellung und durch möglichstes abhalten von Verunreinigung. Dass man dieses thun darf, dafür hat man durch Sondenernährung vorher, durch Nährklystiere, ja selbst durch die Gastrostomie, wie z. B. Helferich und Witzel es mit Erfolg thaten, möglichst zu sorgen.

5. Untersuchung des durch die Operation gewonnenen Präparates. Wie schon früher erwähnt, schrumpfte das Divertikel intra operationem ziemlich zusammen und zeigte nachher bloss noch eine Länge von etwa 3—4 cm. Es enthielt etwas Schleim, die Schleimhaut war in Längsfalten gelegt wie beim normalen Oesophagus.

Zur mikroskopischen Untersuchung wurden neben Längsschnitten drei Querschnitte angelegt: der erste durch den obersten Halsteil des Divertikels, der zweite durch die mittlere Höhe, der dritte durch den Fundus. Sie ergaben Folgendes:

I. Querschnitt. Hals des Divertikels.

a. Mucosa. 1) Epithel: Sehr dick, ums Doppelte bis Dreifache gegenüber normalem Oesophagusepithel verdickt, in Längsfalten; grosskerniges Plattenepithel, in den oberflächlichsten Schichten da und dort etwas gelockert, mehr in den tieferen Schichten hie und da Lymphocyten einzeln und in kleineren Gruppen eingestreut, letztere meist nahe den Papillen der Tunica propria. 2) Tunica propria: In normaler Breite Papillen tragend ohne Besonderheiten. 3) Muscularis mucosae: Längsverlaufende glatte Muskelfasern, überall, aber sehr spärlich vorhanden, in einzelne, ganz lockere Züge aufgefasert, unscharf abgesetzt

gegen die 4) Submucosa: Dieselbe ist gut ums Doppelte des Normalen verbreitert und stark aufgelockert (Oedem?), weist eine abnorm grosse Menge von Gefässen und Gefässräumen auf. Die Muscularis dieser letzteren ist durchweg, bei Arterien und Venen sehr stark entwickelt, vor allem bei den letzteren, wo man da und dort eine stark excentrische Hypertrophie beobachtet, ähnlich wie an gewundenen Varicen; auch die Grösse der Lumina der Venen und venösen Räume legt die Auffassung von variköser Erweiterung und damit wohl auch den Ausdruck der chronischen Stauung nahe. — An keinem der Gefässe sind Verdickungen der Intima zu erkennen. — An einzelnen Stellen finden sich in der Submucosa lymphoide Herdchen (Ribbert); eine normal grosse Schleimdrüse mit Ausführungsgang.

b. Muscularis. 1) Eine innere Ringmuskulatur ist nicht zu erkennen. 2) Längsmuskulatur: Sie findet sich nicht in der ganzen Cirkumferenz, sondern bloss in einzelnen Zügen, ist im allgemeinen stark aufgelockert in einzelne Bündel, die an einzelnen Stellen wieder in feine Fasern aufgesplittert sind; da und dort deutliche Vermehrung der Muskelkerne, in grosser Zahl „gänsemarschartig" hintereinander gelagert. An einer Stelle zeigt der Querschnitt gut normale Breite; ob dieser Abschnitt der oberen oder seitlichen Partie des Divertikelhalses angehörte, lässt sich leider nicht mehr entscheiden. Das ganze Bild ist aber weit entfernt von der Mächtigkeit der Muskulatur eines normalen Oesophagus. Deutlich sind an den Muskelfasern fast durchweg die Zeichen der Degeneration.

c. Eine Faserhaut fehlt am Präparat.

II. Querschnitt.

a. Mucosa. 1) Epithel: Etwas weniger dick, sonst das gleiche Bild. 2) Tunica propria: An einer Stelle infiltriert, Papillen nicht so zahlreich, auch fast durchweg etwas weniger hoch. 3) Muscularis mucosae: Dasselbe Bild. 4) Submucosa: Aehnlich wie im vorigen Querschnitt; an einer Stelle eine Blutung in dem lockeren Gewebe.

b. Muscularis. 1) Ringmuskulatur fehlt. 2) Längsmuskulatur geht von dem rundlichen Bündelquerschnitt ab und verbreitert sich bandförmig, die einzelnen Fasern sind in querer und schräger und gewundener Richtung getroffen; dieselben Zeichen der Degeneration. Auch hier an einer Stelle eine Blutung.

c. Eine Faserhaut fehlt.

III. Querschnitt.

a. Mucosa. 1) Epithel: Ganz gering, niedrig. 2) Tunica propria: Hat fast gar keine Papillen mehr. 3) Muscularis mucosae: Ganz verwischt, aufgehend in die 4) Submu-

cosa: Sehr viele lymphoide Herdchen, die Gefässwände zarter, mehr Blutungen in dem sonst viel weniger aufgelockerten Zellgewebe.

b. Muscularis. 1) Ringmuskulatur fehlt. 2) Längsmuskulatur: Es ist bloss noch ein kleines Bündel, ziemlich gut abgegrenzt, zu erkennen, sonst wie oben.

c. Faserhaut fehlt.

Zum Schlusse danke ich meinem hochverehrten Lehrer und Chef Herrn Prof. Krönlein für die Anregung zu der kleinen Studie und die Ueberlassung des Materials, Herrn Prof. Ernst für die Freundlichkeit, meine mikroskopischen Untersuchungen zu prüfen und zu ergänzen.

AUS DER

STRASSBURGER CHIRURGISCHEN KLINIK

DES PROF. DR. MADELUNG.

XI.

Ueber Exstirpation eines Dermoid des Mediastinum anticum.

Von

Otto W. Madelung.

(Hierzu 2 Abbildungen und Taf. IV.)

Die Kasuistik der Dermoide des Mediastinum anticum hat im Laufe der letzten Jahre mehrfach Bearbeitung gefunden (Dardignac, Pflanz, Ekehorn, Christian). In einer vor Kurzem in diesen Beiträgen erschienenen Arbeit hat B. Dangschat 44 betreffende Fälle zusammengestellt.

Meine eigenen Beobachtungen vervollständigen nach einigen Richtungen die Kenntnisse von der zwar selten vorkommenden, aber in vielfacher Beziehung interessanten Geschwulstform. Ich habe 2mal Dermoide des Mediastinum anticum bei lebenden Menschen zu beobachten Gelegenheit gehabt. Durch Exstirpation der Geschwulst erreichte ich einmal völlige Heilung.

1. Sergeant S. wurde im Jahre 1884 — er war damals 27 Jahre alt — auf einer Eisenbahnfahrt von Schmerzen in der rechten Brust und Schulter befallen. Dieselben blieben 3 Jahre hindurch bestehen. S. konnte trotz derselben leichten Dienst thun, wurde nur vorübergehend im Revier behandelt. Besondere Stärke erreichten die Schmerzen als S. im Oktober 1885 25 Gewehrschüsse hintereinander abgeben

musste, durch den Anprall des Gewehres gegen die Schulter. Am 6. IV. 87 wurde bei S. eine Geschwulst in der oberen rechten Schlüsselbeingrube ärztlicherseits festgestellt. Am 1. V. 87 wurde dieselbe punktiert und hierbei „gelbliche, auf der Oberfläche glänzende" Flüssigkeit entleert. Am 15. V. wurde incidiert, hierbei grützartiger Inhalt nachgewiesen. Die Sonde drang von der Incisionswunde aus weit nach abwärts hinter die vordere Brustwand. 14 Tage blieb das Befinden des Pat. gut; dann, vom 30. V. ab, traten abendliche Temperatursteigerungen ein und breitete sich die von dem Dermoid herrührende Dämpfung rechts neben dem Brustbein immer weiter nach unten aus. — Eitrige Brustfellentzündung. Am 18. VI. nahm man Resektion eines Stückes der 5. Rippe in der Axillarlinie vor. Es wurden 2000 ccm eitrig-seröser Flüssigkeit entleert.

Kurze Zeit nachher sah ich den Pat., einen kräftigen Mann, zum ersten Mal und von da ab wiederholt bis zur Zeit des Todes. Im Laufe des Sommers trat Heilung der Thoracotomiewunde ein. Merklich deformiert wurde die rechte Brusthälfte nicht. An der oberen Fistelöffnung blieben aber die Verhältnisse unverändert. Die Absonderung war nicht sehr beträchtlich, aber doch derartig, dass täglich verbunden werden musste. Es entleerten sich zeitweise lange, schwarze Haare, manchmal zum Knäuel zusammengeballt. Die Sonde zeigte, dass der Cystensack sich weit hinter dem Sternum nach abwärts erstreckte. Mein Vorschlag operativ behandeln, mindestens an tiefer Stelle des Sackes eine Gegenöffnung anlegen zu lassen, wurde nicht angenommen. Im Jahre 1888 wurde S. als ganzinvalide entlassen. S. klagte öfters über plötzliches Gefühl von Taumeln, Unbesinnlichkeit, Kopfschmerzen. Am 15. IV. 93 starb S. Die Todesursache ist nicht zu ermitteln gewesen.

Die Vervollständigung meiner Aufzeichnungen über diesen Fall verdanke ich der brieflichen Mitteilung des Herrn Oberstabsarztes a. D. Dr. Rothe in Rostock.

2[1]). Das Mädchen N. fiel, im Alter von 6 Jahren, am 7. VII. 93. Sie stiess dabei auf abschüssigen harten Boden mit der rechten vorderen Brustwand auf. Am nächsten Tag konstatierte Herr Dr. Killian-Zabern Erscheinungen von Erguss in den rechten Pleuraraum. Er nahm Hämatothorax an. Das Kind hütete das Bett 3 Wochen lang (bis Anfang August). Unter hydropathischen Umschlägen verschwand nach und nach der Erguss. Jedoch hatte Pat. immer (wie übrigens auch schon vor dem Fall), Neigung zu trockenem Husten. Von September ab besuchte sie wieder die Schule. Als Dr. Killian Sommer 1894 (Mitte Juni) das Kind zufällig untersuchte, war von Erguss keine Spur mehr

1) Der Fall 2 wurde besprochen in einem, September 1903, auf der 75. Versammlung Deutscher Naturforscher und Aerzte zu Cassel (Abteilung für Chirurgie) gehaltenen Vortrag.

zu konstatieren. Nach einem kalten Bad in fliessendem Wasser erkrankte Pat.. am 30. VI. 94, an rechtsseitiger Pleuritis. Temperatur 40°—41°. Sofort sehr grosser Erguss. Am 6. VIII., nachdem eine Probepunktion die Anwesenheit von übelriechendem Eiter ergeben hatte, machte Dr. Killian unter dem unteren Scapula-Winkel die Thoracotomie mit Rippenresektion. Es wurde viel dunkelbraun gefärbte, jauchig-eitrige Flüssigkeit entleert. Das Fieber bestand darnach fort (Abends oft bis 41°). Das Kind blieb jetzt etwa 3 Monate im Bett. Am 24. I. 95 operierte Dr. Killian noch ein Mal und resecierte ein tiefer gelegenes Rippenstück, da der reichlich gebildete Eiter nicht leicht genug abfliessen konnte. Aber die Eiterung dauerte weiter fort, bald in stärkerem, bald in geringerem Masse. Am 27. III. 97 und im VII. 97 nochmals resecierte Herr Prof. Biedert im Krankenhaus zu Hagenau mehrere Stücke von Rippen (4—5 cm lang). Das Kind blieb bis XI. 97 im Hagenauer Spital, ohne dass Abnahme des Eiterausflusses erreicht wurde. Abends bestand meist geringe Temperaturerhöhung (bis 38°). Mitte Mai 1899 sah ich das jetzt 12j. Kind zum ersten Male mit Herrn Prof. Kohts zusammen. Am. 12. VI. wurde Pat. in die hiesige chirurgische Klinik aufgenommen.

Die Untersuchung des blassen und sehr mageren Mädchens — nebenbei bemerkt wurde auch ein Radiogramm angefertigt — gab keinen Anlass zu bezweifeln, dass es sich um die Reste eines Empyem von typischer Form handle. Im oberen Teil der rechten Brustkorbhälfte befand sich atmende Lunge. Zahlreiche Narben zeigten die Stellen an, wo früher Rippenresektionen gemacht waren. Aus 3 Fistelgängen wurde sehr reichlicher, dünnflüssiger, kornblumenblauer Eiter entleert.

14. VI. 99 Operation: Ich ging, Stücke der Rippen ausschneidend, den in den Thoraxraum führenden Fistelgängen nach. Es wurde so ein hufeisenförmiger Streifen Thoraxwand weggenommen (s. Taf. IV). Bei der Verfolgung eines an der Vorderseite der Brust nach oben führenden Ganges kam ich in der Höhe der 2. Rippe in einen hinter dem Manubrium sterni gelegenen, grösseren Hohlraum. In diesem fiel ein eigentümliches zapfenförmiges Gebilde, von Form und Grösse der Endphalanx des Daumens eines Mannes auf, welches mit weissglänzender Haut überzogen, von den granulierenden Wänden der Höhle sich abhob. Unter starkem Anheben des rechten Armes, dem der umschnittene Teil der Thoraxwand folgte, und dem mit Hilfe von in das Sternum eingesetzten Haken gemachten Verziehen der linken Brustwand nach der entgegengesetzten Richtung wurde es möglich dem Auge und den Instrumenten Zutritt in das Mediastinum anticum zu verschaffen. Eine Lösung des Hautüberzuges von dem vorspringenden Zapfen war nicht möglich und so wurde dieser selbst und eine annähernd gleich grosse, mit ihm zusammenhängende Geschwulstmasse weggenommen. Grössere Blutgefässe wurden hierbei nicht eröffnet, obgleich Messer und Schere bei der Aus-

lösung zu Hilfe genommen werden mussten. Die grosse, intrathoracische Wundhöhle wurde mit Gaze ausgefüllt.

Der Heilungsverlauf war im Ganzen regelmässig. Anfangs machte die Kleinheit und die sehr hohe Zahl des Pulses die Anwendung von Excitantien nötig. Die Körpertemperatur war immer normal. Die Wundabsonderung blieb längere Zeit sehr reichlich. Ebenso blieb lange Zeit die Pyocyaneus-Färbung des Eiters zurück. — Am 24. VII. wurde das Kind nach Haus entlassen. In den nächsten Monaten wurde es wiederholt in der Klinik zur Untersuchung vorgestellt. Ende des Jahres 1899 war der letzte Rest der grossen Brustwunde vernarbt. Das Allgemeinbefinden blieb dauernd gut. Pat. besuchte regelmässig die Schule, wuchs in normaler Weise und nahm an Körpergewicht zu.

29. IX. 03 stellten wir — also vier Jahre nach Exstirpation des Dermoid — betreffend den Zustand der Thoraxeingeweide Folgendes fest. Ueber der linken Thoraxhälfte überall voller Lungenschall, desgleichen über der rechten vorn so weit abwärts wie links, hinten zwei Finger breit etwas kürzer. Ueber der rechten Lunge überall vesikuläres Atmen vorn und hinten, in den untersten Partien etwas leiser als links, nirgends mehr bronchiales oder unbestimmtes Atmen. Der Spitzenstoss an normaler Stelle im 5. Intercostalraum. Herzdämpfung normal.

Fig. 1.

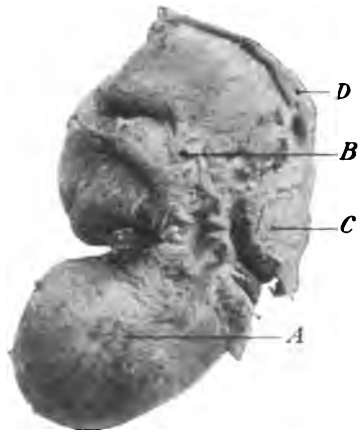

Das jetzt 16 Jahre alte Mädchen wiegt 92 Pfund. Sie ist mager, sieht aber frisch und wohl aus. Sie ist im Stande grosse Bergtouren zu machen.

Die exstirpierte Geschwulst untersuchte 1899 Herr Privatdocent Dr. Stolz genauer und gab von seinem Befund den folgenden Bericht:

Das in Müller'scher Flüssigkeit und Formalin gehärtete, in verdünntem Alkohol aufbewahrte Dermoid zerfällt in 4 durch tiefe Einschnürungen von einander getrennte, einzelne Tumoren und zwar sitzen einem Haupttumor (Fig. 1 B) die drei anderen (Fig. 1 A, C, D) mit dünnerem oder breiterem Stiele auf. Die im Folgenden angegebenen Masse dieser Tumoren beziehen sich auf das Alkoholpräparat.

Der Tumor B hat eine etwas unregelmässig eiförmige Gestalt. Mit dem grössten Teile seiner Oberfläche war er mit der Umgebung verwachsen. Nur seine nach unten gerichtete Spitze war frei. Er misst in der Länge 28 mm, in der Breite und Dicke je 18 mm. An ihn setzt sich etwas oberhalb der freien Spitze der Tumor A mit einem auf dem Quer-

schnitt ovalen, 12—15 mm dicken Stiele an. Dieser zweite Tumor hat eine birnförmige Gestalt. Von einer kleinen Stelle, nahe dem Stiele, abgesehen, war er nicht mit der Umgebung verwachsen, sondern hing frei in die Abscesshöhle hinein. Seine ganze freie Oberfläche sowohl als auch die Spitze von Tumor B sind mit einer ziemlich derben Epidermis überzogen, aus welcher zahlreiche feine, kürzere und längere — bis 22 mm lange — Haare hervorspriessen. Die Epidermisdecke ist an einigen Stellen ziemlich glatt, an anderen leicht gerieft; überall trägt sie bald weiter auseinander, bald dicht zusammenliegende feine Grübchen, aus deren Grunde deutlich die Haare hervorkommen. Die letzteren sind überall schräg nach abwärts, nach den Spitzen beider Tumoren zu gerichtet.

Die grösste Länge des Tumors A beträgt 30 mm, seine Breite 15, seine Dicke 13 mm.

Auf derselben Seite des Tumors B, etwas oberhalb der Ansatzstelle von A, setzt sich mit breitem Stiele der kleinere Tumor C an. Er hat eine im ganzen rundliche, aber durch einige vorstehende Spitzen und Kanten etwas unregelmässige Gestalt und misst in allen 3 Richtungen etwa 10 mm im Durchmesser. Epidermis trägt er nirgends.

Nur lose mit ihm, etwas fester mit Tumor B verbunden, legt sich ein plattes, in eine dünne Spitze auslaufendes, lanzettförmiges Gebilde (Fig. 1 D) wie eine schmale Kappe über die Kuppe des Tumor B. Dasselbe zeigt auf einem Durchschnitt in der Längsrichtung eine etwas unregelmässig sichelförmige Schnittfläche. Es ist 25 mm lang, und misst an seiner breitesten Stelle 15, an seiner dicksten 5 mm.

Fig. 2.

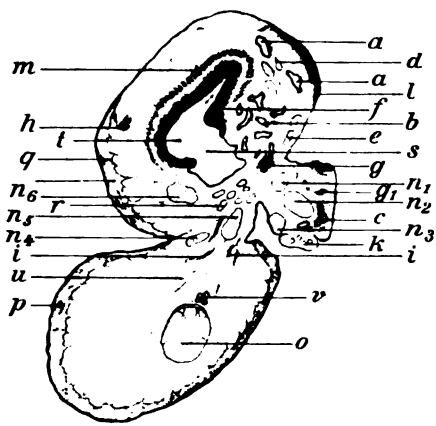

Für die Betastung sind alle 4 Tumoren überall von ungefähr der gleichen derben Konsistenz.

Auf einem Durchschnitt, welcher ziemlich genau durch die Mitte vom Tumor A, B und C trifft (Fig. 2), aber den etwas abseits liegenden Tu-

mor D unberührt lässt, bietet sich folgendes Bild: An der ganzen Peripherie des Tumor A, ebenso an der freien Spitze des Tumor B hebt sich die bedeckende Hautschicht deutlich von dem darunterliegenden weisslichgelben Gewebe ab. Sie erreicht stellenweise eine Dicke von $2^1/_2$ bis 3 mm (Fig. 2 p, q). Von ihr strahlen Bindegewebszüge aus, welche sich zu einem weitmaschigen Netzwerke verflechten und welche im Tumor A nach dem Stiel zu konvergieren. Sie bilden dort kräftigere Züge, welche den Stiel durchsetzen und sich in den seitlichen Teilen des Tumor B verlieren (Fig. 2 u). Etwas lateral von der Mitte des Tumors A hat der Schnitt eine ovale 8 mm lange, 3 mm breite Höhle eröffnet (Fig. 2 o). Aus ihr quellen schmierige, weissliche Massen und feinste Härchen hervor: letztere sitzen in der Wandung fest. Eine differenzierte Wandung ist nur an der centralen Hälfte des Hohlraumes zu erkennen.

Der Tumor C lässt auf dem Querschnitt drei scharf begrenzte Inseln durchscheinenden und sich hart anfühlenden Gewebes erkennen, welches schon makroskopisch ganz den Eindruck von Knorpelgewebe macht (Fig. 2 n_1, n_2, n_3). Ausserdem hat der Schnitt einige feine Lumina eröffnet, welche sich eine kurze Strecke weit in die Tiefe verfolgen lassen (Fig. 2 c).

In der Mitte des Haupttumors B hat der Schnitt einen unregelmässig gestalteten, buchtigen Hohlraum eröffnet (Fig. 2 s), dessen Wandung zum Teil glatt ist, zum Teil aber auch eine trabeculäre Beschaffenheit zeigt. In denselben münden aus der Tiefe mehrere bis $^1/_2$ mm weite Gänge. Zum Teil ist er von einer bräunlich gefärbten Schmiere angefüllt, in welcher sich jedoch keine Haare vorfinden (Fig. 2 s). Dieser Hohlraum hat eine durch seine dunklere gleichmässige Färbung sich deutlich vom umgebenden Gewebe differenzierende Wandung, welche zwei Drittel desselben continuierlich umgibt (Fig. 2 f), während der nach dem Stiele des Tumors A gelegene Rest einer solchen Wandung gänzlich entbehrt. Diese Wandschicht, welche 1—$1^1/_2$ mm dick ist. ist von einer zweiten, schmaleren, $^1/_3$—$^1/_2$ mm dicken weiteren Schicht umgeben (Fig. 2 m), welche etwas durchscheinender ist als die erste. Zwischen ihr und der Peripherie des Tumors zeigt das Gewebe ein ähnliches Gefüge wie im Inneren des Tumors A. Nur nach der Basis zu hat dasselbe ein etwas gesprenkeltes Aussehen, indem durchsichtigere Partien mit opakeren abwechseln. Man erkennt hier auch einige feine Hohlräume und Spalten, in welche man eben eine Schweinsborste eine kurze Strecke weit einführen kann (Fig. 2 b). Nach dem Rande der Basis des Tumors zu hat der Schnitt einen ähnlichen, etwas grösseren, schlauchförmigen Gang eröffnet, welcher etwa 1 mm im Durchmesser hat und sich etwas weiter in die Tiefe verfolgen lässt (Fig. 2 a). Der Rand des Tumors selbst ist hier durch eine ziemlich homogene Gewebsschicht gebildet (Fig. 2 l). Endlich bemerkt man nahe der Ansatzstelle des Tumor A und teilweise in dem Stiele desselben liegend noch drei weitere Inseln durchscheinenden, knorpelharten Gewebes (Fig. 2 n_4, $_5$n, n_6) ähnlich den im Tumor C schon beschriebenen.

Mikroskopische Untersuchung: Unter dem Mikroskop stellt sich die Haare tragende Hautschicht der Tumoren A und B (Fig. 2 p u. q) als ein ganz der äusseren Haut entsprechendes Tegument dar. Sie zerfällt deutlich in eine Epidermis- und Cutisschicht und trägt auf ihrer freien Fläche eine Lage verhornter Epithelien. Von der Cutis dringen typische Papillen in die Epidermis vor. Die Cutis selbst ist recht breit und ihr Bindegewebe auffallend derb. Sie enthält eine grosse Anzahl stark entwickelter, vielfach gelappter Talgdrüsen, welche jedesmal einen kleinen Haarfollikel mit einem feinen, meist nur ganz wenig pigmentierten Haar begleiten. Etwas tiefer liegen gewundene Epithelschläuche mit dem typischen Bau der Schweissdrüsen, von denen aus ziemlich gestreckte Ausführungsgänge nach der Epidermis hinziehen. In dem Lumen mehrerer Drüsenschläuche finden sich feinkörnige Massen. In einigen Knäueln sind einzelne Schlingen erweitert und mit abgeplatteten Epithelien ausgekleidet. Hier und da trifft man dünne Bündel glatter Muskelfasern, welche diesen Drüsenschläuchen aufgelagert sind. Unter der Epidermis, von ihr nur durch einen schmalen Bindegewebsraum getrennt, liegen an verschiedenen Stellen grössere und kleinere Ansammlungen von Rundzellen, welche bis zu richtigen Lymphfollikeln ausgebildet sein können. Schon in die Cutis finden sich einzelne Fettträubchen eingesprengt. Weiter in die Tiefe schliesst sich eine Schicht reinen Fettgewebes an, welches von relativ zahlreichen Bündeln fibrillären Bindegewebes durchflochten wird. Aus solchem Fettgewebe wird die Hauptmasse des Tumors A gebildet. Nur nach dem Stiele zu überwiegen die bindegewebigen Elemente und schliessen hier einige langgestreckte Inseln lymphatischen Gewebes ein (Fig. 2 i).

Die in dem Tumor A eröffnete Höhle (Fig. 2 o) ist mit einer cutisähnlichen, mässig kernreichen Gewebsschicht ausgekleidet. Dieselbe trägt auf dem Schnitt nirgends Epithelien. In dem umgebenden Fettgewebe liegen aber ziemlich zahlreiche kleine Haarfollikel, mit feinsten Härchen, welche ein centrales Mark meist nicht erkennen lassen. Auch einige typische Talgdrüsen finden sich vor, doch sind auch sie lange nicht so stark entwickelt, wie die eben beschriebenen. Typische Schweissdrüsen wurden nicht gefunden, wohl aber ganz nahe bei der Höhle (Fig. 2 v) ein grösseres Paket tubulöser Drüsen, welches mit solchen eine gewisse Aehnlichkeit hat. Der breiige Inhalt der Cyste bestand nur aus Fett und abgestossenen, verhornten Epithelien.

Tumor B: Die gelbbraunen schmierigen Massen, welche in der in diesem Tumor eröffneten Höhle liegen, bestehen in der Hauptsache aus nicht näher zu specificierendem körnigem Detritus (Fig. 2 s). In denselben sind gelbe Schollen eingelagert von der verschiedensten Gestalt und Grösse. Einzelne davon sind glänzend und ganz homogen, andere zeigen eine leichte Streifung; andere wieder enthalten in Häufchen oder in Streifen angeordnete braune Pigmentkörnchen. Noch als solche er-

kennbare Zellreste sind nicht aufzufinden. Der schon makroskopisch deutlich differenzierte Teil der Cystenwand (Fig. 2 f) besteht aus einem lymphdrüsenähnlichen sehr zellreichen Gewebe, aus welchem sich eine ganze Reihe von dichter gelagerten Haufen von Rundzellen als deutliche Lymphfollikel abheben. Nach dem Lumen zu ist dieses Gewebe auf den untersuchten Schnitten durch eine besondere Membran nicht abgegrenzt; Epithelien finden sich jedenfalls nirgends vor. Wohl aber geht das eigentliche Lymphgewebe nach dem Lumen zu in eine schmale, etwas zellärmere Schicht über, in welcher grössere spindelige Zellen mit längsgestellten Kernen parallel zur Wandung des Lumens angeordnet sind. Unmittelbar nach aussen schliesst sich an dieses Lymphgewebe eine Schale von glatter Muskulatur an (Fig. 2 m), in welcher sich stellenweise deutlich zwei Schichten unterscheiden lassen, deren Faserverlauf aufeinander senkrecht steht.

Aussen schliesst sich an diese Muskelschicht nach zwei Seiten von Bindegewebszügen durchsetztes Fettgewebe an, von derselben Beschaffenheit und Anordnung wie in Tumor A.

Nach der Basis des Tumors zu ist indes das Bild ein ganz anderes. Die makroskopisch als feine Spalten kenntlichen kleinen Hohlräume (Fig. 2 b) erweisen sich als Lumina vielfach verzweigter Gänge, welche mit einer Schicht hoher Cylinderepithelien ausgekleidet sind. Diese Gänge sind in ein sehr zellreiches Gewebe eingebettet, welches ganz den Charakter einer Submucosa trägt. Von der Cylinderepithelauskleidung senken sich nach allen Richtungen in dieses zellreiche Gewebe grössere und kleinere, unregelmässig gestaltete, drüsige Bildungen, welche mit höheren und niedrigeren Epithelien austapeziert sind, so dass man auf den ersten Blick glauben könnte, ein lebhaft wucherndes Carcinom vor sich zu haben. In den grösseren Lumina liegen teils körniger Detritus, teils Schollen, welche noch als abgestossene Zellen zu erkennen sind, teils dieselben hyalinen gelben Schollen, die schon in der grossen Höhle bemerkt wurden. An einer Stelle reichen übrigens diese epithelialen Bildungen bis zu dem grossen Hohlraum heran und einzelne derselben münden direkt in ihn hinein.

Peripheriewärts von diesem Bezirke, durch Bindegewebszüge an einzelnen Stellen von ihm getrennt, an anderen direkt daran anschliessend liegen etwas anders gestaltete epitheliale Bildungen (Fig. 2 d u. e). Dieselben haben das Aussehen grosser tubulöser Drüsen. Ihre gewundenen Schläuche liegen, durch ganz wenig bindegewebiges Stroma von einander getrennt, dicht beisammen und ein grösserer Knäuel ist jedesmal durch eine bindegewebige Kapsel von der Umgebung abgeschlossen. Die Schläuche sind mit niederen Cylinderepithelien ausgekleidet. Letztere färben sich meist ganz gut; in einzelnen Knäueln jedoch nehmen sie die Farbe nur schlecht oder gar nicht an und sind offenbar in Zerfall begriffen. Stellenweise fällt auch das umgebende Bindegewebe einer re-

gressiven Metamorphose anheim.

Auch der grössere beschriebene Gang (Fig. 2 a) ist teilweise mit hohen Pallisaden-Epithelien ausgekleidet. An einigen Stellen ist er von Zügen glatter Muskulatur begleitet, welche ganz nach der Basis des Tumors zu sich zu einer kräftigen Muskelschicht vereinigen (Fig. 2 b).

Nach dem Stiele des Tumors A zu liegt noch eine Gruppe tubulöser Drüsen, ähnlich den oben beschriebenen (Fig. 2 r) und die hier ausserdem noch liegenden Inseln durchscheinenden Gewebes erweisen sich als richtiger hyaliner Knorpel (Fig. 2 n_4, n_5, n_6).

Auch im Tumor C liegen 3 Inseln hyalinen Knorpels (Fig. 2 n_1, n_2, n_3), ausserdem epitheliale Bildungen (Fig. 2 c) ganz analog den in Tumor B (Fig. 2 b) beschriebenen Fettgeweben, und einige Rundzellenhaufen (Fig. 2 gg_1). In Fig. 2 R ganz am Rande liegt endlich noch eine Gruppe ziemlich grosser Talgdrüsen. Epidermis sieht man auf den Schnitten nicht.

Der Tumor D besteht ganz aus lymphoidem Gewebe, in dem sich deutliche Follikel abheben, welche stellenweise ein centrales Gefäss enthalten. Einzelne Züge langgestreckter spindeliger Zellen, welche an Milztrabekel erinnern, erhöhen noch die Aehnlichkeit, welche der Bau dieses Tumors mit Milzgewebe hat.

Da, wie gesagt, in mehreren Arbeiten der letzten Jahre Alles, was durch die bisher mitgeteilten anatomischen und klinischen Beobachtungen betreffs der Dermoide des vorderen Mediastinum bekannt geworden war, zusammengestellt wurde, will ich mich darauf beschränken, nur das hervorzuheben, was aus meinen Fällen zu lernen ist.

Die Geschwulst meines Falles 2, die nach Excision untersuchbar wurde, gehörte in anatomischer Beziehung zu den sogenannten „komplicierten“ Dermoidcysten, zu denen übrigens, wie schon Ekehorn hervorgehoben hat, mit verschwindend geringen Ausnahmen alle genau untersuchten Mediastinalgeschwülste dieser Art zählen.

Sie hatte ihren Sitz, wie gleichfalls die meisten anderen, im oberten Teil des Mediastinum, hinter dem Manubrium sterni.

Während die meisten Dermoide des Mediastinum klinisch in Erscheinung getreten sind erst zur Zeit des Pubertätseintrittes oder in der dieser folgenden Lebensperiode, war dies bei meinem Fall 2 schon im 6. Lebensjahre der Fall. Schede[1]) hatte noch 1902 irrtümlich angegeben, dass Dermoide „niemals bei Kindern zur kli-

1) Penzold und Stintzing, Handbuch der Therapie innerer Krankheiten. 3. Aufl. Bd. III. S. 588.

nischen Beobachtung kommen." Ausser in meinem Fall sind noch 3mal solche bei Kindern und zwar in noch früherer Lebenszeit klinisch festgestellt worden.

Medoli sah einen „Säugling", der Haare, Cholestearin, Fett hustend nach aussen beförderte.

Töröck behandelte ein Kind, bei dem schon als es 1½ Jahr alt war, am Rücken eine Geschwulst auftrat, die man für einen Abscess hielt und als solchen operierte, die aber, wie später durch Operation und Sektion erwiesen wurde, ein Teil eines grossen, sehr kompliciert gebauten Dermoids war.

Albrecht behandelte und obducierte ein 3j. Kind, bei dem ein Dermoid (sarkomatös degeneriertes Teratom) bestand und den Tod herbeiführte. Uebrigens wird noch in den Krankengeschichten mehrerer Pat., die ein höheres Alter erreichten, erwähnt, dass in frühester Kinderzeit die Geschwulst Symptome (Husten u. s. w.) machte.

Es kann, nach den genauen Angaben der Eltern und des erstbehandelnden Arztes, keinem Zweifel unterliegen, dass bei meiner Patientin 2 ein Trauma und zwar ein Fall, wobei die vordere Brustwand auf hartem Boden aufstiess, ursächlich mit der raschen Zunahme der Krankheitssymptome in Beziehung stand. Wahrscheinlich war dabei eine noch sehr kleine Dermoidcyste zum Platzen gekommen.

Die Beobachtung steht nicht vereinzelt da.

Der 9j. Pat. von Jones[1]) (der Fall ist von Dangschat nicht mit aufgeführt) hatte drei Wochen bevor die Geschwulst über dem oberen Rand des Sternums hervortretend bemerkt wurde, einen Schlag auf das Sternum erlitten. Der 38j. Pat. Bergmann's bemerkte die ersten Symptome seines Leidens, nachdem er sich beim gewaltsamen Anziehen einer Schraube mit dem Schraubenschlüssel heftig an seine vordere Brustwand angestossen hatte. Vielleicht hing auch das Wachsen der Cyste in meinem Fall 1 ursächlich zusammen mit den vielfachen Erschütterungen und Quetschungen, denen der Mann in seinem Beruf durch das Abfeuern des Militärgewehrs ausgesetzt war.

In meinen beiden Fällen kamen komplicierende Erkrankungen vor, die von den behandelnden Aerzten als eitrige Brustfellentzündungen gedeutet wurden. Dass solche Komplikationen eintreten können, erscheint ja sehr möglich, wenn man weiss, wie häufig bei Sektionen Verwachsungen der Cystenwand mit den umgebenden Geweben, auch mit der Pleura, gefunden wurden, wie oft Durchbruch in Aeste des Bronchialbaumes (Aushusten von Cystenin-

1) Brit. med. Journ. 1880. I. S. 286.

halt), in den Herzbeutel beobachtet wurde. So will ich auch nicht bestreiten, dass in meinen Fällen zeitweise Eiteransammlung innerhalb des Rippenfellraumes bestanden hat. Es ist aber doch zu bedenken, dass in einer nicht kleinen Anzahl der Fälle der Litteratur von den Beobachtenden anfänglich Empyem, im besonderen solches von abgesackter Form angenommen worden ist, dann durch den weiteren Verlauf (durch Operation: Godlee, Türk, Garrè; durch Sektion: Virchow, Löwenmeyer, Sangalli, Ekehorn, Albrecht) die Flüssigkeitsansammlung allein durch das Bestehen eines grossen, manchmal eines nach Vereiterung rasch wachsenden, vom Mediastinum ausgehenden Dermoids ihre Erklärung fand.

Jedenfalls mahnt mein Fall 2 bei allen in ihrer Form oder ihrem Heilungsverlauf unregelmässigen, intrathoracischen Eiterungen sich nicht mit der üblichen bakteriologischen Untersuchung (Anlage von Kulturen) der durch Punktion oder Incision entleerten Flüssigkeit zu begnügen, sondern das Mikroskop auch anderweitig zu benützen.

Am meisten Interesse verdient mein Fall 2 deshalb, weil hier Totalexstirpation des Dermoids vorgenommen und damit vollständige dauernde Heilung erreicht wurde.

Der Wunsch, in letzterer Beziehung sichere Angaben machen zu können, hat mich bestimmt, den Fall erst zu veröffentlichen, nachdem 4 Jahre seit der Operation verflossen sind.

Wie jüngst v. Eiselsberg (Deutscher Chirurgen-Kongress 1903) betonte und vor ihm schon alle, die sich mit der Geschwulstform klinisch beschäftigt haben, wird sichere Heilung der Dermoide des vorderen Mediastinum nur nach Totalexcision erwartet werden können. Abgesehen von den Misserfolgen, die andere Verfahren ergaben, spricht hierfür gewichtig die oben hervorgehobene Thatsache, dass die Dermoide hier nie (oder fast nie) einfache „Hautcysten" sind, wie wir Chirurgen sie so oft, z. B. am Halse, zu operieren haben, sondern komplicierte Geschwulstbildungen.

Mein Fall zeigt nun aber weiter, dass die Totalexcision auch von solchen komplicierten Dermoiden ausführbar ist.

Erfolgreiche, d. h. zur Heilung führende Totalexcisionen, waren bisher nur als von Bastianelli (1893) und von v. Eiselsberg (1903) ausgeführt bekannt.

Den Operationsfall von W. Bergmann-Saaz kann ich, entgegen v. Eiselsberg's Anführung, nicht als „Total"excision gelten lassen. („Der breite Stiel der Geschwulst wurde umschnürt und dann abgetrennt.")

Die unumgänglich nötige Bedingung für eine solche Behandlung ist aber nun freilich, dass man das Operationsterrain sich weit freilegt, so weit, dass man die Ausdehnung der Geschwulst und ihre Anheftungen in jedem Moment vollständig übersehen kann.

Die eigentümlichen Verhältnisse meines Falles haben mich einen wohl bisher noch nicht benützten Weg in das Mediastinum finden lassen, der in ausgezeichnet klarer Weise den Einblick in dasselbe ermöglichte. Betreffs der Einzelheiten verweise ich auf die Beschreibung in der Krankengeschichte und die Abbildung Taf. IV.

Nach meiner bei der Operation gemachten Erfahrung glaube ich, dass man — wenigstens bei jugendlichen Individuen mit biegsamen Rippen und Rippenknorpeln — die einseitige Durchtrennung der sämtlichen Rippenansätze an dem Rande des Brustbeines, nachher das Auf- und Zurückklappen des Sternum für Operationen der verschiedensten Art, bei denen es gilt, das vordere Mediastinum frei zu legen, sehr gut verwendbar finden wird.

Ausser anderen Vorteilen wird diese Methode auch den haben, dauernde Defekte der vorderen Brustwand, wie sie nach grösseren Sternum-Resektionen entstehen, zu vermeiden.

Beiträge zur klinischen Chirurgie. XLI.

H. Laupp'sche Buchhandlung in Tübingen.

BEITRÄGE

ZUR

KLINISCHEN CHIRURGIE

MITTEILUNGEN AUS DEN CHIRURGISCHEN KLINIKEN

ZU

Amsterdam Basel Breslau Budapest Freiburg Genua Graz Heidelberg Innsbruck Königsberg Leipzig München Prag Rostock Strassburg Tübingen Würzburg Zürich

UND DEN CHIRURGISCHEN ABTEILUNGEN

DES

Städtischen Krankenhauses Dresden Frankfurt a. M. Karlsruhe Nürnberg Augusta-Hospitals in Berlin Allgemeinen Krankenhauses in Hamburg Diakonissenhauses in Freiburg i. B. und Stuttgart Karl-Olga-Krankenhauses in Stuttgart Kantonsspitals in Münsterlingen Landkrankenhauses in Hanau Allerheiligen-Hospitals in Breslau

Herausgegeben von

O. v. Angerer (München) **B. v. Beck** (Karlsruhe) **C. Brunner** (Münsterlingen) **P. v. Bruns** (Tübingen) **O. v. Büngner** (Hanau) **V. Czerny** (Heidelberg) **C. Garrè** (Königsberg) **C. Göschel** (Nürnberg) **E. Goldmann** (Freiburg i. B.) **V. v. Hacker** (Graz) **O. Hildebrand** (Basel) **F. Hofmeister** (Stuttgart) **P. Kraske** (Freiburg i. B.) **F. Krause** (Berlin) **R. U. Kroenlein** (Zürich) **H. Kümmell** (Hamburg) **O. Lanz** (Amsterdam) **H. Lindner** (Dresden) **O. Madelung** (Strassburg) **J. v. Mikulicz** (Breslau) **W. Müller** (Rostock) **G. F. Novaro** (Genua) **J. Réczey** (Budapest) **L. Rehn** (Frankfurt a. M.) **O. Riegner** (Breslau) **H. Schloffer** (Innsbruck) **C. Schönborn** (Würzburg) **K. Steinthal** (Stuttgart) **F. Trendelenburg** (Leipzig) **A. Wölfler** (Prag)

Redigiert von

P. v. BRUNS

EINUNDVIERZIGSTER BAND

Zweites Heft

MIT 9 ABBILDUNGEN IM TEXT UND 3 TAFELN

TÜBINGEN

VERLAG DER H. LAUPP'SCHEN BUCHHANDLUNG

1904.

Alle Rechte vorbehalten.

DRUCK VON H. LAUPP JR IN TÜBINGEN.

INHALT.

Seite

Aus der Züricher chirurgischen Klinik.

XII. Meniscusluxationen des Kniegelenks. Von Prof. Dr. C. Schlatter, Sekundararzt der Klinik 229

Aus der Tübinger chirurgischen Klinik.

XIII. Ueber Leukocytenzählungen und deren Verwertbarkeit bei chirurgischen Affektionen. Von Dr. Anton Reich, Assistent der Klinik 246

Aus der Prager chirurgischen Klinik.

XIV. Zur Kasuistik und operativen Behandlung der Bauchhöhlenteratome. Von Dr. E. Bayer, Operationszögling der Klinik 299

Aus der Prager chirurgischen Klinik.

XV. Ueber Schweissdrüsentumoren. Von Dr. Oskar Klauber, Operationszögling der Klinik. (Hierzu Taf. V–VI) 311

Aus der Prager chirurgischen Klinik.

XVI. Ueber das Genu recurvatum osteomyeliticum. Von Dr. Joseph Kisch, Operationszögling der Klinik. (Hierzu 6 Abbildungen und Taf. VII) 360

Aus der Prager chirurgischen Klinik.

XVII. Bericht über 828 operativ behandelte Hernien. Von Dr. Heinrich Hilgenreiner, ehemaligem Assistenten der Klinik. (Mit 3 Kurven) 373

Aus der Rostocker chirurgischen Klinik.

XVIII. Ueber retroperitoneale Lage der Milz. Zugleich ein Beitrag zur Splenopexie. Von Dr. E. Ehrich, Privatdocent und Oberarzt der Klinik 446

Aus der Freiburger chirurgischen Klinik.

XIX. Das Aneurysma der Subclavia. Von Dr. Oberst, Assistenzarzt 459

Aus der Tübinger chirurgischen Klinik.

XX. Ueber die Abscesse des Spatium prävesicale (Retzii). Von Dr. B. Honsell, Privatdocent und Assistenzarzt 491

AUS DER

ZÜRICHER CHIRURGISCHEN KLINIK

DES PROF. DR. KRÖNLEIN.

XII.

Meniscusluxationen des Kniegelenks[1]).

Von

Prof. Dr. **C. Schlatter,**
Sekundararzt der Klinik.

Die heute noch relativ häufige Verwendung der Verlegenheitsdiagnosen Dérangement interne und Gelenkneurose für traumatische Kniegelenksaffektionen ist ein deutlicher Beweis, wie unabgeklärt wir trotz der modernen radiographischen Hilfsmittel speziell auf dem Gebiete gewisser Kniegelenksaffektionen geblieben sind. Die spöttische Bemerkung Billroth's in einem seiner launigen Briefe an Socin, den er zu einer Badekur in Ostende verleiten will, er solle nur eine Gelenkneurose vorschützen, von der ja doch niemand wisse, was es ist, trifft zwar nicht mehr voll und ganz die gegenwärtige reserviertere Anwendung der Ausdrücke, aber abgeklärt und ausgemerzt sind dieselben noch lange nicht. Zum Belege bedarf es nicht des Hinweises auf die alltägliche Erfahrung, ein Blick in den neuesten Band der Deutschen Zeitschrift für Chirurgie, in die Festschrift zur Feier des 80. Geburtstages v. Esmarch's zeigt uns treffend die noch bestehende Differenz der Anschauungen. Da findet sich als erster Beitrag eine Arbeit König's, mit welcher er das von seinem Freunde kultivierte Kapitel der Gelenkneurose nicht

1) Auszugsweise vorgetragen in der Sitzung des Schweizer ärztlichen Centralvereins in Olten, den 31. Oktober 1903.

gerade aus der Welt schaffen will, aber feststellt, dass manche Fälle, welche man früher dem dunkeln Gebiete der Neurose zuwies, oft durch Verletzungen der Meniscen verursacht sind und heute dem chirurgischen Messer zufallen. In der gleichen Festschrift folgt wenige hundert Seiten später eine Arbeit über Neurosen, welche gegen diesen Spötterstandpunkt Stellung nimmt.

Freudig hat man das Licht, welches die unter der Sicherheit der modernen Asepsis vorgenommene Eröffnung der Gelenke in das Dunkel der Diagnostik hineingebracht hat, begrüsst; mancherorts scheint der Nachweis, dass es sich in vielen Fällen von Gelenkneurose und sog. Dérangement interne um Meniscusluxationen handelt, zu einer Verblendung geführt zu haben, welche sich nur allzu rasch mit diesem wissenschaftlicher klingenden Namen zufrieden giebt.

Wohl finden sich in der Litteratur eine grosse Zahl von kasuistischen Beiträgen und Zusammenstellungen über die Luxationen der Meniscen, aber der Grosszahl derselben fehlt die unerlässliche Bestätigung der Diagnose durch die Autopsie. Alle andern Fälle vermögen, wie v. Bruns mit Recht hervorhebt, nichts zu beweisen. Beschränken wir uns aber auf die Fälle, welche durch Eröffnung des Gelenkes und Freilegung der afficierten Knorpel einwandsfrei dastehen, so kommen wir auf ein ziemlich beschränktes Material. v. Bruns (1892) stellt mit seinen eigenen vier Beobachtungen 43 Fälle aus der Litteratur zusammen. In einer vor kurzem erschienenen Arbeit hat F. Schultze das grundlegende Material noch um zwei eigene und zwei in der Litteratur aufgefundene Fälle vermehrt. Ich bin in der Lage diese Beobachtungen um weitere fünf Fälle aus der Züricher chirurg. Klinik und Poliklinik und der Privatpraxis von Herrn Prof. Krönlein zu vervollständigen, und will versuchen, an Hand des Gesamtmaterials der durch Autopsie sichergestellten Fälle einigen wichtigen diagnostischen, prognostischen und therapeutischen Fragen näher zu treten.

Vorab mögen in Kürze die Krankengeschichten unserer fünf Fälle folgen.

1. Abreissung der vordern Insertion des innern Meniscus des rechten Kniegelenks.

Arnold H., 16 j., leidet seit 6 Jahren infolge eines Schlages auf das rechte Knie ab und zu an plötzlichen, fast völlig unmotivierten Schmerzanfällen, welche die Mutter des Jungen, eine Aerztin, und und einen konsultierten Arzt zur Annahme einer Gelenkneurose veranlassten. Vor

einigen Tagen trat, als der Junge bei einem Spaziergang auf dem Zürichberg eine kleine Halde hinunterfiel, plötzlich ein derartiger Schmerzanfall auf, dass er zusammenstürzte und nicht mehr aufstehen konnte. Pat. glaubt, er habe den leicht flektiert gehaltenen rechten Oberschenkel hiebei einwärts gedreht. Er musste heimgetragen werden. Der anfänglich häufige spontane Schmerz hat nachgelassen, aber das Knie bleibt flektiert; leichte Beugung ist möglich, Streckung ganz unmöglich. Wenige Tage nach dem Unfall, am 24. VI. 98, kommt Pat. hinkend mit in offenem Winkel flektiertem Knie in die Sprechstunde von Herrn Prof. Krönlein. Streckung unmöglich, jeder Versuch macht Schmerzen. Flexion eher möglich. Deutlicher Erguss im Gelenk zu beiden Seiten des Ligamentum patellae. Druckschmerz am innern Rand des Lig. patellae entsprechend dem Gelenkspalt. Der Schmerz wird in die Tiefe des Gelenkes verlegt. Geringe Atrophie der Muskulatur des rechten Beines. Verordnung: Massage, abends Priessnitz'sche Umschläge.

Nahezu einen Monat später, am 19. VII., zeigt Pat. immer noch die gleiche Flexionsstellung des rechten Knies und hinkt bedenklich. Dabei stellt er das Bein in starke Einwärtsrotation, so dass der Unterschenkel bei dem hinkenden Gang sehr hässlich nach aussen absteht. Die genaue Untersuchung ergiebt: Erguss fast ganz fort. Dagegen ist sehr schmerzhaft ein Druck innen vom Lig. patellae gegen die Tiefe des Gelenkes gerichtet. Dann fühlt man bei starker Flexion, wenn man von innen her auf die Gelenkspalte drückt, aussen vom Lig. patellae einen sich verschiebenden Körper, länglich, der bei Fingerdruck in die Tiefe verschwindet. Dabei fühlt und hört man ein Knacken. Herr Prof. Krönlein stellt die Diagnose mit Entschiedenheit auf eine Zerreissung des Meniscus mit Luxation des Semilunarknorpels. Auffallend ist nur, dass der schmerzhafte Punkt der vordern Insertion des innern Semilunarknorpels entspricht, während man das Knacken und Springen hart am äussern Rande des Lig. patellae verspürt. Immerhin ist es wahrscheinlich, dass der innere Semilunarknorpel abgerissen und so dislociert ist, dass er eben diese Erscheinungen auf der äussern Seite bedingt. Der Vorschlag, den abgerissenen Semilunarknorpel durch Arthrotomie zu exstirpieren, wird von den Eltern acceptiert.

25. VII. 98. Operation in Aethernarkose. Esmarch'sche Konstriktion. Bei flektiertem Knie wird innen vom Lig. patellae ein vertikaler Schnitt von ca. 6—7 cm Länge durch die Haut geführt, so, dass dessen Mitte etwa dem Gelenkspalt entspricht. Dann wird zu dessen Ebene durch das Fettpolster vor der Kapsel in die Tiefe gedrungen und die Gelenkkapsel eröffnet. Sofort ist das Bild klar: Der innere Semilunarknorpel ist von seiner vorderen Insertion an der Tibia abgerissen; das freie Ende ist in rechtwinkliger Abknickung und einer mässigen Torsion um seine Achse nach oben und innen geschlagen, so dass es in der Fossa intercondylea liegt und der Aussenseite des Condylus internus femoris

anliegt, sie so zu sagen umschlingend. Mit einem Häkchen wird das freie, zerfaserte und durch Hämatin gelblich gefärbte Ende vorgezogen und so in die Wunde gebracht. Dann wird der mobile Teil des innern Semilunarknorpels in der Ausdehnung von 3 cm durch einen scharfen Scherenschnitt reseciert. Im Gelenk ist sonst nichts Abnormes nachweisbar. Etwas mehr Gelenkflüssigkeit als normal. Darauf sorgfältige Naht der Kapsel mit zwei Seidensuturen. Streckung des Gelenks und Naht der Hautwunde. Die ganze Operation vollzog sich rasch in ca. 10 Minuten. Kein Drain. Darauf aseptischer Verband und Schiene in gestreckter Stellung. Pat. erwacht langsam aus der Narkose. Reaktions- und fieberloser Verlauf und Heilung per primam. Die Suturen werden nach 10 Tagen entfernt. Sehr unangenehm ist aber während den ersten 14 Tagen die Unruhe des Pat. im Schlaf. Er ist sehr erregt, spricht laut während der ganzen Nacht, erwacht sehr häufig und hält das Bein auf der Schiene nie still, sondern wirft es umher. Am 20. VIII. darf Pat. nach Hause zurückkehren.

Kontrolluntersuchung XII. 98: Pat. hat einige Monate hindurch einen Schienenapparat getragen, weil das Kniegelenk etwas schlotterig und der Unterschenkel nach aussen abweicht. Ausgezeichnetes Resultat. Abgesehen von einem Knacken, das Pat. ab und zu fühlen will, ist alles normal. Pat. geht, radelt, läuft Schneeschuhe etc.

Nachuntersuchung 14. X. 03, also fünf Jahre nach der Operation. Pat. ist ein bekannter Bergsteiger geworden, er macht die grössten Bergtouren und Skifahrten. Bei näherem Zusehen zeigen sich jedoch auch einige nachteilige Folgen; Sitzen auf der rechten Ferse, also maximale Beugung des rechten Kniegelenks, ist seit der Operation unausführbar; Pat. ist deshalb bei der militärischen Aushebung dienstuntauglich erklärt worden. Wegen der Empfindlichkeit der Narbe ist das Knieen auf dem rechten Knie unmöglich. Selten, im Jahr vielleicht 1—2 mal, tritt beim Bergabgehen und Springen, besonders bei Ermüdung oder bei schwerer Belastung ein plötzlicher Schmerz an der Operationsstelle auf, so dass Pat. ca. 10 Minuten liegen und dann noch ca. 1 Stunde hinkend gehen muss. Das Gelenk soll hiebei nicht anschwellen, dagegen hat Pat. das Gefühl, als ob sich das Femur plötzlich einwärts drehen und gleichzeitig über den Tibiakopf einwärts verschieben würde, dann aber rasch wieder zurückrotiere. Der Umfang der Oberschenkelmuskulatur ist rechts 1 cm grösser als links; im rechten Kniegelenk lässt sich eine geringe, aber deutliche seitliche Bewegung nachweisen. Pat. hat bei angespannter Muskulatur das Gefühl der absoluten Sicherheit im Gelenk, aber beim Ermüden und Bergabgehen tritt die oben näher bezeichnete Unsicherheit auf.

2. Abreissung der hintern Insertion des äussern Meniscus des linken Kniegelenkes.

Ersilia R., 22 j., wurde am 17. X. 99 auf die chir. Klinik aufgenommen wegen seit einem im Januar des Jahres zugestossenen Unfall zurückgebliebener Schmerzen im linken Knie. Am 8. I. 99 wurde Pat. von einem Wagen überfahren. Ein Vorderrad ging über das rechte Knie, ein hinteres über das linke. Pat. fiel auf die rechte Seite. Mehr weiss sie nicht anzugeben. Wegen ziemlich starker Schmerzen im linken Knie blieb Pat. 4 Tage zu Hause; beim Biegen und Strecken verspürte sie ein deutliches Knacken im Gelenk. Nach ca. 14 Tagen verschwanden die Schmerzen, und Pat. nahm ihre Fabrikarbeit wieder auf. Im August und September traten die Schmerzen neuerdings auf. Der konsultierte Arzt schreibt uns: „Beim Beugen des linken Knies fühlt und hört man ein Krachen, und unter diesem Krachen entsteht nach unten und aussen von der Patella plötzlich eine Vorbuchtung; es macht den Eindruck, dass etwas aus dem Gelenk nach aussen getrieben werde. Beim Strecken wird die Tibia unter starkem Krachen etwas nach innen verschoben, und die Axe der Tibia weicht nach aussen ab; es macht den Eindruck, als ob die Tibia über einen mindestens halbcentimeterdicken Gegenstand gleiten würde".

Diesem Bericht habe ich noch beizufügen, dass zur Zeit der Spitalaufnahme das ruhig liegende linke Knie weder äussere Veränderungen noch Druckempfindlichkeit zeigt. Bei der Flexion hört man im Moment der stärksten Beugung ein Knacken; es scheint, als ob das Knie (äusserer Condylus) nach aussen springen wollte. Bei der Extension hört man wieder ein Knacken, und diesmal gerade vor der maximalen Streckung; dasselbe tönt lauter, es scheint dabei das ganze Knie nach innen zu springen. Werden Extension und Flexion bei einwärts rotiertem Fusse ausgeführt, so fehlt das Knacken und das Abweichen des Knies vollständig oder ist nur angedeutet. Bei Auswärtsrotation tritt das Phänomen früher auf und ist stärker. Im Moment des Knackens fühlt Pat. einen leichten Schmerz, welcher bei Auswärtsrotation stärker wird. Es wird die Diagnose auf Abreissung des äussern Meniscus gestellt.

15. XI. 99 Operation: Exstirpation des Meniscus externus genus sin. Aethernarkose. Esmarch'sche Konstriktion. Vertikaler Hautschnitt ca. 1 cm nach aussen vom äussern Rande des Lig. patellae, 8 cm lang. Nach Durchtrennung der Fascie und Eröffnung des Gelenkes zeigt sich, dass bei Flexion der äussere Semilunarknorpel sich stark nach vorn vorwölbt und dass er bei Extension sich wieder abflacht. Eine genaue Inspektion ergiebt, dass die hintere Insertion des äussern Semilunarknorpels abgerissen ist. Der mobile Meniscus wird nun mit der Cooper'schen Schere nahe der vordern Insertion abgetrennt und so exstirpiert. Jetzt lassen sich alle Bewegungen glatt ohne jedes Knacken ausführen. Der Kapselschnitt und die Haut werden durch Seidenknopfnaht verschlossen.

Vollständig reaktionsloser Verlauf. Ca. 1 Monat nach der Operation

beginnt Pat. herumzugehen. Bei der am 14. I. 00 erfolgten Entlassung kann Pat. den Unterschenkel ohne Beschwerden rechtwinklig beugen, doch nicht maximal wie rechts.

3. Abreissung des vordern Endes des innern Meniscus des linken Knies.

Jakob G., 22 j., Höngg. Aufgen. am 8. II. 00. Pat., sonst völlig gesund, zog sich seine Verletzung am 5. I. 00 zu. Er glitt auf einem mechanischen Webstuhl aus und stürzte mit der Fusssohle des linken Fusses bei halbflektiertem und etwas einwärtsrotiertem Knie auf den etwas über den Boden hervorragenden Rand einer Gusseisenplatte, ohne umzufallen. Pat. will dabei eine Torsionsbewegung nach links ausgeführt haben. Sofort stellte sich ein stechender Schmerz, Tags darauf eine leichte Schwellung ein. Nach verschiedenartiger ärztlicher Behandlung kam Pat. am 8. II., also einen Monat nach dem Unfall, auf die chirurgische Klinik.

Die Funktionsstörungen sind gegenwärtig gering bei Schonung des Beines; es besteht ein leichter Hydrops im linken Kniegelenk. Bei gestrecktem Knie fühlt man medial der Patella über dem Tibiakopf in der Tiefe einen etwa eichelgrossen, knorpelharten, ziemlich leicht beweglichen Körper; seine Exkursionen betragen medialwärts und ebenso nach unten ca. 2 cm. Der Körper lässt sich in die Gelenkspalte hineindrücken; man hat den Eindruck, dass er in der Gelenkkapsel vollständig beweglich sei.

16. II. 00 Operation: Exstirpation des innern Meniscus des linken Kniegelenks. Aethernarkose. Ca. 8 cm langer vertikaler Schnitt neben dem medialen Rande der Patella über dem Gelenkkörper, welcher mit Zeigfinger und Daumen fixiert werden kann. Nach Eröffnung der Gelenkkapsel liegt das Knorpelstück frei zu Tage; vorn ist es abgerundet, nach hinten zu durch einen 2 mm dicken fibrösen Strang mit dem Meniscus zusammenhängend. Dieser Strang wird mit der Schere durchtrennt und der Körper herausgenommen. Seidennähte von Kapsel und Haut. Schienenverband.

25. II. Wunde per primam verheilt. — 19. III. Pat. steht auf. Unter Massage, aktiven und passiven Bewegungen hat sich die Beweglichkeit des Kniegelenks bis nahezu zum rechten Winkel wieder eingestellt, so dass Pat. am 14. IV. 00, freilich noch leicht hinkend, aber schmerzlos die Klinik verlässt. — 15. X. Pat. will gar keine Beschwerden haben, ist Vorturner eines Turnvereins, kann tiefe Kniebeuge machen, fühlt aber immerhin eine Schwäche im linken Knie, so dass er das linke Bein beim Abspringen schont, und verspürt bei Witterungswechsel Schmerzen. Bei der Untersuchung zeigt sich eine bedeutende Muskelatrophie des linken Beines und eine leichte seitliche Beweglichkeit; dem Pat. ist auch aufgefallen, dass der linke Unterschenkel mehr einwärts stehe (genu varum).

4. Abreissung der hinteren Insertion des inneren Meniscus des linken Kniegelenkes.

Joseph Br., 35j. Bierbrauer, Zürich II, aufgen. 28. V. 00. Pat. machte in dienstpflichtigem Alter seine 3jährige Dienstzeit als Ulan durch. Vor ca. einem Jahre glitt er beim Heben eines leeren Fasses auf dem Pflasterboden aus und fiel auf das linke Knie. Die rasch auftretende Schwellung ging im Verlauf von einigen Wochen zurück, und dann nahm B. die Arbeit wieder auf; indes verspürte er seither bald mehr, bald weniger heftige Schmerzen in dem betreffenden Knie, das zeitweise anschwoll. Dem behandelnden Arzt fiel hauptsächlich eine Geschwulst in der Kniekehle nach innen von der Sehne des Semitendinosus, jedoch von derselben abgrenzbar, auf. Behufs Exstirpation dieser Cyste wurde Pat. dem Spital zugewiesen.

Bei der Spitalaufnahme zeigt sich das linke Knie diffus geschwollen. Umfang über der Mitte der Patella links 34,5, rechts 33 cm. Haut unverändert. In der Kniekehle, auf der Höhe der Gelenkspalte, eine halbwalnussgrosse Prominenz, welche durch Druck sich verkleinert und in der Tiefe verschwindet. Die Gruben zu beiden Seiten der Patella sind verstrichen.

Nachdem Pat. einige Zeit Bettruhe genossen hat, ist die Schwellung verschwunden und passiv eine nahezu maximale Beugung ausführbar. Man konstatiert nun:

1) bei maximaler Flexion den deutlich fühlbaren Gelenkspalt auf der medialen Seite (bei gleicher Stellung fühlt man denselben auf der gesunden Seite nicht so tief);

2) wenn das Bein langsam gestreckt wird, fühlt man, bevor Rechtwinkelstellung erreicht ist, ein plötzliches Knacken; dabei springt aus dem erwähnten Gelenkspalt ein etwa 2 cm langer, ziemlich harter Wulst um ca. $^1/_2$ cm hervor;

3) geht die Extension von hier aus langsam weiter, so sinkt der Wulst allmählich wieder in das Niveau der Gelenkspalte zurück;

4) diese Bewegungen machen wenig Schmerzen, Pat. kann das Bein aktiv gleichmässig langsam strecken;

5) hie und da kommt es vor, dass das Vorspringen des Wulstes nicht eintritt. Dann bekommt Pat. Schmerzen und hat das Gefühl, als „ob etwas hängen bliebe", und eine Extension des Beines ist wegen der Schmerzen nur sehr langsam und aktiv überhaupt gar nicht möglich.

Gestützt auf diese Erscheinungen wird die Diagnose auf Luxation des medialen Meniscus gestellt.

17. VII. Operation: Partielle Resektion des medialen Meniscus. Aethernarkose. Esmarch'sche Konstriktion. Bei rechtwinklig gebogenem Kniegelenk wird am vorderen Rande des Lig. collaterale mediale ein 10 cm langer, nach vorn leicht bogenförmiger Schnitt geführt. Nach Eröffnung der Kapsel zeigt sich der mediale Meniscus

nach innen in den Gelenkspalt hineingezogen. Bei stärkerer Flexion springt er nun plötzlich vor. Die Abrissstelle an dem ausgetretenen Meniscus ist nicht scharf gerändert, sondern sieht wie abgequetscht und etwas abgerundet aus. Der ausgetretene Semilunarknorpel wird mit der Hakenpincette gefasst und noch mehr vorgezogen, dann vorn, nahe der vorderen Insertion, mit der Scheere abgeschnitten. Verschluss der Gelenkkapsel und der Haut durch Seidenknopfnähte.

Erster Verbandwechsel nach 12 Tagen, Wunde per primam verheilt. Drei Wochen nach der Operation steht der Pat. auf; abends immer noch leichte Schwellung des Kniegelenks. Eine Woche darauf Entlassung. — Bei Kontrollvisiten im Laufe der folgenden Monate giebt B. an, dass er sich vollständig gesund und arbeitsfähig fühle, nur schwelle abends das Knie immer noch etwas an. Keine Anzeichen von Adduktionsstellung des Unterschenkels. Aktiv und passiv sind die Exkursionen im linken Kniegelenk so ausgiebig wie rechterseits. Bei maximaler Flexion bekommt man hie und da den Eindruck, als ob unter dem medialen Rande etwas knacke. — Ein Jahr später wird von der Unfallversicherungsgesellschaft eine dauernde Erwerbseinbusse von 15 % als Folge des Unfalls acceptiert. Pat. behauptet, dass eine Schwäche im Gelenk zurückgeblieben sei, dass das linke Bein rascher ermüde (nur geringe Muskelatrophie) und stärkere Anstrengungen Anschwellung hervorrufen.

5. Abreissung des vorderen Randes des inneren Meniscus des linken Kniegelenkes.

Karl S., 32j. Giesser, Oerlikon. Aufgen. 29. X. 00. Die jetzigen Beschwerden sollen vor 3 Jahren mit einem Unfall begonnen haben. Er war damals beschäftigt, einen eisernen Ring an eine Spindel zu drehen. Er sass bei maximal gebeugten Knieen in hockender Stellung am Boden, hielt den Stellring mit beiden Händen fest und machte mit aller Kraft Drehbewegungen. Plötzlich verspürte er einen stechenden Schmerz im linken Knie und konnte das Bein nicht mehr völlig strecken. Das Gelenk schwoll nicht an, aber ein Punkt an der Innenseite des Gelenkes war und blieb besonders empfindlich. Pat. arbeitete noch einige Stunden weiter, musste sich aber dann wegen der Schmerzen nach Hause begeben. Nach 8 Tagen konnte er schon wieder einen längeren Spaziergang machen; auf demselben verspürte er aber wieder einen plötzlichen Schmerz und konnte sein Bein nicht mehr strecken. Ein Knacken wurde nie bemerkt. — In der Folgezeit traten bei Arbeit in knieender Stellung die plötzlichen, übermannenden Schmerzen öfters ein, so dass Pat. vom Platze getragen werden musste. Als er ca. 3 Monate später in gleicher, hockender Stellung eine Drehung des Körpers nach links ausführte, trat wieder der wohlbekannte Gelenkschmerz auf. Er machte darauf, immer noch knieend, die gleiche Bewegung nach rechts, also auf die entgegengesetzte Seite, worauf das Knie wieder „einschnappte“, der Schmerz aufhörte und

Pat. sofort wieder gehen konnte. Während der folgenden anderthalb Jahre machte nun S. das Manöver jedesmal mit bestem Erfolg, wenn sich bei der Arbeit die Ausrenkung eingestellt hatte.

Lokalbefund bei der Spitalaufnahme: Das Aeussere des linken Knies zeigt gegenüber rechts nur geringfügige Veränderungen. Die innere Knieseite ist etwas stärker prominent, die seitlichen Gelenkgruben sind etwas verstrichen. Druck in der Längsachse nicht empfindlich, keine seitliche Beweglichkeit. Auf der Innenseite ist die Kante der Tibia deutlicher zu fühlen als rechts, ihr vorderer Teil ist etwas druckempfindlich, ganz besonders eine 2 cm einwärts vom inneren Patellarrand liegende Stelle. Zu verschiedenen Zeiten lässt sich hier eine bald mehr, bald weniger ausgesprochene, cirkumskripte, flache Hervorwölbung von ca. Einfrankstückgrösse konstatieren. Pat. kann diese Vorwölbung dadurch zum stärkeren Vortreten bringen, dass er knieend mit dem Oberschenkel eine Speichenbewegung einwärts macht, so dass der innere Condylus nach vorn gleitet; er bringt sie zum Verschwinden, indem er das entgegengesetzte Manöver ausführt. Die Auslösung dieses Phänomens gelingt aber bei weitem nicht immer. Fehlt die Prominenz, so ist am Gange des Patienten gar nichts Abnormes zu sehen und das Knie ist schmerzfrei. Ist die Vorwölbung da, so hinkt Pat. beträchtlich und das Gehen ist schmerzhaft; Beugung und Streckung ist in diesem Zustand wesentlich behindert.

Diagnose: Abreissung des inneren Meniscus des linken Kniegelenkes.

8. XI. 00 Operation: Resektion des vorderen Teils des inneren Meniscus. Aethernarkose. Esmarch'sche Blutleere. Bei rechtwinkliger Kniestellung wird über die als schmerzhaft bezeichnete Stelle ein ca. 6 cm langer Schnitt geführt, der schichtweise Weichteile und Gelenkkapsel durchtrennt. Der innere Meniscus ist nahe an seiner vorderen Insertion losgerissen, sein vorderer Rand ist blutig imbibiert; mit einem stumpfen Häkchen kann man ihn in der Länge von 2 cm überall umgreifen. Die abnorm mobile, vordere Partie des Semilunarknorpels dreht sich leicht um ihre Längsachse. Etwas vor der Mitte seines seitlichen Teiles wird er mit der Scheere abgetrennt und ebenso vorn, wo er mit einer wenige Millimeter dicken Brücke an der Kapsel haftet. Verschluss der Kapsel und der Hautwunde durch Seidenknopfnähte.

Nach zwei Wochen erster Verbandwechsel. Wunde reaktionslos verheilt. Entfernung der Hautnähte. Nach der dritten Woche steht Pat. auf, nach der vierten wird er schmerzfrei nach Hause entlassen; er hinkt zwar noch beträchtlich, Knie und Unterschenkel sind noch leicht angeschwollen.

Nachuntersuchung vom 10. IX. 03 (drei Jahre nach dem Unfall): S. giebt an, er habe keinen bleibenden Nachteil, er gehe wie früher umher. Tiefe Kniebeuge führt er mit dem linken Bein nahezu wie rechts aus. Nur Aufknieen kann er linkerseits nicht, weil dann und wann ein

erbsengrosses Körperchen am Unterrand der Kniescheibe unter der Haut hervorrage. Dieses Körperchen lässt sich auch palpieren, es weicht sehr leicht dem untersuchenden Finger aus und kann nicht fest fixiert werden. (Abgesprengtes Knochenstückchen?)

Resümieren wir unser Material, so fallen vier Beobachtungen auf das linke Knie und nur eine betrifft das rechte. Viermal ist der innere Semilunarknorpel, und zwar dreimal seine vordere und einmal seine hintere Insertion abgerissen; nur ein Mal ist der äussere Meniscus Sitz der Läsion, und zwar sein hinteres Ende.

Schon in diesen wenigen Fällen ist das überwiegend starke Befallensein der linken Seite und der innern Menisken auffallend. Stimmt dieses Zahlenverhältnis mit den Litteraturbeobachtungen überein?

Die Angabe der Körperseite ist bei manchen kasuistischen Mitteilungen unterlassen worden, so dass das Gesamtmaterial in dieser Hinsicht nicht verwertet werden kann. Beschränken wir uns auf die mit diesbezüglichen Angaben versehenen Fälle, so fällt ein derart stärkeres Befallensein der linken Seite auf, dass dieses nicht als blosser Zufall gedeutet werden kann. Da mir eine Reihe von Fällen nur im Referat zugänglich sind, muss ich von dem Versuch einer Erklärung dieser eigentümlichen Thatsache abstehen.

Das häufige Vorkommen der Verletzung am innern Meniscus wird schon von v. Bruns hervorgehoben; er berechnet das Verhältnis der innern zu den äussern Luxationen auf 2 : 1. Schultze findet in einer jüngsten Zusammenstellung unter 33 Luxationen 25 innere und nur 8 äussere. Rechne ich dem verwertbaren kasuistischen Material unsere eigenen Fälle bei, so fallen unter 62 Luxationen 45 auf den innern und nur 17 auf den äussern Meniscus. Wir haben somit die Luxation des innern Semilunarknorpels nahezu dreimal so häufig wie diejenige des äussern.

Forschen wir gleich nach den Gründen dieser Bevorzugung des innern Meniscus. Ein Blick auf anatomische Präparate zeigt uns, dass die Insertionen des Meniscus medialis weiter auseinander liegen als diejenigen des lateralis; dementsprechend ist die innere Sichel weniger verschieblich als die äussere, kann einwirkenden Gewalten weniger ausweichen und kommt deshalb leichter zur Ruptur. Ferner ist ihr Rand überall mit der Kapsel verwachsen und dieser Kapselteil verstärkt durch das fest aufliegende Ligamentum collaterale tibiale.

Anders liegen die Verhältnisse an dem äussern Knorpel. Wegen des dichten Aneinanderliegens seiner Endpunkte bildet er einen kleinern Kreisbogen und besitzt somit eine grössere Bewegungs- und Adaptionsfähigkeit einwirkenden Gewalten gegenüber. Der Meniscusrand haftet nicht überall fest der Kapsel an und letztere hat keine Verstärkung durch ein Seitenband, da sich die Sehne des Musc. popliteus zwischen Lig. collaterale fibulare und der Kapsel hindurchzieht.

Der häufige Sitz der Verletzung an der vordern Insertion hat ebenfalls nichts Befremdendes; hier ist eben die dünnste und schwächste Stelle des Knorpelringes.

Werfen wir einen Blick auf die pathologisch-anatomischen Veränderungen bei unsern fünf Fällen, so finden wir im Fall I. den innern Semilunarknorpel an seiner vordern Insertion an der Tibia abgerissen und das freie Ende desselben in rechtwinkliger Abknickung und einer mässigen Torsion um seine Axe nach oben und innen geschlagen, so dass es sich in der Fossa intercondylea befindet und der Aussenseite des Condylus internus femoris anliegt. Im Fall II findet sich die hintere Ansatzstelle des äussern Semilunarknorpels quer durchtrennt; im Fall III zeigt sich ein ca 2 cm langes Stück des innern Meniscus beinahe herausgequetscht, sein vorderes Ende ist frei und abgerundet, sein hinteres hängt nur noch lose mittels eines 2 mm dicken fibrösen Stranges mit dem übrigen Semilunarknorpel zusammen. Besonders ausgesprochene Quetschungserscheinungen demonstriert der Fall IV: die im hintern Abschnitt des Semilunarknorpels liegende Abrissstelle zeigt keine scharfen Ränder mehr, sie ist breit gequetscht und abgerundet. Einen eigenartigen Befund bringt Fall V. Hier handelt es sich nicht um eine vollständige, sondern nur um eine teilweise Losreissung des innern Meniscus nahe seiner vordern Insertion. Es scheint sich das Meniscusende leicht um seine Längsaxe drehen zu können. Obschon die Verletzung schon drei Jahre alt ist, zeigt der vordere Meniscusrand noch deutlich eine blutig imbibierte Stelle.

Wir sehen somit auch an unsern Fällen, dass die anatomische Ursache der Luxation immer eine Ruptur ist, und dass die Ausrenkung die verschiedenartigsten Formen annehmen kann.

Der Mechanismus der Luxation ist noch nicht so einwandsfrei abgeklärt, als dass wir kurzweg über diese Frage weggehen könnten. Nach landläufiger Auffassung sollen die beiden zwischen die Condylen des Femur und der Tibia eingeschobenen

sichelförmigen Faserknorpelscheiben das Kniegelenk in einen obern und einen untern Abschnitt zerlegen. Im obern (menisco-femoralen) Gelenkabschnitt soll die Winkelbewegung stattfinden, im untern (menisco-tibialen) die Drehbewegung. v. Bruns glaubt die in der Regel vorkommende Abreissung der vordern Anheftungsstelle der Meniscen am besten in folgender Weise erklären zu können: „Eine gewaltsame Anspannung der Meniscen kommt nur bei Rotationsbewegungen des Unterschenkels zu stande, weil sich hiebei die Semilunarknorpel zusammen mit dem Femur auf der Gelenkfläche der Tibia verschieben, auf welcher ihre Endpunkte angeheftet sind. Bei der Hauptbewegung im Kniegelenk, der Beugung und Streckung, kommt eine solche Spannung durch Lageveränderung der Semilunarknorpel zur Tibia nicht in Betracht, da sie sich hiebei zusammen mit der Tibia an den Gelenkflächen des Femur verschieben. Die Rotation in vollem Umfange ist nur möglich bei der Mittelstellung zwischen Beugung und Streckung, während sie bei der extremen Beugung und Streckung als selbständige Bewegung nicht mehr ausführbar ist; denn bei der Rotation geht der eine Semilunarknorpel auf der Tibia nach vorn, der andere nach rückwärts, während sie bei völliger Beugung und Streckung an der vordern und hintern Grenze ihrer Verschiebbarkeit angelangt sind (Henke). Wird bei gebeugtem Kniegelenk der Unterschenkel rotiert, so werden die an der Tibia angehefteten Randscheiben in derselben Richtung mit fortbewegt, also bei Aussenrotation das vordere Ende des medialen und das hintere Ende des lateralen Meniscus nach aussen, bei Innenrotation das vordere Ende des äussern und das hintere Ende des innern Meniscus nach innen. Diese Fortbewegung des einen Horns des Meniscus auf der Tibia wird aber dadurch gehemmt, dass das andere Horn durch den fest auf die Tibia angepressten Condylus des Femur festgehalten wird: bei forcierter Rotation wird also die betreffende Insertion des Meniscus gewaltsam gespannt und ausgerissen."

Je eingehender ich mich mit der Anatomie des Kniegelenks beschäftige, um so unwahrscheinlicher erscheint mir die von Henke und später von H. v. Meyer aufgestellte Zweiteilung des Kniegelenks. Ich habe den Eindruck gewonnen, dass die Befestigung der Semilunarknorpel an der Tibia viel zu fest ist, um ausgiebige Rotationsbewegungen zwischen diesem Knochen und den Knorpeln zu ermöglichen. Eine gegenwärtig im Drucke liegende, mit ausserordentlicher mechanischer Begabung aufgefasste Arbeit Zuppin-

ger's[1]) negiert die Beweglichkeit zwischen Meniscen und Tibia vollständig. Zuppinger fasst die Zwischenknorpel nur als Druckorgane auf, als Correlata der Bänder, die Zugorgane sind und die, wie wir von den Gebrüdern Weber schon vernehmen, wie Druckfedern dazu dienen, das Gelenk straffer zu erhalten.

Diese anatomische Neben-Bemerkung schliesst den Rotationsmechanismus der Luxation nicht aus. Ich glaube, dass die Luxation bei unserm 1. Fall ganz in der v. Bruns'schen Auffassung zu stande gekommen ist. Die klare Anamnese des Falles 5, beleuchtet uns jedoch noch eine andere Form des Rotationsmechanismus. Der bei maximal gebeugtem Knie in hockender Stellung sitzende Patient führte mit dem Körper eine kräftige Drehung nach links aus, wobei die vordere Insertion des innern Meniscus des linken Knies abgerissen wurde. Die Ruptur der vordern Insertion kann hier nur als direkte Folge des an dieser Stelle einwirkenden Druckes des Condylus internus femoris aufgefasst werden. Der Fall 3 zeigt eine ganz ähnliche Anamnese und den gleichen pathologischen Befund. Wir haben es somit mit einer direkten Fraktur (wenn der Ausdruck in diesem Sinne gebraucht werden darf) an Ort und Stelle der Gewalteinwirkung des Condylus femoris zu thun.

Neben diesem Rotationsmechanismus kommen wohl nicht allzu selten einfache zu Ruptur führende Auseinanderquetschungen der Knorpelringe infolge übermässiger Zusammenpressung der Condylen vor. Ich greife als Beispiel die erste Beobachtung Schultze's von Luxation des innern Meniscus heraus, welche nach Sturz auf die Füsse bei gestreckten Beinen entstanden ist.

Wenden wir uns zu den Symptomen der Meniscus-Luxation. v. Bruns hält das klinische Bild, das man aus einer genauen Berücksichtigung der Entstehungsweise und der Art der Funktionsstörungen sowie aus der exakten lokalen Untersuchung gewinnt, für meist eigenartig genug, um eine richtige Diagnose zu stellen. Bei unsern fünf Fällen ist durchwegs die richtige Diagnose vor der Operation gestellt worden. Von ganz besonderem Werte für die Diagnose sind die anamnestischen Daten. Es entsteht immer im Moment des Unfalls ein plötzlicher Schmerz an der innern oder äussern Gelenkspalte, oft ist noch ein krachendes Geräusch hörbar. Der Schmerz kann so heftig sein, dass die Verletzten umsinken. Anfänglich kann im Gelenk keine Bewegung mehr ausgeführt werden. Gewöhnlich ge-

1) Habilitationsschrift. Zürich 1903.

sellt sich zu diesen Frühsymptomen eine mehr oder weniger starke Schwellung der Gelenkkapsel, welche später wieder verschwinden kann, meist aber bei jeder Ueberanstrengung oder ungeschickten Bewegung recidiviert. Von welcher Wichtigkeit diese Anfangssymptome für die Diagnosestellung sind, zeigt uns ein weiterer operierter Fall von fraglicher Meniscusverletzung, welcher alle Lokalerscheinungen der Luxation eines Semilunarknorpels aufwies, aber einer charakteristischen plötzlichen Entstehung entbehrte. Genau auf der Gelenkspalte lag ein mobiler, scheibenförmiger, den luxierten Meniscus vortäuschender Körper; die Operation ergab eine auf Arthritis deformans beruhende Veränderung der Gelenkkapsel. (Das operative Resultat war in diesem Falle gerade so günstig wie nach Meniscusexstirpationen). Im spätern Verlauf treten gewöhnlich infolge Einklemmung des mobilen Meniscus plötzlich heftige Schmerzen und Bewegungsstörungen auf, welche meist im Laufe der ersten Stunde wieder verschwinden und nur einen stärkern Hydrops der Kapsel zurücklassen.

Der im vorigen geschilderte Verlauf ist an und für sich noch nicht charakteristisch genug, um die Diagnose zu sichern, bietet doch die ganze Gruppe der Corpora mobilia des Gelenks ähnliche Erscheinungen. Bei der objektiven Untersuchung muss vor allem ein Symptom vorliegen: der Nachweis eines gewöhnlich flachen Körpers in der innern oder äussern Gelenkspalte. Die Angabe von v. Bruns, dass dieser Körper bei der Streckung des Gelenkes hervortritt, bei der Beugung in der Gelenkspalte verschwindet, finden wir nur im Falle 3 bestätigt. Bei den übrigen Fällen beobachtete man im Gegenteil nur bei mehr oder weniger starker Beugestellung das Hervortreten des Meniscus und beim Strecken ein Verschwinden desselben. Eine gesetzmässige Differenz dieser Erscheinungen zwischen vorderen und hinteren Rupturen konnte ich nicht ausfindig machen.

Ohne den Nachweis eines derartigen mobilen Körpers ist eine sichere Diagnose nicht zu stellen. Damit soll nicht gesagt sein, dass ohne dieses Symptom eine Verletzung der Semilunarknorpel nicht vorkommen kann, aber es ist dieses die einzige einwandsfreie Erscheinung, welche die Luxation des Meniscus von andern einen ähnlichen Symptomenkomplex aufweisenden Gelenkverletzungen trennen lässt. In unsern Krankengeschichten ist mehrfach auf die auffallend breite und tiefe Gelenkspalte auf der Seite

der Luxation aufmerksam gemacht worden.

Die andern als charakteristisch hingestellten Symptome lassen meist im Stich, so das in verschiedenen Phasen der Beugung und Streckung auftretende Knacken im Gelenk und die Röntgenaufnahmen. Die einzige Veränderung, welche an letzterer hie und da nachzuweisen ist, ist eine leichte Hervordrängung des Lig. patellae, wohl eine Folge des begleitenden Hydrops. —

Auf die Frage, was konservierende Behandlung leisten kann, lasse ich mich an dieser Stelle nicht weiter ein, da mir ausschliesslich ein operatives Material vorliegt. Ich begnüge mich mit dem Hinweis, dass alle unsere Fälle vor dem Spitaleintritt meist lange Zeit hindurch erfolglos behandelt worden sind. Man hat die verschiedenartigsten Repositionsmanöver vorgeschlagen, welche hauptsächlich in möglichst ausgiebiger Beugung und nachheriger rascher Streckung unter Hineindrücken des vorspringenden Teils mit dem Finger oder in Rotationsbewegungen bestehen. In unserm Falle 5 gelang dem Patienten die Reposition des luxierten vordern Endes des innern linken Meniscus häufig durch eine kräftige Rechtsdrehung des Körpers, also eine Bewegung des innern Condylus femoris nach hinten. Bei dem variabeln anatomischen Bilde lassen sich keine allgemeinen Repositionsvorschriften aufstellen. Nach gelungener Reposition wird man das Knie während 4—6 Wochen durch einen Verband ruhig stellen und eine Nachbehandlung mit Massage und Heilbewegungen anschliessen. v. Bruns weist nach, dass die Heilungsbedingungen der konservierenden Behandlung recht ungünstig sind; das aus der Tibia ausgerissene Haftband wird schwerlich wieder anwachsen.

v. Bruns betrachtet als das normale Verfahren für die grosse Mehrzahl der Fälle die partielle Exstirpation des Meniscus. Die hauptsächlich in England versuchte Methode der Annähung des luxierten Knorpels am Kopf der Tibia schützt gewöhnlich nicht genügend gegen Recidive.

Welches sind nun die Erfolge der partiellen Resektionen? v. Bruns berichtet, dass in allen 35 Fällen seiner Statistik sämtliche Operierte nach kürzerer oder längerer Zeit vollständig geheilt worden seien. „Die Beschwerden sind ganz verschwunden, die Beweglichkeit ist frei oder ganz normal, so dass sie ihre Arbeit ungestört verrichten konnten. Die bisherigen Erfahrungen berechtigen also zu dem Schluss, dass die durch die Luxation des Semilunarknorpels bedingten Funktionsstörungen des Kniegelenkes mit-

tels eines gefahrlosen Eingriffes sicher zu beseitigen sind."

Im Gegensatz zu dieser günstigen Aussage teilt Nissen einen Fall mit, in welchem nach zweimaliger Operation — zunächst Excision des luxierten Knorpelstückes, später Exstirpation des zurückgelassenen Knorpelrestes — das Gelenk nur eine geringe Beweglichkeit wieder erlangte und sich Zeichen der Arthritis deformans entwickelten. Nach seiner Meinung dürfte der Operation nicht so wie bisher das Wort geredet werden. Der Referent der Nissen'schen Arbeit bemerkt im Zentralblatt für Chirurgie, dass die Mitteilung weiterer einschlägiger Fälle wünschenswert wäre. Ich habe mich deshalb angelegentlich über die Spätresultate unserer Operationen informiert. Zwischen den Operationen und der heutigen Publikation der Fälle liegt ein Zeitraum von 2—5 Jahren. Sämtliche Patienten zeigten kurze Zeit nach der Operation ausgezeichnete Resultate, alle waren beschwerdefrei und arbeitsfähig. Der eine (Fall 3) blieb nach wie vor Vorturner eines Turnvereins; erfreut über seine Leistungsfähigkeit an einem Turnfeste übermittelte er der Chirurgischen Klinik per Postkarte seinen heissen Dank; der andere (Fall 1) macht die grössten Bergtouren und Skifahrten; der dritte (Fall 5) giebt an, er verspüre keinen bleibenden Nachteil.

Wenn wir aber genauer auf den jetzigen Spätzustand der Patienten eingehen, so trübt doch ein leichter Schatten die Freude. Der Bergsteiger und Skifahrer (Resektion des vordern Teils des innern Semilunarknorpels) ist wegen der Verletzung militärfrei geworden, weil er das rechte Kniegelenk nicht maximal beugen kann; nach Ermüdung und starker Belastung tritt, freilich selten, beim Bergabgehen und Springen hie und da ein plötzlicher Schmerz an der Operationsstelle ein, so dass sich Patient ca. 10 Minuten hinlegen muss.

Ueber das Befinden des zweiten Falles habe ich in diesen Tagen von Mailand aus einen sehr erfreulichen Bericht bekommen. Die Patientin schreibt, dass sie vollständig geheilt sei, gar keine Störungen davongetragen hätte. Einzig beim Witterungswechsel verspüre sie einen leichten Schmerz an der Operationsstelle.

Der Vorturner (Fall 3) mit teilweise exstirpiertem innerm Meniscus des linken Knies verspürt trotz der vorzüglichen Funktionsfähigkeit eine Schwäche im Knie, so dass er nicht wagt, auf das linke Bein abzuspringen. Die Untersuchung zeigt eine deutliche Muskelatrophie des Beines, der Unterschenkel steht in leichter Varusstellung und ist seitlich etwas verschieblich.

Dem 35jährigen kräftigen Bierbrauer (Fall 4) mit partieller Resektion des medialen Meniscus, welcher sich anfänglich vollkommen gesund und arbeitsfähig erklärte, wurde ein Jahr später auf ärztliche Expertise hin eine dauernde Erwerbseinbusse von 15% zugesprochen „wegen zurückgebliebener Schwäche im linken Knie".

Beim 5. Fall (Resektion des vordern Teiles des innern Meniscus) restieren keine der Operation zufallenden Störungen.

Ich bin ganz besonders aus unfalltechnischen Gründen auf die genaue Feststellung der Spätresultate nach unsern Exstirpationen der Semilunarknorpel eingegangen. Diese Aufklärungen können die Indikation des segensreichen Eingriffes nicht schmälern, verdienen aber prognostisch berücksichtigt zu werden und mögen besonders dem begutachtenden Arzte von Wert sein.

AUS DER

TÜBINGER CHIRURGISCHEN KLINIK

DES PROF. DR. v. BRUNS.

XIII.

Ueber Leukocytenzählungen und deren Verwertbarkeit bei chirurgischen Affektionen.

Von

Dr. **Anton Reich,**
Assistent der Klinik.

Bis in die jüngste Zeit lagen nur relativ wenige Arbeiten vor, die sich mit den Zahlenverhältnissen der Leukocyten bei verschiedenen Erkrankungen befassten. Die Mehrzahl der Untersucher hatte sich der Erforschung der Biologie der Leukocytose zugewandt, welchem Zweck eine Reihe klinischer wie hauptsächlich experimenteller Arbeiten gewidmet sind. Mehrere Forscher, wie Hayem, Alexander, v. Limbeck, Rieder u. A. hatten zwar auf die Verwendbarkeit des Leukocytosephänomens für klinische Zwecke hingewiesen, doch hatten sie nicht vermocht, das allgemeine Interesse weder der Internisten noch der Chirurgen dieser Untersuchungsmethode zuzuwenden und dieser eine klinische Wertschätzung zu verschaffen. In Deutschland wenigstens war Curschmann der erste, der den Versuch gemacht hat, die Blutuntersuchungen für die Diagnose und klinische Beurteilung der vom Appendix ausgehenden Entzündungen zu verwerten. Wie sehr die Publikation von Curschmann das allgemeine Interesse der Mediciner und namentlich der Chirurgen erregte, und wie sehr man hoffte, den schmerzlich empfundenen

Mangel in der genaueren Diagnostik der Perityphlitis durch die von ihm inaugurierte Methode abzuhelfen, beweisen die zahlreichen bisher erschienenen Arbeiten, die eine Nachprüfung und Erweiterung der Curschmann'schen Thesen brachten.

So naheliegend es nun auch ist, diese Methode der Blutuntersuchung auf die verschiedensten Affektionen auszudehnen und auf ihre klinische Wertigkeit zu prüfen, so finden sich doch nur verhältnismässig wenige in diesem Sinne ausgedehnte Arbeiten vor.

Herr Professor Dr. Küttner und Herr Dr. v. Brunn hatten begonnen, die Methode an dem verschiedensten Krankenmaterial der Klinik des Herrn Professor Dr. v. Bruns durchzuprüfen, und hatten die Liebenswürdigkeit, mir die Weiterführung dieser Untersuchungen ebenso wie ihre Untersuchungs-Protokolle zu überlassen, wofür ich ihnen besten Dank sage.

Es war demnach Hauptzweck dieser Arbeit, durch systematische Blutuntersuchungen bei den häufigsten und verschiedensten chirurgischen Affektionen zu prüfen, ob und inwieweit durch diese Methode sich verwertbare Anhaltspunkte für Diagnose und Prognose gewinnen lassen.

Unter Leukocytose im gebräuchlichen Sinne versteht man einen passageren Zustand des Blutes, der durch eine Vermehrung der unter normalen Verhältnissen im Blut vorkommenden weissen Zellformen, also besonders der polymorphonukleären, neutrophilen Zellen, gekennzeichnet ist.

Ueber die Biologie der Leukocytose sind die Ansichten zur Zeit noch geteilt, trotz vieler, besonders experimenteller Arbeiten, die diese Frage zu lösen versuchten.

Nach Virchow ist jeder leukocytotische Zustand der Effekt einer Reizung des Lymphdrüsenapparats, eine Ansicht, der neuerdings vielfach, besonders von Rieder widersprochen wurde.

v. Limbeck war der erste, der die Hyperleukocytose als Folge positiv chemotaktisch wirkender Substanzen im Blut ansprach und den engen Zusammenhang zwischen Leukocytose und Exsudation betonte.

Schulz dagegen leugnet eine reelle Vermehrung der Leukocyten und erklärt das Leukocytosephänomen durch Veränderung der Blutverteilung im Gefässsystem.

Nach Loewit geht der Hyperleukocytose stets eine Hypoleukocytose voraus, die auf wirklicher Leukolyse beruhen soll.

Römer's und Buchner's Theorie, wonach bei entzündlich

exsudativen Processen sowohl Bakterien als Leukocyten zerstört würden und deren in das Blut geschwemmte Proteine einen Proliferationsreiz für die weissen Blutkörperchen bilden, blieb gleichfalls nicht unbestritten.

Die z. Z. befriedigendste Erklärung der ganzen Frage der Leukocytose gibt die von Goldscheider und Jacob aufgestellte Kompromisstheorie. Danach geht jeder Hyperleukocytose eine Hypoleukocytose voraus, indem bei Anwesenheit gewisser Stoffe im Blut viele Leukocyten in den Kapillaren innerer Organe zurückgehalten werden, wobei eine nennenswerte Zerstörung von Zellen nicht statt hat. Unabhängig davon und teilweise gleichzeitig geht der Prozess der Hyperleukocytose vor sich, indem durch den Einfluss chemotaktischer Stoffe die in den blutbereitenden Organen aufgestapelten, besonders polynukleären, Leukocyten in die Blutbahn transportiert werden, ohne dass eine wesentliche Zellneubildung damit verbunden ist.

Diese in Kürze angeführten hauptsächlichsten Theorien dürften über die theoretische Seite der Leukocytose die notwendigste Orientierung geben und zugleich die Anschauung von Grawitz rechtfertigen, der glaubt, dass die ganze Frage noch keinen genügenden Abschluss gefunden habe und wahrscheinlich die verschiedenen Leukocytosen nicht von einer Ursache aus erklärt werden können.

Was nun die an der Tübinger chirurgischen Klinik angestellten Leukocyten-Untersuchungen betrifft, so wurden in 400 Fällen systematische Untersuchungen angestellt.

Bei der grossen Zahl der untersuchten Fälle erschien die Wiedergabe aller oder auch nur der meisten Untersuchungsprotokolle nicht angezeigt und sie sollen daher auch nur soweit einzeln mitgeteilt werden, als sie den zusammenfassenden Bericht über die Untersuchungsresultate besonders deutlich illustrieren.

Um die klinische Brauchbarkeit der Methode nicht zu beeinträchtigen, wurden die morphologischen Verhältnisse der weissen Blutzellen nicht berücksichtigt. Bezüglich der Technik ist zu bemerken, dass unter möglichster Vermeidung physiologischer Leukocytosen, speziell der digestiven, das Blut mit allen Kautelen aus der angestochenen Fingerkuppe, wenn nötig aus dem Ohrläppchen entnommen wurde. Zur Entnahme und Zählung diente der Zeiss'sche Apparat nach Thoma, als Verdünnungsflüssigkeit $^1/_3$%ige Essigsäure.

I. Entzündliche und eitrige Processe.

Die für Untersuchungen auf Leukocytose in erster Linie in Betracht kommenden Affektionen werden dargestellt durch die grosse Gruppe der auf bakterieller Infektion beruhenden, ev. in Eiterung ausgehenden Entzündungen, weshalb auch Federmann mit Betonung der Aetiologie für die Bezeichnung Infektions-Leukocytose an Stelle von entzündlicher Leukocytose eintritt.

Nach v. Limbeck kommt es bei allen entzündlichen Prozessen, die mit Exsudation in das betroffene Gewebe verbunden sind, zu entzündlicher Leukocytose, die nach seiner Lehre dem Grad der Exsudation parallel geht.

Cabot bezeichnet entzündliche Leukocytose als charakteristisches Symptom aller Eiterungen, desgleichen Biernacki mit gewissen Einschränkungen. Leukocytenzahlen über 20000 hält Tuffier für konstantes Eiterungssymptom.

Grawitz konstatierte dagegen, dass bei akuten Eiterungen Leukocytose zwar die Regel sei, aber nicht selten auch sehr aktive Entzündungsprozesse mit Eiterbildung ohne Leukocytose verlaufen können.

An der hiesigen Klinik kamen 128 Fälle von Entzündungen nicht tuberkulöser Natur zur Untersuchung, die in der überwiegenden Mehrzahl in Eiterung und Abscessbildung übergingen. Der Uebersicht wegen teilte ich diese in folgende drei Hauptgruppen:

Entzündungen: 1) des Zellgewebes,
2) des Knochenmarks und der Knochen,
3) der serösen Häute (speciell bei intraabdominalen Erkrankungen).

Ich möchte dazu bemerken, dass der Einordnung der Fälle in diese Unterabteilungen manchmal eine gewisse Licenz zugestanden werden muss.

1. Die erste Gruppe der Entzündungen des Zellgewebes, im ganzen 64 Fälle, umfasst Phlegmonen, Furunkel, Fälle von Lymphadenitis, Mastitis, Erysipel und Abscesse verschiedener Lokalisation, soweit sie nicht zu den anderen Gruppen gerechnet wurden. Unter diesen 64 Fällen sind 50 akute und 14 mit mehr subakutem oder chronischem Verlauf. Auch sind eine Anzahl Fälle, die bei den offenen Verletzungen mitgerechnet wurden, in Hinsicht

auf das Leukocyten-Verhalten hierher zu zählen.

Den akuten Entzündungen dieser Gruppe entsprach im allgemeinen ein charakteristisches Blutbild. Dasselbe war im wesentlichen davon abhängig, ob eine bestehende Entzündung bei geeigneten Massnahmen wieder zurückging, oder ob es zu einer eitrigen Einschmelzung des infiltrierten Gewebes kam. Im ersteren Falle, bei akut entstehenden entzündlichen Infiltrationen, welche wieder rückgängig werden, steigt meist die Leukocytenzahl, mitunter parallel mit dem Fieber, rasch an und kann Werte von 20000 und darüber erreichen, in der Regel aber bleibt sie darunter, auf Leukocytenwerten zwischen 15000 und 20000. Allein die schnell angestiegene Hyperleukocytose verliert ebensoschnell die Tendenz zum Anstieg und fällt, nachdem sie sich höchstens 2 Tage auf Werten über 20000 gehalten hat, in verschieden kurzer Zeit auf ganz oder annähernd normale Zahlen ab. Oder der Ausgang der Entzündung führt zur Eiterung und Abscedierung: Solange eine fortschreitende Abscedierung besteht, ist die Leukocytose entweder im Ansteigen begriffen bis zu 25—30000 L. oder bleibt auf hohen Werten, gewöhnlich über 20000, stationär. Die Leukocytenkurve ist in diesem Fall entweder eine steigende oder gleichmässig hohe, jedenfalls ohne ausgesprochene Bewegung nach unten.

Hat die akute Eiterung ihren vorläufigen Abschluss gefunden, so kann die Leukocytenzahl vielleicht mit geringen Schwankungen stationär bleiben, meist aber fällt sie um einige Tausend Leukocyten, mitunter sogar fast bis zur Norm ab, während im Gegensatz dazu die Temperatur noch häufig die gleiche Höhe beibehält.

Kommt es im Stadium der progredienten Eiterung zur spontanen oder künstlichen Entleerung des Abscesses, so beobachtet man fast regelmässig, event. nach einem kurzdauernden Anstieg, einen in verschieden langer Zeit sich vollziehenden Abfall der Leukocytenzahl. Diese Frist hängt hauptsächlich davon ab, ob die Entleerung des Abscesses und die Schaffung günstiger Abflussbedingungen für den Eiter mehr oder weniger gelungen ist. Bilden sich Retentionen oder Senkungen von Eiter, geht die Eiterung vielleicht an irgend einer Stelle weiter, oder bilden sich neue Abscesse, so bleibt nicht nur der erwartete Leukocytenabfall aus, sondern man kann sogar häufig neue Vermehrung der Leukocytenzahl konstatieren, nachdem sie schon deutlich niederer geworden war.

Zur Illustration dieses typischen Leukocyten-Verhaltens mögen einige Krankengeschichten dienen:

B. J., 6 J., Phlegmone manus, Lymphadenitis axillaris.

16. VI. 5 h p. m. Temp. 38.7. L. 25600. — 17. VI. 7 h a. m. Temp. 39.2. L. 28900. Ausgiebige Incisionen. Entleerung von Eiter und nekrotischem Gewebe. — 18. VI. 10 h a. m. Temp. 38.0. L. 24200. — 19. VI. 5½ h p. m. Temp. 37.6. L. 14900. — 21. VI. 11 h a. m. Temp. 37.0. L. 14600. — 22. VI. 6 h p. m. Temp. 37.9. L. 9300. Die Wunde reinigt sich und die Heilung nimmt einen guten Verlauf.

Obgleich nur starkes entzündliches Oedem, nicht aber Eiter sicher nachzuweisen war vor der Operation, so sprach doch die steigende hohe Leukocytose für eine progrediente Eiterung. Nach der Entleerung des Eiters fiel die Leukocytose ziemlich parallel mit der Temperatur ab, zeigte also einen guten Heilungsverlauf an.

W. J., 58 J., Phlegmone manus.

28. V. Unmittelbar nach der Einlieferung 11½ h a. m. Temp. 37.6. L. 21750. Starkes entzündliches Oedem der ganzen Hand. Nirgends Fluktuation nachweisbar. Sofort Operation: Durch Incision wird ein Abscess in der Tiefe der Vola manus entleert. — 29. V. 4 h p. m. Temp. 38.8. L. 9300. — 30. V. 4 h p. m. Temp. 39.2. L. 16700. — 31. V. 7 h a. m. Temp. 38.8. L. 18700. — 2. V. 3 h p. m. Temp. 38.8. L. 18000. Wegen Anstiegs der Temperatur und Leukocytose wird eine Retention angenommen und daher der ursprüngliche Schnitt verlängert und eine Gegenincision am Dorsum gemacht. — 3. VI. 7 h p. m. Temp. 38.9. L. 7300. Weiterhin glatter Verlauf.

Die Diagnose einer in der Tiefe bestehenden progredienten Eiterung wurde durch die L.-zählung gesichert. Nach der Entleerung des Eiters fiel die Leukocytose in kürzester Zeit in einem Zuge, viel prompter als die Temperatur, zunächst ab. Das Bestehen einer Retention wurde sowohl durch Temperatur- als Leukocytenanstieg angekündigt. Nach der zweiten Operation stieg die Temperatur sogar noch etwas höher, während die Leukocyten durch ihre exakte Verminderung bälder als die Temperatur ein gutes prognostisches Zeichen abgaben.

K. M., 1 J., Lymphadenitis submaxillaris purulenta.

8. II. 4½ h p. m. Temp. 38.2. L. 26000. Hühnereigrosser, fluktuierender Drüsenabscess. — 10. II. 1 h p. m. Incision: Entleerung von 100 ccm Eiter, der Streptokokken enthält. 5½ h p. m. Temp. 37.0. L. 26500. — 12. II. 5¾ h p. m. Temp. 37.0. L. 17800. — 14. II. 4 h p. m. Temp. 37.3. L. 14400. Sekretion minimal. Rasche Heilung.

Auch in diesem Fall war das Leukocytenverhalten ein typisches.

H. J., 12 J., Abscessus subaponeuroticus capitis.

In der Hinterhauptsgegend kleine Erosion. Fluktuierender Abscess nirgends nachweisbar. Sehr starkes entzündliches Oedem des ganzen Kopfs und des Gesichts. — 30. IV. 12 h m. Temp. 37.4. L. 23500. 1 h p. m.

Operation: Unter der Erosion wird ein kleiner subaponeurotischer Abscess geöffnet. — 1. V. 7 h a. m. Temp. 36.9. L. 9300. Das Oedem ist schon beträchtlich zurückgegangen. Weiterhin rasche Heilung.

In diesem Fall war das klinische Bild keineswegs klar und die normale Temperatur sprach eher gegen entzündliche Natur des vorhandenen starken Oedems, während die Hyperleukocytose das Bestehen einer akuten eitrigen Entzündung wahrscheinlich machte. Prognostisch war der rasche Leukocytenabfall verwertbar.

V. X., 25 J., Phlegmone thoracis.

Derbes, entzündlich gerötetes Infiltrat an der seitlichen Brustwand. Keine nachweisbare Fluktuation. — 6. I. 02 $6^3/_4$ h p. m. Temp. 38.6. L. 21900. — 7. I. $7^3/_4$ h p. m. Temp. 38.2. L. 19600. — 8. I. 7 h a. m. Temp. 38.1. L. 23100. Während die übrigen klinischen Symptome die Differentialdiagnose zwischen akuter Infiltration oder Eiterung nicht sicher zu entscheiden gestatteten, war die während 3 Tagen beobachtete Hyperleukocytose um 20000 als Zeichen einer akuten Eiterung aufzufassen. Bei der Incision entleerte man zwei Esslöffel voll dicken Eiters, der Staphylokokken enthielt. — 9. I. $5^1/_2$ h p. m. Temp. 37.6. L. 17500. Es besteht noch Infiltration in der Umgebung der Wunde. — 14. I. $3^3/_4$ h p. m. Temp. 37.2. L. 9400. Infiltration weg. Die Wunde heilt gut.

P. A., 16 Mon., Abscessus tonsillae.

Taubeneigrosser, derber Tumor der Tonsille. — 13. II. $5^3/_4$ h p. m. Temp. 37.1. L. 29300. — 14. II. Probepunktion ergiebt dickrahmigen Eiter, der Streptokokken enthält. 1 h p. m. Spaltung des Abscesses. 4 h p. m. Temp. 38.8. L. 40000. — 16. II. 10 h a. m. Temp. 37.8. L. 30000. — 17. II. Kind wird nach Hause transferiert.

Das Ergebnis der Palpation und der Temperaturmessung sprach in diesem Falle nicht für einen Abscess; nur die Leukocytenzählung, sowie die nachher vorgenommene Probepunktion führten zur richtigen Diagnose. Nach der den Eiter entleerenden Incision stieg die Leukocytenzahl zunächst noch höher an, um aber vom nächsten Tage ab zu fallen.

v. H., Tiefe Halsphlegmone. Supraclaviculardrüsenabscess.

Die tiefe Halsphlegmone wurde am 12. II. breit incidiert, drainiert und feucht verbunden. Es bestand mässige Schwellung der Supraclaviculardrüsen. — 20. II. Nach den Incisionen war die Temperatur abgefallen. Heute Temperatursteigerung. 6 h p. m. Temp. 39.2. L. 15100. — 21. II. 6 h p. m. Temp. 39.6. L. 21600. Die Drüsenschwellung hat zugenommen. — 22. II. 12 h m. Temp. 38.4. L. 19900. Fluktuation nicht nachweisbar. Punktion ergiebt aber Eiter, der Streptokokken enthält. Daher Incision des Drüsenabscesses und Entleerung des Eiters. — 23. II. 7 h p. m. Temp. 38.9. L. 17500. Die Wunde ist schmierig belegt. — 24. II. 9 h a. m. Temp. 38.8. L. 12000. — 25. II. 11 h a. m.

Temp. 38.5. L. 14500. — 26. II. 11 h a. m. Temp. 37.9. L. 11300. Wunde reinigt sich. Heilung nimmt weiterhin normalen Verlauf.

Diese Krankengeschichte ist nach zwei Richtungen interessant. Einmal lehrt sie, dass man die Leukocytenzählung durchaus nicht schematisch verwerten darf: nur am 21. II. überschritt die Leukocytenzahl 20000, und doch liess sich tags darauf ein Abscess nachweisen. Massgebend ist vielmehr die Tendenz zum Steigen der Leukocytenkurve. Im Verlauf eines abscedierenden Entzündungsprocesses muss schon eine deutlicher Anstieg der Leukocytenzahl, auch wenn 20000 nur einmal überschritten werden sollte, den Verdacht auf neue Abscessbildung hervorrufen, zumal wenn die übrigen klinischen Symptome nicht direkt dagegen sprechen. Sodann erwies sich in diesem Falle die Leukocytose gegenüber der Temperatur als augenfällig überlegen, indem sie durch ihren frühzeitigen Abfall, zu einer Zeit, als die Temperatur noch deutlich im Anstieg begriffen war, die Prognose günstig gestaltete.

Das geschilderte Verhalten der Leukocytenzahl bei dieser Gruppe entspricht fast vollständig den Curschmann'schen Anschauungen.

Es trifft auch bei anderen akuten oder in Eiterung ausgehenden Entzündungen mit geringen Modifikationen zu und scheint die Ansicht v. Limbeck's zu bestätigen, „dass die Leukocytose eine Handhabe biete, um die nur graduellen Differenzen der Gewebsreaktion (von Exsudation bis Eiterung) nachzuweisen und die Wirkung von Bakterien zahlenmässig zu beurteilen".

Zu den gleichen Resultaten kamen auch Rieder, Cabot, Wassermann auf Grund mehrfacher Untersuchungen in Fällen, die zur besprochenen Entzündungsgruppe gehören. Wassermann fand bei umschriebenen Abscedierungen in verschiedenen Körperregionen und selbst bei sehr ausgedehnten phlegmonösen Entzündungen nur mässig hohe Leukocyten-Vermehrung, unter 25000 L., die aber diese Grenze mitunter beträchtlich überstiegen, sobald der Process die örtliche Beschränkung überschritten hatte und Bakterien im Blut nachgewiesen werden konnten.

Wenn gleich meines Ermessens weniger Gewicht zu legen ist auf absolute Zahlenwerte, als auf die Tendenz zur Zu- oder Abnahme, so möchte ich doch bemerken, dass die Zahl 25000 hier einigemal auch ohne nachweisbare Generalisation der Infektion, besonders bei stark gespannten Abscessen und Phlegmonen, überschritten wurde, während bei einem Fall von Septikopyämie im Anschluss an Streptokokkenphlegmone zu einer Zeit, als bereits ausgesprochen septische Symptome, wie Delirien, Schüttelfröste etc. vorlagen, längere Zeit

nur Zahlen um 13000 beobachtet wurden, wie folgende Krankengeschichte lehrt:

W. J., 32 J., Phlegmone manus. Septikopyämie.

31. III. Aufnahme: Kleine Risswunde am Daumen, die schmierig belegt ist. Daumen, Zeigefinger und Dorsum manus stark gerötet und geschwollen. Sofort ausgiebige Incisionen und feuchter Suspensionsverband. Im Eiter Streptokokken.

1. IV. 11 h a. m. Temp. 38.9. L. 28900. 4 h p. m. Temp. 39.7. L. 18900. — 2. IV. 5 h p. m. Temp. 39.3. L. 19100. — 3. IV. 11½ h a. m. Temp. 39.1. L. 12600. Starke Eitersekretion. Vorderarm diffus geschwollen. — 4. IV. 11 h a. m. Temp. 38.7. L. 18000. Auf der Volarseite über dem Handgelenk Fluktuation nachweisbar. Weitere ausgiebige Incisionen und Spaltung der Sehnenscheide. Entleerung von reichlichem Eiter. 6 h p. m. Temp. 40.2. L. 24500. — 5. IV. 9½ h a. m. Temp. 39.2. L. 19300. Mehrfache Delirien. 7 h p. m. Temp. 40.4. L. 13100. — 6. IV. 9½ h a. m. Temp. 40.3. L. 16000. Starke Rötung an der Streckseite des Vorderarms. — 7. IV. 10 h a. m. Temp. 40.0. L. 16200. Incision an der Streckseite ergiebt eitrige Infiltrate in der Streckmuskulatur. — 8. IV. 11 h a. m. Temp. 40.0. L. 14000. Schüttelfröste. Schwere Delirien. Marmorec'sches Antistreptokokkenserum. — 9. IV. 11 h a. m. Temp. 39.5. L. 16500. Injektion von Marmorec-Serum. Kochsalzinfusion. Schüttelfröste. 5 h p. m. Temp. 39.9. L. 20700; Allgemeinbefinden etwas besser. — 10. IV. 11 h a. m. Temp. 39.2. L. 12500. Schwere Schüttelfröste, Unbesinnlichkeit. Schmerzen im linken Oberschenkel und linken Unterarm. Marmorec-Serum. — 11. IV. 10 h a. m. Temp. 38.6. L. 12500. Gleich hernach Amputatio humeri. Incision am linken Unterarm ergiebt keinen Eiter. Marmorec-Serum. — 12. IV. 10 h a. m. Temp. 39.1. L. 24100. Keine Besserung. Anhaltende Delirien. — 13. IV. 10 h a. m. Temp. 39.8. L. 25400. Vollständige Benommenheit. Enorme Schüttelfröste. — 14. IV. Früh 8 h Temp. 42.1. Exitus letalis. Sektion ergab auch Vereiterung des linken Kniegelenks.

In diesem Falle standen die schweren klinischen Erscheinungen häufig im Gegensatz zu der nur mässig hohen oder abfallenden Leukocytenzahl, welcher unter diesen Umständen eine üble prognostische Bedeutung beigemessen werden musste, indem sie das Erliegen der Widerstandskraft des Organismus im Kampf gegen die Bakterien und deren Produkte ankündigte.

Wenn v. Limbeck bei Sepsis keine erhebliche Hyperleukocytose fand, Rieder und Grawitz dagegen bei derselben hohe Hyperleukocytose beobachteten, so dürfte sich dieser scheinbare Widerspruch dadurch erklären, dass in den günstig endigenden Fällen

und solange der Organismus noch widerstandsfähig ist, hohe Leukocytenwerte sich vorfinden, während unter den entgegengesetzten Verhältnissen die sinkende oder niedere Leukocytose den Sieg der Infektion dokumentiert, eine Erklärung, wie sie auch von Cabot gegeben wird.

Erysipel weist nach Ehrlich, v. Limbeck, Halla, Pée, Reinert, Rieder meist nur mässige Leukocytose auf. Wassermann berichtet von einem letalen Fall mit sehr hoher Leukocytose (über 30 000 Leukocyten) und auffallender Inkongruenz zwischen Fieber und Leukocytenkurve. Auch Reinert teilt einen Fall von Erysipel mit hoher Leukocyten-Zahl mit. v. Limbeck fand einen annähernden Parallelismus zwischen Temperatur und Leukocytenkurve, doch so, dass die Leukocytenzahl öfters vor der Temperatur abfiel. Pée betonte den Zusammenhang des Leukocyten-Anstiegs mit dem Fortschreiten und der Schwere des Erysipels.

Von den zwei unter unseren Kranken beobachteten Fällen von Erysipel, die beide in Heilung ausgingen, zeigte der eine eine Leukocytenzahl um 20 000, während der andere, der durch eine alte osteomyelitische Knochennekrose kompliciert war, sich durch wiederholte Werte über 30 000 bis 54 000 auszeichnete, die mit den Bewegungen des Erysipels ziemlich parallel gingen. Die Beziehungen zur Temperaturkurve waren keine eindeutigen.

Interessant ist das Verhalten der weissen Blutzellen bei einem Fall von Anthrax der Hand. Trotz des ausgedehnten entzündlichen Oedems und der hohen Temperaturen (bis 40,0) erreichte die Leukocytenzahl in maximo nur 14 300.

Ausnahmsweise wird diese Reaktion des Organismus bei progredienten Eiterungen ganz vermisst. Blassberg berichtet von einem Fall von akuter „Psoitis", der ganz ohne Leukocytose verlief. Auch in unserer Klinik kam ein in dieser Beziehung sehr interessanter Fall zur Untersuchung. Bei einer akuten Phlegmone, bei der sich wiederholt neue Eiterherde bildeten, und die zu einer Handgelenksvereiterung führte, wurden als Höchstwert einmal 12 000, sonst meist sogar unter 10 000 Leukocyten gezählt. Die Krankengeschichte ist folgende:

O. K., 53 J., Phlegmone manus et antebrachii.

3. V. Starke Rötung, Schwellung und Schmerzhaftigkeit der ganzen Hand und des unteren Drittels des Vorderarms. Deutliche Fluktuation in der Tiefe. Handgelenk schmerzhaft. Temp. 38.2. L. 5900. Sofort ausgedehnte Incisionen; sulzige Infiltration der Flexoren bis auf das Lig.

interosseum; aus den Sehnenscheiden der Flexoren ergiesst sich dicker Eiter. Aus dem Handgelenk kommt 1 Tropfen Eiter. Tamponade. Feuchter Suspensionsverband. — 4. V. 9 h a. m. Temp. 38.7. L. 12000; subjektive Besserung. — 5. V. 5 h p. m. Temp. 39.5. L. 10200. Anschwellung auf der Dorsalseite des Handgelenks. — 6. V. 9 h a. m. Temp. 38.1. L. 11200. — 7. V. 9 h a. m. Temp. 38.4. L. 8100. Schwellung und Schmerzhaftigkeit des Handgelenks hat zugenommen. Daher 12 h m. Resektion des vereiterten Handgelenks. — 8. V. 9 h a. m. Temp. 38.2. L. 9500; abends Temp. 39.4. — 9. V. 9 h a. m. Temp. 37.6. L. 7600; abends Temp. 38.6. — 10. V. 11 h a. m. Temp. 37.7. L. 8100; abends Temp. 39.2. — 13. V. 12 h m. Temp. 38.3. L. 11900. Vermehrte Schwellung des Handrückens. Daher Incision am Handrücken, welche reichlichen Eiter ergiebt. Drainage nach dem Handgelenk. Abends Temp. 39.5. — 14. V. 6 h p. m. Temp. 37.8. L. 10700; abends Temp. 39.6. Eine Retention wird drainiert. — 15. V. 8 h a. m. Temp. 37.2. L. 9000. Auch die Abendtemperaturen fallen langsam ab und die Heilung schreitet fort.

Auch im weiteren Verlauf einiger Fälle, die anfangs prompt die progrediente Eiterung durch entsprechende Leukocytose angezeigt hatten, wurde ein höherer Leukocyten-Anstieg bei Bildung neuer Eiterherde vermisst. Vielleicht hatte die vorausgegangene Abschwächung der Virulenz der Eitererreger nur ein geringes Leukocytenaufgebot mehr notwendig gemacht. Zur Illustration mögen einige Krankengeschichten dienen:

F. F., 6 J., Phlegmone antebrachii. Abscessus extraarticularis coxae.

4. III. Vor zwei Tagen Schnittverletzung über dem Handgelenk mit Sehnendurchtrennung. Sehnennaht. Tamponade. Heute $4^1/_2$ h p. m. Temp. 39.1. L. 16600. — 5. III. $4^1/_2$ h p. m. Temp. 39.9. L. 22100. Deutliche Phlegmone antebrachii. — 6. III. 1 h m. Temp. 39.2. L. 34500. Ausgedehnte Incisionen und Drainage. — 7. III. 10 h a. m. Temp. 38.9. L. 32100. Vereiterung des Handgelenks. Daher breite Eröffnung desselben. — 8. III. $5^1/_4$ h p. m. Temp. 39.1. L. 24800. — 10. III. Temp. morgens 38.2, abends 39.8. Retention in der Hohlhand, die gespalten wird. — 11. III. $10^1/_4$ h a. m. Temp. 39.0. L. 24900. — 12. III. Abendtemp. 40.3. — 13. III. 11 h a. m. Temp. 38.2. L. 13000; abends Temp. 40.1. Geringe Eiterretention. — 14. III. 11 h a. m. Temp. 37.3. L. 12200; abends Temp. 39.8. Allgemeinzustand besser. — 15. III. 9 h a. m. Temp. 37.4. L. 14100; abends Temp. 39.9. — 17. III. 10 h a. m. Temp. 37.8. L. 15600; abends Temp. 40.0. — 18. III. 10 h a. m. Temp. 37.1. L. 10100; abends Temp. 40.0. — 19. III. Abends Temp. 38.8. Es wird ein neuer Abscess am Vorderarm gespalten. — 20. III. 10 h

a. m. Temp. 37.6. L. 8700; abends Temp. 39.3. Die Wunden am Vorderarm reinigen sich und beginnen zu granulieren. Die Abendtemperaturen werden niederer. — 1. IV. 5 h p. m. Temp. 39.2. L. 10400. — 2.—7. IV. Abendtemperaturen stets über 39.0. Die Leukocytenzahl schwankt zwischen 8100 und 12800. — 8. IV. 12 h m. Temp. 38.0. L. 9000. Es wird Schmerzhaftigkeit im linken Oberschenkel und der Hüfte geklagt. Objektiv nichts nachweisbar. Abends Temp. 40.2. — 9. IV. 11 h a. m. Temp. 38.8. L. 9500; abends Temp. 40.0. — 10. IV. 5 h p. m. Temp. 39.5. L. 10700. — 12. IV. 11 h a. m. Temp. 39.1. L. 18800. Schwellung der Hüfte nachweisbar. Punktion ergiebt Eiter. 12 h m. Incision eines extraartikulären Abscesses. — 14. IV. 11 h a. m. Temp. 38.3. L. 11400. Die Hüftwunde secerniert stark. — 17. IV. 11 h a. m. Temp. 37.4. L. 9700; abends Temp. 37.6. Die Heilung nimmt weiterhin einen normalen Verlauf.

Während also die progrediente Phlegmone eine erhebliche Steigerung der Leukocytenzahlen bewirkt hatte, verlief die Entwicklung eines metastatischen Abscesses in der Hüfte zwar unter erheblichen Temperatursteigerungen, aber ohne nennenswerte Vermehrung der Leukocytenzahl.

Man könnte vielleicht diese auffallende Differenz im Leukocytenverhalten dadurch erklären, dass der Organismus zur Ueberwindung der ersten, sehr virulenten Infektion eines starken Leukocytenaufgebotes bedurfte, während es sich bei der zweiten metastatischen Infektion bereits um erheblich abgeschwächte Bakterien handelte, zu deren endgültiger Vernichtung dem Organismus eine geringere Hyperleukocytose genügte. Immerhin ist die auffallende Diskongruenz zwischen Temperatur und Leukocytose bemerkenswert, auch insofern, als in diagnostischer Beziehung in diesem Falle die Temperatur sich als das brauchbarere Reagens erwiesen hatte. Auch zeigt dieses Untersuchungsprotokoll deutlich, dass bei Beurteilung eines Falles neben der Leukocytose stets auch die anderen Erscheinungen berücksichtigt werden müssen.

Eine ähnliche Erklärung fordert wohl auch der folgende Fall.

K. Sch., 23 J., Phlegmone humeri.

20. V. Vor 8 Wochen Incision eines Drüsenabscesses in der Axilla. Vor 6 Tagen plötzlich erkrankt unter septischen Erscheinungen. Befund bei der Aufnahme heute: Teigige Schwellung, Rötung und Schmerzhaftigkeit an der ganzen Innenseite des Oberarms. Keine Fluktuation. 4 h p. m. Temp. 39.3. L. 22000. — 21. V. 7 h p. m. Temp. 39.4. L. 23900. — 22. V. 8½ h a. m. Temp. 38.3. L. 26800. Strangförmige Verhärtung im Sulcus bicipitalis (Thromboplebitis?). — 23. V. 5½ h p. m.

Temp. 39.9. L. 24600. — 24. V. 4½ h p. m. Temp. 38.5. L. 22400. Punktion negativ. — 26. V. 9 h a. m. Temp. 38.2. L. 31000. 1 h Operation: Im Sulcus bicipitalis kleine Abscesshöhle mit gespanntem Eiter und nekrotischem Gewebe eröffnet. Darin ein Längsstrang (Vene?). 4½ h p. m. Temp. 38.8. L. 43900. — 27. V. 5 h p. m. Temp. 39.2. L. 15800. — 28. V. 7 h a. m. Temp. 37.5. L. 10800. — 28.—30. V. Temperatur normal. Leukocytose nieder. — 31. V. 12 h m. Temp. 36.8. L. 9900. Wunde granuliert. An der Streckseite zunehmende Schwellung und Rötung. — 2. VI. 5 h p. m. Temp. 39.2. L. 14900. — 3. VI. 9 h a. m. Temp. 37.1. L. 14300; abends Temp. 37.5. Deutliche Fluktuation an der Streckseite. — 4. VI. 6½ h a. m. Temp. 36.6. L. 17100. 12 h m. Incision eines subkutanen, hühnereigrossen Abscesses. — 5. VI. 7 h p. m. Temp. 37.0. L. 19600. — 6. VI. 12 h m. Temp. 36.0. L. 9500. Weiterhin normale Heilung.

Eine wohlausgesprochene Hyperleukocytose bewies hier anfangs das Bestehen einer akuten Abscedierung. Nachdem diese gespalten war, bildete sich fast ganz ohne Fieber und unter unerheblicher Leukocytenvermehrung ein neuer Abscess. Das Fehlen einer erheblicheren Leukocytose hat dieser Fall mit dem vorigen gemein, als Besonderheit ist aber hier noch das Fehlen jeder Temperatursteigerung zu vermerken. Wenngleich in diesem Fall Temperatur- und Leukocytenkurve die neue Abscedierung nicht anzeigten, so sprachen sie anderseits für die relative Gutartigkeit des zweiten Infektionsprocesses.

Wenn gerade wegen letzterer Fälle das Verhältnis zwischen typischem und irregulärem Verhalten nicht genau zahlenmässig sich ausdrücken lässt, so blieben doch diese Ausnahmen in wesentlicher Minderzahl.

Ganz anders als die progredienten akuten eitrigen Entzündungen verhielten sich Fälle, denen teils von Anfang an ein sehr torpider Prozess zu Grunde lag, teils nach akutem Beginn die Tendenz zum Weiterschreiten abhanden gekommen war. Küttner wies darauf hin, dass man in solchen Fällen häufig nicht nur wenig eingedickten Eiter, sondern auch erhebliche Eitermengen antreffen kann, dabei aber nur mässige oder mitunter sogar normale Leukocytenwerte vorfindet. Die weiteren Untersuchungen bei chronischen und subakuten Eiterungen bestätigten dieses Ergebnis vollständig und ergaben meist Leukocytenwerte um 15000, oder sogar normale Zahlen.

Einige Krankengeschichten mögen dies demonstrieren:

A. A., 27 J., Abscessus perinephriticus.

22. I. 02. Zwischen Rippenbogen und Darmbeinkamm rechts grosser,

undeutlich fluktuierender Tumor; Haut unverändert. Diagnose schwankte zwischen Tumor, Cyste und Abscess der Niere. Beginn der Erkrankung angeblich vor zwei Monaten. 7¼ h p. m. Temp. 38.0. L. 14800. — 23. I. Temp. morgens 37.2, abends 37.4. — 24. I. 6¼ h p. m. Temp. 38.1. L. 9400. Fluktuation nachweisbar. — 31. I. 7 h p. m. Temp. 39.4. L. 11400. — 1. II. Temp. morgens 37.8. Eröffnung eines grossen perinephritischen Abscesses. 5½ h p. m. Temp. 38.1. L. 11200. Weiterhin glatte Heilung.

In diesem chronisch verlaufenden Fall vermochte die Leukocytenzählung die Differentialdiagnose nicht wesentlich zu fördern, da sie nur wenig gesteigerte Werte ergab. Eher machten die wiederholten abendlichen Temperatursteigerungen das Bestehen eines Eiterungsprocesses wahrscheinlich.

M. A., 26 J., Lymphadenitis submaxillaris; Phlegmone colli.

3. VI. Beginn vor 4½ Wochen im Anschluss an Puerperium. Ausgedehnte Rötung und Schwellung der Submaxillargegend und ganzen rechten Halsseite. Deutliche Fluktuation. 5 h p. m. Temp. 37.8. L. 7800. — 4. VI. Es wird ein kleiner oberflächlicher Abscess in der Submaxillargegend und ein grosser tiefer Abscess am Hals breit eröffnet und drainiert. — 5. VI. 11 h a. m. Temp. 38.6. L. 4800. Normaler Heilungsverlauf.

W. K., 24 J., Mastitis purulenta.

3. VI. Beginn der Erkrankung vor 5 Wochen. Grosser, schwappender Abscess, der die ganze Mamma einnimmt. 5 h p. m. Temp. 38.0. L. 15100. — 4. VI. 6½ h a. m. Temp. 37.0. L. 11100. Incision und Entleerung von ¾ l rahmigem Eiter. Drainage. Guter Heilungsverlauf.

Erwähnenswert ist weiterhin ein Fall, der eine Ausnahme darstellt von der sonst durchweg bestätigten Regel, dass mehr als dreitägige Leukocytenwerte über 20000 die Differentialdiagnose zwischen Infiltration und Abscess zu Gunsten des letzteren entscheiden.

H. K., 10 J., Infiltratio regionis popliteae.

30. I. Ausgedehnte entzündliche Infiltration in der Kniekehle. Wenig secernierende Fistel, die von einer früheren Incision herrührt. 5¼ h p. m. Temp. 37.9. L. 23500. — 31. I. Abendtemperatur 37.9. — 1. II. 6½ h a. m. Temp. 37.2. L. 22800. Incision ergiebt nirgends Eiter, auch an der scheinbar fluktuierenden Stelle nicht. — 3. II. 6 h p. m. Temp. 37.8. L. 14100. Pat. wurde 12. II. mit gut granulierender Wunde entlassen.

Trotzdem bei niedrigen Abendtemperaturen Leukocytenwerte über 20000 gezählt wurden, waren diese nicht auf einen Abscess, der auch

nach den klinischen Symptomen diagnosticiert wurde, zu beziehen, wie die Operation ergab.

In einem zweiten Fall von Lymphadenitis submaxillaris zählte man 12 Tage zwischen 19 000 und 24 000 Leukocyten, trotzdem heilte die Drüsenaffektion ohne Eiterung. Doch ist bei der Beurteilung dieses Falles Vorsicht geboten, da es sich um ein Kind von 1 Jahr handelte. Es wurde von Cabot und besonders auch von Küttner darauf hingewiesen, dass die quantitativen Verhältnisse der Blutelemente bei Kindern sehr labile sind, und diese auf Reize, die bei Erwachsenen keine oder nur geringe Leukocytose hervorrufen, häufig durch unverhältnismässig hohe Leukocytenvermehrung reagieren, ein Umstand, der bei diagnostischer Verwertung der Leukocytenzahl sehr zu berücksichtigen ist. Dieses besondere Verhalten des kindlichen Bluts konnte wiederholt konstatiert werden.

Was die Beziehungen der Leukocytenzahl zum Fieber anlangt, so konnte keine Gesetzmässigkeit in denselben nachgewiesen werden. Häufig ging die Temperaturkurve der Leukocytenkurve parallel. In einer anderen Zahl von Fällen gab die Leukocyten-Untersuchung besseren Aufschluss über den Stand des Krankheitsprocesses. Hiebei war es die grössere Konstanz der Leukocytenzahl, welche dieser manchmal eine Ueberlegenheit sicherte gegenüber der häufig, besonders morgens, remittierenden Temperatur. Sodann wurde mehrmals Abscessbildung ohne Temperatursteigerung, dagegen mit entsprechender Leukocytenvermehrung beobachtet. Bei einer grösseren Anzahl von Fällen, speziell von Phlegmonen, führte eine Vergleichung der beiden Symptome, Fieber und Leukocytose, zu der Auffassung, dass die Temperaturmessung mehr geeignet sei, die Allgemeinwirkung der Infektion auf den Organismus anzuzeigen, das Verhalten der Leukocytenzahl dagegen eher den Beginn einer eitrigen Einschmelzung und die Aktivität eines Abscedierungsprocesses erkennen lasse.

In mehreren Fällen von incidierten Abscessen fiel, — abgesehen von der postoperativen Leukocytenvermehrung, die sowohl durch die Narkose als besonders bei septischen Processen durch gesteigerte Resorption toxischen, Leukocytose-erregenden Materials von seiten der operativ gesetzten Wundfläche bedingt sein dürfte — die Leukocytenzahl, kündigte also gründliche Entleerung des Eiters und beginnende Heilung an, während die Temperatur ein oder sogar mehrere Tage hoch blieb oder selbst noch etwas stieg.

Andererseits allerdings war bei den schon genannten Fällen von hoher Leukocytose ohne Ausgang in Eiterung die Temperatur dem

endlichen Verlauf entsprechend nieder, in einem Fall sogar subnormal.

Bei fertigen, zum Stillstand gekommenen Abscessen mit im Sinken begriffener oder auf niederen Zahlen stationärer Leukocytose leisteten die abendlichen Temperatursteigerungen, ebenso wie bei chronischen Eiterungen, meist mehr zur Beurteilung des Krankheitsfalles als die Leukocytenzählung.

Zwischen der Höhe der Leukocytose und der Menge des gebildeten Eiters scheinen durchaus keine Relationen zu bestehen. Selbst bei sehr kleinen Eiterherden, auch nur eitrigen Infiltrationen, wurden gleich hohe Werte beobachtet, wie bei grossen Abscessen. Massgebend für die Leukocytenzahl dürfte vielmehr die Menge der resorptionsfähigen, Leukocytose erregenden Produkte der Bakterien und der eitrigen Einschmelzung einerseits, die Resorptionsbedingungen und die Aktivität des Prozesses, sowie die Reaktionskraft des Organismus andererseits sein.

Was nun die Verwertbarkeit der Methode der Leukocyten-Zählung für Diagnose und Prognose bei bakteriellen Entzündungen des Zellgewebes und ähnlichen zur ersten Gruppe gerechneten Affektionen betrifft, so lässt sich in Kürze sagen:

Die Verwendbarkeit der Methode hat wiederholte, systematische Zählungen zur Voraussetzung, die eine Tendenz zum Steigen oder Fallen der Leukocytenzahl erkennen lassen, denn nur die letztere, nicht die absolute Zahl der Leukocyten berechtigt zu irgend wie sicheren Schlüssen. Bei jugendlichen Patienten ist die Methode von beschränkterem Wert, als bei Erwachsenen.

Leukocytenzahlen über 20000, stationär oder steigend, während drei oder mehr Tagen, sprechen für eine akute progrediente Eiterung. Dieses Symptom kann sehr wertvoll werden, wenn die anderen klinischen Untersuchungsmethoden keinen Aufschluss über das Vorhandensein von Eiter geben, wie dies gelegentlich durch die Lokalisation des Processes und andere Umstände bedingt sein kann. Dieser Befund kann die Differentialdiagnose zwischen entzündlicher Infiltration oder Tumor einerseits und Abscess andererseits entscheiden, somit den Zeitpunkt fixieren, wo eine Indikation zum Eingriff gegeben ist. Bei incidierten Eiterungen vermag die Leukocytenzahl Retentionen anzuzeigen und besonders bei Disharmonie mit der Temperatur durch frühzeitigen Abfall auch ein prognostisch günstiges Zeichen abzugeben. Auch einmalige Zählung hoher Werte kann bei entsprechenden anderen klinischen Erscheinungen, selbst wenn

Eiter nicht direkt nachweisbar ist, einen Grund mehr abgeben zur Vornahme einer Operation. Im übrigen aber sind nur wiederholte Zählungen beweiskräftig. Bei bereits fertigem Abscess und chronischen Eiterungsprocessen wird der Leukocytenbefund nur in Ausnahmefällen zur Sicherung der Diagnose beitragen können.

Prognostisch bedeutungsvoll könnte die Methode vielleicht noch sein bei akuten Entzündungen mit kurz dauerndem, hohem Leukocytenanstieg und bald nachfolgendem Abfall, indem sie für Rückbildung des Processes zu einer Zeit entscheidet, wo die anderen klinischen Symptome diesen Ausgang noch nicht für wahrscheinlich erscheinen lassen.

Die an unserem Materiale gemachten Beobachtungen bei Erysipel und Milzbrand sind zu vereinzelt, um für oder gegen die in der Litteratur sich findenden Angaben zu entscheiden, doch scheinen bei Erysipel die Schwankungen der Leukocytenzahlen vielfach den einzelnen Schüben zu entsprechen. Die in der Regel nur mässige Leukocytose bei den letzteren beiden Affektionen erklärt sich wahrscheinlich aus dem Fehlen eines Eiterungsprocesses.

Mit Rücksicht auf die angeführten Ausnahmen ist der Wert der Leukocyten-Untersuchung kein absoluter; das Phänomen bildet vielmehr ein hie und da wertvolles, dem Fieber manchmal überlegenes Symptom, das erst in Verbindung mit anderen an Beweiskraft gewinnt.

2. Eine weitere häufige Lokalisation infektiöser Entzündungsprocesse findet sich in Knochen und Gelenken. Weitaus am häufigsten handelt es sich um Osteomyelitis des jugendlichen Alters.

Es wurden an der hiesigen Klinik im ganzen 24 hierher gehörige Fälle von Osteomyelitis und deren Folgezuständen systematisch auf den Leukocytose-Befund untersucht. Von diesen 24 Fällen wurden 9 mit akutem und 15 mit subakutem und chronischem Verlauf beobachtet.

Aus den ersten Tagen der Erkrankung liegen keine Untersuchungen vor. Der am frühesten zur Beobachtung gekommene Patient befand sich am 13. Krankheitstage und bot die folgende Krankengeschichte:

R. W., 12 J., Osteomyelitis oss. ilei.

8. I. Erkrankte vor 12 Tagen unter typischen Erscheinungen. Es besteht ein handtellergrosser Abscess über dem Trochanter maior. Abends Temp. 39.3. — 9. I. 10½ h a. m. Temp. 39.4. L. 27800. — 11. I.

11¾ h a. m. Temp. 38.8. L. 34000. 1½ h m. Operation: Eröffnung des Abscesses und Entleerung einer reichlichen Eitermenge. Kein Zusammenhang des Abscesses mit dem Hüftgelenk. 7½ h p. m. Temp. 39.6. L. 30200. — 12. I. 11¼ h a. m. Temp. 39.1. L. 26200. — 13. I. 4 h p. m. Temp. 38.6. L. 23300. Allgemeinbefinden besser. Wundsekretion mässig. — 14. I. 6 h p. m. Temp. 37.9. L. 18400. — 15. I. 6¼ h p. m. Temp. 37.5. L. 15500. — Die Leukocytenzahl hält sich bis 24. I. um 15000, um dann langsam zur Norm abzufallen. — 20. II. wird Pat. mit kleiner Fistel entlassen.

Die akute osteomyelitische Eiterung war also wohl charakterisiert durch hohes septisches Fieber und beträchtliche Hyperleukocytose, die ebenso wie die Temperaturkurve nach der Operation allmählich abfiel.

Ein ähnlicher Befund ergab sich auch beim nächsten Fall.

Sch. J., 4 J., Osteomyelitis acuta costae XI et XII.

25. XII. Beginn der Erkrankung vor 3 Wochen. Starke Schwellung am Rücken vom Skapulawinkel bis zum Darmbeinkamm. Undeutliche Fluktuation in der Tiefe. 5 h p. m. Temp. 38.2. L. 24500. — 26. VII. 7 h a. m. Temp. 38.5. L. 21800. 12 h. m. Incision eines grossen Abscesses mit reichlicher Eiterentleerung. 11. und 12. Rippe teilweise nekrotisch. — 27. VII. 9 h a. m. Temp. 38.3. L. 20750. — 28. VII. 9¼ h a. m. Temp. 37.6. L. 18200. — Weiterhin normaler Heilungsverlauf. Die Leukocytose blieb ziemlich lange auf Werten um 17000 und fiel mit der Temperatur langsam ab.

Weitere Fälle mit frischem osteomyelitischem Eiterungsprocess verliefen ebenso: sie wiesen bei sehr hohem septischem Fieber Leukocytenzahlen über 20000 vor der Operation auf. Dieses Verhalten der Leukocytose möchte ich nach meinen Untersuchungen für das Regelmässige halten bei akuter Osteomyelitis mit Ausgang in Eiterung.

Cabot beobachtete 4 Fälle akuter Osteomyelitis mit geschlossenem Abscess und fand in drei davon Werte von 24310—29600, in einem nur 18000, doch dürfte letzterer das progrediente Stadium überschritten gehabt haben. Kühn zählte in 2 Fällen bald nach Beginn der Erkrankung zur Zeit der floriden eitrigen Einschmelzung über 23000 Leukocyten.

Durch gewisse Abweichungen vom gewöhnlichen Blutbefund interessieren die folgenden Untersuchungsprotokolle.

G. J., 12 J., Osteomyelitis acuta fibulae. Vereiterung des Fussgelenks.

26. VI. Vor 8 Tagen Incision eines osteomyelitischen Abscesses der Fibula. Heute am untern Ende der Fibula Infiltration. 4½ h p. m. Temp. 38.8. L. 10900. — 28. VI. 12 h m. Incision an der infiltrierten

Stelle, ohne auf Eiter zu kommen. 6 h p. m. Temp. 40.1. L. 21000. — 29. VI. Temperatur morgens 37,9; abends 40.5. — 30. VI. Temperatur morgens 38.4; abends 40.6. L. 13600. — 1. VII. 7 h a. m. Temp. 37.5. L. 13400; Abendtemperatur 40.4. — 2. VII. 7 h a. m. Temp. 37.6. L. 10900; Abendtemperatur 40.0. — 3. VII. Es wird Vereiterung des Fussgelenks angenommen. 1 h p. m. Operation: Die Eröffnung des Fussgelenks ergiebt Eiter. 4 3/4 h p. m. Temp. 37.5. L. 26500. — 4. VII. 9 1/2 h a. m. Temp. 38.5. L. 17900. — 6. VII. 9 3/4 h a. m. Temp. 37.5. L. 10900. Temperatur und Leukocytose bleiben fortan nieder. Die Heilung schreitet langsam fort.

Der ursprüngliche osteomyelitische Abscess hatte nicht nur die Temperatur, sondern auch die Leukocytenzahl in entsprechender Weise beeinflusst. Als es aber im weiteren Verlauf zu einer Fussgelenksvereiterung kam, blieben die Leukocyten auf wenig erhöhten Werthen. Diese Zählungsresultate waren um so auffallender, als das hohe septische Fieber und die starke Beeinträchtigung des Allgemeinbefindens über die Akuität des Processes und die Virulenz der Infektion nicht im Zweifel liessen, und der Fall trotzdem einen günstigen Ausgang nahm. Ein plausibler Grund für den negativen Ausfall der Leukocytenzählung liess sich nicht finden.

Sch. G., 20 J., Osteomyelitis acuta claviculae; Abscessus femoris (metastaticus?).

4. VII. Die Incisionswunden an der Clavicula und am Oberschenkel granulieren gut und secernieren mässig. Befinden gut. 5 h p. m. Temp. 37.9. L. 9600. — 7. VII. 3 h p. m. im Bad plötzlich Schüttelfrost. 5 1/2 h p. m. Temp. 40.0. L. 30900. — 8. VII. 11 h a. m. Temp. 39.2. L. 27900. 6 1/4 h p. m. Temp. 40.3. L. 23900. — 9. VII. 6 1/4 h a. m. Temp. 39.0. L. 21900. Allgemeinbefinden gut. Nirgends Schmerzen. Wundverhältnisse gut. — 10. VII. 6 1/2 h a. m. Temp. 38.3. L. 8100. 5 1/4 h p. m. Temp. 39.7. L. 10700. — 11. VII. 11 3/4 h a. m. Temp. 37.2. L. 7700. Weiterhin normaler Heilungsverlauf.

Während des Ablaufs eines osteomyelitischen Processes war es hier plötzlich zu einem Schüttelfrost und hohem Leukocytenanstieg gekommen. An 3 Tagen wurden über 20000 L. gezählt und hohes Fieber gemessen. Man musste daher irgend eine metastatische Lokalisation annehmen, die aber nicht, wie zu erwarten war, in Eiterung überging; vielmehr liessen der kritische Abfall der Leukocyten und der lytische des Fiebers darauf schliessen, dass der Process den genannten günstigen Ausgang nehmen werde.

Im Gegensatz zu dem Leukocytenverhalten bei akuten osteomyelitischen Erkrankungen stand das bei subakuten Fällen und osteomyelitischen Nekrosen. Hatte der Entzündungsprocess zu einer Eiterung geführt und seine Tendenz zum Fortschreiten verloren, lag

also ein fertiger Abscess vor, oder hatte sich eine Nekrose mit oder ohne secenierende Fistel gebildet, so wurden teils normale, teils nur wenig gesteigerte (bis 16 000) Leukocytenwerte gefunden. Die Temperaturtabelle zeigte dabei in der Regel mässig hohes Fieber mit abendlichen Steigerungen. Nachstehende Untersuchungsprotokolle mögen als Beispiele dienen.

B. W., 5 J., Osteomyelitis femoris.

Akuter Beginn der Erkrankung vor 5½ Monaten. Starke Verdickung des ganzen Oberschenkels, grosser fluktuierender Abscess. — 17. I. 9 h a. m. Temp. 37.6. L. 10 300. — 21. I. 6 h p. m. Temp. 39.5. L. 11 300. 22. I. 8¾ h a. m. Temp. 38.5. L. 11 300. — 28. I. 6¼ h p. m. Temp. 37.5. L. 12000. — 3. II. 2¼ h p. m. Temp. 36.5. Breite Eröffnung des Abscesses und Drainage. Da sich noch keine Totenlade gebildet hat, wird der Sequester belassen. 6¾ h. .p. m. Temp. 36.5. L. 35 500. — 4. II. 6¾ h p. m. Temp. 38.0. L. 13 700. — 7. II. 6 h p. m. Temp. 37.8. L. 12000. Sekretion gering. Wird später mit granulierender Wunde entlassen.

H. M., 16 J., Necrosis tibiae.

28. IV. 11 h a. m. Temp. 37.1. L. 11 700. — 29. IV. Morgentemperatur 36.9. Sequestrotomie: Entfernung eines vollständig gelösten Sequesters. — 1. V. 11. h. a. m. Temp. 37.8. L. 11 100. Starke Wundsekretion. — 2. V. 8 h p. m. Temp. 37.9. L. 8200. Weiterhin normaler Heilungsverlauf.

Erwähnenswert ist noch die Beobachtung, dass bei eingreifenden Operationen am Knochen, speciell Aufmeisselung des Knochens, häufig eine sehr hohe, postoperative Hyperleukocytose, einmal bis 58 000 Leukocyten, auftrat, die sich durch die grosse Resorptionskraft des Knochenmarks erklären dürfte und schon nach wenigen Tagen wieder abfiel. Wenn nach derartigen Knochenoperationen die Wunde, wie es ja die Regel, anfangs sehr reichlich secernierte, blieb während dem die Leukocytose meist auf Werten um 15 000. —

Diese Untersuchungen dürften ergeben, dass die bei der ersten Gruppe aufgestellten Regeln bezüglich der Verwendbarkeit des Leukocytosephänomens für Diagnose und Prognose auch bei osteomyelitischen Processen im allgemeinen zutreffen, doch erreicht bei progredienter eitriger Osteomyelitis die Leukocytose wohl in der Regel höhere Werte als bei der ersten Gruppe. Man wird allerdings kaum der Leukocyten-Untersuchung bedürfen, um die Differential-Diagnose zu stellen gegenüber „rheumatischen und Wachstumsschmerzen", sowie Neural-

gien, wie Cabot anführt, wohl aber dürfte mehrtägige hohe Hyperleukocytose das Bestehen einer Eiterung manchmal sicherer beweisen, als es die anderen klinischen Symptome zu tun vermögen, z. B. bei Knochenmarksvereiterung oder subperiostalem Abscess. Auch in unklaren Fällen von Osteomyelitis mit typhösem Krankheitsbild kann wohl die Leukocytenzählung die Fehldiagnose Typhus verhindern. Die Leukocytenuntersuchung kann sonach mit anderen klinischen Symptomen zusammen und manchmal sogar korrekter als diese die Frage nach dem Vorhandensein von Eiter beantworten und Anhaltspunkte für die Zeit zur Operation geben.

Die beobachteten Ausnahmen im Verhalten der Leukocytose waren zu vereinzelt, um die Brauchbarkeit der Methode im allgemeinen herabzusetzen. Nur bei Fällen mit neu erwachender Aktivität des osteomyelitischen Prozesses scheint, wenigstens nach meinen Befunden, die Zuverlässigkeit der Leukocytenzählung häufiger im Stich zu lassen.

Zur Diagnose fertiger Abscesse und Nekrosen sowie zur Beurteilung chronischer Fälle wird die Leukocytenzahl auch hier nur wenig beitragen. Prognostische Bedeutung dürfte der Untersuchungsmethode hie und da zukommen, sofern ein Leukocytenabfall nach der Operation in der Regel eine vollkommene Eiterentleerung und damit die Erfüllung der ersten Vorbedingung zur Heilung anzeigt. Dieses Zeichen ist mitunter um so wertvoller, als die Temperatur häufig nach der Operation noch längere Zeit sehr hoch bleibt. Ob die Leukocytenuntersuchung nicht auch einen Hinweis gibt auf die spontane Rückbildung osteomyelitischer Entzündungsprodukte resp. auf das Ausbleiben von Eiterung, konnte weder hier noch, soviel ich in der Litteratur finden konnte, von anderen Untersuchern konstatiert werden, ist aber nicht unwahrscheinlich.

3. Unter der dritten Gruppe sind Leukocyten-Untersuchungen zusammengefasst, die sich auf Entzündungen der serösen Häute nicht tuberkulöser Natur beziehen.

Unter diesen ist zunächst ein Fall eitriger Meningitis erwähnenswert, der folgende Krankengeschichte bot:

R. K., 29 J., Meningitis purulenta.

10. II. Erlitt vor 5 Tagen einen Schlag auf den Kopf. Schmierig belegte Kopfwunde. Knochen von Periost entblösst, Kopfschmerz, Benommenheit. 6 h p. m. Temp. 39.3. L. 6400. — 11. II. 11 h a. m. Temp. 41.1; Puls 128, L. 9500. Die Wunde wird durch einen Kreuzschnitt ge-

spalten und aufgeklappt. Es findet sich nirgends eine Fissur des Knochens. 6 h p. m. Temp. 40.8. L. 13300. Allgemeinzustand schlecht; Lähmungen; Benommenheit. — 12. II. 10 h a. m. Temp. 39.1. Lumbalpunktion; hernach L. 22400. 5½ h p. m. Zustand schlecht. Temp. 40.1. L. 18300. — 13. II. 12½ h m. Temp. 40.2. L. 19300. 1 h p. m. Trepanation: ergiebt eine eitrige Meningitis. 6 h p. m. Exitus letalis. Sektion: Diffuse eitrige Meningitis. Vom Tag der Aufnahme ab lagen die Symptome einer Meningitis vor und es bestand andauernd hohes Fieber. Trotzdem ein progredienter, von einer Osteomyelitis des Schädels auf die Meningen übergreifender Eiterungsprocess vorlag, fand man an den 2 ersten Beobachtungstagen noch normale und dann auf ca. 20000 L. ansteigende Werte.

Wenn in den ersten Tagen die Diagnose nach den klinischen Symptomen noch unklar gewesen wäre, so hätte in diesem Falle die Leukocytenzählung auch keinen Aufschluss gegeben und der vor dem Tod erfolgte Anstieg der Leukocytenkurve war nicht mehr notwendig zur Diagnose. Ich glaube, dass dieser Fall vollkommen in Analogie gestellt werden darf mit den Beobachtungen bei letaler diffuser eitriger Peritonitis: bei beiden vermag die Blutuntersuchung kaum etwas zur Diagnose beizutragen, wohl aber gibt der Gegensatz von Leukocytenzahl einerseits, Temperatur und klinischen Erscheinungen andererseits ein ungünstiges prognostisches Zeichen.

In 2 entsprechenden Fällen von v. Limbeck war die Abnahme der hohen Leukocytose gegen das Lebensende auffallend.

Von den 13 Fällen Cabot's, worunter einer tuberkulöser und einer luetischer Natur und mindestens 2 in ihrer Aetiologie nicht aufgeklärt waren, zeigten 6 Leukocytenzahlen von 20000 bis 62000, die anderen von 16—11000. Der Autor gibt an, dass ausgesprochene Hyperleukocytose zwar zur Regel gehöre, aber die Leukocytenzählung die Differentialdiagnose gegen Gehirnabscess, Gehirnblutung, Pneumonie und epidemische Cerebrospinalmeningitis so wenig zu sichern vermöge, als gegenüber tuberkulöser Meningitis, wie v. Limbeck annahm im Gegensatz zu Osler und Rieder. Man kann demnach bei eitriger Meningitis hohe Leukocytenwerte sowohl wie niedrige finden, die letzteren dann, wenn die Widerstandskraft des Organismus erliegt. Zählt man bei der ersten Untersuchung eines Falles niedere Werte, so muss man die Prognose ganz von den übrigen klinischen Erscheinungen abhängig machen. Beobachtet man dagegen eine fallende Leukocytenkurve, so kann dieses Symptom vielleicht früher als die andern die Wendung zum Schlimmen anzeigen. Ob und inwieweit die Blutuntersuchung gegenüber

andern, differentialdiagnostisch in Betracht kommenden Affektionen die Diagnose fördert, kann nach eigenen Erfahrungen nicht beurteilt werden.

Was nun weiterhin die nicht tuberkulösen Formen der Pleuritis betrifft, so sind es, soweit sie den Chirurgen interessieren, hauptsächlich eitrige Pleuritiden, die in Betracht kommen. An der Tübinger Klinik wurden 8 Fälle von Pleuraempyem untersucht, von denen 7 im Anschluss an Lungenentzündung, 1 durch Perforation eines Lungenabscesses entstanden waren. Davon waren 5 geschlossen, 3 fistulös. Es ist vornweg zu bemerken, dass es sich bei keinem der untersuchten Fälle um ein frisches, in der Entstehung begriffenes entzündliches Exsudat der Pleurahöhle handelte, sondern es waren Empyeme, die das akute Stadium schon hinter sich hatten und durchweg zur Thorakotomie oder Plastik der Klinik überwiesen waren.

In Uebereinstimmung damit entsprach auch das Blutbild ganz dem bei chronischen Eiterungen oder fertigen Abscessen. Es fanden sich Mittelwerte um 1500, doch wurden auch normale Zahlen und Steigerungen bis 20000 Leukocyten beobachtet. Die Temperatur war meist wenig erhöht, oft fanden sich erheblichere Anstiege des Abends, anderseits auch normale Temperaturkurven. Das Vorhandensein oder Fehlen von Fisteln blieb ohne erkennbaren Einfluss auf die Leukocytenzahl.

Nach der typischen Empyemoperation mit Resektion einer oder mehrerer Rippen fiel die Leukocytose, ganz entsprechend dem langwierigen Heilungsverlauf und der langdauernden Eitersekretion, in der Regel sehr langsam ab; nur in einem Fall kehrte die Leukocytenzahl sofort für längere Zeit zur Norm zurück.

Wie bei anderen chronischen Eiterungen, so ist auch bei nicht mehr frischen Empyemen die Leukocytenzählung von zweifelhaftem diagnostischem Wert und ausserdem wohl auch überflüssig, da der übrige klinische Befund wohl immer eine sichere Diagnose stellen lässt. Auch für die Prognose von Empyemen scheint die Leukocytenzählung keine neuen Gesichtspunkte zu liefern.

Ein Fall von Lungenabscess, der hier Erwähnung finden möge, zeigte normale Leukocytenwerte, dagegen wechselnd hohes Fieber und im Eiter Staphylo- und Streptokokken, aber keine Tuberkelbazillen.

Akute Fälle von eitriger Pleuritis sind dagegen nach v. Limbeck und Cabot in der überwiegenden Mehrzahl im Stadium

der progredienten Eiterung durch sehr hohe Leukocytensteigerung ausgezeichnet, welche nach diesen Autoren ein sehr wertvolles Moment darstellen soll für die Differentialdiagnose zwischen eitriger und seröser Pleuritis, welche letztere nach ihren Untersuchungen nur sehr geringe oder gar keine Hyperleukocytose aufweist. Bei jugendlichen Patienten mahnt Cabot gerade hier zur Berücksichtigung der besonderen infantilen Blutbeschaffenheit.

Wenn gleich ähnliche Fälle von akuter eitriger Pleuritis unter unseren Kranken nicht zur Untersuchung kamen, so scheint mir doch gerade bei diesen Affektionen in zweifelhaften Fällen die aseptische Probepunktion bequemer und sicherer zu entscheiden, ob ein eitriges oder nur seröses Exsudat vorhanden ist, als die Methode der Leukocytenzählung, die ausserdem keinen Aufschluss über die Lokalisation des Exsudates gibt und sichere Ausschliessung anderweitiger, oft okkulter, eitriger Entzündungen zur Voraussetzung hat, wenn sie für die Diagnose verwertbar sein soll. —

Ganz besonderes Interesse nehmen die Ergebnisse der Blutuntersuchung bei intraabdominellen Erkrankungen für sich in Anspruch, nicht nur weil den Leukocyten-Untersuchungen bei intraabdominellen Erkrankungen die ganze moderne Leukocytenfrage ihren Ursprung verdankt, sondern vor allem deshalb, weil die in der Bauchhöhle sich abspielenden Krankheitsprozesse gar häufig einer frühzeitigen genauen Diagnose grosse Schwierigkeiten bereiten. Und doch hängt gerade bei diesen Erkrankungen häufig das Leben des Patienten von der Rechtzeitigkeit eines operativen Eingriffes ab, dessen Indikation wieder nur aus einer genauen pathologisch-anatomischen Diagnose sich ableiten lässt. Es ist daher erklärlich, weshalb gerade auf dem Gebiet der Bauchchirurgie jedes neue Symptom willkommen ist, das die Diagnosen- und Indikationsstellung fördert.

Bevor ich auf cirkumskripte und diffuse intraabdominelle Erkrankungen eingehe, sollen von den 7 Fällen von Ileus, bei denen die Leukocyten-Untersuchung angestellt worden war, einige mitgeteilt werden.

1. Th. M., 57 J., Hernia scrotalis incarcerata.

29. V. 02. Kopfgrosse Scrotalhernie, die seit heute früh eingeklemmt ist. Pat. ziemlich kollabiert. Wiederholtes, nicht fäkulentes Erbrechen, der Bruch wenig schmerzempfindlich. Temp. 36.9. 3½ h p. m. L. 20100. Gleich nach Zählung Taxisversuch, der leicht gelingt. — 30. V. 02. 7 h a. m. Temp. 37.3. L. 14200. Ileuserscheinungen sind zurückgegangen. Pat. erholte sich rasch und unterzog sich 5. VI. der typischen Radikal-

operation nach Bassini.

2. D. B., 70 J., Hernia inguinalis incarcerata.

Einklemmung seit 2 Tagen. Kollabiertes Aussehen. Fäkulentes Erbrechen. Seit 3 Tagen kein Stuhl. Meteorismus. Faustgrosse, prallgespannte Inguinalhernie. — 11. VI. 4½ h p. m. Temp. 38.2. L. 19400. Gleich darauf Herniotomie: die eingeklemmte Dünndarmschlinge ist schwarzblau verfärbt, gangränös. Darmresektion und Enteroanastomose. Eröffnung eines nussgrossen subperitonealen Abscesses. Tamponade der Bauchhöhle. — 12. VI. 02. 5 h p. m. Temp. 38.5. L. 13500. — 13. VI. 02. Die Heilung schreitet ohne Zwischenfall fort. Pat. ist fieberlos.

3. J. A., 40 J., Hernia cruralis incarcerata.

Typische Ileuserscheinungen; Anhaltung von Stuhl und Flatus seit einem Tag; mässiger Meteorismus; einigemale nicht fäkulentes Erbrechen. Apfelgrosse, prallelastische Cruralhernie. — 2. V. 5 h p. m. Temp. 38.0. L. 14400. Sofort Herniotomie. Das entzündlich verfärbte Netzstück wird reseciert; die blaurote Dünndarmschlinge erholt sich und wird reponiert. Naht der Bauchdecken. — 3. V. 02. 11 h a. m. Temp. 37.6. L. 11100. — 6. V. 02. Bauchwunde p. p. geheilt. Pat. frei von Fieber und Beschwerden. — 10. V. 02. 5 h p. m. Temp. normal. L. 11000. Glatte Heilung.

4. M. Chr., 52 J., Hernia cruralis incarcerata.

Seit 2 Tagen Ileuserscheinungen; Anhaltung von Stuhl und Flatus; fortwährendes Erbrechen. — 27. VII. 02. Aussehen etwas verfallen, Puls schwach aber regelmässig; rechte Bauchhälfte auf Druck schmerzhaft, besonders über dem Poupart'schen Band. Unter diesem fünfmarkstückgrosse schmerzhafte, gerötete Vorwölbung. 8½ h a. m. Temp. 38.4. L. 24100. Sofort Herniotomie. Es handelt sich um einen Darmwandbruch einer Dünndarmschlinge. Der Darm erholt sich und wird reponiert. Bauchdeckennaht bis auf eine Oeffnung für Jodoformgazetampon. — 28. VII. 02. 7 h a. m. Temp. 37.8. L. 16000. 6 h p. m. Temp. 38.5. L. 21000. — 29. VII. 02. 6 h p. m. Temp. 39.5. L. 24900. Bronchitis foetida und einige kleine broncho-pneumonische Herde des linken Unterlappens. — 30. VII. 02. Erster Verbandwechsel. Wunde in gutem Zustand. 5½ h p. m. Temp. 38.7. L. 11700. — 1. VIII. 02. 12 h m. Temp. 37.6. L. 8700. Entfernung und Erneuerung des Tampons. Die Heilung nimmt normalen Verlauf.

5. K. G., 58 J., Volvulus.

30. IV. 02. 12 h m. Die vorhandene Inguinalhernie soll plötzlich vor 4 Tagen hart geworden sein. Wiederholtes Erbrechen, heute fäkulent. Keine Flatus, kein Stuhl. Mässiger Meteorismus. Temp. 38.5; Puls gut; L. 20100. — Sofort Herniotomie: die Dünndarmschlingen des Bruchs sind vielfach verwachsen, aber nicht eingeklemmt oder entzündet.

An der Ileocoecalklappe finden sich peritonitische Stränge, die zu einem Volvulus führten. Entfernung der Stränge, Bauchdeckennaht bis auf Oeffnung für Tampon. — 1. V. 02. 8 h a. m. Temp. 38.3. L. 18200. Befinden gut. — 2. V. 02. 10 h a. m. Temp. 38. L. 14100. — 3. V. 02. 11 h a. m. Temp. 38.3. L. 10100.

Nach den Ergebnissen der Untersuchungen in den angeführten Fällen von mechanischem Darmverschluss, der am häufigsten bei incarcerierten Hernien beobachtet wurde, ist hervorzuheben, dass eine wechselnd hohe Leukocytenzahl, von 14000 bis 24500, gefunden wurde. Prüft man die Fälle nach der Seite hin, ob die Leukocytenzahl einen Anhaltspunkt für die anatomische Beschaffenheit des Darms oder den Grad der bestehenden Veränderungen an demselben gegeben haben, so dürfte man zu einem negativen Resultat kommen, da die Leukocytenzahlen bei Fällen mit Restitutionsfähigkeit des eingeklemmten Darmstücks in derselben Breite und Höhe schwankten, wie in Fällen mit vorhandener Darmgangrän, und ausserdem auch keine Abhängigkeit der Leukocytose von der Zeitdauer der Ileuserscheinungen sich nachweisen liess.

Aehnliche Befunde hatte Wassermann: in 6 Ileusfällen normale Leukocytenzahl; bei einer seit 12 Stunden eingeklemmten Hernie 18000 Leukocyten, bei einer incarcerierten Hernie mit Gangrän der Darmschlinge 14500 Leukocyten. Die Ursache der Leukocytensteigerung vermutet er entweder in einer mechanischen Reizung des Peritoneums oder in Toxinresorption von seiten der geschädigten Darmschleimhaut.

In bemerkenswertem Gegensatz stehen meine Untersuchungsresultate zu denen Bloodgood's, der auf Grund seiner Untersuchungen zu folgendem Ergebnis kam: Bei Ausschluss von Darmgangrän und Peritonitis findet man innerhalb der ersten 48 Stunden bei Darmverschluss Leukocytenzahlen von 6—16000. Je höher die Hyperleukocytose und je kürzer die Dauer des Ileus, desto grösser ist die Gefahr der Gangrän. Leukocytenzahlen über 20000 in den ersten 24 Stunden sprechen sehr für eingetretene Gangrän. Gegen diese Annnahme brauche ich bloss die Thatsachen anzuführen, dass in Fall 4 meiner Untersuchungen 24100 Leukocyten in den ersten 48 Stunden gezählt wurden, ohne dass Gangrän eingetreten ist, während bei meinem Fall 2 und bei einem Fall von Wassermann, in denen es zu Darmgangrän gekommen war, 20000 nicht erreicht wurden.

Die Leukocytenbefunde in meinen Beobachtungsfällen und in denen Wassermann's gestatteten also in keiner Weise irgend welche Schlüsse auf den pathologisch-anatomischen Zustand des Darmes bei mechanischem Verschluss desselben zu ziehen, in der Art, dass sie das therapeutische Handeln hätten beeinflussen dürfen, vielleicht ebensowenig, wie die Zeitdauer der Ileuserscheinungen. Wenn gleich die Zahl der untersuchten Fälle zu gering ist, um ein bestimmtes Urteil zu erlauben, so müssen sicherlich wie bisher bei der Beantwortung der Frage, ob abwartende Behandlung oder Operation, die klinischen Symptome massgebend sein. Das Ergebnis wiederholter Leukocyten-Untersuchungen abzuwarten dürfte man um so weniger Gelegenheit und Grund haben, da bei diesen Fällen gerade die Gefahr im Verzug liegt. —

Was nun weiterhin die cirkumskripten intraabdominellen Entzündungen betrifft, so gehört zu den häufigsten und wichtigsten die Perityphlitis.

Die überaus grosse Anzahl von Arbeiten, die seit der grundlegenden Untersuchung von Curschmann über das Leukocyten-Verhalten bei Appendicitis erschienen sind, erlassen es mir, auf die Leukocytenfrage bei Appendicitis ausführlicher einzugehen, zumal da mir nur ein Dutzend selbst untersuchter Fälle zu Gebote steht.

Wenn man die Untersuchungsresultate von Schnitzler, Cabot, Wassermann, Kühn, Koste, Blassberg, Da Costa, Eschbaum, Cazin, Silhol, Longridge, Goetjes, Gerngross, Stadler, Federmann u. a. vergleicht, so kommt man zu dem Ergebnis, dass eine gewisse Klärung der Ansichten über den Wert der Leukocyten-Untersuchungen für Diagnose und Indikationsstellung bei perityphlitischen Entzündungen eingetreten ist. Die Mehrzahl der Untersucher konnte sich auf die von Küttner präcisierte Modifikation der Curschmann'schen Thesen einigen.

Findet man nämlich bei einem appendicitischen Anfall raschansteigende Leukocytose von etwa 20—30 000 Leukocyten, welche während 2—4 Tagen entweder weiter steigt oder auf hohen Werten stationär bleibt, so gestattet dieses Blutbild mit ziemlicher Sicherheit die Annahme eines Abscesses und rechtfertigt einen operativen Eingriff selbst dann, wenn die übrigen klinischen Symptome nicht im gleichen Sinne sprechen sollten; speciell kann die Temperaturkurve Abweichungen von der Leukocytenkurve darbieten. Kommen Patienten, wie es öfters der Fall ist, erst nach Ablauf der

ersten Krankheitstage zur Untersuchung, und kann man dann sofort hohe Leukocytenwerte über 20 000 konstatieren, so macht dieser Befund gleichfalls das Bestehen einer Eiterung wahrscheinlich.

Unsicher und daher auch diagnostisch schwerer verwertbar als das deutlich positive Leukocytose-Phänomen ist eine nur mässige oder fehlende Leukocytose, namentlich wenn die Untersuchung nach Ablauf der ersten Krankheitstage angestellt wird. Es kann sich dann ebensogut um eine Appendicitis mit mildem Verlaufe ohne Eiterung handeln wie um eine solche mit fertigem abgekapselten Abscess oder mit allgemeiner Peritonitis. Auch bei den gefürchteten Fällen von Gangrän des Appendix mit konsekutiver foudroyanter Peritonitis versagt die Blutuntersuchung fast stets, also gerade dann, wenn der Chirurg für ein Signal der drohenden Gefahr besonders dankbar wäre, weil er die einzige Hilfe bringen könnte,

Wie bei anderen, so vermag die Leukocytenzählung auch bei perityphlitischen Abscessen gute Dienste zu leisten für die Kontrolle des Heilungsverlaufs nach der Operation, indem sie nach Ablauf der schon früher erwähnten postoperativen Leukocytose gute Wundverhältnisse, Retentionen, Progredienz der Eiterung oder Metastasierung häufig anzuzeigen vermag.

Nach alldem besteht der diagnostische und prognostische Wert der Leukocytenzählung bei Perityphlitis nicht so fast darin, dass sie die pathologisch-anatomische Diagnose, die Unterscheidung von eitriger, nicht eitriger und gangränescierender Form gestattet, — denn das vermag sie auch nicht immer im Verein mit allen klinischen Symptomen — sondern die Methode erleichtert und sichert im Falle eines positiven Befundes die Diagnose von akuten Eiterungen, die, vom Appendix ausgehend, mitunter dem physikalischen Nachweis unzugänglich sind. Andererseits ist aber, wie wir gesehen haben, der Befund niederer Werte für die Diagnose ganz unsicher und, da es in der Regel wiederholter Zählungen bedarf, die Gefahr naheliegend, dass die Operation einen verhängnisvollen Aufschub erleidet. Rehn's Vorschlag, lieber auf die Leukocytenzählung ganz zu verzichten, um nicht eventuell durch dieselbe irregeleitet zu werden, dürfte doch zu weit gehen.

Einige meiner Untersuchungsfälle mögen beispielshalber erwähnt werden:

K. S., 17 J., Appendicitis.

Erster Anfall vor 7 Monaten mit Durchbruch eines Abscesses in das Rectum. Vor 6 Wochen zweiter Anfall, seit 6 Tagen wieder Schmerzen

in der Blinddarmgegend, daselbst faustgrosses Infiltrat. 6 h p. m. Temp. 38.6. L. 13500. — 17. I. 6¾ h p. m. Temp. 39.0. L. 11000. Operation ergiebt taubeneigrossen, in dicke Schwielen eingebetteten Abscess. — 20. I. 4½ h p. m. Temp. 38.7. L. 8200. — 20. I. fieberfrei. Befinden gut, glatte Heilung.

Dieser Fall zeigt, dass ein fertiger, dicht abgekapselter Abscess mit nur unerheblicher, sogar sinkender Hyperleukocytose verlaufen kann.

H. K., 24 J., Appendicitis.

28. I. Beginn des ersten Anfalls vor 16 Tagen. Ganze rechte untere Bauchhälfte gleichmässig vorgewölbt, daselbst Bauchdecken stark infiltriert und Palpation schmerzhaft. 6 h p. m. Temp. 38.8. Puls 92. L. 26000. — 29. I. 8¾ h a. m. Temp. 39.0. L. 26700. Operation: Bauchdecken stark entzündlich infiltriert. Cirkumskripter, 2faustgrosser Abscess mit dickgelbem Eiter. Tamponade. 1 h p. m. Temp. 38.4. L. 25700. — 30. I. 5 h p. m. Temp. 38.0. L. 20100. — 2. II. fieberfrei. Befinden gut. — 6. II. Temp. normal, Wundhöhle granuliert zu. L. 12000. Weiterhin glatte Heilung.

In diesem Falle machte die bei der Einlieferung gefundene hohe Leukocytenzahl 26000 in Uebereinstimmung mit den anderen Erscheinungen das Bestehen einer akuten Eiterung sicher, und der Fall zeigt, dass auch einmalige hohe Leukocytenzählung nach längerem Krankheitsbestand für das Vorhandensein eines Abscesses spricht.

K. L., 20 J., Appendicitis.

24. IX. Erkrankte vor 3 Tagen. Abdomen stark aufgetrieben, überall, besonders in Ileocoecalgegend, Druckschmerzhaftigkeit. Ueber dem Poupart'schen Bande 2 Finger breite Dämpfung. Fluktuation nicht nachweisbar. Puls 160. Temp. 39.9. L. 20700. — Sofort Operation: Man kommt in eine nach dem Zwerchfell gehende, anscheinend abgeschlossene Höhle, aus der ca. 2 Esslöffel voll Eiter entleert werden. Gegenincisionen. Tamponade. 6 ^{30} h p. m. Temp. 38.5. Puls 120. L. 20300. — 25. IX. Befinden schlecht. Temp. a. m. 39.5., p. m. 40.1. — 26. IX. 8½ h a. m. Temp. 40.1. L. 13600. — 27. IX. 9½ h a. m. Temp. 38.8. Puls gut. L. 12800. Allgemeinbefinden wesentlich besser. — 28. IX. 6½ h p. m. Temp. 38.7. Puls 108. L. 11500. Weiterhin Ausgang in Heilung.

Trotz der ausgedehnten Beteiligung des Peritoneums zählte man bei der Einlieferung hier nur 20700 L. Die Leukocytenzählungen nach der Operation liessen früher, als man nach den anderen Symptomen hoffen durfte, auf einen günstigen Ausgang schliessen.

Ganz analog wie bei Perityphlitis liegen die Leukocytenverhältnisse bei anderen intraabdominellen Eiterungen. Cabot berichtet über Fälle von Milzabscess, eitriger Cholangitis und Leberabscess,

die eine ausgesprochene Leukocytose zeigten, welche sich diagnostisch verwerten liess.

Schlayer lernte die Methode gleichfalls schätzen bei der Diagnose und Indikationsstellung bei Leberabscessen. Desgleichen leistete sie Lyon bei verschiedenen intraabdominellen Eiterungen gute Dienste.

Auch unter den Fällen der Tübinger Klinik finden sich einige intraabdominelle Affektionen, bei denen die Leukocytenzählung brauchbare Resultate lieferte.

D. M., 67 J., Echinococcus hepatis.

12. XII. Cystischer Tumor der Leber, welcher nach unten bis zum Nabel reicht, nachweisbar. Nach den klinischen Symptomen wird die Diagnose auf Echinococcus hepatis gestellt. Temperatur abends 38.1. Die vorhergehenden Abende gleichfalls immer über 38. Es wird daher Vereiterung der Echinococcuscyste angenommen. 5 h p. m. L. 9200. — 18. XII. Annähung der Cyste an die Bauchwand. Temperatur morgens 37.0, abends 37.3. — 19. XII. Temperatur normal. L. 10300. — 23. XII. Die Eröffnung der Cyste ergiebt einen nicht vereiterten Echinococcus.

Während man also nach dem klinischen Bilde eine Vereiterung angenommen hatte, fand man bei der Operation eine nicht inficierte Echinokokkencyste vor, wie dies auch dem normalen Leukocytenbefund entsprach, der eine progrediente intraabdominale Eiterung ausschloss.

In einem ähnlichen Fall sprachen die klinischen Symptome für eine beginnende Abscessbildung der Leber, während die Leukocytenzählung nach einem kurzen Anstieg auf 19 000 rasch wieder normale Werte ergab, also nicht auf eine akute Abscessbildung hinwies. Der weitere Verlauf gab der Leukocytose Recht. —

Von wesentlich anderer klinischer, speciell prognostischer Bedeutung als mechanischer Ileus und cirkumskripte intraabdominelle, spec. perityphlitische Eiterungen ist die Infektion des gesamten Peritoneums mit Eitererregern, die diffuse eitrige Peritonitis, wie sie nicht allein nach den ebengenannten Erkrankungen, sondern auch nach Traumen, Perforation von Magen- und Darmgeschwüren etc. beobachtet wird.

In 10 Fällen von diffuser Peritonitis wurden an hiesiger Klinik Leukocytenuntersuchungen angestellt, von denen einige zunächst mitgeteilt werden mögen.

1. K. S., 16 J., Appendicitis perforativa, Peritonitis diffusa.

21. IV. Seit 11 Tagen Perityphlitis. Stärkster Meteorismus und enorme Schmerzhaftigkeit des Leibes. Kein Erguss nachweisbar. Kotbrechen. Puls 130, schwach, regelmässig. Temp. 40.5. 11 h p. m. L. 9200. Sofort nach Einlieferung Operation: Appendix, von mässiger Menge stinkenden Eiters umgeben, ist an 2 Stellen gangränös und an einer perforiert. — 21. IV. $4^1/_2$ h p. m. Temp. 39.9. L. 15400. $7^1/_2$ h p. m. Temp. 39.9. L. 11000. 4 Stunden hernach Exitus letalis. Die Sektion ergab diffuse, serös-fibrinöse Peritonitis.

2. St. J., 37 J., Appendicitis perforativa, Peritonitis purulenta.

8. VII. Erkrankte vor 2 Tagen mit Schmerzen in der rechten Unterbauchgegend und Erbrechen. Seitdem Obstipation. Blasses Gesicht. Abdomen stark aufgetrieben und sehr schmerzhaft bei Palpation. Exsudat nicht nachweisbar. Rectalbefund unsicher. 2 h p. m. Temp. 39.3. Puls 144. L. 7500. Sofort Operation: Bei der Laparotomie entleert sich ein serös-eitriges Exsudat. Därme hyperämisch und fibrinös eitrig belegt. Appendix an der Spitze perforiert. 4^{10} h p. m. Temp. 38.2. L. 7500. 7 h p. m. Temp. 38.2. L. 4700. Wenige Stunden später Exitus letalis. Sektion ergiebt diffuse fibrinös-eitrige Peritonitis.

3. Tr. E., 19 J., Peritonitis diffusa nach Operation eines Pankreastumors mit lange bestehendem Icterus gravis.

Wegen zunehmender Kachexie wird auf Verlangen der Pat. ein Versuch der Operation gemacht. 14. I. Vor der Operation $10^1/_4$ h a. m. Temp. 37.1. L. 8400. Gleich nach der Operation, die wegen Verwachsungen des Tumors, namentlich mit der Leber, abgebrochen werden muss, $1^1/_2$ h p. m. L. 20600. — 15. I. 9 h a. m. Temp. 40.4. L. 16100. 12 h m. Puls kaum fühlbar. Temp. 40.7. L. 13700. $5^1/_2$ h p. m. Exitus letalis.

4. M. M., 38 J., Invaginatio coli, Peritonitis purulenta diffusa.

10. VII. Pat. wird moribund eingeliefert. Ist kollabiert. Starker Meteorismus. Per anum Invagination fühlbar. $10^1/_2$ h a. m. Temp. 39.7. L. 17100. 4 h p. m. Temp. 39.7. L. 11900. Einige Stunden nachher Exitus letalis. Sektion ergiebt Invagination des Colon descendens mit Gangrän und eitrige Peritonitis.

5. Pf. F., 45 J., Ileus infolge Carcinoms des S-romanum. Perforation. Peritonitis diffusa.

Ileus allmählich entstanden. Vor 6 Tagen plötzliche Schmerzen. Obstipation und Erbrechen. Starker Meteorismus, Schmerzhaftigkeit des Abdomens. Puls mässig kräftig, 100. 10 h a. m. Temp. 39.7. L. 7400. Sofort Operation: Resektion des cirkulären perforierten Carcinoms. Serosa sehr stark hyperämisch, jedoch nicht belegt. Seitliche Apposition und Vereinigung der Därme nach vorhergehender Punktion. Bauchhöhlen-

tamponade. 5 h p. m. Verwirrung, Unruhe. Temp. 40.1. L. 7100. Abends Exitus letalis. Sektion ergiebt diffuse serofibrinöse Peritonitis.

6. S. J., 27 J., Bauchstich mit Perforation des Ileum. Peritonitis purulenta diffusa.

24. X. Stichverletzung vor 38 Stunden. Stärkste Schmerzhaftigkeit des Abdomens; freier Erguss nachweisbar. 11 h a. m. Temp. 38.4. Puls ziemlich kräftig. L. 15100. — Sofort Laparotomie: ergiebt freien, kotigeitrigen Erguss, Därme stark fibrinös belegt. 1 cm lange Darmstichwunde. Darmnaht. Ausspülung und Drainage. Tamponade. Unter zunehmenden Schmerzen stirbt Pat. 25. X. 5 h a. m.

7. F. D., 49 J., Hernia cruralis incarcerata. Darmgangrän. Diffuse Peritonitis.

Seit 8 Tagen Einklemmungserscheinungen, Stuhlretention und Erbrechen. — 11. V. 3 h p. m. Meteorismus; Kotbrechen; schlechtes Aussehen. Bruch gerötet und stark gespannt, irreponibel. L. 10500. Sofort Herniotomie: Gangrän des zuführenden Darmstücks. Resektion von 120 cm Darm, der enorm brüchig ist und wiederholt einbricht. Tamponade der Bauchhöhle. — 12. V. Zunehmender Verfall. Brechreiz. 7 h a. m. Temp. 37.4. L. 24300. 9 h a. m. Exitus letalis. Sektion: Peritonitis serofibrinosa diffusa.

8. K. E., 8 J., Perityphlitis, Perforationsperitonitis.

20. XII. 01. Vor 14 Tagen akuter Beginn der Perityphlitis. Kind verfallen. Abdomen stark aufgetrieben und überall schmerzhaft. Beine an den Leib gezogen. In den abhängigen Partien beiderseits Dämpfung. In der Ileocoecalgegend nichts Besonderes nachweisbar. $12^1/_4$ h m. Temp. 38.4. Puls 122. L. 49300. — Sofort Laparotomie: Entleerung von Gas und viel stinkendem Eiter. Därme stark hyperämisch; fibrinös-eitrig belegt. Zwischen den verklebten Darmschlingen überall in der rechten Bauchhälfte Eiterherde. Drainage in der Lenden- und Ileocoecalgegend. $1^1/_2$ h p. m. unmittelbar nach der Operation 46000 L. — 21. XII. $2^1/_2$ h p. m. Zustand sehr bedenklich. Kein Erbrechen. Puls 130. Temp. 38.8. L. 35400. — 22. XII. 4 h p. m. Temp. 38.4. Puls 124. L. 46300. — 23. XII. Zustand etwas besser. $3^1/_2$ h p. m. Temp. 38.2. Puls 120. L. 32400. — 26. XII. $11^1/_2$ h a. m. Temp. 37.5. Puls 110. L. 19700. — 28. XII. $2^3/_4$ h p. m. Temp. 38.4. Puls 116. L. 18900. — 2. I. $3^1/_4$ h p. m. Temp. 37.2. L. 19400. — 5. I. $11^1/_2$ h a. m. Temp. 37.9. Puls 116. L. 12100. Die Heilung schreitet fort.

Die beiden anderen, hier untersuchten Fälle von diffuser Peritonitis, darunter einer durch Kolibazillen bedingt, zeigten gleichfalls bis zur Norm abfallende Leukocytenwerte.

Sämtliche Kranken, ausgenommen Fall 3, wurden mit bestehender diffuser Peritonitis eingeliefert. Wenn man von Fall 8 zunächst

absieht, zeigten sie alle bei der ersten Untersuchung wenig über die Norm gesteigerte Leukocytenwerte, die bis zum Exitus noch mehr, z. T. erheblich abfielen. In markantem Gegensatz zu der niederen Leukocytose standen die schweren klinischen Symptome, die fast durchweg über den Ernst des Zustandes keinen Zweifel liessen. Fall 7 bildet insofern eine Ausnahme, als dabei die Leukocytenzahlen 2 Stunden vor dem Exitus Steigerung auf 24300 Leukocyten zeigte, doch könnte diese eventuell als agonale Hyperleukocytose aufzufassen sein.

Der einzige Fall, in dem vor Eintritt der letalen Peritonitis bis zum Exitus wiederholt die Zählung gemacht werden konnte, war der dritte. Dieser zeigt, dass kurz nach Eintritt der generalisierten Infektion des Peritoneums der Organismus den Versuch machte, durch Leukocytenvermehrung der Infektion Herr zu werden, und dass das allmähliche Erliegen in diesem Kampfe sich durch eine sinkende Leukocytenzahl ausdrückte. Dieser Fall giebt auch einen Schlüssel zur Erklärung des niederen Leukocytenbefunds bei den anderen untersuchten Peritonitisfällen, indem er lehrt, dass die bei der ersten Untersuchung konstatierten niederen Leukocytenwerte Stufen einer eventuell von beträchtlicher Höhe abfallenden Leukocytose darstellen, welche den Sieg der Infektion über die natürliche Widerstandskraft des Organismus ankündigen. Man hätte also bei früherer Zählung wahrscheinlich höhere Werte angetroffen.

Wesentlich anders als bei den letal endigenden Peritonitisfällen war das Blutbild bei dem interessanten Fall 8, einer in Heilung ausgegangenen, diffusen Perforations-Peritonitis. Trotzdem schon mehr als 24 Stunden das deutliche Krankheitsbild einer schweren, diffusen eitrigen Peritonitis bestand, die nachgewiesenermassen höchstens ganz wenige Stellen des Peritoneums intakt gelassen hatte, fanden sich hier enorm hohe Leukocytenwerte, die einen Anhaltspunkt dafür boten, dass der Organismus durch die Entfaltung einer maximalen Hyperleukocytose erfolgreich den Kampf gegen die Infektion aufgenommen hatte. Erst mit Ueberwindung der Infektion fiel die Leukocytose wieder zur Norm ab.

Zu ähnlichen Resultaten gelangte Federmann. Er nimmt eine, wenn auch nur kurz dauernde Leukocytensteigerung als Regel an und erklärt die negativen Befunde vieler Autoren durch den rasch folgenden Abfall der Hyperleukocytose.

Cabot hält eine wohl ausgesprochene Hyperleukocytose bei allgemeiner Peritonitis für die Regel, ohne jedoch darüber genügenden Aufschluss zu geben, ob sich dieses Leukocyten-Verhalten nur auf

den Anfang oder den ganzen Verlauf der diffusen Peritonitis beziehen soll. Doch kennt auch er letal endigende Fälle mit niedriger Leukocyten-Zahl und deutet diesen Befund als Zeichen der unterliegenden Reaktionskraft des Organismus.

Auch die Mehrzahl der Autoren, welche das Leukocyten-Verhalten spez. bei Appendicitis untersuchten, erwähnen, dass bei eingetretener diffuser Perforations-Peritonitis häufig niedere Leukocytenwerte gefunden werden, denen eine üble prognostische Bedeutung zukomme.

Goetjes führt auch einen dem genannten Fall 8 vollständig analogen an und erklärt ihn in identischem Sinne.

Nach diesen Untersuchungen und vielfachen in den Arbeiten über Appendicitis niedergelegten Beobachtungen dürften sich die Leukocyten-Untersuchungen bei diffuser Peritonitis in folgender Weise verwerten lassen: Wenn bei einer bestehenden intraabdominellen Eiterung mit hoher Leukocytose ein Leukocytenabfall mit einer Verschlechterung des Krankheitsbildes verbunden ist, so spricht dieser Befund mit ziemlicher Sicherheit für das Bestehen einer diffusen Peritonitis auch dann, wenn klinisch noch keine sicheren Zeichen einer solchen nachweisbar sind. Zugleich eröffnet in solchen Fällen die sinkende Leukocytenzahl eine ungünstige Aussicht bezüglich des Ausgangs der Krankheit.

Bei frisch eingelieferten Fällen mit schweren klinischen Erscheinungen lässt eine hohe Leukocytenzahl den Erfolg einer sofort vorzunehmenden Operation aussichtsvoller erscheinen als eine niedere Leukocytenzahl.

Während man zur Diagnose einer diffusen Peritonitis die Leukocytenzählung nur selten bedürfen wird, ist sie demnach von entschiedener prognostischer Bedeutung. —

Von chronischer cirkumskripter Peritonitis kam hier nur ein Fall zur Untersuchung. Es handelte sich um einen chronisch entzündeten leeren Bruchsack, der vor der Radikaloperation eine Steigerung der Leukocyten-Zahl auf Werte um 15000 bewirkte.

Ausserdem sind von gynäkologischer Seite Untersuchungen angestellt worden von Dützmann, Laubenburg und Weiss, die zu dem Resultat kamen, dass die Leukocytenzählung von diagnostischem Wert sei auch bei chronischen vom Genitaltraktus der Frau aus gehenden Entzündungen des Peritoneums. —

Nach den vorliegenden Untersuchungen unterscheidet sich die

Leukocytose bei infektiösen Entzündungen der serösen Häute bezüglich ihres Zustandekommens und ihres Verhaltens nicht wesentlich von der bei anderen Entzündungsprocessen. Das Leukocytose-Phänomen ist bei diesen vielleicht ausgesprochener und rascher in seinen Veränderungen, wofür die besondere Beschaffenheit der Serosen, besonders deren enorme Resorptionskraft einen genügenden Erklärungsgrund abgibt, so dass man nicht nötig hat, z. B. von einer specifischen Reaktionskraft des Peritoneums zu sprechen, wie es Wassermann thut.

Charakteristisch für die Entzündungen der Serosae ist die grössere Häufigkeit eines rasch tödlichen Verlaufs der Infektion, der sich in einer schnellen Abnahme der Leukocytenzahl ausspricht. Dass hierin wiederum unter sonst gleichen Verhältnissen das Peritoneum der Pleura voransteht, erklärt sich ungezwungen aus der grösseren Flächenausdehnung des Peritoneums.

Uebersieht man das Verhalten der Leukocyten bei den bisher angeführten chirurgischen Affektionen, den durch Eitererreger verursachten Entzündungen, so ergiebt sich eine grosse Konstanz im Auftreten der Hyperleukocytose im progredienten Stadium aller eitrigen Entzündungen. Diese verleiht der Methode der Leukocytenzählung ihren beschränkten, aber sicheren klinischen Wert, der besonders in solchen Fällen an's Licht tritt, die, wie manche intraabdominellen und auch osteomyelitischen Eiterungen, infolge ihrer Lokalisation oder anderer Umstände der Diagnose und Beurteilung schwerer zugänglich sind. Bei den einzelnen Arten eitriger Entzündungen kommen wohl, wie aus dem Mitgeteilten hervorgeht, gewisse Modifikationen im Verhalten der Leukocytose vor, doch beziehen sich diese mehr auf die Intensität der Reaktion, die Häufigkeit und Bedeutung der von der Regel abweichenden Zählungsresultate und dergl. als auf wesentliche Punkte.

Ueber die biologische Bedeutung der entzündlichen Leukocytose geht die Ansicht wohl der meisten Autoren dahin, dass die Leukocytenvermehrung eine Schutzvorrichtung des Organismus gegen die Infektion darstelle, eine Auffassung, für die besonders drastisch das abweichende Verhalten der Leukocytenzahl bei den angeführten Fällen von letaler und heilender allgemeiner Peritonitis spricht. Ob die vermehrten Leukocyten ihre schützende Funktion im Sinne der Metschnikoff'schen Phagocytentheorie oder der Buchner'schen Alexin-Theorie oder anderswie

ausüben, ist zur Zeit noch unentschieden.

Loewy und Richter suchten sogar die praktische Konsequenz aus der Auffassung der Leukocytose als Schutzmassregel des Organismus zu ziehen und fanden bei ihren bezüglichen Tierversuchen eine günstige Beeinflussung der Infektion durch die zuvor künstlich gesetzte Hyperleukocytose. Auch Marcel Labbé hält eine prophylaktische „Leukotherapie" in Zukunft nicht für ausgeschlossen.

Eine noch zu beantwortende Frage ist die, ob sich Beziehungen zwischen den verschiedenen die Entzündung veranlassenden Bakterien und dem Verhalten der Leukocytose finden. v. Limbeck gibt eine auf Tierexperimenten begründete Reihenfolge der Bakterien nach ihrer Fähigkeit Leukocytose zu erregen, und stellt dabei die Staphylokokken oben an, denen die Streptokokken folgen sollen. Er bemerkt aber selbst, dass damit keine absoluten vergleichenden Werte für die Stärke der Leukocytose bei den einzelnen Pilzen gegeben sein sollten. Schlesinger berichtet über gewisse charakteristische Merkmale des Leukocytenverhaltens bei experimenteller Infektion mit verschiedenen Mikrobien.

Nach den meiner Arbeit zu Grunde gelegten klinischen Beobachtungen ergeben sich keine Beziehungen zwischen Leukocytose und Art der Krankheitserreger, trotzdem sehr häufig die bakteriologische Untersuchung gemacht wurde, die meist Arten von Strepto- und Staphylokokken sowie Kolibacillen ergab. Bei gleichartigen Fällen mit analogen Leukocytenkurven wurden häufig verschiedene Keime und andererseits bei gleichartigen Affektionen mit verschiedenem Leukocytenverhalten dieselben Pilze festgestellt. Nur vom Bacillus pyocyaneus, der 3mal auf sekundär damit inficierten, eiternden Wunden angetroffen wurde, liess sich konstatieren, dass er ohne Einfluss auf die Leukocytenzahl blieb.

Zu dem gleichen Resultat gelangen über diese Frage auch Curschmann, Wassermann, Federmann auf Grund ihrer diesbezüglichen Beobachtungen.

Auch das Fieber weist keine konstanten Beziehungen zur Leukocytose auf, wie sich auch aus einigen der mitgeteilten Krankengeschichten ergiebt. Häufig oder meist bewegen sich ja Temperatur und Leukocyten-Zahl in gleichem Sinn oder zeigen nur geringe zeitliche Differenzen in ihren Bewegungen, meist so, dass die Leukocytose die promptere Reaktion darstellt. Besteht Inkongruenz zwischen Temperatur und Leukocytose, so entscheiden die übrigen

klinischen Symptome, welchem von beiden der Vorzug in der Wertung zu geben ist. Für manche Fälle ist gerade die Disharmonie zwischen Leukocytosebewegung einerseits, der Temperatur und den übrigen klinischen Erscheinungen andererseits charakteristisch.

In allen Fällen aber ist zu bedenken, dass die Leukocytose nur ein einzelnes, oft wertvolles, aber nicht ganz konstantes Symptom darstellt und daher für die Beurteilung eines Falles nie allein massgebend, sondern nur mitbestimmend sein darf.

II. Tuberkulose.

Weit weniger wie bei akuten Eiterungen und malignen Geschwulstbildungen wurden die quantitativen Leukocytenverhältnisse bei chirurgischer Tuberkulose der Untersuchung gewürdigt. Es erschien daher lohnenswert, auch diese Affektionen in den Bereich dieser Untersuchungen zu ziehen. Es belief sich die Zahl der auf das Leukocyten-Verhalten an der hiesigen Klinik untersuchten Fälle von Tuberkulose der verschiedensten Gewebe auf 70.

Was nun zunächst die 16 Fälle von tuberkulösen Drüsenerkrankungen betrifft, so fand sich in der Regel keine Steigerung der Leukocytenzahl. Gleichgültig war Zahl und Ausdehnung der ergriffenen Drüsen; ohne Belang erschien es auch, ob die Drüsen erweicht waren oder nicht. Unter den beobachteten tuberkulösen Drüsenabscessen war auch eine Anzahl, die teils früher incidiert, teils spontan durchgebrochen waren, also Gelegenheit für Mischinfektion boten. Doch wies nur ein Fall mit mehreren fistulösen Drüsenabscessen eine mässige Leukocytensteigerung von 13 400 Leukocyten auf. Es scheint demnach Mischinfektion, die sich durch Leukocytenvermehrung dokumentiert, bei tuberkulösen Drüsenaffektionen relativ selten zu sein. Nach Exstirpation resp. Incision und Exkochleation von tuberkulösen Lymphomen wurden mehrfach z. T. beträchtliche Temperatursteigerungen beobachtet (bis 40.3), die oft 5 Tage und selbst länger sich wiederholten. Die Zählung der Leukocyten ergab dabei nach Ablauf der gewöhnlichen postoperativen Leukocytose nach 1 höchstens 2 Tagen normale Werte, und diesem Verhalten der Leukocyten entsprachen auch die durchaus normalen Wundverhältnisse.

Weiterhin wurden Leukocyten-Zählungen angestellt bei 5 tuberkulösen Empyemen. 1 Fall von eitriger tuberkulöser Pleuritis ohne Fistel, der unregelmässige abendliche Temperatursteigerungen aufwies, zeigte eine schwankende Hyperleukocytose bis

17100. Die gemachten Aspirationen und Jodoformölinjektionen schienen die Leukocytose nicht zu beeinflussen.

Bei einem fistulösen tuberkulösen Empyem, das ebenfalls mit Jodoformölinjektion behandelt wurde, wurden mässige Leukocytensteigerungen bis 12900 vorübergehend beobachtet.

Bei einem tuberkulösen Pyopneumothorax und einem geschlossenen Empyem, bei denen gleichfalls Jodoformöl injiciert wurde, fanden sich durchweg normale Werte.

Ein tuberkulöses Empyem endlich zeigte nach der Rippenresektion länger dauernde Temperatursteigerungen, aber normale Leukocytenzahlen.

2 Fälle von tuberkulöser Peritonitis, die beide mit Ascites verliefen und deren einer grobknotige Verdickungen von Netz und Bauchfell aufwies, verliefen mit normaler Leukocytose.

Bei einem Kranken, der mit einem durch Perforation tuberkulöser Darmgeschwüre entstandenen Kotabscess eingeliefert wurde, zählte man vor der Operation 14800 Leukocyten, nach derselben, bis zu dem unter fortschreitendem Kräfteverfall 15 Tage später erfolgenden Tode, stets unter 10000 Leukocyten.

Es möge hier endlich ein Fall von Tuberkulose des Rectums Erwähnung finden, der ganz ohne Hyperleukocytose verlief.

Das Verhalten der Leukocyten bei Knochentuberkulose, ohne Beteiligung der Gelenke, wurde bei 16 Patienten untersucht. 12 Fälle von Caries tuberculosa der verschiedensten Knochen zeigten vor der Operation normale Leukocytenzahlen. Unter diesen 12 Fällen wiederum waren 10 mit Fisteln, einige mit Senkungsabscessen. Die meisten wiesen abends unregelmässige Temperatursteigerungen auf, ein Fall von Spondylitis z. B. längere Zeit über 40°. Die Mehrzahl der Fälle ergab nach der Operation (Resektion oder Exkochleation) keine Besonderheiten der Leukocytose, einigemale jedoch bildeten die normalen Leukocytenwerte einen auffallenden Gegensatz zu sehr beträchtlichen Temperatursteigerungen, wobei die Wundverhältnisse sehr günstige waren. So zählte man bei einem Mädchen mit Caries ulnae nach der Sequestrotomie und Exkochleation der Fistel andauernd normale Leukocytenwerte, während die Temperaturmessung 6 Tage lang Steigerung zwischen 39,0—40,0° ergab, ohne dass Komplikationen von seiten der Wunde oder innerer Organe nachweisbar gewesen wären.

Von den 4 anderen Fällen wiesen 2 vor der Operation Leukocytenvermehrung auf, der eine (Caries sterni mit 2 Fisteln) 11500

Leukocyten, der andere (Caries radii et ulnae mit mehreren Fisteln) 12 200 Leukocyten.

Ein Fall von Spondylitis lumbalis mit mehreren grossen Abscessen und Fisteln zeigte bei Temperaturen von über 40,0° einigemal Leukocytensteigerungen bis 17 600 Leukocyten.

Ein weiterer Fall von Spondylitis wies gleichfalls Leukocytensteigerung bis 18 900 Leukocyten auf, doch war er insofern kompliciert, als gleichzeitig Erscheinungen von Brechdurchfall vorlagen.

Von tuberkulösen Gelenkerkrankungen wurden 26 Fälle untersucht: die eine Hälfte waren fungöse Gelenkerkrankungen, bei der andern handelte es sich um tuberkulöse Gelenksabscesse.

Von 13 fungösen Gelenkaffektionen kam ein Fall erst nach der Operation zur Blutuntersuchung, von den übrigen boten 8 vor und nach der Resektion des Gelenks die gewohnte normale Leukocytenkurve dar.

Ein Fall von Fungus des Ellbogengelenks, der im Anschluss an ausserhalb der Klinik gemachte Incision vereitert war, zeigte bei Fieber über 38° Leukocytenzahlen um 14 500, die nach der Ablatio humeri zur Norm abfielen.

Bei einem anderen Fall von Fungus des Fussgelenks, bei dem eine Fistel und ein deutlicher Abscess am Fussgelenk bestand, zählte man bei mittlerem Fieber 22 400 Leukocyten, die nach der Resectio tibiocalcanea alsbald zu normalen Werten zurückkehrten.

Bei einem 4 Jahre alten Knaben mit Fungus des Kniegelenks und einem hühnereigrossen Abscess am Knie fanden sich 14 600 Leukocyten. Nach der Resektion konstatierte man bis zum 12. Tag nach der Operation auffallenderweise noch Hyperleukocytose über 21 000, trotzdem die Temperatur bald wieder normal geworden war und die Wunde reaktionslos heilte.

Bei einem Fall von Fungus des Kniegelenks mit spitzwinkliger Kontrakturstellung traten 3 Tage lang nach der Resektion bei hohem Fieber Leukocytensteigerungen um 20 000 auf, die dann allmählich fielen. Beim Verbandwechsel am 5. Tage zeigte sich eine Gangrän des vorderen Weichteillappens.

Bedeutungsvoll war auch das postoperative Leukocytenverhalten insofern, als wiederholt nach der Operation hohe Temperaturen bei normalen Leukocytenwerten auftraten: man liess im Vertrauen auf die letzteren die Gipsverbände liegen, und thatsächlich nahm die Temperatur nach einiger Zeit der Leukocytose konforme Werte an und die Wunde heilte anstandslos.

Die 13 auf Leukocytose untersuchten Fälle von tuberkulösen periartikulären Abscessen verhielten sich ganz ähnlich wie die fungösen Gelenkerkrankungen.

Meist handelte es sich um coxitische Abscesse. In 9 von 13 derartigen Fällen wurde keine Steigerung der Leukocyten über 11000 beobachtet. Entleerung der Abscesse durch Punktion und Jodoformölinjektionen schienen keinen Einfluss auf den Gang der Leukocytose zu haben. Die Temperatur zeigte bei diesen Fällen abends meist Steigerungen zwischen 38° und 39°. Ein Fall akuter Vereiterung eines coxitischen Abscesses, von einer bestehenden Fistel aus, wies beträchtliche Temperatur- (über 40,0°) wie Leukocyten- (26100) Steigerung auf.

Bei einem Patienten, welcher vor längerer Zeit eine Hüftgelenksresektion gut überstanden und seitdem eine mässig secernierende Fistel der Hüftgegend hatte, zählte man 13000 Leukocyten, bis unter hohem Fieber eine Infiltration am Oberschenkel und Leukocytenzahlen über 22000 auftraten. Nachdem die Infiltration in einen Abscess übergegangen war, schwankten die Leukocyten um 14000.

Ein Fall von Omarthritis tuberculosa mit hohem Fieber bis 40,9° und 2 Fisteln bot Leukocytenwerte von 14000.

Es mögen weiter hier angeführt werden je 1 Fall von Sehnenscheiden-Fungus, fistulöser Mastitis tuberculosa und Lupus faciei, die alle bezüglich der Leukocytenzahl keine Abweichungen vom normalen Verhalten boten.

Bei einem Fall von Blasen- und Prostatatuberkulose mit Haematurie trat in Verbindung mit hohem Fieber (40,1°) Leukocytose von 15300 auf, die aber bei der nächsten Zählung zur Norm abgefallen war, trotzdem die Temperatur und die klinischen Erscheinungen sich erst später zum Bessern wandten.

Aus den mitgeteilten Untersuchungen ergibt sich, dass alle hier aufgeführten Formen chirurgischer Tuberkulose in dem Einfluss, den sie auf die absoluten Leukocytenwerte ausüben, übereinstimmen. Man darf es hienach als Regel ansehen, dass selbst mit hohem Fieber einhergehende tuberkulöse Processe keine Leukocytensteigerung bewirken.

Es erhebt sich nun weiterhin die Frage, worauf die in einer Minderzahl von Fällen beobachtete, meist sehr mässige Hyperleukocytose zurückzuführen ist. v. Limbeck spricht sich dahin aus, dass reine Tuberkulose ohne Leukocytenvermehrung verläuft, während eine solche in der Regel bei Mischinfektionen auftrete. Ebenso hält

Cabot die Abwesenheit von Hyperleukocytose bei rein tuberkulöser Infektion für feststehende Thatsache, gleichgültig wo der tuberkulöse Process lokalisiert ist. Doch gibt er weiter an, dass man bei eintretender Mischinfektion deren Wirkung auf das Blut in Form einer Leukocytensteigerung häufig beobachten könne.

Brown und Dane stellten speziell bei Knochentuberkulose eingehende Untersuchungen an bezüglich des Bakteriengehalts des Abscesseiters bei frisch eröffneten, schon länger incidierten und sekundär inficierten Fällen. Nach Dane machen hohe Leukocytenzahlen bei Coxitis Abscessbildung wahrscheinlich, ohne dass niedere Zahlen diese ausschliessen. Bei vorhandenem Abscess glaubt er durch niedere Leukocytenzahlen sekundäre Infektion mit pyogenen Bakterien ausschliessen zu können. Trat bei tuberkulösen Abscessen, deren Eiter ursprünglich steril oder nur tuberkelbazillenhaltig war, pyogene Infektion sekundär auf, so fand er mitunter beträchtliche Leukocytensteigerung. Bei sonst mit Dane übereinstimmenden Resultaten weicht Brown's Ansicht insofern ab, als er glaubt, dass ein Fall sehr wohl ohne Leukocytensteigerung in Abscessbildung übergehen könne. Eine vorhandene Leukocytensteigerung kann nach seiner Ansicht nicht nur durch sekundäre Infektion, sondern auch durch gesteigerte Aktivität des tuberkulösen Processes bedingt sein, doch soll letzterer nur geringe Vermehrung um 2—3000 Leukocyten bewirken.

Nach meinen Untersuchungsfällen gelangte ich, obgleich in der Regel keine bakteriologischen Untersuchungen des durch Punktion oder Operation gewonnenen Eiters vorgenommen wurde, zu der Ansicht, dass reine Tuberkulose, unabhängig von Sitz und Aktivität des Processes, keine Vermehrung der absoluten Leukocytenzahl bewirkt. Bei allen mit Leukocytensteigerung verlaufenen Fällen meiner Beobachtung liess sich sehr wohl eine Quelle für sekundäre Infektion nachweisen, sei es nun eine Operationswunde, eine Fistel oder eine Punktionsspritze. Die Leukocytensteigerung war in der Regel eine sehr mässige, was meist seinen Grund in der geringen Virulenz der eingedrungenen Eitermikroben, in der Beschaffenheit tuberkulöser Abscesshöhlen und in dem chronischen Charakter tuberkulöser Eiterungen überhaupt begründet sein dürfte. War die Virulenz der sekundären Infektion eine stärkere, entwickelte sich ein aktiver Entzündungsprocess, so entsprach dem auch die gesteigerte Leukocytenzahl, wie einige Fälle meiner Beobachtung darthun. Andererseits neige ich der Auffassung zu, dass durchaus nicht alle Fälle, in denen

bakteriologisch Mischinfektion sich nachweisen lässt, mit Leukocytenvermehrung verlaufen: einmal bot eine grosse Anzahl meiner Fälle reichliche Gelegenheit zu sekundärer Infektion, ohne Hyperleukocytose zu zeigen, und andererseits können ja selbst akute Eiterungsprocesse, wenn sie die progressive Tendenz verlieren, sich abkapseln oder chronisch werden, normale Leukocytenzahlen aufweisen.

Die praktische Verwertbarkeit der Leukocytenzählung bei chirurgischen Tuberkulosen beruht nicht so fast auf der Steigerung der absoluten Werte, als auf dem Verhältnis der Leukocytenzahl zur Temperatur. Die Frage, ob die tuberkulöse Affektion in einem Infiltrat, einem Exsudat, einem Fungus oder einem Abscess besteht, lässt sich in der Regel durch die üblichen klinischen Untersuchungsmethoden entscheiden. Die Leukocytenzählung vermag dazu sicher nichts beizutragen. Die absoluten Leukocytenwerte, wenn sie nieder sind, schliessen eine Mischinfektion nicht aus, nur hohe Leukocytenzahlen sprechen im allgemeinen gegen eine reine Tuberkulose. Eher von praktischem Wert in differential-diagnostischer Beziehung dürfte das Verhältnis der Leukocytose zur Temperatur sein. Bestehen hohe, oder sehr hohe Temperaturen, wie dies ja bei Tuberkulose nicht selten vorkommt, bei normalem Leukocytenbefund, so schliesst dies mit ziemlicher Wahrscheinlichkeit akute Entzündungs- und Eiterungsprocesse aus. Doch muss auch hier wiederholt werden, dass alle diese Folgerungen nur Berechtigung haben bei Berücksichtigung der übrigen klinischen Symptome.

Sehr brauchbar erwies sich die Leukocytenzählung gerade bei chirurgischen Tuberkulosen zur Kontrolle des postoperativen Heilungsverlaufs. Lässt nach Operationen bei hohem Fieber das klinische Bild darüber im Zweifel, ob eine virulente pyogene Infektion eingetreten ist, so spricht ein normaler Leukocytenbefund entschieden gegen diese Annahme und berechtigt dazu, mit einem Verbandwechsel bis zu dem üblichen Termin zu warten.

Ist mit dem hohen Fieber wesentliche Hyperleukocytose verbunden und lassen sich Komplikationen von seiten anderer Organe sicher ausschliessen, so muss dies zum mindesten zur Vorsicht mahnen: in der Regel wird beim Verbandwechsel eine Störung der Wundheilung, Vereiterung oder, wie in einem Fall meiner Beobachtung, Weichteilgangrän, eine genügende Erklärung für das Leukocytenverhalten abgeben. Der Wert der Leukocytenzählung zur Kontrolle der Wundheilung, tritt dann besonders ans Licht, wenn, wie z. B. nach Operationen wegen Knochentuberkulose das Liegenlassen

eines Kontentivverbands im Interesse des Operationsresultates liegt. Diese Verwendbarkeit der Leukocytenzählung ist unter dem Kapitel Tuberkulose besonders hervorzuheben, weil bei dieser gerade Temperatursteigerungen nach Operationen sehr häufig sind, auch wenn die Wunden glatt heilen.

III. Actinomykose.

Angaben über das Leukocytenverhalten bei Actinomykose, die ja durch einen dem Tuberkelbacillus nahestehenden Pilz verursacht wird, liegen in der Litteratur, soweit ich fand, nur spärlich vor.

Ewing berichtet über einen Fall von Lungen-Actinomykose mit einer Leukocytenzahl von 21 500.

Cabot fand in einem letalen Fall von Actinomykose der Lungen 20 900 und 23 000 Leukocyten, bei einem zweiten, mit Sitz in der Leber, Leukocytenzahlen über 28 000.

Schmidt beobachtete einen Fall von Actinomykose mit einer von 12 000 im Verlauf von längerer Zeit auf 22 900 ansteigenden Leukocytenvermehrung.

Als weiteren Beitrag kann ich 4 Fälle meiner Beobachtung hinzufügen.

Bei einem Pat. mit ausgedehnter Infiltration am Unterkiefer und Hals mit einigen fluktuierenden Stellen, aber ohne Durchbruch, zählte man vor der Operation 12 500 und 9600 Leukocyten, nach der Operation 7300 Leukocyten. Als 5/4 Jahre später ein lokales Recidiv auftrat, fanden sich normale Leukocytenwerte.

Bei einem zweiten ganz ähnlichen Fall schwankten die Leukocyten zwischen 12 800 und 14 900.

Ein anderer Fall endlich, wo die Actinomykose von dem Darm auf die Bauchdecken übergegriffen hatte und es zur Bildung eines grossen geschlossenen Bauchdeckenabscesses unter erheblicher Temperatursteigerung (bis 39.3) gekommen war, ergab die Untersuchung vor der Operation Leukocytenwerte von 12 200 und 13 100, nach derselben normale Zahlen; nur einige Stunden vor der Operation zählte ich 2mal eine Steigerung um 20 000, die wahrscheinlich zum grössten Teil der starken psychischen Emotion des Pat. zuzuschreiben war.

Wenn gleich die Zahl der untersuchten Fälle zu gering ist, um aus diesen einen Typus des Leukocytenverhaltens bei Actinomykose oder gar praktische Folgerungen ableiten zu können, so will es mir doch scheinen, dass hier die Verhältnisse ganz ähnlich liegen, wie bei der Tuberkulose, und die durch die Natur und die Lokalisation des actinomykotischen Processes gegebene Möglichkeit

einer Mischinfektion die Hauptrolle spiele in der Erregung von Hyperleukocytose.

IV. Maligne Tumoren.

Dass gutartige Geschwülste, soweit sie nicht durch ihren Sitz oder sekundäre Processe Komplikationen schaffen, ohne Einfluss auf das Blutbild, und speziell die Menge der farblosen Blutkörperchen sind, ist ohne weiteres einleuchtend und auch durch klinische Untersuchungen mehrerer Autoren konstatiert. Nach zahlreichen Litteraturangaben sollen jedoch bösartige Tumoren vielfach Abweichungen von der Norm bezüglich der Leukocytenzahl bewirken.

Zur Prüfung dieser Angaben wurden an der Tübinger Klinik in 50 Fällen von malignen Geschwülsten Leukocytenzählungen angestellt, und zwar betreffen diese 38 mal Carcinome, 20 mal Sarkome, 7 mal ausserdem gutartige Stenosen des Pylorus; ferner wurde auch bei zwei benignen Tumoren zu differential-diagnostischen Zwecken die Leukocytenzählung angestellt.

Was nun zunächst 6 Plattenepitelcarcinome anlangt, von denen 4 an der Unterlippe, 1 an der Wangenhaut und 1 am Kehlkopf seinen Sitz hatte, so zeigte nur eines, ein inoperables, faustgrosses, ulceriertes Carcinomrecidiv am Hals nach Exstirpation eines Unterlippencarcinoms eine Leukocytenzahl von 14 000, alle anderen blieben innerhalb normaler Grenzen bezüglich der Leukocytenzahl. In 5 von den angeführten Fällen war der Tumor ulceriert, bei allen die regionären Lymphdrüsen beteiligt; das Wangencarcinom stellte ein inoperables Recidiv vor.

Bei 11 Fällen von Mammacarcinom fand sich nie eine Leukocytose über 10 000, trotzdem 4 ulceriert waren. Darunter waren 2 Recidive. Bei einem von diesen, das 3 Monate nach der Operation auftrat, belief sich die Leukocytenzahl wie vor und nach der ersten Operation auf 7500. Die Erkrankten befanden sich zum Teil in relativ gutem Zustand, zum Teil in dem beginnender Krebskachexie. Von 8 Carcinomen des Darmes, darunter 6 des Rectums, wies ein zerklüftetes, mit dem Uterus verwachsenes, inoperables Rectumcarcinom 15 200 Leukocyten auf, die andern bis 10 700. Darunter waren zwei wegen Uebergreifens der Neubildung auf die Beckenorgane inoperable Tumoren und ein erweichtes, mannskopfgrosses Recidiv von Rectumcarcinom. Die Patienten waren zum Teil sehr kachektisch, die Tumoren alle ulceriert.

Untersucht wurden weiter 13 Fälle von Carcinom des Magens

und Oesophagus, so wie ein Colloidkrebs des Peritoneums. Bei einem Oesophaguscarcinom wurden vor der Resection des Oesophagus 13100, nach derselben 11400 Leukocyten gezählt. Bei einem Fall mit maligner Pylorusstenose fanden sich am Morgen nach einer starken Hämorrhagie 12800 Leukocyten, 2 Tage später 4600 Leukocyten. Alle übrigen Fälle waren von keiner pathologischen Leukocytose begleitet, obgleich bei manchen schwere Kachexie bestand. Bei allen untersuchten Fällen war die Diagnose meist durch die Autopsie in vivo oder durch unzweifelhafte klinische Symptome gesichert.

Die ältesten brauchbaren Blutuntersuchungen über das vorstehende Thema stammen von Hayem und dessen Schüler Alexander. Diese kamen zu dem Resultate, dass bei Carcinomen meist, aber nicht immer, eine mehr oder weniger erhebliche Leukocytose besteht. Sie konstruierten zwar keinen notwendigen Zusammenhang der Leukocytose mit der pathologischen Form und dem Sitz der Neubildung, sprachen aber doch das Neoplasma als Ursache der Leukocytenvermehrung an. Bei Plattenepithelkrebsen fanden sie nur ganz ausnahmsweise Leukocytenvermehrung. Bei Carcinoma mammae fand Hayem, dass die Leukocytenzahl nach der Operation abfiel und bei Recidiven eine erneute Steigerung der Leukocytenwerte auftrat. Auf Grund dieser Beobachtungen kommt er zum Schluss, dass nach Operation von Carcinoma mammae eine ansteigende Leukocytenzahl das Auftreten eines Recidives ankündige, bevor dieses einem physikalischen Nachweis zugänglich ist.

Cabot vermag diese Angabe weder zu bestätigen noch zurückzuweisen.

Die Hayem'sche Tabelle scheint nun zwar für dessen Folgerungen zu sprechen, allein die Differenz zwischen dem Leukocytenbefund nach der Operation (6200 Leukocyten) und der angeblich das Recidiv anzeigenden Leukocytenzahl (8990 Leukocyten) ist zu gering, und die Werte liegen auch innerhalb normaler Leukocytengrenzen, um nicht durch irgendwelche Zufälligkeiten bewirkt sein zu können.

Gegen die Zulässigkeit dieser Folgerung spricht auch deutlich der von mir angeführte Fall von Brustkrebs, der vor und nach der ersten Operation, sowie nach dem Auftreten des ersten Recidives 3 Monate später 7500 Leukocyten zeigte.

Während Pée über mehr oder weniger ausgesprochene Leukocytose (über 16,000 Leukocyten) in 7 Fällen von Carcinom ver-

schiedener Organe berichtet, kommen Grawitz, v. Limbeck, Reinbach, Rieder, Cabot u. A. zu dem Resultat, dass in einer Minderzahl von Fällen bei Carcinom der verschiedensten Organe eine in ihrer Höhe sehr wechselnde Leukocytose vorkommt, der diese Autoren aber wegen der Inkonstanz des Vorkommens und der noch bestehenden Unkenntnis über deren Ursache weder differential-diagnostische noch prognostische Bedeutung beimessen.

Ueber die Ursache des Auftretens von Hyperleukocytose bei Carcinom lässt sich vorläufig wohl kaum Sicheres sagen. Die Beobachtung von Hyperleukocytose betraf in meinen Untersuchungsreihen ausschliesslich ulcerierte Carcinome. Die Vermutung erscheint plausibel, dass durch Resorption jauchiger Carcinommassen oder durch entzündliche Processe, die durch die Ulceration des Tumors bedingt sind, Leukocytose entstehen kann, wofür auch mehrere Untersucher sich aussprechen; doch möchte ich bemerken, dass bei verschiedenen ulcerierten Carcinomen meiner Beobachtung Leukocytose fehlte. v. Limbeck spricht auf Grund der Tierexperimente von Grawitz, wonach Injektion von Krebssaft bei Kaninchen vermehrten Uebertritt von Lymphe aus den Geweben in die Blutbahn und damit gesteigerte Ausfuhr von Leukocyten bedingt, die Ansicht aus, dass Leukocytenvermehrung wohl dann bei Carcinom zu konstatieren sei, wenn Krebsmassen zur Resorption gelangen und einen hydrämischen Zustand des Blutes schaffen.

Nach einer der angeführten Hypothesen kann man sich auch die Thatsache erklären, dass nach Exstirpation von Carcinomen, die mit Hyperleukocytose verknüpft waren, meist die Leukocyten abfallen, ohne dass jedoch dieser Leukocytenabfall eine sichere Gewähr für die Vollständigkeit der Entfernung alles carcinomatösen Gewebes bietet.

Es mögen hier noch Erwähnung finden die Zählungsresultate bei stark heruntergekommenen Patienten mit gutartigen Pylorusstenosen. Alle hatten normale Leukocytenverhältnisse; bei zweien wurde nach einer Hämorrhagie beträchtliche Leukocytenvermehrung bis 29 700 beobachtet. 3 davon wurden ausserdem auf Verdauungsleukocytose geprüft, 2 mit deutlich positivem, 1 mit zweifelhaftem Ergebnis. Fälle von Magencarcinom wurden allerdings nicht auf Verdauungsleukocytose untersucht, doch dürfte die besonders von Schneyer aufgestellte These, dass das Fehlen von digestiver Leukocytose die Differentialdiagnose gegenüber benigner Stenose zu Gunsten von Carcinom entscheiden könne, durch die Untersuchungs-

resultate von Chadbourne, Hassmann, Cabot u. A. mit Recht dahin rektificiert worden sein, dass diesem negativen Symptom keine differential-diagnostische Bedeutung zuzumessen sei.

Aehnlich wie beim Carcinom scheint das Verhalten der Leukocyten bei Sarkom zu sein.

Von den 20 Sarkomfällen, die an der Tübinger Klinik untersucht wurden, wiesen 9 Leukocytenzahlen über 10 000 auf. Die höchsten Leukocytenwerte erreichte ein Sarkom des Kreuzbeins mit 18 400 Leukocyten, nächstdem kam ein Nieren- und Prostatasarkom mit je 16 400. Ein Hodensarkom zeigte 14 400, ein Recidiv nach Exstirpation eines solchen 14 300. Die mit negativem Ergebnis untersuchten Sarkome hatten ebenso verschiedenen Sitz wie die erstangeführten. Unter den letzteren befand sich ein Sarkom der Tibia und ein Recidiv eines solchen.

Es liessen sich, wenigstens nach meinen Befunden, so wenig wie beim Carcinom Beziehungen finden zur Grösse, zum Sitz, zur histologischen Form, zur Metastasen- und Recidivbildung. Doch ist die relative Häufigkeit der Leukocytenvermehrung gegenüber dem Carcinom hervorzuheben.

Nach den Untersuchungen von Alexander, Rieder, v. Limbeck, Reinbach u. A. zeichnen sich besonders Osteosarkome und Melanosarkome, also gerade die bösartigsten Formen, am häufigsten und quantitativ am stärksten durch Leukocytose aus. Bei diesen wurden Werte bis über 50 000 gezählt. Cabot kommt zu dem Resultat, dass die Leukocytose bei Sarkom konstanter und häufig höher sei als bei Carcinom, im übrigen aber sich diese beiden Neubildungen analog in ihrem Einfluss auf die Leukocytenzahl verhalten.

Fasst man das Ergebnis der Leukocytenzählungen bei Carcinom und Sarkom zusammen, so lässt sich wohl sagen, dass das Auftreten von Leukocytose sowohl wie deren Grad inkonstant ist, beim Carcinom vielleicht mehr als beim Sarkom.

Für die Differentialdiagnose zwischen Neoplasma und Abscess resp. entzündlicher Infiltration dürfte bei sonst unklaren Symptomen durch die Leukocytenzählung nur selten etwas gewonnen werden, da unter Umständen bei beiden sowohl normale als gesteigerte Leukocytenwerte vorkommen können. Bei normaler Leukocytenzahl kann ein fraglicher Tumor sowohl benigner als maligner Natur sein, nur deutlich über die Norm erhöhte Leukocytenwerte vermögen eventuell einen nicht ulcerierten oder inficierten benignen Tumor auszuschliessen.

Cabot glaubt der Leukocytenzählung insofern prognostische Bedeutung zuschreiben zu dürfen, als ein allmählicher Anstieg der Leukocytose bei malignen Neoplasmen entweder ein rapides Wachstum oder die Metastasierung anzeigen soll. Für die Voraussage eines Recidivs nach Entfernung von Neubildungen lässt sich meines Erachtens diese Untersuchungsmethode nicht verwerten, ebensowenig wie das Fehlen von digestiver Leukocytose für ein Carcinom des Magens entscheidet.

V. Traumen.

Auch auf die verschiedenen Arten von Verletzungen wurden die Leukocytenzählungen in der Tübinger Klinik ausgedehnt. Wenn sich aus den bisher angeführten Untersuchungen ergibt, dass die Hyperleukocytose, vielleicht abgesehen von der bei malignen Tumoren, ein ziemlich sicheres Zeichen einer bakteriellen Infektion und des Kampfes gegen dieselbe von seiten des Organismus darstellt, so lässt sich a priori erwarten, dass bei subkutanen Traumen keine Leukocytenvermehrung sich nachweisen lässt, da, wenn man von dem äusserst seltenen Falle einer hämatogenen Infektion absieht, eine Gelegenheit zum Eindringen von Entzündungserregern nicht besteht.

In meinen Untersuchungstabellen sind die subkutanen Traumen hauptsächlich vertreten durch Leukocytenzählungen bei 16 nicht komplicierten Frakturen. Sie ergeben, dass unkomplicierte Frakturen, wenn keine anderweitigen Erkrankungen, besonders der Respirationsorgane, gleichzeitig vorliegen, spätestens am 3. Tage nach erlittenem Bruch normale Leukocytenzahlen aufweisen. In 3 Fällen meiner Beobachtung, die früh genug zur Untersuchung kamen, fand sich in den ersten 24 Stunden nach dem Unfall eine mässige Hyperleukocytose, die in einem Fall bis 16200 anstieg und nach weiteren 24 Stunden wieder zur Norm zurückgekehrt war. In 2 Fällen zählte man schon 24 Stunden nach erfolgter Fraktur des Knochens normale Werte.

Leukocytenuntersuchungen bei 7 Fällen anderweitiger subkutaner Traumen ergaben genau das gleiche Resultat, mit der Ausnahme, dass bei einem durch stumpfe Gewalt entstandenen Hämothorax die Hyperleukocytose erst am 5. Tag zur Norm abgefallen war. Ich möchte annehmen, dass eine geringe Steigerung der absoluten Leukocytenzahl die Regel darstellen dürfte nach Frakturen und auch anderen, irgendwie erheblichen subku-

tanen Traumen. Die Ausgleichung dieser geringen quantitativen Verschiebung, die höchstens das Doppelte der individuellen Norm erreicht, erfolgt verschieden rasch, meistens schon nach 48 Stunden. Eine ausreichende Erklärung für diese Leukocytensteigerung zu geben bin ich nicht im Stande.

Dass dieser kurzdauernde Leukocytenanstieg weder diagnostisch, z. B. Fraktur einerseits, einfache Kontusion oder Distorsion andererseits, noch prognostisch verwertbar ist, liegt auf der Hand. Diese Feststellungen sind höchstens insofern von praktischer Bedeutung, als eine erhebliche oder längerdauernde Leukocytose nach subkutanen Traumen zum Aufsuchen einer anderweitigen Ursache Veranlassung gibt.

Von den offenen Traumen sind es die aseptischen Operationswunden, welche bezüglich des Leukocytenverhaltens am meisten Aehnlichkeit aufweisen mit den subkutanen Traumen.

Maxon King stellte eingehende Untersuchungen an über die postoperative, nicht septische Leukocytose. Er fand, dass auch bei normaler Wundheilung per primam in der Regel die Leukocytose unmittelbar nach der Operation ansteigt und (Mittelwerte angenommen) 6—12 Stunden nach derselben ihr Maximum mit ca. 16 000 L. erreicht, um spätestens nach 72—78 Stunden zu normalen Werten wieder zurückzugehen. Es ist demnach einige Zeit nach der Operation, wenn die Folgen einer stattgehabten Infektion gewöhnlich auftreten, die Leukocytose der normalen Wundheilung bereits im Sinken begriffen. Wenn daher zu dieser Zeit, so schliesst er weiter, die Leukocytose steigt, so darf man annehmen, dass Infektion oder andere Komplikationen eingetreten sind. Als Grund dieser rasch vorübergehenden postoperativen Leukocytose nimmt der Autor teils eine Reizung der Blut verteilenden Organe teils eine rasche Vermehrung der Leukocyten teils Wirkung der Chloroformnarkose an.

Gestützt auf 36 Untersuchungsprotokolle, die zur Kontrolle des Heilungsverlaufs nach aseptischen Operationen angefertigt wurden, kann ich das geschilderte Leukocytenverhalten im allgemeinen als zutreffend bezeichnen. Die Ursachen für die gesteigerte Leukocytose sind noch keineswegs festgestellt. Dass mit der Aetherisation eine Leukocytensteigerung verbunden ist, wurde hier in 6 Fällen aseptischer Operationen nachgewiesen. Auch Zerber und Chadbourne fanden Leukocytensteigerung durch Aethernarkose. Doch konnte ich auch nach einigen Operationen ohne Narkose die gleiche Leukocytenvermehrung konstatieren, so dass die postoperative Leuko-

cytose jedenfalls nicht allein auf Rechnung der Narkose gesetzt werden darf.

Sowohl bei den genannten 36 Untersuchungsfällen, als auch bei anderen aseptischen Operationen, z. B. Exstirpation maligner Tumoren, hatte ich Gelegenheit zu beobachten, dass jeder Abweichung von dem geschilderten normalen Verhalten nach aseptischen Operationen eine Störung des Heilungsverlaufs zu Grunde lag, sei es, dass eine virulente Infektion der Wunde, Stichkanaleiterung, Fasciennekrose u. dergl. vorlag, oder dass eine Bronchitis, Angina, Pneumonie, Pleuritis etc. eine Komplikation bewirkte. Meist wiesen die übrigen klinischen Symptome, vor allem die Temperaturkurve, gleichzeitig mit dem Leukocytenbefund auf den Eintritt einer Komplikation hin, in anderen Fällen vermochte die normale Leukocytenzahl einen Aufschluss dahin zu geben, dass eine bestehende, selbst erhebliche Temperatursteigerung nicht auf eine akute Vereiterung der Operationswunde, sondern vielleicht auf Bronchitis oder Angina zu beziehen war, welch' letztere zumal bei Erwachsenen häufig ohne oder mit nur geringer Vermehrung der Leukocytenzahl verlaufen.

Die Leukocytenzählung vermag sonach mitunter gute Dienste zu leisten zur Kontrolle des Heilungsverlaufs nach aseptischen Operationen und verdient vielleicht speciell dann angewandt zu werden, wenn bei auftretendem Fieber weder die Wunde noch die sonstige Untersuchung einen sicheren Anhaltspunkt für die Temperatursteigerung bietet.

Wegen ihres eigentümlichen postoperativen Verhaltens verdienen noch die Strumektomien angeführt zu werden. Diese weisen nach der Operation, im Gegensatz zu anderen aseptischen Operationen, in der Regel 3—6 Tage lang mitunter beträchtliche Temperatursteigerung auf, trotz glatt heilender Operationswunde.

Bei 28 Strumenoperationen, die stets ohne Narkose ausgeführt wurden, war zu beobachten, dass die Leukocytose stets den oben geschilderten, für aseptische Operationen typischen Verlauf nahm und somit die sinkende Leukocyten-Kurve in auffallendem Gegensatz stand zu der hohen oder selbst steigenden Temperaturkurve. Eine Ausnahme bildeten nur solche Fälle, bei denen es zu lobären oder lobulären Pneumonien kam, die allerdings beträchtliche Leukocytensteigerung verursachten. Vielleicht erklärt sich dieses Strumenfieber aus den — trotz Weglassens jeder Narkose — fast regelmässig auftretenden Reizerscheinungen der oberen Luftwege, auf welche wohl die Temperatur, nicht aber die Leukocytenzahl zu reagieren scheint.

Es giebt demnach nach Strumen-Operationen die Leukocytenkurve ein klareres Bild vom Heilungsverlauf der Wunde als die Temperaturkurve.

Was endlich die primär inficierten Wunden anbelangt, die durch Maschinen-, Schuss-, Stichverletzungen oder Verbrennungen entstanden sind, so konnte ich deren im ganzen, komplicierte Frakturen eingerechnet, 99 auf das Leukocytenverhalten untersuchen. Dieses letztere ist durchweg abhängig von der Wundinfektion und deren Folgen. Ist, wie z. B. bei manchen Durchstechungsfrakturen, eine virulente Infektion der Wundstelle ausgeblieben, so trifft man Leukocytenverhältnisse wie bei subkutanen Traumen. Führt die Infektion zu phlegmonösen Entzündungen und progredienten Eiterungen, so trifft ganz das bei den eitrigen Entzündungen Ausgeführte zu. In anderen Fällen, wo es zu einer langwierigen demarkierenden Eiterung kommt, findet diese, wie bei chronischen Eiterungen, ihren Ausdruck in einer unerheblich gesteigerten Leukocytenzahl, die meist mit den Veränderungen der Wundverhältnisse parallel geht.

Zum Schluss möchte ich anfügen, dass noch bei 26 Fällen, die sich ungezwungen nicht in eine der gewählten Gruppen einreihen liessen, Leukocytenuntersuchungen angestellt wurden, die fast alle in Bezug auf Leukocytose kein weiteres Interesse haben. Nur ein Fall mit dem ausgesprochenen Symptomenkomplex der Banti'schen Krankheit ist von Bedeutung. Dieser zeichnete sich durch deutlich ausgesprochene Leukopenie aus, insofern bei oft wiederholten Untersuchungen, sowohl vor wie nach der Talma'schen Operation, sich ein Mittelwert der Leukocyten von 2600 ergab.

Fasse ich das Ergebnis meiner Untersuchungen nochmals zusammen, so lässt sich sagen, dass die Methode der Leukocytenzählung bei einer Reihe von chirurgischen Erkrankungen, speciell den bakteriellen Eiterungsprocessen, praktisch verwertbare Resultate liefert, indem sie teils die Diagnose zu fördern, teils brauchbare Anhaltspunkte für die Prognose mancher Erkrankungen abzugeben vermag. Während die Methode weiterhin auch zur Kontrolle der Wundheilung in gewisser Hinsicht sich eignet, giebt sie bei malignen Tumoren und chirurgischer Tuberkulose keine praktisch nutzbaren Resultate.

Der Wert der Methode wird dadurch beeinträchtigt, dass sie bei negativem Befunde keine sichere Deutung gestattet und dass

sie in der Regel wiederholte Zählungen erfordert, wodurch ein verhängnisvoller Aufschub der Operation veranlasst werden kann.

In der Technik der Methode ist es begründet, wenn die Anwendung derselben den Kreis der Kliniken und Krankenhäuser nicht überschreitet.

Zum Schlusse erfülle ich noch die angenehme Pflicht, meinem hochverehrten Chef, Herrn Prof. Dr. v. Bruns für die Anregung zu dieser Arbeit, die Ueberlassung des Krankenmaterials und sein gütiges Interesse für diese Untersuchungen meinen ergebensten Dank auszusprechen. Auch Herrn Assistenzarzt Dr. v. Brunn bin ich für vielfache liebenswürdige Unterstützung zu Dank verpflichtet.

Litteratur.

Alexander, G., De la leucocytosis dans les cancers. Thèse, Paris 1887. (Cit. nach Cabot.) — Biernacki, Hämatolog. Diagnostik in der prakt. Medicin. Sammlung klinischer Vorträge von Volkmann. — Blassberg, Ueber das Verhalten der weissen Blutkörperchen bei Eiterungen im Organismus. Wien. klin. Wochenschr. 1902. Nr. 47. — Bloodgood, cit. nach Cabot. — Brown, cit. nach Cabot. — Cabot, A guide to the clinical examination of the blood for diagnostic purposes. 1901. — Chadbourne, Beitrag zur Verdauungsleukocytose bei Magenkranken. Berlin. klin. Wochenschr. 1898. Nr. 2. — Cazin, cit. nach Referat der Revue française de médicine et chirurgie. 1903. Nr. 35. — Curschmann, Zur diagnostischen Beurteilung der vom Blinddarm und Wurmfortsatz ausgehenden entzündlichen Processe. Münch. med. Wochenschr. 1901. Nr. 48 u. 49. — De Costa, Clin. value of blood examinat. in appendicitis. Amer. Journ. of the med. sci. 1901. p. 645. — Dane, cit. nach Cabot. — Dützmann, Centralbl. f. Gynäkologie. 1902. Nr. 14. — Eschbaum, Ueber den diagnostischen Wert der Leukocytose bei eitrigen Processen. In.-Diss. Bonn. 1902. — Ewing, cit. nach Cabot. — Federmann, Ueber Perityphlitis mit besonderer Berücksichtigung des Verhaltens der Leukocytose. Mitteil. aus den Grenzgeb. der Med. und Chir. 1903. Bd. XII. H. 2 u. 3. — Gerngross, Perityphlitis und Leukocytose. Münch. med. Wochenschr. 1903. Nr. 37. — Goetjes, Beiträge zur Frage der Leukocytose bei Perityphlitis. Münch. med. Wochenschr. 1903. Nr. 17. — Goldscheider und Jacob, Ueber die Variationen der Leukocytose. Zeitschr. f. klin. Med. Bd. 25. Berlin 1894. — Grawitz, Klinische Pathologie des Blutes. Berlin 1902. — Halla, cit. nach Cabot und v. Limbeck. — Hassmann, cit. nach Chadbourne. — Hayem, Du sang. Paris 1889. Cit. nach Cabot. — King, M., Postoperative non-septic leukocytosis and other blood conditions. Amer. Journ. of the med. sci. 1902. II. p. 450. — Koste, Ueber das Verhalten der Leukocyten bei Appendicitis. Münch. med. Wochenschr. 1902. Nr. 47 u. 49. — Kühn, Zur diagnost. Beurteilung der Leukocytenwerte bei Typhus abdominalis und bei chir. Eiterungen. Münch. med.

Wochenschr. 1902. Nr. 47. — Küttner, Verhandlungen der Deutschen Gesellsch. f. Chir. XXXI. Kongress. 1902. — Labbé, cit. nach Referat der Münch. med. Wochenschr. 1903. Nr. 43. — Laubenburg, Centralbl. f. Gynäkologie. 1902. Nr. 22. — v. Limbeck, Klinisches und Experimentelles über die entzündl. Leukocytose. Zeitschr. f. Heilkunde. Bd. X. 1890. — Ders., Grundriss einer klinischen Pathologie des Bluts. Jena 1896. — Loewit, Ziegler's Beiträge zur pathol. Anatomie etc. Bd. X. S. 213. — Loewy und Richter, Zur Biologie der Leukocyten. Virchow's Archiv. Bd. 151. 1898. — Longridge, Leukocytosis in Appendicitis. Lancet 1902. II. S. 74. — Lyon, cit. nach Referat des Centralbl. f. Chir. 1903. Nr. 39. — Osler, cit. nach Cabot. — Pée, Untersuchungen über Leukocytose. In.-Diss. Berlin 1890. — Rehn, Ueber den Wert der Leukocytenzählung für die Behandlung der Appendicitis. 75. Versamml. deutscher Naturforscher und Aerzte. Cassel 1903. — Reinbach, Ueber das Verhalten der Leukocyten bei malignen Tumoren. Arch. f. klin. Chir. Bd. 46. 1893. — Reinert, Die Zählung der Blutkörperchen und deren Bedeutung für Diagnose und Therapie. Preisschrift. Tübingen 1891. — Rieder, Beiträge zur Kenntnis der Leukocytose. Leipzig 1892. — Roemer, Ueber den formativen Reiz der Proteine Buchner's auf Leukocyten. Berl. klin. Wochenschr. 1891. S. 886. — Ders., Die chemische Reizbarkeit tierischer Zellen. Virchow's Archiv. Bd. VIII. 1892. — Schlayer, Zur Diagnose des Leberabscesses nach Ruhr. Münch. med. Wochenschr. 1902. Nr. 32. — Schlesinger, Die Leukocytose bei experimentellen Infektionen. Zeitschr. f. Hygiene. Bd. 35. 1900. — Schmidt, cit. nach Cabot. — Schneyer, Das Verhalten der Verdauungsleukocytose bei Ulcus rotund. und Carcin. ventriculi. Zeitschr. f. klin. Med. 1895. Bd. 27. — Schnitzler, Verwertung der mikroskopischen Blutuntersuchung zur Diagnostik und Indicationsstellung bei intraabdominellen Eiterungen. Wien. klin. Rundschau. 1902. Nr. 10 u. 11. — Schulz, Experiment. Untersuchungen über das Vorkommen und die diagnost. Bedeutung der Leukocytose. Deutsches Arch. f. klin. Med. Bd. 51. 1893. — Silhol, Paris 1903. Cit. nach Ref. der Revue française de Med. et Chir. 1903. Nr. 35. — Stadler, Zur diagnost. Bedeutung der Leukocytenwerte bei den vom Blinddarm und Wurmfortsatz ausgehenden entzündl. Processen. Mitteil. aus den Grenzgeb. f. Med. u. Chir. Bd. XI. H. 3. 1903. — Tuffier, cit. nach Blassberg. — Virchow, Cellularpathologie. Kap. IX u. X. — Wassermann, Ueber das Verhalten der weissen Blutkörperchen bei einigen chir. Erkrankungen, insbes. bei Appendicitis. Münch. med. Wochenschr. 1902. Nr. 17 u. 18. — Weiss, Verwertbarkeit der Leukocytenbestimmung bei Erkrankungen des weiblichen Genitaltractus. Wien. klin. Wochenschr. 1903. Nr. 3. — Zerber, cit. nach Cabot.

AUS DER

PRAGER CHIRURGISCHEN KLINIK

DES PROF. DR. WÖLFLER.

XIV.

Zur Kasuistik und operativen Behandlung der Bauchhöhlenteratome.

Von

Dr. E. Bayer,
Operationszögling der Klinik.

Von den Teratomen der Bauchhöhle nimmt, wie bekannt, die Mehrzahl ihren Ursprung von den Ovarien. Es ist hiebei noch zu berücksichtigen, dass das Vorkommen dieser Geschwülste sich nicht auf das kleine Becken beschränkt; dieselben können vielmehr auch in grösserer Entfernung von demselben ihren Sitz haben, z. B. in der Nachbarschaft des Colon, und nur eine stielartige Verbindung oder das Fehlen eines Ovarium weist in diesen Fällen auf die Abstammung vom Genitalapparat hin. Viel seltener geben die männlichen Geschlechtsdrüsen bei Unterbleiben des normalen Descensus Veranlassung zur Entstehung ähnlicher Neubildungen. Schliesst man alle diese, sowie die praesacralen Teratome, die sekundär in der Richtung gegen die Bauchhöhle sich entwickeln, aus, so erübrigt eine verhältnismässig kleine Gruppe. Innerhalb derselben findet sich ein nahezu kontinuierlicher Uebergang von einfacheren Formen zu Tumoren, die einen oft hoch differenzierten Fötus enthalten (Ahlfeld)[1]. Man ist daher gegenwärtig geneigt, für alle hieher ge-

1) Ahlfeld, Die Missbildungen des Menschen. Leipzig 1882.

hörigen Gebilde die gleiche Genese, nämlich eine fötale Inklusion, anzunehmen. Als Eintrittspforte der parasitären Föten käme in erster Linie die Bauchspalte in Betracht. Wilms[1]) sieht in denselben ein Analogon der als Epigastrius bezeichneten Doppelmissbildungen und schlägt daher vor, sie unter dem Namen Engastrius zusammenzufassen. Eine Stütze findet diese Annahme in den allerdings äusserst seltenen Fällen von unvollständiger Inklusion, bei denen der Einschluss nicht in der Bauchhöhle, sondern in der vorderen Bauchwand erfolgte (Gaither[2]), Taruffi-Salviotti[2])). Ferner spricht zu Gunsten dieser Hypothese der Umstand, dass auch in der Brust die gleichen Geschwülste gefunden werden. Während die sogenannten Dermoidcysten des Mediastinums nach Virchow[3]) durch Abschnürung des Ektoderms entstanden sein sollten, Collenberg[4]) und Waldeyer[4]) sie für bronchiogene Geschwülste erklärten, die von ihrem Ausgangspunkte gegen die Brust herabgerückt seien, sind neuerlich wiederholt Befunde mitgeteilt worden, die sich durch die Annahme eines monogerminalen Ursprunges nicht in befriedigender Weise deuten lassen, weshalb besonders Ekehorn[5]) und Dangschat[6]) die Ansicht vertreten, dass es sich auch hier um fötale Inklusionen von der Bauchspalte aus handle, die sich ja auch auf den Brustabschnitt erstreckt.

Eine Entstehung vom Wolff'schen Gange aus (Augagneur[7]), Bandler[8])) erscheint wohl nur für die einfachsten Teratome zulässig, gegen Bonnet's[9]) Theorie (Weiterentwicklung isolierter Blastomeren) spricht eine gewisse Gesetzmässigkeit, welche diese Geschwülste hinsichtlich ihres Sitzes zeigen.

Lexer[10]), der im Anschlusse an eine eigene Beobachtung die Kasuistik der Bauchhöhlenteratome gesammelt hat, unterscheidet 3 Typen:

---

1) Arch. f. klin. Med. Bd. 55.

2) Cit. nach Lexer, Ueber teratoide Geschwülste in der Bauchhöhle und deren Operation. Arch. f. klin. Chir. Bd. 61.

3) Virchow's Archiv. Bd. 53.

4) Arch. f. klin. Chir. Bd. 16.

5) Arch. f. klin. Chir. Bd. 56.

6) Diese Beiträge Bd. 38.

7) Augagneur, Tumeurs du Mesentère. Paris 1886.

8) Arch. f. Gynäkol. Bd. 61.

9) Ergebnisse der Anatomie und Entwicklungsgeschichte, Bd. 9 und Monatsschr. f. Geburtsh. und Gynäkol. Bd. 23.

10) l. c.

1) Dermoidcysten. Die Mehrzahl dieser teils intra- teils retroperitonealen Cysten erreichte nur geringe Dimensionen und wurde bei der Sektion als zufälliger Nebenbefund entdeckt. Lücke[1]), Rokitansky[2]), Ziegler[3]) u. a. erwähnen dieselben mit wenigen Worten. Gegenstand eines chirurgischen Eingriffes sind sie nur in vereinzelten Fällen geworden.

2) Unzweifelhafte fötale Inklusionen. Von diesen werden angeführt die Fälle von Young[4]), Dupuytren[4]), Klebs[4]), Pigné[5]), Fattori[6]), Reiter und Steiniger[6]), Rizzoli[5]), Maydl[7]), Breschet[6]), Highmor[5]), Bernhuber[6]), Schönfeld[6]), Buhl[8]), Philipps[6]), sowie einige zweifelhafte Fälle (Meckel[4]), Becker[4])). Wenige Fälle ausgenommen ist das Mesocolon transversum oder die Bursa omentalis der Sitz des Tumors. Derselbe enthält in einer mit der Umgebung oft ziemlich fest verbundenen Hülle, in der sich mitunter auch Eihäute nachweisen lassen, den mehr oder minder gut ausgebildeten Fötus, dessen Ernährung entweder durch eine Nabelschnur oder durch Adhäsionen vermittelt wird. Ein auffallendes Ueberwiegen eines Geschlechtes lässt sich bei den wenigen Fällen nicht nachweisen. In zwei Fällen (Rizzoli, Bernhuber) erreichte der Träger der Geschwulst ein höheres Alter, die übrigen betrafen Kinder oder jüngere Individuen. Bei letzteren scheint mitunter zur Zeit der Pubertät ein rascheres Wachstum des Parasiten eingetreten zu sein.

3) Teratoide Mischgeschwülste. Neun Fälle von Gross[9]), Roux[10]), Howship Dikinson[11]), Hosmer[12]), Marchand[13]), Tillaux[12]), Pilliet[12]), Montgomery[14]), Lexer[12]).

1) Handbuch der Chirurgie v. Pitha und Billroth.
2) Rokitansky, Lehrbuch der pathol. Anatomie.
3) Ziegler, Lehrbuch der pathol. Anatomie.
4) Klebs, Handbuch der pathol. Anatomie. 1869.
5) Nach Lexer l. c.
6) Nach Ahlfeld l. c.
7) Wien. klin. Rundschau. 1896.
8) Klinik der Geburtskunde. 1861.
9) Extrait du Congrès français de Chirurgie. 1893. Cit. nach Lexer.
10) Comptes rendues de l'Académie des Sciences. 1836. Cit. nach Lexer.
11) Transactions of the Pathological Society of London. 1871. Cit. n. Lexer.
12) Lexer l. c.
13) Breslauer ärztl. Zeitschr. 1881.
14) The Journ. of experimental Med. 1898.

Seit Lexer's Publikation (1900) sind bereits von mehreren Seiten Mitteilungen über weitere hieher gehörige Fälle gemacht worden. Es ist hier zunächst ein zweiter Fall des genannten Autors[1]) zu erwähnen, der ähnlich wie Montgomery's Fall einen Uebergang zwischen der zweiten und der dritten Gruppe bildet, eine teratoide Mischgeschwulst am Eingange der Bursa omentalis, die an einer Stelle eine Kopfanlage mit Hirn etc. aufweist. Wright[2]) berichtet über einen hinter dem Omentum rechts vom Magen gelegenen Tumor, der eine epidermisähnliche Hülle mit einzelnen Haaren und ein handähnliches Gebilde zeigte, im Inneren eine magenähnliche Cyste, ein Coecum, Knorpel, Knochen und Zähne enthielt. Ahrens[3]) beschreibt einen mittelst rechtsseitigen Flankenschnittes entfernten, zwischen den Blättern eines langen Mesocolon ascendens entwickelten Tumor, der einen Magen mit Andeutung von Cardia und Pylorus, sowie ein sechsundzwanzig Centimeter langes Darmstück enthielt; die Magenschleimhaut wies stellenweise Geschwürsbildung auf, der Inhalt reagierte sauer, kleine Eiweissstückchen wurden von demselben verdaut. In Göbell's[4]) Falle handelte es sich um einen teils soliden, teils cystischen, im Mesenterium der Flexura sigmoidea eingeschlossenen Tumor, der sich bei der mikroskopischen Untersuchung als eine teratoide Geschwulst erwies, innerhalb welcher es an einer Stelle zur Bildung eines Riesenzellensarkoms gekommen war, während eine andere den Bau eines Adenocarcinomes zeigte. Die Zugehörigkeit dieses Falles erscheint zweifelhaft, da sich gleichzeitig, wenngleich nicht in direktem Zusammenhange, eine Cyste des linken Ovariums fand, welche Haare, Talg- und Schweissdrüsen, jedoch keine Gewebe entodermalen Ursprunges enthielt, mithin eine Ausnahme der von Wilms[5]) aufgestellten Regel bilden würde, nach welcher jede Dermoidcyste des Ovariums Derivate sämtlicher Keimblätter enthält. Göbell führt aus dem Materiale der Helferich'schen Klinik noch ein zweites, von Gude publiziertes Teratom an, das ebenfalls im Mesenterium der Flexura sass, Cysten mit Flimmerepithel, Darm, Knochen und Fettgewebe enthielt. Engländer[6]) beschreibt als Teratom des grossen Netzes eine mit dem

1) Lexer, Operation einer fötalen Inklusion der Bauchhöhle. Arch. f. klin. Chir. Bd. 62.

2) Brit. med. Journ. 1900. Nov.

3) Arch. f. klin. Chir. Bd. 64.

4) Deutsche Zeitschr. f. Chir. Bd. 61.

5) l. c.

6) Centralbl. f. allgem. Pathol. und pathol. Anatomie. 1902. H. 10.

Colon transversum eng verbundene Geschwulst, welche stellenweise Aehnlichkeit mit einem Tumor cavernosus besass, ausserdem aber Darmrudimente, Drüsen mit kubischem Epithel, Fettgewebe und Knorpel, letzteren zum Teil in den verschiedenen Stadien der enchondralen Knochenbildung, enthielt. Da ektodermales Gewebe nirgends nachgewiesen werden konnte, glaubt Engländer einen bigerminalen Ursprung ausschliessen zu können und führt die Entstehung der Geschwulst auf Störungen während der Abschnürung des Mesoderms vom Urdarme zurück.

Im folgenden sei es mir gestattet, die Mitteilung über einen weiteren Fall von teratoider Mischgeschwulst anzureihen, der an der deutschen chirurgischen Klinik des Herrn Prof. Wölfler in Prag zur Beobachtung kam und wegen der mit Erfolg ausgeführten Exstirpation besonders bemerkenswert ist.

R. H., 26 j. Fleischhauergehilfe aus Königswald i. B. wurde am 20. X. 02 an der internen Klinik des H. Prof. v. Jaksch aufgenommen und von dieser am 27. X. an die chirurgische Klinik transferiert. Pat., der angiebt, früher stets gesund gewesen zu sein, empfindet seit drei Wochen kontinuierliche, drückende Schmerzen in der Oberbauchgegend und klagt über ein Gefühl von Völle und Schwere im Leibe. Sonst bestehen keine Beschwerden. Eine Abmagerung während der letzten Zeit hat Pat. nicht bemerkt, ebenso keine Gelbfärbung. Der Appetit ist gut, der Stuhl von normaler Beschaffenheit, erfolgt einmal täglich. Potus und Infektion werden in Abrede gestellt. Die Eltern und fünf Geschwister sind gesund. Im Harne kein Eiweiss, kein Zucker.

Status: Mittelgrosser Mann von gesundem Aussehen, Knochenbau und Muskulatur kräftig, Panniculus adiposus ziemlich reichlich. Temperatur normal. Puls rythmisch, von normaler Frequenz, kräftig, Herztöne rein, über den Lungen normaler Schall, links in normalen Grenzen, rechts in der Mammillarlinie bis zur 5., in der Axillarlinie zum unteren Rande der 6. Rippe reichend. Atemgeräusch allenthalben vesiculär, kein Rasseln. Die Leberdämpfung reicht in der rechten Mammillarlinie von der 5. bis zur 7. Rippe, erscheint demnach etwas nach oben gerückt und verschmälert. Im Epigastrium und in den unterhalb des linken Rippenbogens gelegenen Partien sieht man eine flache Vorwölbung der Bauchdecken. Entsprechend derselben tastet man eine ungefähr kindskopfgrosse, schmerzlose, kugelige Geschwulst mit glatter Oberfläche, die nach unten und seitlich scharf begrenzt ist. Dieselbe zeigt ziemlich deutliche Fluktuation und eine geringe respiratorische und seitliche Verschieblichkeit. Die Perkussion ergiebt im Bereiche der Geschwulst ein querovales Gebiet leeren Schalles, welches links in die Milzdämpfung übergeht, rechts mit dem linken Teile der Leberdämpfung in einer Breite von ca. 5 cm

zusammenhängt. Der Magen ist an normaler Stelle nachweisbar, nicht dilatiert, die Milz nicht tastbar.

Diagnose: Cystischer Tumor, wahrscheinlich Echinococcus des linken Leberlappens.

29. X. In ruhig verlaufender Narkose (0,01 Morphium subkutan, 30 cm Billrothmischung wird 5 cm nach links von der Mittellinie ein 12 cm langer Schnitt vom Rippenbogen abwärts über die Geschwulst geführt. Nach Eröffnung der Bauchdecken wird ein grosser cystischer Tumor sichtbar, dessen Vorderfläche vom Ligamentum gastro-colicum überzogen ist. Der Magen ist oberhalb, das etwas abwärts verdrängte Colon transversum unterhalb des Tumors zu tasten. Die Leber zeigt, soweit sie abgetastet werden kann, normale Konfiguration und Konsistenz. Der Ausgangspunkt der Geschwulst lässt sich auch jetzt nicht mit Sicherheit feststellen. Der seröse Ueberzug wird stumpf durchtrennt, eine Strecke weit zurückgeschoben und die weissliche, gefässarme, ziemlich dicke Wand der uneröffneten Cyste cirkulär mit den Wundrändern der Bauchdecke vernäht.

4. XI. Nach leichten Temperatursteigerungen in der ersten Zeit nach der Operation wieder normale Temperatur. Die Geschwulst wird incidiert (ohne Narkose). Es entleert sich eine grosse Menge dickflüssiger, gelblicher, übelriechender Substanz, vermischt mit Brocken einer festeren, fettig aussehenden Masse. Der eröffnete Hohlraum wird tamponiert, zum tiefsten Punkte desselben ein starkes Drainrohr geführt. — 5. XI. Temperatur normal, das Druckgefühl in der Oberbauchgegend hat nachgelassen. In dem bei der Operation steril aufgefangenen Cysteninhalt finden sich keine Mikroorganismen. Derselbe besteht aus Fetttropfen, fettig degenerierten Zellen und einzelnen Haaren. — 12. XI. Täglicher Verbandwechsel, wobei sich noch immer grössere Mengen des stinkenden, breiigen Inhaltes und zahlreiche Haare entleeren. Die Höhle ist schmäler geworden. — 1. XII. Die Sekretion hat abgenommen. Die Mündung der Cyste ist auf ungefähr 2 cm verengert, ihre Tiefe dagegen unverändert.

4. XII. Operation (Prof. Wölfler): Narkose 0,01 Morphium subkutan, 65 cm Billrothmischung, Dauer 1 Stunde. Die Oeffnung der Cyste wird durch eine starke Schnürnaht verschlossen und hierauf elliptisch umschnitten, der Schnitt wird nach oben und nach unten verlängert. Der vordere Teil der Cyste lässt sich auf stumpfem Wege leicht freilegen. Man erkennt nun, dass der Tumor sich dorsalwärts weiter erstreckt, als man nach der Sondierung der eröffneten Cyste erwarten konnte. Die Auslösung dieses rückwärtigen Abschnittes gestaltet sich viel schwieriger, da sich zahlreiche und ausgedehnte Adhäsionen finden, die grösstenteils mit dem Messer durchtrennt werden müssen. Die hier stellenweise sehr dünne Cystenwand reisst dabei zweimal ein, es gelingt jedoch, den austretenden Inhalt aufzufangen und die Oeffnungen mit Péans zu verschliessen. Zuletzt stellt sich heraus, dass die Dorsalfläche des

Tumors dem mittleren Teile des Pankreas breit aufsitzt; die Verbindung ist hier eine sehr innige, die starke Blutung nach Durchtrennung derselben wird durch Umstechung gestillt. Die sehr geräumige, mehrere tiefe Buchten aufweisende Wundhöhle wird mit Gaze tamponiert, das obere und das untere Ende der Incision durch Etagennähte geschlossen, während durch die Mitte der Gazestreifen herausgeleitet wird.

Unmittelbar nach der Operation erhält Pat. eine subkutane Infusion von 300 cm³ physiologischer Kochsalzlösung. — 5. XII. Pat. ist noch immer kollabiert, der Puls frequent und klein. Temperatur normal. Injektion von 4 cm³ Oleum camphoratum. — 6. XII. Puls kräftiger, nachmittags leichte Temperatursteigerung. In der Oberbauchgegend mässige spontane Schmerzhaftigkeit. — 7. XII. Temperatursteigerung gering, der Verband von gelblich-grünem Sekret durchtränkt. — 9. XII. Pat. fieberfrei, heute der erste Stuhl seit der Operation. Entfernen der Tampons, Wundfläche ohne Belag. Von da ab wegen der reichlichen Sekretion täglicher Verbandwechsel; Temperatur, Appetit und Stuhl normal. — 14. XII. Entfernen der Nähte in den Wundwinkeln. — 20. XII. Sekretion geringer. Die Wundhöhle von gesunden Granulationen ausgekleidet, von den Seiten her bereits bedeutend verkleinert, dagegen noch sehr tief. — 2. I. 03. Die Wunde bildet eine flache Mulde, von deren Mitte ein ca. 6 cm tiefer Gang in die Bauchhöhle führt. — 7. I. Leichte Temperatursteigerung. — 8. I. Temperatur wiederum normal. Der Gang in der Mitte der Wundfläche schliesst sich nun rasch, mehrere Ligaturen stossen sich ab. — 8. II. Die Granulationsfläche nur mehr guldengross. Pat. erhält einen Pflasterverband und eine Bauchbinde, darf das Bett verlassen. — 18. II. Epithelisierung beendet. Die Operationsnarbe im oberen und im unteren Teile linear, in der Mitte ca. 4 cm im Durchmesser haltend. Beim Pressen und Husten keine Vorwölbung. Pat. wird geheilt entlassen.

Einer Mitteilung seines Arztes zufolge ist Pat. bis jetzt, ungefähr drei viertel Jahre nach seiner Entlassung, recidivfrei, hat keinerlei Beschwerden und verrichtet schon seit längerer Zeit wieder schwere körperliche Arbeit.

Das durch die Exstirpation gewonnene Präparat erweist sich als eine aus mehreren, verschieden grossen Kammern zusammengesetzte Cyste, die im halbentleerten Zustande 16 cm in der Länge und 10 cm grösste Breite misst. Die Wandung ist stellenweise durchscheinend, an anderen Stellen mehr als 1 cm stark. Die Aussenfläche ist, soweit sie von Adhäsionen frei ist, glatt, trägt keinen Serosaüberzug. Ungefähr die Hälfte des Volumens entfällt auf die am weitesten ventralwärts gelegene Cyste, die mit der Bauchwunde in offener Verbindung stand. Die Innenfläche derselben hat das Aussehen einer blassen, leicht macerierten Haut mit zahlreichen, 1—2 cm langen, blonden Haaren und schon makroskopisch

wahrnehmbaren Mündungen von Talgdrüsen. In der Nähe der Incisionsstelle fällt eine rundliche ungefähr 1 cm^2 messende Stelle von bläulichroter Färbung, das Niveau der Umgebung nicht überragend, auf. In der Mitte der Cyste stehen obere und untere Wand durch eine 8 mm breite, 2 mm dicke Hautbrücke mit einander in Verbindung. Im rückwärtigen Abschnitte findet sich ein für eine dicke Sonde eben noch passierbarer kurzer Kanal, der in eine zweite, kleinere, mit dem früher erwähnten breiigen Inhalte gefüllte Cyste von ähnlicher Beschaffenheit führt. Daran schliessen sich noch mehrere, z. T. mit einander kommunicierende, z. T. abgeschlossene Cysten von Hühnerei- bis Haselnussgrösse an, die mit dem gleichen Inhalte gefüllt sind, sowie zwei neben einander gelegene kleine Cysten mit glatten Wandungen und einem graugrünlichen, gallertigen Inhalte. In den am weitesten dorsalwärts gelegenen Cysten fehlen die Haare, eine derselben enthält wiederum eine kleine, bläulich-rote Partie, in einer zweiten findet sich ein 1½ cm langer, 3—5 mm breiter, am freien Ende aufgetriebener Fortsatz. An der gegen die Bauchspeicheldrüse gewendeten Fläche findet sich eine auffallend dicke und harte Stelle; beim Einschneiden derselben tritt ein etwa 5 cm langes Knochenstück zu Tage. Dasselbe besitzt ungefähr die Form einer dreiseitigen Pyramide, deren Basis in mehrere Höcker ausläuft.

Entsprechend diesen makroskopisch bemerkbaren Verschiedenheiten ergab auch die mikroskopische Untersuchung der einzelnen Abschnitte ziemlich differente Bilder. Der grösste Teil der Cysten wird ausgekleidet von geschichtetem Plattenepithel von wechselnder Mächtigkeit mit gut ausgebildeten Papillen, Haaren, Schweissdrüsen und sehr zahlreichen und grossen Talgdrüsen. Das Stroma wird gebildet von zellarmem, stellenweise lockerem, meist jedoch dichtfaserigem Bindegewebe, in welches vereinzelte kleine Lymphfollikel eingestreut sind. Die zwei durch ihre Färbung auffallenden Hautpartien zeigen bis auf einen grösseren Reichtum von dünnwandigen, mit einander vielfach anastomosierenden Gefässen denselben Bau. Der Knochen besteht der Hauptmasse nach aus Spongiosa, die von einer dünnen Corticalis umgeben ist. Zwischen dem Knochen und der benachbarten Cyste findet sich eine kleine Drüse vom Aussehen einer serösen Speicheldrüse, deren mit einer Lage hoher Cylinderzellen versehener Ausführungsgang auf einer Papille zwischen den Hautdrüsen in die Cyste einmündet. Der oben erwähnte Fortsatz trägt an seiner Oberfläche geschichtetes Plattenepithel ohne Haare, Talg- und Schweissdrüsen; an seiner Basis erfolgt ein plötzlicher Uebergang in ein einschichtiges, hohes Cylinderepithel ohne Flimmerbesatz mit dicht neben einander stehenden, unverzweigten Drüsenschläuchen. Diese Stelle zeigt in der Anordnung und der Grösse der Drüsen Aehnlichkeit mit der Schleimhaut des Verdauungstraktes, eine Identificierung mit einem bestimmten Abschnitte desselben lässt sich jedoch nicht durchführen; eine Muscularis mucosae findet sich unterhalb der Drüsenschichte

nicht. Das verdickte Ende des Fortsatzes enthält eine kleine Cyste mit einschichtigem kubischem Epithel und mehrere das gleiche Epithel tragende unregelmässig verzerrte Hohlräume. Die zwei mit schleimigem Inhalte gefüllten Cysten besitzen ein einschichtiges hohes Cylinderepithel ohne Drüsen.

Nach diesem Ergebnisse der mikroskopischen Untersuchung haben wir es im vorliegenden Falle mit einem Tumor zu thun, der neben einem ektodermalen und einem mesodermalen Anteile auch, allerdings in sehr rudimentärer Ausbildung, Gewebe enthält, für die mit grösster Wahrscheinlichkeit die Abstammung vom inneren Keimblatte anzunehmen ist, mithin um eine Geschwulst aus der Klasse der Teratome. Dieselbe zeigt hinsichtlich ihres Aufbaues eine grosse Uebereinstimmung mit den Tumoren der dritten Gruppe Lexer's[1]): Wir finden regellos neben einander liegend Cysten mit epidermisähnlicher und mit Schleimhautauskleidung, sowie ein bindegewebiges Stroma mit Lymphfollikeln und Knochen. Der Befund von Speicheldrüsensubstanz findet sein Analogon im Gross'schen[2]) Falle, bei welchem pankreasähnliches Gewebe nachgewiesen wurde. Ebenso wurde das gleichzeitige Vorkommen von Platten- und Cylinderepithel in einigen Fällen erwähnt. Dagegen fehlen in unserem Falle mehrere sonst sehr häufige Befunde wie Knorpel, Muskulatur, Teile des centralen und peripheren Nervensystems u. s. w.

Eine weitere Uebereinstimmung ergibt sich hinsichtlich der Lokalisation: die teratoiden Mischgeschwülste des Abdomens zeigen, obschon nicht so ausgesprochen wie die „unzweifelhaften fötalen Inklusionen" eine Vorliebe für das Netz und das Mesocolon transversum, ein Umstand, der nach Lexer in den komplicierten Wachstumsverhältnissen des dorsalen Mesogastriums seine Erklärung findet; für die Weiterentwicklung des in den Netzbeutel gelangten Geschwulstkeimes kommen dann in gleicher Weise, wie es Körte[4]) bezüglich der Pankreascysten gezeigt hat, vorwiegend drei Wachstumsrichtungen in Betracht: gegen das Ligamentum gastrocolicum nach vorne, gegen das Mesocolon nach unten und gegen das kleine Netz und das Foramen Winslowii. Am häufigsten, so auch in unserem Falle, wird der erstgenannte Weg eingeschlagen, doch sind auch die beiden anderen bereits beobachtet worden.

Die Beziehungen des hinteren Blattes des Peritoneum parietale zum Teratom liessen sich bei der Operation wegen der geringen

1) l. c. 2) l. c. 3) l. c.
4) Deutsche Chirurgie. Lief. 45.

Uebersichtlichkeit des Operationsgebietes nicht vollständig klarlegen. Da jedoch an der ventralen Fläche des Tumors, abgesehen vom Ligamentum gastrocolicum ein seröser Ueberzug nicht nachgewiesen werden konnte, ist ein intraperitonealer Sitz wahrscheinlicher als ein retroperitonealer; die feste Verbindung mit dem Pankreas spricht nicht dagegen. Im übrigen ist die Unterscheidung von retro- und intraperitonealen Teratomen von relativ geringer Bedeutung, da auch für die seltenen Fälle ersterer Kategorie kaum eine andere Entstehungsweise angenommen werden kann als für die letzteren.

Berücksichtigt man, dass bei der Lage der Geschwulst in nächster Nähe vom Magen, Colon, Pankreas, Leber, Netz etc. für die Differentialdiagnose eine ganze Reihe von Erkrankungen in Betracht kamen, dass ferner weder die Angaben des Kranken, noch die objektiv nachweisbaren Symptome etwas Charakteristisches darboten, so wird man es erklärlich finden, dass eine präcisere Diagnose nicht gestellt werden konnte. Bemerkenswert ist in der Anamnese, dass nach Aussage des Patienten die Beschwerden erst vor kurzem aufgetreten sein sollten. Wenngleich die Vermutung einer mangelhaften Selbstbeobachtung am naheliegendsten erscheint, so ist es doch auffallend, dass in anderen Fällen ebenfalls Angaben über ein rasches Entstehen der Geschwulst gemacht wurden, darunter auch in solchen, bei denen die mikroskopische Untersuchung, wie in unserem Falle, keine maligne Degeneration nachweisen konnte.

Die gleichen Schwierigkeiten hinsichtlich der Diagnose dürften sich auch den übrigen Beobachtern entgegengestellt haben, denn die teratoide Natur wurde fast immer erst gelegentlich der Operation beziehungsweise Obduktion entdeckt. Nur in wenigen Fällen, in denen besonders günstige Umstände vorlagen, wie eine selbständige Beweglichkeit im Bereiche der Geschwulst (Klebs, Highmor) oder der Palpation zugängliche knöcherne Teile (der 2. Fall Lexer's), konnte dieselbe vermutet werden. Die Probepunktion, die in unserem Falle wahrscheinlich ein wertvolles Resultat ergeben hätte, wird wegen der Gefahren für das Leben des Individuums bei cystischen Tumoren der Bauchhöhle heute nur mehr selten ausgeführt. In Wrights[1]) Falle ergab dieselbe eine seröse Flüssigkeit, welche keinerlei für die Diagnose verwertbaren Merkmale aufwies. Dagegen ist zu hoffen, dass auch hier künftig in einer Anzahl von Fällen die Untersuchung mittelst Röntgenstrahlen sich als ein wert-

1) l. c.

volles Hilfsmittel erweisen werde, welches Wilms[1]) bereits in einem Falle von präsakralem Teratom die Stellung der richtigen Diagnose ermöglicht hat. Es muss hier allerdings hervorgehoben werden, dass auch der photographische Nachweis von knöchernen Bestandteilen noch keinen unumstösslichen Beweis dafür liefert, dass es sich um ein Teratom handelt, da in seltenen Fällen auch in anderartigen Tumoren dieser Region z. B. in Pankreascysten Knochenbildung beobachtet worden ist.

Da durch das Ergebnis der Perkussion und durch die allerdings geringe respiratorische Verschieblichkeit ein Zusammenhang mit der Leber vorgetäuscht worden war, lautete die Wahrscheinlichkeitsdiagnose auf Echinococcus des linken Leberlappens, weshalb auch ursprünglich die zweizeitige Operation nach Volkmann geplant war. Bei den einfachen Dermoidcysten des Bauchraumes ist die Einnähung mit nachfolgender Incision bereits wiederholt, so von Spencer Wells, König u. A. ausgeführt worden. Bei einer Cyste der Nabelgegend wurde eine vollständige Ausheilung beobachtet, nachdem es durch eine schwere eitrige Entzündung zu ausgedehnter Nekrose und Abstossung der Cystenwand gekommen war. Sonst war der Erfolg kein vollständig befriedigender, da die Heilung regelmässig mit Zurückbleiben einer Fistel erfolgte, ein Resultat, das wohl in der Widerstandsfähigkeit des Epithels seine Erklärung finden dürfte. Noch ungünstiger für eine gänzliche Heilung liegen die Verhältnisse bei den teratoiden Geschwülsten, da sich hier mehrere z. T. nicht mit einander kommunicierende Hohlräume finden. Da ausserdem in einem ziemlich hohen Procentsatze der bisher publicierten Fälle eine maligne, gewöhnlich sarkomatöse, seltener carcinomatöse Degeneration eines Teiles der Geschwulst beobachtet wurde, erscheint es gerechtfertigt, dass man sich nach Sicherstellung der Diagnose nicht mit der Incision begnügte, trotzdem dieselbe bereits eine Verkleinerung herbeigeführt hatte, sondern die Exstirpation des Tumors anschloss.

Während in den früheren Fällen eingreifende Operationen meist vermieden wurden, ist in neuerer Zeit wiederholt die Entfernung der ganzen Geschwulst vorgenommen worden. Bei den unzweifelhaften fötalen Inklusionen ist sie erst einmal (Maydl)[2]) ausgeführt worden; der Grund ist wohl darin gelegen, dass es sich hier meist um ältere Beobachtungen handelt. Häufiger wurden die teratoiden Mischgeschwülste operativ angegangen. Schliesst man die Fälle Eng-

1) Hegar's Beiträge. 1900. Bd. 3.

2) l. c.

länder's und Göbell's aus, die in ihrer Deutung nicht sicher sind (im ersteren Falle wurde die im Netz gelegene Geschwulst von Pawlik exstirpiert, im letzteren Falle konnte die Operation nicht vollendet werden, die Kranke erlag nach einigen Wochen den Metastasen), so ist hier die Exstirpation achtmal unternommen worden (Gross, Tillaux, Pilliet, Montgomery, Lexer (2mal), Wright, Ahrens). Darunter befindet sich ein Fall (Pilliet), bei dem sich im Verlaufe der Operation die totale Entfernung als unmöglich erwies; die Patienten Lexer's (II) und Wright's starben wenige Stunden nach dem Eingriffe; bei Montgomery's Patientin traten bald nach demselben ausgebreitete Metastasen auf, so dass bei einer zweiten Operation eine Totalexstirpation nicht mehr ausgeführt werden konnte. Im Gross'schen Falle handelte es sich um ein Teratom der Bauchdecken.

Teratome der Bauchhöhle selbst sind demnach nur zweimal mit dauerndem Erfolg operiert worden: die Fälle von Lexer (I) und Ahrens (von Schede operiert), an die sich als dritter unser Fall anschliesst; denn wenn auch in demselben die Beobachtungszeit erst eine kurze ist, so erscheint doch nach dem mikroskopischen Befunde die Möglichkeit eines Recidives ausgeschlossen. Hinsichtlich der Technik der Operation schliesst sich derselbe am meisten dem Falle Lexer's (I) an, bei dem ebenfalls ein in der Bursa omentalis gelegenes Teratom entfernt wurde, dessen Einnähung und Incision der Exstirpation vorangieng. Während jedoch die Exstirpation desselben keine bedeutenden technischen Schwierigkeiten darbot, gestaltete sich in dem von Prof. Wölfler operierten Falle infolge der zahlreichen Verbindungen mit den Nachbarorganen die Operation zu einer sehr eingreifenden.

Obzwar nach dem eben Angeführten die Statistik der Exstirpation bis jetzt keine sehr günstigen Zahlen aufweist, so ist doch nicht zu verkennen, dass die letzten Jahre hierin eine bedeutende Besserung gebracht haben, und es ist daher zu erwarten, dass diese seltene Geschwulstform, die ursprünglich nur vom Standpunkte der pathologischen Anatomie Interesse erweckte, künftig auch von seiten des Chirurgen eine erhöhte Beachtung finden werde.

Zum Schlusse ist es mir eine angenehme Pflicht, meinem hochverehrten Chef, Herrn Professor Dr. Wölfler, für die Ueberlassung und Förderung dieser Arbeit meinen wärmsten Dank zu sagen.

AUS DER

PRAGER CHIRURGISCHEN KLINIK

DES PROF. DR. WÖLFLER.

XV.

Ueber Schweissdrüsentumoren.

Von

Dr. **Oskar Klauber,**
Operationszögling der Klinik.

(Hierzu Taf. V—VI.)

Obwohl bereits um die Mitte des vorigen Jahrhunderts von verschiedenen Forschern auf die Möglichkeit des Hervorgehens von Neubildungen aus den Schweissdrüsen hingewiesen worden war und im Verlaufe der folgenden Jahrzehnte mehrmals derartige beobachtete Gebilde auch beschrieben wurden, so ist doch bis heute die Lehre von den Schweissdrüsentumoren zu keinem definitiven Abschlusse gelangt. Schuld daran tragen verschiedene Umstände: zunächst eine ungenügend strenge Kritik bei der Beurteilung der älteren Fälle, welche zur Folge hatte, dass eine Anzahl von Beobachtungen in die Litteratur der Schweissdrüsenerkrankungen übergegangen ist, welchen wir heute teils ihre Zugehörigkeit zu diesem Gebiete absprechen müssen, teils können wir dieselbe mangelhafter Beschreibung wegen nicht mehr mit Sicherheit feststellen; weiters die Einbeziehung von in den letzten beiden Jahrzehnten neuentdeckten, mit den Knäueldrüsen in Zusammenhang stehenden Krankheitsformen in die Nomenklatur der Schweissdrüsentumoren, welche vollends dazu beitrugen, die Orientierung über die schon an und

für sich in verschiedenartigen Formen auftretenden wahren Neubildungen an den Schweissdrüsen ungemein zu erschweren. Während die in den 80er Jahren erschienenen Hand- und Lehrbücher noch eine ausführliche abgerundete Darstellung des Schweissdrüsenadenoms — des wichtigsten Vertreters der Schweissdrüsentumoren — geben, fällt in den neueren derartigen Werken die besondere Zurückhaltung auf, mit welcher von den einzelnen Autoren diese Frage gestreift wird. Und doch sind gerade in den letzten Jahren eine Reihe von einwandfreien, sorgfältig angestellten Beobachtungen mitgeteilt worden, welche in die Lage versetzt hätten, die Lehre von den Schweissdrüsentumoren einer neuerlichen Revision und zeitgemässen kritischen Bearbeitung zu unterziehen.

Noch ein weiterer Erklärungsgrund für die verhältnismässig stiefmütterliche Behandlung dieses Kapitels der Pathologie scheint wohl auch darin gelegen zu sein, dass nach der heutigen Einteilung der Wissenschaft drei Specialzweige der Medicin das Material für dessen Erforschung zugewiesen erhalten: die Dermatologie, die Chirurgie und die pathologische Anatomie. Statt dass jedoch wie bei anderen Grenzfragen der Wissenschaften, gerade diese im Wettstreite der Auffassungen eine besonders intensive Bearbeitung erfahren, ist dem schliesslich doch vorzugsweise bloss pathologisch-anatomisches Interesse beanspruchenden Thema von den Neubildungen der Schweissdrüsen von Seiten der Kliniker nur wenig Aufmerksamkeit zugewendet worden, während die pathologischen Anatomen wieder fast niemals Gelegenheit hatten, einschlägiges Material von den Sektionen zu gewinnen, und bloss auf die von den Kliniken ihnen überlassenen Untersuchungsobjekte angewiesen waren.

Ein Fall von Schweissdrüsentumor, welchen wir im Februar v. J. an der deutschen chirurgischen Klinik in Prag zu beobachten und zu operieren Gelegenheit hatten, und den mir wegen der doch immerhin grossen Seltenheit des Vorkommens von solchen Neubildungen mein verehrter Chef Herr Prof. Wölfler zur Untersuchung überwies, veranlasste mich, die einschlägige Litteratur einer eingehenden Durchsicht zu unterziehen. Wenn ich die Resultate derselben und im Anschlusse daran die eigenen Beobachtungen, obwohl dieselben naturgemäss vorzugsweise die pathologisch-anatomische Seite der in Rede stehenden Frage behandeln können, mitteile, so hoffe ich hiemit auch bei den Chirurgen, welche seit jeher der Anatomie der Geschwülste ihr stetes Augenmerk zuwandten, Interesse zu finden.

Lebert[1]) war wohl der erste gewesen, welcher im Jahre 1845 die Möglichkeit aussprach, dass ein Carcinom der Haut von den Schweissdrüsen seinen Ausgang genommen haben könne. In Deutschland hat sich zuerst Führer[2]) im Jahre 1850 mit dieser Frage beschäftigt. Er hatte einmal eine Warze in der Seitenfurche der Nase, das anderemal bei einem $^1/_2$jähr. Kinde mehrere erbsen- bis haselnussgrosse Geschwülstchen auf dem Scheitel beobachtet und histologisch untersucht; da er hiebei nur acinöse Drüsen fand, sprach er die Geschwülste als Schweissdrüsenhypertrophien an; in dem zweiten Falle war die grösste Geschwulst bereits exulceriert und darin Schweissdrüsen wohl nicht mehr nachweisbar, doch waren in der umgebenden normalen Haut die Knäueldrüsen hypertrophisch. Wenn es sich auch in diesen Fällen, wie Geber[3]) meint, nicht um richtige Schweissdrüsentumoren handelte, sondern um Exemplare von Molluscum contagiosum, so ist es doch ein Verdienst Führer's, in einer späteren Publikation[4]) es noch ausdrücklich ausgesprochen zu haben, dass die epithelialen Neubildungen der Haut in mindestens zwei Gruppen eingeteilt werden müssten: in solche, welche ihren Ursprung von den interpapillären Zapfen der Epidermis nehmen, und jene, welche von den tieferen epithelialen Gebilden, den Haarfollikeln und den Schweiss- und Talgdrüsen ausgehen.

Gerade zu jener Zeit waren die Anschauungen über das Carcinom im Verlaufe ihrer Entwicklung in einen derartigen schwankenden Zustand geraten, dass Namengebung und Definition, Pathogenese und klinische Symptomatologie bei den verschiedenen Gelehrten in divergentester Weise ihren Ausdruck fand. In dem Zeichen dieser Zeit steht auch eine Mitteilung Remak's[5]), in welcher er in Uebereinstimmung mit der Einteilung Führer's einen neuen Typus von Epithelgeschwülsten aufstellt, die von den Drüsen der Haut ihren Ursprung nehmen und welche er daher „Hautdrüsengeschwülste, Adenome" benennt. Veranlassung hiezu bot die Untersuchung einer Hautgeschwulst, welche aus gewundenen, dickwandigen, zuweilen verästelten und von einer Membran umschlossenen Schläuchen von

1) Lebert, Physiologie pathologique. Paris 1845. Tome II. p. 189.

2) Deutsche Klinik. 1850. Nr. 20.

3) Geber, in v. Ziemssen's Handbuch der spec. Pathol. und Therapie. Bd. XIV. Handbuch der Hautkrankheiten. 2. Hälfte. Leipzig 1884. S. 529.

4) Wagner und Führer, Ulcerierte Geschwulst der Unterlippe. Deutsche Klinik. 1851. Nr. 34.

5) Deutsche Klinik. 1854. Nr. 16. S. 170.

Epidermoidalzellen zusammengesetzt war; die Enden der Schläuche dagegen bestanden aus soliden runden Zellnestern, solche lagen auch zwischen und unter den Schläuchen. Remak hält die Schläuche für veränderte Schweissdrüsengänge, die Zellnester für abgeschnürte Teile derselben; zugleich spricht er die Vermutung aus, dass diese Abschnürung ihr Analogon finde in der embryonalen Entstehung der Drüsen als solide Zapfen aus dem Oberflächenepithel.

Dass zu jener Zeit, als die pathologischen Begriffe — wie jener des Adenoms — erst geschaffen werden mussten, die Details der Differentialdiagnose mangels einer hinreichenden Zahl von Einzelbeobachtungen noch nicht begrenzt werden konnten, lässt uns die bisherigen Veröffentlichungen zwar historisch interessant, aber von sehr geringem wissenschaftlichem Wert für einen Ausbau der Lehre von den Schweissdrüsengeschwülsten erscheinen. Der eigentliche Vater jener ist erst Verneuil, der sich vom Jahre 1853 an wiederholt in eigenen Arbeiten und jenen seiner Schüler mit dem Studium der Schweissdrüsentumoren beschäftigte.

Der erste publicierte Fall [1]) betraf eine subkutan hinter der Parotis am Halse gelegene mandelgrosse Geschwulst bei einem 40-jährigen Manne. Dieselbe erwies sich als aus mehreren Cysten bestehend, deren Wandungen mit Pflasterepithel ausgekleidet waren und die Verneuil als cystös degenerierte Schweissdrüsen ansah, da sich zwischen den Cysten ausser Bindegewebe bloss z. T. stark hypertrophierte Schweissdrüsen vorfanden; er gibt eine genaue Beschreibung der histologischen Details, auf deren Wiedergabe ich um so eher verzichten kann, als uns gerade diese ermöglichen, die Geschwulst als ein Cystenhygrom des Halses zu klassificieren (Török) [2]). Im folgenden Jahre konnte Verneuil [3]) 5 weitere Fälle beobachten, so dass er nun bereits imstande war, eine Klassifikation der Schweissdrüsentumoren vorzunehmen. In dem einen Falle handelte es sich um mehrere kleine exulcerierte Geschwülste in der Regio orbitalis einer 50jährigen Frau, in einem anderen um eine mit verdünnter Haut bedeckte mandelgrosse Geschwulst an der Ober-

1) Verneuil, Kystes multiples dus à la dilatation des glandes sudoripares; nouvelle variété de tumeur souscutanée. Memoires de la Soc. de Biol. 1853 und Gaz. méd. 1853. Nr. 53. p. 839.

2) Török in Mracek's Handbuch der Hautkrankheiten. Bd. 1. Wien. 1901. S. 464 ff.

3) Archives générales de médecine. 1854. Mai p. 555, Oct. p. 447, Dec. p. 693.

lippe einer 67jährigen Frau, welche beide bei der mikroskopischen Untersuchung breite röhrenförmige Kanäle mit Auswüchsen und Verzweigungen zeigten und deren Wände aus Zellen ähnlich jenen der Schweissdrüsen bestanden. Diese beiden Fälle sollten die eine Gruppe der Schweissdrüsentumoren darstellen, welche als Hypertrophie, eventuell als Adenombildung (im modernen Sinne) zu bezeichnen wäre. Eine zweite Gruppe bildet die cystöse Degeneration, als deren Repräsentant der zuerst beschriebene Fall zu betrachten wäre; einen zweiten solchen beobachtete Verneuil in Form von multiplen kleinen Geschwülstchen an Hals und Rumpf; auch diesen Fall hält Török nicht für ein Schweissdrüsenadenom, sondern für ein kapilläres Lymphangiom.

Hat es sich bei den Fällen der ersten Gruppe um eine Wucherung des Drüsenepithels innerhalb der Grenzen der Membrana propria gehandelt, so kann es im weiteren Verlaufe zu einem Durchbrechen dieser Schranke kommen und damit beginnt das excessive Wachstum, aus der gutartigen Geschwulst ist eine bösartige geworden, ein Carcinom. Derartige maligne Degenerationen will Verneuil zweimal beobachtet haben; die exulcerierten Geschwülste bestanden der Hauptmasse nach aus hypertrophischen Schweissdrüsen, im ältesten Teile der Geschwülste aber fanden sich Haufen von Plattenepithelzellen, stellenweise koncentrisch geschichtet. Verneuil stellt sich die maligne Degeneration in der Weise vor, dass eine Epidermisinfiltration in die hypertrophischen Drüsen stattfinde; aber schon Broca hat damals ganz richtig erkannt, dass es sich um gewöhnliche Epitheliome handle, in deren Umgebung eine Schweissdrüsenhypertrophie gar nicht so selten sei.

Verneuil veröffentlichte in den folgenden Jahren noch eine ganze Reihe einschlägiger Beobachtungen[1]); er stellte noch eine besondere, vom Adenom zu unterscheidende Form des Adenoids der Schweissdrüsen auf, schied das Adenom in 4 verschiedene Unterarten, so eine vereiterte, eine subkutane und eine hypertrophische Form (neben der gewöhnlichen). Aber schon damals[2]) hatte die

1) Cit. bei Petersen, Arch. f. D. u. S. 25. 1893. S. 450, hinzu kommt noch Verneuil, Nôtes cliniques recueillies à l'hôpital Lariboisière. Gaz. hebd. de méd. et de chir. 1870, ferner Ders., Adénome sudoripare: les quatres formes réunies chez une même malade. Gaz. des hôp. 1879. Nr. 73.

2) Man vergleiche z. B. den Vortrag von L. E. Wagner in der Leipziger mikrosk. Gesellsch., abgedruckt in Schmidt's Jahrbüchern. Bd. 103. 1859. S. 106 ff.

Zugehörigkeit aller dieser Bildungen zu den Schweissdrüsentumoren allenthalben Zweifel erweckt, da aus rein äusserlichen Merkmalen, aus der Schweissdrüsen ähnlichen Gestaltung der Zellstränge deren Abstammung abgeleitet worden war.

Das Gleiche ist der Fall bei vielen der in der Folgezeit publicierten Beobachtungen, die sich bei Petersen[1]) zusammengestellt finden und auch sonst in den grösseren Lehr- und Handbüchern immer wieder citiert werden; teils lagen sichere Fälle von Hautcarcinom vor, deren mikroskopisches Bild zu der Annahme eines Schweissdrüsentumors verleitet hatte, teils ist die Beschreibung derart gehalten, dass uns gegenwärtig eine Bestimmung der Art der Neubildung überhaupt unmöglich ist; teilweise lagen auch Verwechslungen mit andersartigen Neubildungen (besonders Angiomen) vor. Ich will auf alle diese Mitteilungen — unter welchen sich wohl das ein- oder anderemal wirklich ein Schweissdrüsen-Neoplasma befunden haben mag, ohne dass es jedoch heute mehr gelänge, dies mit Sicherheit zu erweisen — nicht des Näheren eingehen, einerseits weil dieselben bereits einigemal der Kritik unterzogen worden sind, dann aber auch, weil eine Verwertung dieses Materiales aus einer Zeit, wo die normale wie pathologische Anatomie dieses Gebietes noch auf einer sehr unentwickelten Stufe gestanden — haben doch erst in den 70er Jahren Ranvier, Hermann, Heynold, Hörschelmann u. A. die feineren Details der Schweissdrüsen-Anatomie gefunden — keine verlässlichen Beiträge zu einer Schweissdrüsen-Pathologie erwarten lässt.

Ich will mich daher mit der Anführung bloss jener wenigen Beobachtungen aus älterer Zeit, welche als einwandfreie Schweissdrüsentumoren angesehen werden können, begnügen und hieran die grosse Zahl neuerer gut untersuchter und zum grössten Teil ausführlich beschriebener Fälle anreihen. In der Reproduktion dieser sicheren Fälle von Schweissdrüsentumoren muss ich mich schon deswegen einer grösseren Ausführlichkeit befleissen, weil eine Zusammenstellung und Verwertung derselben bislang nicht besteht; Petersen's[2]) zusammenfassende Abhandlung ist bereits 1893 erschienen und auch Török[3]) (1901) beschränkt sich so ziemlich nur auf die von je-

1) A. a. O.; von älteren Fällen kommt noch hinzu: Demarquay, Tumeur formée par l'hypertrophie des glandes sudoripares. Gaz. des hôp. 1868. Nr. 32.

2) Arch. f. Derm. und Syph. 25. 1893. S. 441.

3) A. a. O.

nem angeführten Fälle. Nun zeigen aber auch die einzelnen Bilder, unter welchen Schweissdrüsengeschwülste beobachtet wurden, eine so grosse Mannigfaltigkeit — kaum ein Fall gleicht dem andern —, dass eine Einzelnvorführung derselben zu einer zusammenfassenden Darstellung wohl notwendig erscheint.

Wenn auch die von Verneuil mitgeteilten Beobachtungen heute der Kritik nicht mehr standhalten, so entspricht die von ihm i. J. 1854 gegebene Einteilung der Geschwülste doch ungefähr dem tatsächlichen Vorkommen solcher Neubildungen. Es lassen sich in die von ihm aufgestellten drei Gruppen: Hypertrophie bezw. Adenom, cystöse Degeneration und maligne Entartung (Carcinom) fast alle der bisher publicierten Fälle einreihen, wenn sich auch wie ja zu erwarten, Uebergänge finden: das Cystadenom, Ausgang eines Adenoms in Carcinom u. ä. Ich will diese älteste und einfachste Einteilung für die Gruppierung der Kasuistik zunächst im allgemeinen beibehalten, ob zwar dieselbe den modernen pathologischen Begriffen nicht völlig entspricht, wohl aber den Ueberblick bedeutend erleichtert.

Hypertrophien der Schweissdrüsen sind kein seltenes Vorkommnis, aber auch in Geschwülsten treten mitunter die nebenher vergrösserten Schweissdrüsen so auffällig in Erscheinung, dass zu wiederholten malen derartige Bildungen als Schweissdrüsentumoren beschrieben wurden und erst später deren wahre Natur aufgedeckt wurde. Ausser bei Hautcarcinomen, wo eine Schweissdrüsenhypertrophie recht häufig ist und Veranlassung gegeben hat, die Neubildung als von den Schweissdrüsen ausgegangen anzunehmen, sind es besonders Angiome, bei welchen nach der Exstirpation durch ein Zusammenfallen der dünnwandigen kavernösen Räume ein völliges Zurücktreten der Angiombildung gegenüber der Schweissdrüsenhypertrophie statthaben kann (Lotzbeck, Waldeyer, Virchow).

Geschwülste, welche ausschliesslich oder vorwiegend durch eine einfache Schweissdrüsenhypertrophie entstanden sind, kommen in der Form von Warzen vor, ohne dass sich natürlich deren Natur vor der mikroskopischen Untersuchung feststellen liesse.

Schon bei Rindfleisch[1]) lesen wir, dass dieser weiche Warzen untersuchte, in denen Papillarkörper und Cutis völlig normal

1) Rindfleisch, Lehrbuch der path. Gewebelehre. 1867/69. S. 268. Vgl. auch Billroth, Allg. Chirurgie. 1875. S. 739.

waren und erst an der Grenze gegen das subkutane Bindegewebe sich ein 6—8 mm dickes Polster von Schweissdrüsen vorfand, deren Durchmesser oft bis auf 2 mm vergrössert war. — Desgleichen bildet Lücke[1]) einen selbst beobachteten Fall von der Stirnhaut einer Frau ab, der sich als ein flacher Naevus repräsentierte und aus hypertrophischen Schweissdrüsen bestand; die unteren Teile der Schläuche erschienen länger, gewundener und dicker und besassen Ausbuchtungen. Dieser sowie ein von Förster[2]) in seinem Atlas abgebildeter Fall bilden bereits den Uebergang zum eigentlichen Adenom der Schweissdrüsen.

Einen Fall, bei dem die hypertrophischen Schweissdrüsen zwar nicht ausschliesslich den Tumor zusammensetzten, aber gewiss an dessen raschem Wachstum in der letzten Zeit beteiligt waren, beschreibt neuerdings Beier[3]) aus der Prager dermatologischen Klinik.

Bei einem 17j. Mädchen war eine angeborene Geschwulst am Dorsum der Grundphalange des 4. linken Fingers unter vermehrter Schweisssekretion seit 14 Tagen auf das Doppelte, auf Walnussgrösse gewachsen. Aus den deutlich sichtbaren Schweissdrüsenpori liessen sich durch Kompression sauer reagierende Tröpfchen herausdrücken. Die exstirpierte Geschwulst ergab den Befund eines Naevus subcutaneus (er bestand vorwiegend aus Binde- und Fettgewebe), aber an seiner Peripherie fand sich eine Schicht von sehr zahlreichen, stark vergrösserten und verlängerten, ziemlich dicht aneinander gelagerten Schweissdrüsenknäueln, deren Lumen auf das 2—3fache vergrössert war. Dabei war der Bau der einzelnen Drüsen ein völlig normaler; die Membrana propria überall intakt, keine Sprossen- oder Cystenbildung nachweisbar.

Aehnlich wie das Schweissdrüsensystem wiesen auch die Gefässe der Subcutis eine Hypertrophie auf, und dadurch gewinnt der Fall einige Aehnlichkeit mit dem Lotzbeck'schen[4]).

Hatte noch im Jahre 1854 Remak mit dem neugeschaffenen Namen Adenom alle von den Hautdrüsen ausgehenden (Epithelial-) geschwülste bezeichnet, so wurde bald nachher in der Diskussion der Verneuil'schen Fälle dieser Begriff in engere Grenzen gefasst und steht die Definition des Adenoms — abgesehen von einigen

1) Lücke im Handbuch der allg. u. spec. Chirurgie von Pitha-Billroth. Bd. II. 1. Abteil. 1869. S. 276.

2) Förster, Handbuch der allg. pathol. Anatomie. 1865. S. 356 und Atlas Taf. XXIII. 1—4.

3) Arch. f. Derm. und Syph. 31. 1895. S. 337.

4) Arch. f. path. Anat. 16. 1859. S. 160.

kleinen Details, in Abgrenzung gegen das Carcinom seit den 60er Jahren des vorigen Jahrhunderts fest: Das Adenom ist eine Neubildung von Drüsenelementen, welche den Typus ihrer Muttersubstanz nachahmen; die Forderung, dass die Membrana propria nirgends durchbrochen sein darf, kam erst später hinzu. War auf diese Weise die Stellung des Adenoms gegenüber dem Carcinom präcisiert worden, so schwankten noch durch viele Jahrzehnte die Unterscheidungsmerkmale, welche das Adenom von der einfachen Hypertrophie abgrenzen sollten. Thierfelder's[1]) Annahme der Heterotopie des Adenoms, während bei der Hypertrophie ebenfalls eine Vergrösserung und Vermehrung der Elemente mit Hypersekretion stattfinde, aber der Zusammenhang mit den normalen Drüsen erhalten sein müsse, ist längst als irrig hingestellt worden, und es gehört im Gegenteil heute gerade der Nachweis des Zusammenhanges mit unveränderten Drüsen zu den Hauptbedingungen für die Feststellung der Adenomnatur einer bestimmten Drüsengattung. Nach Unna[2]) wäre das Charakteristische des Adenoms (gegenüber der einfachen Hypertrophie), dass zwar die Struktur nachgeahmt, „die Architektur aber überschritten würde": man fände nicht mehr einfache Schläuche mit Knäueln, sondern es zeige sich bereits Sprossenbildung und Teilung der Kanälchen[3]); ausserdem sei die Funktion stets gestört (Mangel des Fetts). Ob die Auswüchse hohl oder solid sind, ist von keiner Bedeutung, da auch die normalen Schweissdrüsen in ihrem embryonalen Stadium solide Zapfen darstellen.

Ein sorgfältig untersuchter Fall von Adenom ist zunächst jener von Thierfelder[4]),

Bei einer 50j. Frau wuchs eine Geschwulst in der rechten Schläfengegend seit 8 Jahren langsam von Bohnengrösse an, in den letzten zwei Monaten rasch aber schmerzlos und ohne die Haut zu durchbrechen bis auf Gänseeigrösse. Bei der von Thiersch vorgenommenen Operation zeigte sich, dass die Neubildung bereits in die Schädelknochen eingedrungen war und sich in den Diploehöhlen derselben ausbreitete, so dass eine radikale Exstirpation unmöglich erschien; die Kranke ging am 32. Tage an einem postoperativen Hirnabscess zu Grunde. Bei der histo-

1) Arch. der Heilkunde. 11. 1870. S. 401.

2) Unna, Die Histopathologie der Hautkrankheiten. 1894. 8. Lief. von Orth's Lehrbuch der spec. path. Anat. S. 810 ff.

3) Allerdings kommen diese auch normal bei den grossen Formen der Schweissdrüsen, in der Achselhöhle und bei den Circumanaldrüsen vor (Kölliker, Gewebelehre. I. S. 252).

4) A. a. O.

logischen Untersuchung fanden sich in dem exstirpierten Teile der Geschwulst Drüsenschläuche, welche in ihrem Baue mit jenen der Schweissdrüsen vollkommen übereinstimmten und sehr häufig Sprossenbildung erkennen liessen. Im oberen Teil, der bloss aus den epithelialen Elementen bestand, während im unteren — dem jüngeren Anteile der Geschwulst — Bindegewebs-Septa mit spärlichen dünnwandigen Gefässen die Drüsen trennten, fand sich cystöse Degeneration, das Epithel war daselbst abgeplattet, der Inhalt der bis 0,55 mm breiten Cysten war albuminähnlich. Bei der Sektion zeigte sich noch, dass die Geschwulstmassen ca. 3 cm weit in den Knochen hineingewuchert waren und daselbst die Zellen nicht mehr den drüsigen Bau erkennen liessen, sondern nur mehr verschieden grosse Hohlräume zwischen denselben vorhanden waren.

Thierfelder fasst den Fall in der Weise auf, dass sich primär in der Markhöhle der Diploë aus embryonal versprengten Schweissdrüsenkeimen die Neubildung entwickelt habe, und stützt dies auch damit, dass bei einer Weichteilgeschwulst ebenso wie bei einem Atherom zwar eine Usurierung der Knochen, jedoch kein Einwuchern in die Knochensubstanz stattfinde. Dem lässt sich jedoch entgegenhalten, dass bei einer aus dem Innern der Schädelknochen hervorwachsenden Geschwulst doch Knochenreste auf deren Oberfläche sich hätten nachweisen lassen müssen. Auch der Umstand, dass die Neubildung zunächst als eine stationäre Geschwulst von Bohnengrösse tastbar gewesen ist, spricht dafür, dass der Tumor doch von der Subcutis ausgegangen ist (sonst wäre das Anfangssymptom ja eine Knochenauftreibung gewesen). Der obere ältere Teil, dessen Zusammenhang mit den Schweissdrüsen der Subcutis in der irrigen Meinung, dass versprengte embryonale Keime die Veranlassung zu Neubildung gegeben hätten, zu erweisen verabsäumt wurde, kann auf Grund der genauen Beschreibung als ein sicheres Schweissdrüsenadenom angesprochen werden; der Bau des unteren Teils der Geschwulst im Vereine mit dem unbegrenzten Wachstum unter Zerstörung des umliegenden Gewebes ist ein Beispiel dafür, wie das Schweissdrüsenadenom zuweilen Neigung zum Uebergang in bösartige Geschwulstformen besitzt.

Ein ganz anderes Bild tritt uns in dem von Petersen[1]) publicierten Falle entgegen.

Die 20j. Pat., die auch an rechtsseitigen Nasenrachenfibromen litt, wies an ihrer rechten Körperhälfte, am Halse und der Brust, an einem Teile von Ober- und Unterschenkel zahlreiche Hautgeschwülstchen bis zu

1) Arch. f. Derm. und Syph. 24. 1892. S. 919.

Kirschengrösse auf, die warzenartig, papillär gebaut, mit normaler oder bräunlicher Haut überzogen waren, teilweise auch konfluierten; zwei so entstandene grössere Tumoren an der Hinterseite des Oberschenkels waren wie auch mehrere andere grössere Geschwülste, exulceriert. — Es wurden einzelne der seit Geburt bestehenden Geschwülste behufs Untersuchung exstirpiert, die folgendes ergab: Es handelte sich um Adenome, welche aus Drüsengängen mit mehrschichtigem kubischen Epithel zusammengesetzt waren und an denen Membrana propria, Cuticula und Lumen deutlich zu erkennen war. Ausserdem fanden sich gekrümmte Gänge mit einem einschichtigen hohen Cylinderepithel, sowie Cysten mit mehrschichtigem kubischem Epithel, dieses z. T. in Zerfall begriffen. Einzelne Gänge liessen sich bis zu dem etwas verbreiterten Oberflächenepithel verfolgen, von dem teils solide, teils hirschgeweihartig verzweigte Zapfen ausgingen. Die Schweissdrüsen in den Geschwülsten waren an Zahl vermehrt, ihre Ausführungsgänge erweitert und zeigten Knospenbildung; stellenweise war ein sicherer Zusammenhang mit den oben beschriebenen Gebilden nachweisbar.

Wir haben hier einen sicheren Fall von Adenom der Schweissdrüsen-Ausführungsgänge vor uns, ein sog. Syringadenom nach Unna (im Gegensatz zu den Spiradenomen oder Spiromen, welche von den Drüsenkörpern ausgehen). Die Neubildungen waren angeboren und sind mit grosser Wahrscheinlichkeit als eine embryonale Wachstumsanomalie der Drüsenanlagen aufzufassen; dafür spricht auch die Multiplicität und Lokalisation der Geschwülste. Wenn auch Petersen später[1]) auf Grund eines an einzelnen Stellen erhobenen Befundes, woselbst die Adenombildung von bereits fertigen Drüsen ausgegangen war, dem Falle eine gewisse Zwischenstellung zwischen den kongenitalen und erworbenen Geschwülsten zuweisen will, so möchte ich doch schon wegen der Multiplicität der Geschwülste dieser nachträglichen Abänderung der Klassifikation nicht beistimmen.

Eine eigentümliche Veränderung an den Schweissdrüsen beobachtete Unna[2]) im Gefolge einer multiplen kachektischen Hautgangrän, welche uns eben wegen ihrer Entstehungsgeschichte Bedenken gegen eine Einreihung unter die Tumoren der Schweissdrüsen erweckt, die ich aber doch wegen des so auffälligen mikroskopischen Befundes hier anführen möchte.

Bei einer 40j. Frau war es nach einem universellen Erysipel zur Bildung von Flecken, Papeln und Nekrosen mit Geschwüren gekommen,

1) Arch. f. Derm. und Syph. 25. 1893. S. 445.
2) l. c.

welche narbig heilten. Bei der histologischen Untersuchung der Flecke sah man die von entzündlicher Infiltration umgebenen Schweissdrüsen erweitert, die Knäuel entrollt, die Gänge bis zur Cystenbildung erweitert und ihr Epithel sandte solide Sprossen aus, die sich zuweilen wieder gabelig teilten.

Wenn auch diese Beobachtung grosse Aehnlichkeit mit einem Adenom hat und von Unna als einziger Fall eines erworbenen Syringadenoms bezeichnet wird, so glaube ich doch diesen Fall der von Stilling[1]) beschriebenen und von Petersen zutreffend als Hydradenitis chronica proliferans bezeichneten Erkrankungsform zurechnen zu müssen.

Perthes[2]) beschreibt ein angeborenes solitäres Adenom.

Derselbe excidierte einem 39j. Chinesen eine Geschwulst, welche an der Oberlippe in 3 Jahren allmählich zu Kleinwalnussgrösse herangewachsen und von normaler, nicht verschieblicher Haut überzogen war. 2 mm unter der Epidermis lag ein Netzwerk von epithelialen Zellzügen in einem bindegewebigen Gerüst eingebettet, welche zu geringem Teile aus soliden Walzen, meist aus Schläuchen bestand, die ein zweischichtiges Wandepithel aus Cylinder- und Pflasterzellen besassen. Uebergänge zwischen den soliden Zellhaufen und den cystenartigen Bildungen, welche eine solide Masse enthielten, liessen sich nachweisen. An einzelnen Stellen zeigten sich Degenerationserscheinungen an dem Wandepithel und dessen Umwandlung in die Cysteninhaltsmasse. — Mit der Epidermis erschien der Tumor durch solide Epithelschläuche in Verbindung gesetzt, die jedoch bloss Ausläufer der interpapillären Zapfen darstellten und die Epidermis nicht durchsetzten. Haare, Talgdrüsen und normale Schweissdrüsen fehlten im Bereiche der ganzen Geschwulst.

Es liegt ein Fall von wahrem Schweissdrüsenadenom vor, entstanden aus einer atypischen embryonalen Anlage; für letzteres sprechen die eines Lumen entbehrenden und nicht an die Oberfläche mündenden Ausführungsgänge, welche eine Entwicklung der Geschwulst aus fertigen Schweissdrüsen ausgeschlossen erscheinen lassen, ferner der Mangel eines Zusammenhanges mit normalen Schweissdrüsen. Sowohl die Knäuel als die Drüsengänge (in ihrem unteren Abschnitte) sind an der Neubildung beteiligt, indem beiderlei Anteile sich in ihrem Bau hier wiederfinden, so dass die Geschwulst zugleich als Spiradenom und Syringadenom zu bezeichnen

1) Deutsche Zeitschr. f. Chir. 8. 1877. S. 72. — König, Lehrbuch der spec. Chirurgie. 6. Aufl. 1893. Bd. I. S. 204.

2) Deutsche Zeitschr. f. Chir. 65. 1902. S. 283.

wäre; Perthes nennt sie Hydradenom. Dass die Schläuche Seitenäste abgeben und sich verzweigen, führt Perthes als einen allfälligen Gegengrund gegen die Schweissdrüsenabstammung an, ist jedoch gerade ein Merkmal der Adenomnatur.

Als Cystadenoma sudoriparum bespricht kurz Jupunoff[1]) ein Spirituspräparat.

Die gestielte Geschwulst vom Rücken eines Mannes mass 16 × 10 × 5 cm. Die histologische Untersuchung zeigte eine bindegewebige Grundsubstanz, welche von Drüsen-Quer-, Schräg- und Längsschnitten mit verschieden grossen, buchtigen Hohlräumen durchsetzt war; diese imponierten teils als längsgetroffene erweiterte Drüsenausführungsgänge, teils als dilatierte, quergetroffene Drüsenkörper. Leider war das Präparat schlecht konserviert worden und die Feinheiten des stark geschrumpften und nicht mehr färbbaren Epithels nicht mehr zu erkennen. Infolge dessen ist uns eine Nachprüfung der Richtigkeit der Diagnose nicht möglich; auffällig ist die bedeutende Grösse dieser Geschwulst und Jupunoff kann die Möglichkeit, ob es sich hier nicht um ein Cystadenom einer Mamma erratica handelt, nicht von der Hand weisen.

In demselben Jahre wurde ebenfalls aus dem v. Rindfleisch'schen Institute ein anderer Fall publiciert [Grüthling[2])], über dessen Natur der Autor sich nicht schlüssig werden konnte. Nach der vorliegenden Beschreibung scheint mir seine im Titel der Dissertation ausgesprochene Frage doch im Sinne der Ableitung des Tumors von den Schweissdrüsen zu beantworten zu sein, und es ist nur zu bedauern, dass dem Verfasser der Dissertation so wenig von der Schweissdrüsenpathologie bekannt war, dass er gewisse diesbezüglich gerade wichtige Verhältnisse an seinem Untersuchungsobjekt unbeachtet gelassen hat.

Ein seit dem 19. Lebensjahre bestehender und seit der Menopause in den letzten 10 Jahren zu Pflaumengrösse weiter gewachsener Tumor am Hinterhaupte einer 61j. Frau war, weil er im letzten Jahre schmerzhaft geworden und Auswüchse bekommen hatte, exstirpiert worden. Es fanden sich mehrere in der Subcutis gelegene grosse, weissliche Knoten, ein solcher reichte bis an die Hautoberfläche hinan und besass auf seiner Kuppe eine kleine Erosion. Die Knoten setzten sich aus Konvoluten von mannigfach gewundenen Strängen zusammen, welche vereinzelt auch aus den Knoten herauszogen; diese schlauchartigen Gebilde waren mit kleineren und grösseren Buckeln besetzt und durch verschieden breite Brücken mit einander in Verbindung. In dem oberflächlichen, offenbar jüngsten

1) In.-Diss. Würzburg 1896.
2) In.-Diss. Würzburg 1896.

Knoten sah man zahlreiche, zapfenartige Vorwölbungen in das umliegende bindegewebige Stroma vordringen. Die Zellen glichen teils den in der Geschwulst gleichfalls vorhandenen normalen Schweissdrüsenzellen, ohne dass jedoch ein Drüsenlumen ersichtlich war; teils fanden sich grössere Zellen mit grossen Kernen, deren Protoplasma manchmal konfluierte und auch sonst degenerative Veränderungen zeigte; schliesslich war noch eine diaphane Masse in der Achse der Schläuche vorhanden, die wie Grüthling bereits andeutet, sicher nichts anderes war, als das Sekret oder Zerfallsprodukt der Drüsen.

Manche Gründe sprachen dagegen, die Geschwulst für ein Endotheliom zu halten; trotzdem wurde es nicht versucht, einen völligen Beweis für die Herleitung der Neubildung von den Schweissdrüsen zu geben, gegen welche keines von den beschriebenen Merkmalen spricht.

Knauss[1]) beschreibt ein Schweissdrüsen-Cylinderepitheliom vom äusseren Fussrande einer älteren Frau.

Die haselnussgrosse, subkutan gelegene Geschwulst bestand aus einem bindegewebigen, stellenweise sehr kernreichen Stroma, zwischen welchem Alveolen mit einem cylindrischen Epithel lagen; doch fanden sich auch Uebergänge von kubischem zu cylindrischem Epithel, letzteres auch 2 bis 3schichtig angeordnet; überall war ein Drüsenlumen vorhanden. Aus der Form, der Lage in der Subcutis, dem Vorkommen von normalen Knäueldrüsen am Rande der Geschwulst, woselbst der allmähliche Uebergang in die Hohlräume mit hohem cylindrischen Epithel deutlich erkennbar war, folgert Knauss, dass es sich um ein Adenoma glandularum sudoriparum handle. Stellenweise fanden sich cystische Erweiterungen der Drüsenlumina, wobei das Epithel niedriger, anscheinend plattgedrückt erschien. Wegen der Verschiedenartigkeit der Epithelzellen und wegen des grossen Zellreichtums des Stroma glaubt Knauss es mit einer bösartigen Neubildung zu thun zu haben.

Unna[2]) hatte bloss einmal selbst Gelegenheit, ein Schweissdrüsenadenom zu beobachten.

Dasselbe hat die Form eines kastaniengrossen, subkutan gelegenen, von einer Bindegewebskapsel eingeschlossenen, kugeligen Tumors. Schon oberhalb der Geschwulst waren die Schweissdrüsenknäuel aufgerollt und das Epithel noch innerhalb der Membrana propria gewuchert. Aehnliche Drüsen sah man im oberen Teil des Tumors und von diesen zogen gewucherte Epithelialcylinder zu den innerhalb bindegewebiger Septa gut abgegrenzten soliden Zellmassen des unteren Teils, der sich aus einem dichten Gitterwerk feiner Walzen zusammensetzte, welche sich an der Peripherie einrollten und konfluierten.

1) Virchow's Archiv. 120. 1890. S. 561.
2) A. a. O.

Leider fehlen — wie in dem ganzen Werke von Unna — Abbildungen hiezu, welche noch manche sich uns aufdrängende Frage über den feineren Bau dieser Geschwulst beantworten könnten, doch scheint nach allem ein typisches Spiradenom vorzuliegen, wenn es auch nicht gelang, an den Walzen eine eigene Membrana propria nachzuweisen, sondern dieselbe mit dem Stroma verschmolzen zu sein schien. Doch dürfen wir wohl vertrauen, dass auch ohne Angabe der sonstigen Details, welche ein Urteil über das event. Vorliegen eines malignen Tumors erlaubt hätten, dieser Fall sicherlich kein Carcinom gewesen ist.

Unna referiert uns auch kurz einen Fall[1]), dessen Original mir nicht zugänglich war. Neben anderen Tumoren fand sich eine von einer Bindegewebskapsel umgebene Geschwulst, die aus eingerollten, verzweigten, 2—3reihigen Zellbändern bestand, welche von einer Membrana propria umgeben waren.

Dass Schweissdrüsenadenome unter dem Bilde eines sog. Tuberculum dolorosum auftreten können, beweisen zwei kurz aufeinanderfolgende Publikationen von Hoggan und Chandelux.

Das Ehepaar Hoggan[2]) beschrieb eine unter dem Arme seit acht Jahren bestehende, etwa bohnengrosse Geschwulst, die wegen der heftigen Schmerzen, welche dieselbe verursachte, exstirpiert werden musste. Die mikroskopische Untersuchung zeigte, dass der Tumor, der von einer breiten bindegewebigen Kapsel eingeschlossen war, der Hauptsache nach aus soliden Zellmassen vom Typus der Drüsenzellen bestand, aber an dem einen Rande gingen dieselben in hypertrophische Schweissdrüsen über.

Es handelt sich, wie besonders die beigefügten Abbildungen erkennen lassen, auch hier gewiss um ein (gutartiges) Schweissdrüsenadenom; merkwürdig ist nur die Deutung, welche die Autoren dem Entstehen dieser Neubildung geben. Es fanden sich nämlich mehrere, z. T. in Organisation begriffene Blutextravasate in der Geschwulst; epitheliale Zellen, welche sich in der Umgebung der nur als Ausführungsgänge zu deutenden, mit mehrschichtigem Epithel ausgekleideten Kanälchen vorfanden, fassen Hoggans als angepasste Umwandlungsprodukte des organisierten Blutextravasates auf, die durch Kompression der Ausführungsgänge eine cystöse Erweiterung der Drüsenkörper und konsekutiv eine Epithelwucherung zur Folge gehabt hätten. Virchow[3]) wollte allerdings auch diesen Tumor wie den von Lotzbeck als ein Angiom aufgefasst wissen,

1) Audry, C. und Nové-Josserand, G., Tumeurs multiples de la peau; épithélioma et idradénome. Lyon méd. 1892. p. 315.

2) Virchow's Archiv. 83. 1881. S. 223.

3) Virchow's Archiv. 83. 1881. S. 392.

doch sprechen die beigegebenen Abbildungen entschieden dagegen.

Einen zweiten ähnlichen Fall publicierte Chandelux[1]).

Bei einem 43j. Fräulein war vor 6 Jahren in der Nähe des Ellbogengelenkes ein erbsengrosses, schmerzhaftes, subkutan gelegenes Knötchen aufgetreten. Der obere Teil bestand aus Fett, Blutgefässen und Nerven, welch letztere der Sitz des Schmerzes waren, darunter lag der derbe Tumor, welcher sich aus knäuelförmig aufgewundenen Zellzügen mit verschiedenen Fortsätzen zusammensetzte, die allenthalben eine Membrana propria erkennen liessen und stellenweise ein Lumen besassen; die Schweissdrüsen der Nachbarschaft waren hypertrophisch.

Interessant wegen seiner Lokalisation ist ein Tumor, den v. Noorden[2]) beschrieben hat.

Seit 2 Monaten war bei einer 38j. Frau eine etwa erbsengrosse, halbkugelige Vorwölbung in der Mitte der Nabelgrube aufgetreten, welche wegen ihrer Pigmentierung für ein Melanosarkom gehalten und daher samt dem Nabel excidiert wurde. Die histologische Untersuchung ergab, dass in der Tiefe des Corium in einer Grundsubstanz, welche zum Teil aus normalem Bindegewebe, zum Teil aus strafferem, fibromatösem und stellenweise aus myxomatösem Gewebe bestand, sich einerseits Gruppen von Hohlräumen befanden, welche in einer schleimgewebeartigen Zone lagen und ein einschichtiges Cylinderepithel aufwiesen, andererseits tubulöse Schläuche mit dem gleichen oder zweischichtigem Epithel, welche von dem Lager der Hohlräume gegen die Epidermis hinzogen; an einer Stelle liessen sich dieselben bis zu einem Schweissporus an der Oberfläche hin verfolgen. Ausserdem fanden sich hier normale Schweissdrüsen sowohl in fibromatösen, wie in myxomatösen Gewebspartien eingebettet.

Der vollständige Mangel von Haaren und Talgdrüsen an dem ganzen Gebilde, der Bau und die Lage der Neubildung, sowie der gelungene Nachweis einer Membrana propria lassen uns die allgemeine Stellung des Tumors ausser Zweifel erscheinen; nicht so die genauere Klassificierung. Die Hypertrophie definiert v. Noorden als eine Vergrösserung der Drüsen und ihrer Gänge, zuweilen mit Erweiterung des Lumens von Knäueln und Gängen bis zur Cystenbildung gehend; sobald die Form gestört wird, Wandvorwölbungen und Sprossenbildung auftritt, liegt bereits ein Adenom vor. Trotzdem rechnet v. Noorden seinen Fall zu den Adenomen, weil die Form der Drüse, mindestens aber — wenn man schon die Cysten als sekundäre Degenerationsprocesse ansehen wollte, — jene der

1) Archives de physiologie. Tom. XIV. 1882. p. 639.
2) Deutsche Zeitschr. f. Chir. 59. 1901. S. 215.

Gänge grob gestört sei. Aber auf Grund der ausführlichen, durch Abbildungen illustrierten Beschreibungen, ist es mir nicht gelungen, Momente zu finden, welche auf eine deutliche Anomalie im Sinne der Adenombildung hindeuten würden; dass die vorhandenen Veränderungen der Gänge schon im Bereiche der Knäuel (bezw. Cysten) beginnen und bis zur Epidermis hinaufreichen, spricht durchaus nicht dafür, das Gebilde als Adenom aufzufassen.

Ueber die Entstehungsursache der Cystenbildung kann in diesem Falle vielleicht die Lokalisation einigermassen Aufschluss geben; das narbige Gewebe des Nabels, das sich histologisch als fibröses Bindegewebe präsentiert, kann wohl die Ausführungsgänge durch Kompression eingeengt haben. Ob dieselbe Ursache auch an der Entstehung der Drüsenhypertrophie (oder Adenombildung) beteiligt gewesen, darüber liessen sich nur Vermutungen aufstellen. Der Mangel eines nachweisbaren allmählichen Ueberganges von normalen in pathologisch veränderte Drüsen spricht für eine kongenitale Anlage der Neubildung.

Ein weiterer Fall stammt von Frede[1]).

Derselbe demonstrierte einen pflaumengrossen Tumor von der Mittellinie der Stirn einer 48jährigen Frau, der sich seit 8 Jahren zu dieser Grösse entwickelt hatte. Im Corium sah man kreisrunde Epithelzellenhaufen mit einem cystischen Lumen, welche hie und da solide Stränge abgaben. An einer Stelle liess sich der Zusammenhang mit dem Oberflächenepithel nachweisen, und Frede hält die Geschwulst für eine gutartige Neubildung mit cystischer Entartung, ausgegangen von in der Entwicklung gehemmten Schweiss- oder Talgdrüsen-Anlagen.

Brauns[2]) hatte Gelegenheit multiple Geschwülste von Schweissdrüsen zu untersuchen.

Die Geschwülste stammten von der Leiche eines 45j. Mannes, hatten wahrscheinlich schon seit Geburt unverändert bestanden und waren als Talgdrüsen-Retentionscysten angesehen worden. Die bloss am Rumpfe vorfindlichen, hanfkorn- bis haselnussgrossen Knoten waren subkutan gelegen, teilweise wölbten sie die unveränderte Haut darüber kugelig vor und zeigten auf dem Durchschnitte mit einer gelben breiigen Masse erfüllte Cysten. Im mikroskopischen Bilde umgab dieselben eine dichte Schicht von Schweissdrüsenknäueln, unter denen sich abnormer Weise auch solche von dem Typus der grossen Axillar- oder Circumanaldrüsen vorfanden. Namentlich die letzteren zeigten die allmählichen Stufen der

1) Arch. f. Derm. und Syph. 63. 1902. S. 123.
2) Arch. f. Derm. und Syph. 64. 1903. S. 347.

cystischen Erweiterung von Spindelgestalt bis zur kugeligen Form, stellenweise den Uebergang in den unveränderten Drüsenkanal deutlich erkennen lassend. Mit Zunahme der Grösse der Cysten wurden auch die Veränderungen an dem Wandepithel und dem umgebenden Stroma im Sinne der Kompressionswirkung bedeutender; das Epithel war mehrschichtig kubisch bis einschichtig plattenförmig, die glatten Muskelfasern auseinandergedrängt und das Netz elastischer Fasern rareficiert. Dass auch die grössten Cysten ihre Entstehung von den Schweissdrüsen herleiteten, bewies einerseits die Lage mitten zwischen den normalen Schweissdrüsen, der allmähliche Uebergang des Aufbaues der Wandbestandteile, aber auch stellenweise mit den Cysten direkt zusammenhängende Schweissdrüsentubuli. Die Wandung der Cysten war überall glatt, nirgends fanden sich Exkrescenzen oder Einstülpungen.

Halten wir an der früher gegebenen Definition fest, so können wir diesen Fall nicht als Adenom bezeichnen, da hier eine Störung in der „Architektonik" fehlt; aber zu der einfachen Hypertrophie gesellt sich noch das Vorkommen von Drüsen eines an dieser Stelle sonst nicht beobachteten Typus hinzu. Brauns nennt (in Analogie mit der Bezeichnung der sich in streifenförmigen Naevis vorfindenden Schweissdrüsenhypertrophien) die Geschwülste Adenome. Ich möchte den Fall doch zu den einfachen Hypertrophien rechnen, wenn auch die Multiplicität der angeborenen Geschwülstchen hiebei ein seltenes Vorkommnis ist. Was die Cystenbildung anbelangt, so bot hiefür eine Erklärung das im Lumen der Cysten wie auch in den Kanälchen vorfindliche Konglomerat von degenerierten Zellen, welche bei dem hier abnorm vorhandenen dicht gedrängten Vorkommen der Drüsen desto leichter eine Verstopfung der Kanälchen zur Folge haben musste.

Erwähnenswert ist noch ein auffälliger Befund, den Brauns auch später bei einem Fall von Hautcarcinom beobachtete, nämlich die Umwandlung der Cystenwandbekleidung in Epithelien vom Typus der Talgdrüsen.

Ich will hier gleich eines zwar ähnlichen Falles Erwähnung thun, dessen Beschreibung aber eine genaue Einreihung leider nicht ermöglicht [Dubreuilh und Auché[1])].

Bei einem 77j. Manne fanden sich seit Kindheit bestehende, über den ganzen Körper disseminierte, hanfkorn- bis erbsengrosse runde, graugelbliche, scharf abgegrenzte Geschwülstchen in der Haut. In denselben sah man mit 2—3schichtigem abgeplattetem Epithel ausgekleidete Cysten und

1) Annal. de dermat. et syphil. T. VII. und Archives cliniques de Bordeaux. 1896. Nr. 9.

die allerdings nicht besonders zahlreichen Schweissdrüsen wiesen eine verschieden hochgradige Dilatation der Schlingen auf. In den Cystenwandungen eingelagerte Talgdrüsen, ferner die Annahme, dass die Cysten durch Konfluenz der dilatierten Schweissdrüsengänge hervorgegangen seien, wie auch ein versuchter chemischer Beweis der Abstammung der Cysten, welcher später von Bosselini[1]) angezweifelt wurde, lassen uns ein klares Bild über diesen Fall und dessen Verwertbarkeit nicht gewinnen.

Ein sicherer Fall von Schweissdrüsenadenom ist wohl auch der von Braun[2]) erwähnte, von welchem dieser jedoch nur die mikroskopischen Präparate sah.

Diese entstammten einer haselnussgrossen subkutanen Geschwulst von dem Labium majus einer alten Frau und zeigten vielfach gewundene Schläuche aus Cylinderzellen sowie Cysten, deren Wandungen sich papillenartig in das Lumen vorstülpten; von den Cysten aus liessen sich die Ausführungsgänge bis an die Hautoberfläche verfolgen. Es handelte sich um ein typisches Cystadenom.

Einen ähnlichen Fall eines Cystadenoma papilliferum beschrieb und hielt für den ersten derartigen Fall Elliot[3]).

Es fanden sich an einem Naevus, welcher infolge chronischer Reizung gewuchert war, im Corium verschieden grosse und mannigfach geformte Cysten, welche mit einem ein- oder mehrfachen kubischen Epithellager ausgekleidet waren und eine Membrana propria erkennen liessen. Die Cysten betrafen die Schweissdrüsen teils in ihrem Körper, teils an den Ausführungsgängen, welch' letztere sich bis an die Hautoberfläche verfolgen liessen. Auffällig war, dass in einzelne Cysten polypenartige Einstülpungen hineinragten, welche das Bild den intrakanalikulären Bildungen an Mammageschwülsten ähnlich machte.

Auf dem deutschen Chirurgenkongress 1900 demonstrierte Friedrich[4]) ein diffuses Cystadenom der Schweissdrüsen, welches bis kastaniengrosse Retentionscysten zeigte und grosse Aehnlichkeit mit den Cystadenomen der Mamma besass; eine ausführliche Veröffentlichung des Falles unterblieb leider.

Colin[5]) beobachtete ein ähnliches Schweissdrüsencystadenom.

Bei einer 46j. Modistin war vor 13 Jahren eine haselnussgrosse,

1) Arch. f. Derm. und Syph. 45. 1898. S. 93.

2) Arch. f. klin. Chir. 43. 1892. S. 197.

3) Journ. of cutan. and gen.-urin diseases. 1893. p. 168.

4) Centralbl. f. Chir. 1900. Beil. S. 10.

5) Colin, A., Étude sur les tumeurs d'origine sudoripare. Thèse de Paris. 1900.

subkutane, indolente und stationäre Geschwulst in der rechten Leistengegend entstanden; 6 Monate später entwickelte sich hier noch ein walnussgrosser weicher, die Haut vorwölbender Tumor, der für eine Hernie gehalten wurde. Nach 12j. Bestande erweichte letztere Geschwulst an der Kuppe, es bildete sich eine Erosion, aus welcher sich periodisch seröse Flüssigkeit entleerte; hiezu kam Oedem der Genitalien und des Oberschenkels. Die Geschwulst war jetzt 10 × 4 cm gross, und bestand aus einem oberen cystischen und einem unteren konsistenteren Anteil und reichte weit in die Tiefe (unter das Poupart'sche Band). Die Exstirpation machte die Resektion eines Stückes der Vena femoralis notwendig, auch wurde das Peritoneum eröffnet. Pat. wurde geheilt und war ein Jahr nach der Operation noch recidivfrei. Die histologische Untersuchung erwies einen allmählichen Uebergang von normalen Schweissdrüsen in solche vom Typus der grossen (axillären) unter Vermehrung ihrer Zahl und Erweiterung des Lumens, weiters Auftreten von Cysten bis zu einem Durchmesser von 1½ cm. Das ganze Bild ähnelte sehr dem Cystofibroma mammae. An einer anderen Stelle liessen die Cysten papilläre Wucherung des einschichtigen cylindrischen Wandepithels erkennen. Im Bindegewebe bestand allenthalben reichliche kleinzellige Infiltration. Nirgends waren die Epithelzellen „excentrisch proliferiert." Colin bezeichnet die Geschwulst als Cystadenoma vegetans glandularum sudoriparum.

Papilläre Wucherungen der Wände von Schweissdrüsencysten wurden von Robinson[1]) und Rolleston[2]) beschrieben.

Das erstemal bestand eine nussgrosse Geschwulst in der Achselhöhle eines 13j. Kindes aus einer grossen und mehreren kleinen Cysten, welche mit einer klaren Flüssigkeit gefüllt und von einem Epithel ausgekleidet waren, das zahlreiche papilläre Wucherungen erkennen liess; die grossen Schweissdrüsen in der Umgebung waren an Zahl auffällig vermehrt. — In dem anderen Falle wurde einem 22j. Mädchen eine seit 5 Jahren vor dem linken Ohre bestehende Geschwulst exstirpiert. Dieselbe bestand aus einem cystös erweiterten Schweissdrüsenausführungsgang, welcher an seiner Innenfläche papillomartige Exkrescenzen erkennen liess. Rolleston hält die papilläre Wucherung für das primäre, die Cystenbildung für eine Folge der dadurch bedingten Hemmung der Schweissabsonderung.

Als erst beobachteten Fall sieht auch Bartel[3]) seinen Fall von Cystadenoma papilliferum an.

Zur Untersuchung gelangte ein walnussgrosser hellgraubrauner Tumor von papillärem Bau, der einem 55j. Manne aus der rechten Unterbauchgegend exstirpiert worden war; die pilzförmige, breitbasig aufsitzende

1) Path. Journ. of London. 1898. p. 290.
2) Brit. journ. of dermat. 14. 1902. p. 83.
3) Zeitschr. f. Heilkunde. 21. 1900, Abt. f. path. Anat. S. 200.

Geschwulst hatte seit Geburt bestanden, war aber nirgends exulceriert. Auf dem Durchschnitt der ziemlich weichen Neubildung sah man in der Subcutis Cystchen bis zu Hanfkorngrösse, die mit einer klaren schleimartigen Flüssigkeit gefüllt waren. Die mikroskopische Untersuchung zeigte, dass an der Grenze des Tumors die normalen Schweissdrüsen sich allmählich an Zahl zu vermehren begannen, dabei aber — teils durch Verzweigung, besonders aber durch Zunahme des Lumens eine Vergrösserung erfahren hatten, die sich bis zur Bildung der auch makroskopisch bereits sichtbaren Cysten steigerte. In den Zwischenräumen zwischen den einzelnen Cysten fanden sich teils kleinere cystische Räume, teils normale Drüsenschläuche eingeschlossen. Die Hohlräume waren von einer homogenen Masse ausgefüllt und besassen ein einschichtiges Epithel, welches von dem Cylinderepithel in den normalen Drüsen allmählich in kubisches und schliesslich in den grössten Cysten in Plattenepithel überging.

Beim Aufsuchen der mit den Drüsen und Cysten in Zusammenhang stehenden Ausführungsgänge fand man nun, dass diese nicht mehr einfache Schläuche darstellten, sondern dass in ihr weites Lumen sich vielfach verzweigende bindegewebige und wie die Ausführungsgänge mit einem geschichteten Cylinderepithel bekleidete Papillen hineinragten und so den papillären Bau der Tumoroberfläche hervorriefen. Ausserdem war der Randteil der Geschwulstoberfläche in eine papillomartige Bildung verwandelt, welche (jedoch blind endigende) Gänge aufwies, die wiederum den papillären Bau, jedoch in nicht so weit fortgeschrittener Entwicklung erkennen liessen. Dass die Cysten von Schweissdrüsen abzuleiten waren, bewies der besonders deutliche allmähliche Uebergang von normalen Drüsen zu den pathologisch veränderten, und der stellenweise gelungene Nachweis des Zusammenhanges mit den Ausführungsgängen. Die Verzweigungen, die jedoch nirgends hohl waren, und die Vermehrung der Drüsen liessen den Adenomcharakter deutlich erkennen. Gegen die Annahme eines Carcinom sprachen das Vorhandensein von Hohlräumen an allen epithelialen Gebilden, sowie der Nachweis der nirgends durchbrochenen Membrana propria.

Zur Erklärung des papillären Baues führt Bartel an, dass hier eine Wucherung des Stromabindegewebes senkrecht auf die Verlaufsrichtung der Ausführungsgänge stattgefunden hätte, in dem papillomartigen Teile jedoch vorwiegend parallel denselben. Ich möchte jedoch den Randteil mit den noch blinden, aber bereits papilläre Wucherungen aufweisenden Kanälen viel eher als eine jüngere Entwicklungsstufe der Neubildung auffassen. Auch hier wäre es bei weiterem Bestande zum Auswachsen der Schläuche bis in die Subcutis gekommen und dies hätte schliesslich zu weiterer Cystenbildung in der Tiefe geführt.

Es wirft dieser Befund vielleicht auch ein Licht auf die Ent-

stehung der gesamten Neubildung, die nach allem wohl zu den erworbenen zu rechnen sein wird; darauf deutet auch der vorhandene allmähliche Uebergang normaler Schweissdrüsen in die veränderten, sowie der Mangel einer scharfen Grenze des ganzen Tumors gegen die Umgebung.

Ich will hieran, als diesem Falle noch am nächsten stehend, wenn auch in verschiedenen Punkten davon abweichend, meine eigene Beobachtung anschliessen.

Am 18. II. 03 wurde in die Klinik Alois B., ein 36 j. verheirateter Häusler aus Gründorf behufs Beseitigung seiner Geschwulst am Scheitel aufgenommen. Pat. erinnert sich, dieselbe bereits in frühester Kindheit besessen zu haben; schon damals hätte sie eine ähnliche Grösse gehabt und wäre nur entsprechend dem Körperwachstum grösser geworden; eine zeitweilige raschere Zunahme wurde niemals beobachtet. Schon im 12. Lebensjahre wäre er wegen dieses Zustandes ärztlich behandelt worden, allerdings ist dem Pat. nicht mehr erinnerlich, in welcher Weise. Früher war die Oberfläche von normaler Haut überzogen gewesen, aber sehr frühzeitig wäre Zerfall und bis jetzt andauernde, sehr lästige Sekretion aufgetreten. Im Jahre 1884 stand Pat. durch 6 Wochen in Behandlung des Krankenhauses der barmherzigen Brüder in Wien; wie ich einer freundlichen Mitteilung des dortigen Sekundararztes, Herrn Dr. Hugo Gutmann verdanke, war die Geschwulst damals zunächst als ein Lipom angesehen worden und sollte excidiert werden. Als sich jedoch beim Versuche hiezu „Eiter" entleerte, wurde von der Exstirpation abgestanden und eine hierauf durch längere Zeit zurückgebliebene Fistel bloss mit Lapisätzungen behandelt. Pat. verliess also in wesentlich unverändertem Zustande das Spital. Seither wurde die Geschwulst nicht mehr behandelt; sie verursachte auch keine Schmerzen, blutete niemals; nur bestand fortwährend das unangenehme Gefühl einer gewissen Spannung der Kopfhaut, sowie die lästige Sekretion der Oberfläche. Deshalb entschloss sich schliesslich Pat. doch, den Tumor radikal entfernen zu lassen, und suchte daher die Klinik auf. — Ueber die hereditären Verhältnisse sowie über andersartige Erkrankungen des Pat. liess sich nichts Besonderes erfragen.

Pat. ist kräftig, von mittlerem Ernährungszustande, die inneren Organe sind normal. Auf der linken Scheitelhöhe sieht man eine längsovale, über die behaarte Kopfhaut pilzförmig emporragende Geschwulst (Taf. V, Fig. 1). Ihr Längsdurchmesser, welcher von vorne nach hinten verläuft, beträgt 7 cm, der quere 6 cm, die durchschnittliche Höhe der Oberfläche über die normale Haut lässt sich auf ca. $1^3/_4$ cm schätzen. Die im Ganzen flache Oberfläche ist teils von eiterähnlich aussehendem Sekret, teils von schmutziggrünlichen Borken bedeckt; nach Entfernung des frischen und eingetrockneten Sekretes, welches auch aus der Tiefe noch

nachdringt, sieht man den zerklüfteten Bau der Oberfläche, hervorgerufen einesteils durch nicht weit in die Tiefe dringende Furchen von verschiedener Länge, teils durch den feinpapillären Bau der Oberfläche. An dem Rande der Geschwulst, welcher wallartig, steil, bezw. überhängend zur Haut abfällt, finden sich noch stellenweise Reste der Epidermis; sonst verraten einzelne Haare an der Oberfläche des Tumors inselförmige Residuen der Kopfhaut. Die ganze Geschwulst lässt sich mit der umgebenden Haut auf den darunterliegenden harten Schädeldecken leicht nach allen Richtungen hin verschieben. Es bestehen weder spontane noch Druckschmerzen, die Oberfläche der Geschwulst blutet nicht. Die regionären Drüsen nicht tastbar.

Die Diagnose wurde auf Hautcarcinom, event. maligne Degeneration eines Atheroms gestellt und daher am 19. II. unter Schleich'scher Infiltrations-Anästhesie die Exstirpation der Geschwulst vorgenommen, indem dieselbe ca. $1^1/_2$ cm weit im Gesunden umschnitten und dann der Tumor samt allen darunter liegenden Weichteilschichten bis aufs Periost excidiert wurde. Der entstandene Defekt wurde durch Annäherung der Wundränder mittelst Knopfnähten möglichst verkleinert und sollte später durch sekundäre Transplantation nach Thiersch völlig gedeckt werden. Der Wundverlauf war ein ungestörter, der sekundäre Defekt schliesslich 5×3 cm gross, und wurde Pat., da er nach Hause drängte, am 2. III. 03 mit gut granulierender Wunde entlassen.

Wie mir Herr Dr. Placek in Lukawetz freundlichst mitteilte, heilte die Defektwunde bis Mitte April per granulationem vollkommen. Eine Nachuntersuchung, welche am 27. IX. 03 genannter Kollege in der zuvorkommendsten Weise vornahm, ergab, dass nunmehr eine vertikal gestellte Narbe besteht, welche teilweise mit dem Periost verwachsen ist. Das Niveau derselben hat das der Umgebung erreicht und ist nurmehr eine sehr schmale haarlose Zone vorhanden. Weder in loco noch sonst am Körper finden sich Zeichen eines Recidives, ebensowenig Drüsenschwellungen.

Durch die exstirpierte Geschwulst (Taf. V, Fig. 1) wurde senkrecht auf die Oberfläche (von A nach B) ein Querschnitt angelegt und bot die Schnittfläche folgendes Bild (Fig. 2): Die oberflächliche, papillär zerklüftete Schicht (C D) überzog in einer Höhe von ca. $^3/_4$ cm die ganze Geschwulst; unter dieser makroskopisch ziemlich solide erscheinenden Zone lag eine zweite (E F), welche hinab bis zu dem die Fortsetzung der normalen Subcutis bildenden Gewebe (I) reichte. Diese Schicht wurde von einer Unzahl von Cysten in makroskopisch gerade wahrnehmbarer bis zu Haselnussgrösse durchlöchert, welche mit einer klaren serumähnlichen Flüssigkeit erfüllt waren, die beim Durchschneiden sofort ausfloss. Ausserdem fielen schon jetzt, noch deutlicher aber nach dem Härten in Alkohol etwa in der Mitte des ganzen Tumors zwischen den Cysten gelegene rundliche, dunkler gefärbte solide Körner auf, welche

bis zu Erbsengrösse vorhanden waren und sich nach dem Härten (durch Schrumpfung) leicht von der sie umgebenden Gewebshülle ablösten (auch stellenweise herausfielen), und dadurch noch augenfälliger hervortraten. Am Rande sah man die mit der Annäherung an den Tumor an Höhe zunehmende, durch die Haare deutlich abgrenzbare Haut noch ein kleines Stück am Tumorrande emporsteigen (G H) und sich dann allmählich verlieren; an dem einen Tumorrande des Querschnittes (G), wo die Haut makroskopisch sehr tief endete, war die Seitenflächenbegrenzung von einem faserigen Gewebe gebildet, welches dem zwischen den Cysten gelegenen völlig glich. An der Unterseite (I) des Tumors fand sich nichts Auffälliges.

Es wurde nun eine Lamelle vom Querschnitte des Tumors in Celloidin eingebettet und Schnitte hievon mit verschiedenen Färbemethoden untersucht.

Entsprechend dem einen Randteil C E G des Querschnittes Taf. V, Fig. 2 finden wir (Taf. VI, Fig. 3) zunächst normale Haut und Subcutis (a) bis herab zur Muskulatur (b). Talg- und Schweissdrüsen sowie Haarbälge sind hier in der für diese Hautstelle gewöhnlichen Form entwickelt; stellenweise zeigt sich kleinzellige Infiltration der Cutis und grössere Lymphocytenansammlungen in der Subcutis, daselbst Infiltrationsherde um die Gefässe herum bildend, welche die tiefsten Bindegewebsbündel spindelförmig zum Auseinanderweichen bringen (c). Verfolgt man die Epidermis weiter auf den überhängenden Seitenrand des Tumors, so sieht man, dass dieselbe dort, wo dies bereits makroskopisch sichtbar war, scharf abgeschnitten endet und sich von hier die weitere Begrenzungslinie der Geschwulst senkrecht auf die Epidermisoberfläche bis zu dem Papillen tragenden Teil ohne eine celluläre Bedeckung fortsetzt. An der am Tumorrande erfolgenden Umbiegung der Epidermis hat die Subcutis mit ihren Organen, den Haarbälgen, Talg- und Schweissdrüsen nur in geringem Masse teilgenommen, indem sich diese (abgesehen von den Schweissdrüsen) vorwiegend in der Verlängerung der normalen Haut eine kleine Strecke weit in den Tumor hinein erstrecken und dann allmählich verschwinden. Die Haarbälge, welche längs getroffen sind, haben im Bereiche des Tumorrandes eine derartige Richtung, dass sie schräg gegen die normale Haut ziehen und das Gesamtbild macht den Eindruck, als ob die Tumormasse von oben keilförmig in die Haut eingeschoben wäre und die normalen Gebilde dementsprechend auseinandergedrängt hätte. Trotzdem lässt sich eine scharfe Grenze des Tumors nicht feststellen, da wir in einem gewissen Gebiete schon Cysten auftreten sehen, wo noch Haarbälge und Talgdrüsen vorhanden sind; die Hauptmasse des Tumors allerdings entbehrt dieser beiden Gebilde, ohne dass auch nur Ueberreste derselben irgendwo zu entdecken wären.

Betrachten wir in diesem Teil des Tumors die Schweissdrüsen genauer, so finden wir folgendes: Mit der Annäherung an die obenerwähnte

Grenzschicht sehen wir beim Durchsuchen der meist in einem Konglomerat beisammen liegenden Quer-, Schräg- und Längsschnitte der Schweissdrüsen in der normalen Haut (Taf. VI, Fig. 4), dass ein Teil dieser Durchschnitte schon bei schwacher Vergrösserung sich durch seine Färbung von den übrigen unterscheidet. Suchen wir nun die Ursache dessen durch Zuhilfenahme der starken Vergrösserung zu ermitteln, so finden wir, dass die im van Gieson-Präparat licht erscheinenden Knäuel, in welcher Richtung sie auch immer der Schnitt treffen mag, ein Lumen erkennen lassen, während die dunkleren allerdings etwas kernreicher sind, aber auch an ganz genau queren Schnitten zwar ein lichteres kernfreies Centrum, niemals jedoch ein zwischen den Zellprotoplasmen bestehendes Lumen aufweisen, so dass es sich hier wohl um solide Zellstränge handeln muss. In Grösse und Anordnung der Zellen unterscheiden sich beiderlei Arten von Kanälchen keineswegs; beide sind überall an ihrer Aussenseite von der bei Präparaten, die nach van Gieson gefärbt sind, durch ihre Rotfärbung deutlich kenntlichen Membrana limitans umgeben; doch bleibt der Typus der einfach tubulösen Drüse überall erhalten, wenigstens gelang es mir in zahlreichen Präparaten niemals Abzweigungen oder Verwölbungen der Drüsenschläuche zu entdecken.

In dem noch normalen Hautteile liegen die Schweissdrüssen in länglichen Häufchen, welche in dem Stroma zwischen je zwei Haarbälgen diesen parallel angeordnet sind. Gehen wir nun in den Randteil der Geschwulst, wo die ersten Cysten zu beobachten sind (Taf. VI, Fig. 3, d), so liegen auch hier zwischen zwei Haarfollikeln in der Tiefe der Cutis normale Schweissdrüsenkanälchen (Taf. VI, Fig. 5). Bemerkenswert ist hier bloss die reiche Vascularisation, welche dadurch auffällig wird, dass die die Schweissdrüsen in grosser Anzahl umspinnenden Kapillaren sämtlich strotzend mit distinkt gefärbten roten Blutkörperchen erfüllt sind (n). Verfolgen wir dann den von den beiden Haaren begrenzten Raum epidermiswärts, so sehen wir dort, wo wir weitere Schweissdrüsenknäuelanhäufungen erwarten würden, zwischen solchen verschieden grosse, von Epithelzellen begrenzte Hohlräume auftreten, deren kleinste die Grösse eines normalen Schweissdrüsenquerschnittes nur um weniges übertreffen und deren Epithel noch eine Höhe aufweist, welche jenem des normalen Schweissdrüsenepithels gleichkommt. Kleine und grosse Cystenräume wechseln mit einander (und mit normalen Schweissdrüsen) ab; an den grösseren Cysten rücken die sonst zwar unregelmässig, aber immerhin deutlich zweireihig angeordneten Zellkerne allmählich immer mehr in eine Reihe, zugleich werden die Zellen immer niedriger, bis schliesslich die grössten Hohlräume von einem fast plattenförmigen Epithel umschlossen sind, dessen mehr spindelige Zellkerne genau in einem der Cystenwand koncentrischen Kreise gelagert sind. Nicht alle diese Epithelüberzüge bilden einen vollkommen geschlossenen Kreis oder ovale Figuren, stellenweise sehen wir dieselben sich in mehr flächenhafte Epithelanhäufungen

fortsetzen, wie wir dies erwarten müssen, wenn bei röhrenförmigen Gebilden durch eine Krümmung der Achse in ein und derselben Ebene ausser dem reinen Querschnitte noch Schrägschnitte zur Ansicht kommen. Dabei bleibt die Breite des ganzen Gebildes eine konstante, ein Beweis, dass es sich um cystische Dilatation handelt, die sich über eine grössere Strecke der Schweissdrüsenkanäle erstreckt. Ausserdem finden sich Hohlräume vor, deren etwas unregelmässige, zuweilen sanduhrförmige Gestalt verrät, dass dieselben durch Verschmelzung zweier oder mehrerer solitärer Cystenräume hervorgegangen sind.

Wiederholt gelang es mir, selbst in einem und demselben Schnitte (Taf. VI, Fig. 6) den direkten Zusammenhang der cystösen Gebilde mit weithin sich fortsetzenden gekrümmten Epithelschläuchen zu verfolgen, welche entweder solid sein mussten oder in einem seitlichen Längsschnitte getroffen, aber keineswegs mehr cystös dilatiert waren, da deren Breite sich auf $^1/_8$ oder weniger des Cystenraumes verkleinerte. Damit ist auch der Nachweis des Ursprunges der Cystenräume aus (wahrscheinlich hypertrophischen) Schweissdrüsenschläuchen erbracht. In den nach van Gieson gefärbten Präparaten liess sich überall, sowohl als äussere Begrenzungsschicht aller Cysten, wie auch in deren Fortsetzung längs aller damit zusammenhängenden Drüsenschläuche und -cylinder eine aus Bindegewebe mit eingestreuten spindelförmigen Zellen bestehende Hülle erkennen.

Als Inhalt der Cystenräume finden sich frei im Lumen teils konfluierte hyaline Massen, teils einzelne Schollen, welche eine Struktur nicht mehr erkennen lassen; hie und da aber haften sie noch an einer Seite der Zellwand an und besitzen dann ein mehr körniges Gefüge, wie wir es bei Zelldetritus zu sehen gewohnt sind. Der Ton, den sie im gefärbten Präparate annehmen, entspricht stets der die Kerne tingierenden Farbe in einer lichteren Nuance.

Schon am Rande der Geschwulst liegen einige der grossen Cysten, die bereits makroskopisch in die Augen gefallen waren. Wir sehen in dem sonst nicht abnorm veränderten Bindegewebe der Cutis einen grossen runden oder in einer Richtung leicht abgeplatteten Hohlraum, dessen Wand denselben Bau zeigt, wie er eben für die grösseren Cysten beschrieben wurde. Hier gelang es mir auch auf Serienschnitten niemals, einen Zusammenhang mit Schläuchen oder soliden Zapfen nachzuweisen. Dagegen finden sich sehr oft, zuweilen ganz cirkulär, an die Wand dieser grossen Cysten angelagert und hiedurch in ihrer Form beeinflusst, kleinere Cysten (Taf. VI, Fig. 7); an einzelnen Stellen verdünnen sich die Wände, welche die beiden Cystenhohlräume trennen sollen, so dass zu beiden Seiten das Epithel fehlt und nur die Bindegewebsmembranen die Scheidewand bilden, an anderen Stellen wieder ist auch diese bereits streckenweise verloren gegangen, so dass die Lumina kommunicieren, aber jedes noch seine runde Form erkennen lässt (Taf. VI, Fig. 3g). Schliesslich

gehen daraus höckerförmige Vorwölbungen der grossen Cystenräume hervor (Taf. VI, Fig. 3f); wir sehen hier eine durch eine Art Apposition zustandekommende Vergrösserung der Cystenhöhlen, wobei es natürlich nicht mehr gelingen kann, den Zusammenhang mit Schweissdrüsen direkt nachzuweisen; das Vorkommen kleinerer Cysten und schliesslich normaler Drüsenknäuel überall in der Umgebung der grossen Cysten lassen uns jedoch die Genese dieser deutlich erscheinen, wozu noch der ganz homologe Bau hinzukommt, so dass an der Natur dieser Cysten kein Zweifel aufkommen kann.

Für Ueberreste der trennenden Wand zweier verschmolzener Cysten möchte man auf den ersten Blick auch manche Vorsprünge in das Cystenlumen halten, die sich zuweilen an den oberflächlich gelegenen grossen Cysten finden (Taf. VI, Fig. 3h, Fig. 8). Wir sehen hier das Wandepithel sich über einen aus Bindegewebe bestehenden Fortsatz des Stroma, der ziemlich weit in das Lumen hineinreicht, hinüberziehen. Es sind dies die Anfänge der Papillenbildung, wie wir sie an höher oben gelegenen Cysten noch deutlicher ausgeprägt sehen; in einen grösseren unregelmässigen Raum wachsen von verschiedenen Seiten bindegewebige Fortsätze hinein, die von niederem Epithel überzogen sind. Diese Fortsätze scheinen auch Verzweigungen zu besitzen, die ganz analog gebaut sind; ihre Breite wechselt, oft ist die Kuppe bauchig verbreitert. Ueberblicken wir aber die ganze Formation, so können wir noch immer den cystösen Bau, wie er sich sonst im Tumor findet, hervortreten sehen; sämtliche Papillen und deren Abzweigung sind nichts anderes als die Wände von Cysten (o, p), welche durch schmälere oder breitere Unterbrechungen ihrer Wand mit einander kommunicieren; die Reste der Wände formieren dann die scheinbaren papillären Wucherungen. Ueberall, wo das Stroma der Papillen eine grössere Breite erreicht, finden sich Anhäufungen von Leukocyten. Der Inhalt der Lumina unterscheidet sich hier auffällig von jenem der runden Cystenräume; in dem gewöhnlich gefärbten Präparat, noch deutlicher aber bei Spezialfärbungen erkennt man, dass sich an das Epithel ganz analoge Massen anschliessen, wie wir sie als Hornschicht die Epidermis überziehen sehen, und den ganzen Hohlraum erfüllen. Eine scharfe Grenze zwischen dem mehrschichtigen Epithel und der Keratohyalinsubstanz lässt sich nicht mehr feststellen, sondern es finden sich die bei der Haut auftretenden allmählichen Uebergänge.

Es vermittelt uns dieser Befund das Verständnis für das Zustandekommen der papillären Wucherungen, die den oberen Teil der Geschwulst ausmachen (Taf. VI, Fig. 3, k l). Hier sieht man im Präparate teils längs- teils quergetroffene papilläre Exkrescenzen, die eine verschiedene, meist aber beträchtliche Breite aufweisen, zahlreiche Verzweigungen besitzen, die nach allen Richtungen hinwachsen und in ihrer Gesamtheit den papillären Bau der Oberfläche der Geschwulst hervorrufen. Betrach-

ten wir nun deren feineren Bau (Taf. VI, Fig. 9), so sehen wir, dass eine längsgetroffene Papille aus dem bindegewebigen Stroma der Geschwulst mit einem an der Basis eingeschnürten Stiele hervorwächst; derselbe ist von dem gleichen ein- oder mehrschichtigen Epithel überzogen, wie wir es bei den Cysten sahen, von hier setzt sich dieses Epithel weiter fort, um an anderer Stelle längs der nächsten Papille aufzusteigen, so dass die ganze Tumoroberfläche mit allen Ausbuchtungen, welche durch den papillären Bau entstehen, von Epithel überzogen ist. Wir können uns — mit anderen Worten — die papilläre Oberfläche der Geschwulst als einen grossen Cystenraum, wie wir ihn oben beschrieben haben, vorstellen, dessen eine der vorhandenen gegenüberliegende Wand verloren gegangen ist, — oder als einen solchen, dessen ganze Wandbekleidung flächenhaft ausgebreitet worden ist. Dieser Vergleich soll aber keineswegs die wirkliche Entstehungsart der Bildung zum Ausdrucke bringen. Ueber diese geben uns vielmehr einzelne Stellen der Papillenspitzen Auskunft, wo ganz deutlich als solches erkennbares geschichtetes Plattenepithel die Oberflächenbekleidung bildet (Taf. VI, Fig. 3 m). Hier gelingt es uns (Taf. VI, Fig. 10), auch über die Natur der Papillen, bezw. über die zwischen denselben bestehenden Räume Auskunft zu erhalten. Wie an der normalen Haut senkt sich hier zwischen den Pflasterzellen ein allerdings nicht mehr korkzieherartig gewundener Gang in die Tiefe, der nach kurzem Verlauf dort, wo das Oberflächenepithel endigt, eine eigene Wandbegrenzung aus mehrschichtig angeordneten kubischen Zellen erhält, die kontinuierlich in das Plattenepithel der Epidermis übergehen. Der Gang besitzt weiterhin ein breites Lumen und das Wandepithel zeigt bald Auswüchse gegen das Lumen hin, in welche sich, wenn sie grösser geworden sind, auch das Bindegewebe der Umgebung hineinerstreckt. Wir sehen hier die papilläre Wucherung an Gängen zustandekommen, die wir nach ihrem Baue als Schweissdrüsenausführungsgänge deuten müssen.

Ob wir nun die Papillenbildung in diesem Falle (ähnlich wie bei dem Bartel'schen) bloss als eine solche der Ausführungsgänge betrachten sollen, oder ob auch eine papilläre Wucherung der Cystenwände an deren Zustandekommen mitbeteiligt ist, lässt sich nicht sicher aussprechen. Die allmählichen Uebergänge sprächen für letzteres. Doch erregt die Keratohyalinerfüllung des geschlossenen Raumes doch wieder Bedenken, ob daselbst nicht eine Dislokation von Epidermiselementen vorliegt. Ueberhaupt zeigt aber der Bau der Papillen einige Verschiedenheiten, welche zwar auf die Deutung der Neubildung keinen Einfluss haben, aber doch erwähnenswert sind.

Während die Hauptmasse der Geschwulst fibrilläres Bindegewebe als Stroma besitzt, in welches nur hie und da kleine Leukocytenhäufchen eingestreut sind, ist wie oben erwähnt die Papillengrundsubstanz überall kleinzellig infiltriert. In den tieferen Schichten des papillären Tumorteils

sieht man die Leukocyten grosse Haufen bilden, zwischen denen fast gar keine Gewebselemente vorhanden sind; in den Papillen selbst dagegen liegt unter dem Epithelbezug zunächst eine dichtere zellarme Bindegewebsschicht, der übrige Teil aber besteht aus einem an runden Zellen überaus reichen fibrillären Bindegewebe (Taf. VI, Fig. 9 u. 11), ähnlich wie es Knauss in seinem Falle als sarkomähnliches Gewebe beschreibt; der sichtbare Uebergang zwischen den Leukocytenansammlungen in dem eigentlichen Geschwulststroma und den Zellen der Papillengrundsubstanz lässt uns in unserem Falle über die Natur der letzteren und deren Herkunft sichere Schlüsse ziehen.

Was das Epithel betrifft, so finden wir Stellen, welche von einem streng zweischichtigen Epithel überzogen sind: auf eine basale Zellreihe, deren Kerne in einer Reihe an der Basis der Zellen angeordnet sind, folgt eine zweite Schicht höherer, fast cylindrischer Zellen, deren Kerne näher der freien Oberfläche gerückt sind und in ihrer Lage abwechseln. Während also hier die Zellen eine ziemlich regelmässige Anordnung besitzen, sind an anderen Stellen (Taf. VI, Fig. 11) die basalen Zellen zwar ebenso angeordnet, die oberflächlichen jedoch sind verschieden hoch, ihre Kerne licht, stellenweise sind Lücken in der Zellreihe vorhanden und öfters dunkle Streifen bemerkbar, — alles Zeichen, welche auf eine sekretorische Thätigkeit dieser Zellen hindeuten. Anderwärts wieder liegt über der (dunkler gefärbten) Basalzellenschicht eine mehrfache Reihe niederer Zellen mit lichten Kernen, deren oberflächliche Reihe zwar Abstossungserscheinungen, nirgends aber einen Verhornungsprocess erkennen lässt.

Wohl aber fand sich Keratohyalinbildung an der oben beschriebenen Stelle im Innern des Tumors. Ueberhaupt bietet dieser Teil der Geschwulst noch andere Eigentümlichkeiten, welchen ihn für die Histogenese der einzelnen Formationen der Neubildung sehr wichtig erscheinen lassen. Es treten hier nämlich (Taf. VI, Fig. 3i, Fig. 12) in einem umschriebenen Bezirke eigentümliche solide, aus Epithelien zusammengesetzte Bildungen auf, die wie oben erwähnt, schon makroskopisch aufgefallen waren und leicht den Verdacht erwecken können, dass man hier den Ausgangspunkt einer malignen Degeneration der Geschwulst erblicken müsse. Es handelt sich um vielfach gewundene solide Schläuche eines niederen, dem Plattenepithel sehr nahe kommenden Epithels, welche z. T. auch zu grösseren Zellkomplexen zusammenfliessen. Aber an mehreren dieser, die Schweissdrüsenformation im grossen und ganzen nachahmenden Gebilde sieht man im Centrum ein scharf begrenztes Lumen; der Vergleich der verschiedenen Querschnitte drängt zu der Ansicht, dass dort, wo ein Lumen vorhanden ist, dieses sich sekundär gebildet hat, nicht aber, dass Schläuche durch Zellwucherung ihr Lumen verloren hätten. Und das van Gieson-Präparat belehrt uns, dass jeden dieser runden oder anders gestalteten Zellhaufen eine deutliche Membrana limitans umgibt und

eine genaue Einteilung der ganzen Zellmasse in einzelne als mit der Schweissdrüsenbildung in Einklang stehende Gebilde erkennen lässt. Ich glaube hier wohl die Anfänge einer malignen Degeneration negieren zu können, möchte vielmehr glauben, dass es daselbst vielleicht von einem Stücke versprengter, in die Tiefe eingeschlossener Epidermis der vermehrten Wachstumsenergie der ganzen Region entsprechend zu einer Neubildung von Schweissdrüsen gekommen ist, da das ganze Bild jenem embryonaler Schweissdrüsenanlagen ähnelt. Die sich gerade hier — wie oben erwähnt — vorfindenden Keratohyalinansammlungen (Taf. VI, Fig. 12 u), sprechen für jene Ansicht. Man müsste eben deshalb auch in Erwägung ziehen, ob es sich nicht vielleicht, analog dem Deichstetter'schen Falle (s. S. 343), um eine Metaplasie der Geschwulstform handle; allein es ähnelt weder das Epithel so sehr dem Plattenepithel, dass wir es direkt als Oberflächenepithel ansprechen könnten, noch findet sich die Hornsubstanz in den typischen Perlkugeln genannten Schichtungen angeordnet.

An dem anderen Rande der Geschwulst (Taf. V, Fig. 2 DF) setzt sich die Epidermis ohne Unterbrechung ziemlich weit auf die Geschwulst fort. Infolgedessen kann man hier wiederholt den Beginn der Drüsengänge aus tiefen Einsenkungen des Oberflächenepithels beobachten, weiters die gabelige Teilung der Gänge, welche von einem mehrschichtigen kubischen Epithel ausgekleidet sind, in ihrem oberen Teile gerade verlaufen, später sich krümmen und blind endigen (Taf. VI, Fig. 10); auch den Beginn der Anlage neuer Aeste sieht man in Form von seitlichen Epithelknospen nicht selten.

An den weiteren Schnitten, welche durch den mittleren Teil der Geschwulst gingen, liessen sich noch neue interessante Befunde erheben. Eines von den sich schon makroskopisch abhebenden Körnern bestand von einer Bindegewebskapsel umschlossen, ausschliesslich aus Drüsenquerschnitten (Taf. VI, Fig. 13), welche hier, ohne dass es zu bedeutenderer Cystenbildung gekommen wäre, in allen möglichen Formen das Gesichtsfeld einnahmen. Querschnitte waren nur selten, dagegen verzogene Kreise, baumförmige und unregelmässige Bildungen, — alle jedoch von streng drüsigem Bau, ein einschichtiges kubisches Epithel mit in einer Linie stehenden, dem Lumen abgewendeten Kernen. Es ist das Bild des typischen Adenoms, das wir in einer solchen Deutlichkeit nirgend mehr im Präparat wiederkehren sehen.

Eine andere Stelle der Geschwulst wieder bot den merkwürdigen Befund, dass sich in der Tiefe, ca. 8—12 mm unterhalb der Oberfläche ein grosser, von Oberflächenepithel ausgekleideter Querschnitt fand (Serienschnitte wurden von dieser Stelle nicht angefertigt, doch lag dieselbe sehr weit von den letzten Epidermisresten entfernt), welcher sich weiterhin in das Epithel der papillären Bildungen fortsetzte. Auch hier entsprangen Schläuche, welche in ihrem Bau den oben beschriebenen glichen.

Weiters möchte ich eines amöbenartig geformten Gebildes erwähnen, dessen Wand ähnlich mehrschichtig gebaut war, wie die Cysten und Papillen, und dessen Lumen mit Blut erfüllt war; an einer anderen Stelle fand sich wieder ein weiter Bezirk mit teils frischem, teils bereits verändertem Blute erfüllt. Verletzungen, denen die prominente Geschwulst auf der Scheitelhöhe leicht ausgesetzt waren, mögen die Veranlassung zu dieser Blutung gewesen sein, welche auch in einen der zahlreichen Hohlräume eindrang und denselben in seiner Gestalt transformierte.

Fassen wir nun die obigen Befunde zusammen, so können wir die histologischen Verhältnisse kurz folgendermassen charakterisieren: die Neubildung ist anzusehen als ein Adenom der Schweissdrüsen, an welchem sowohl die Drüsenkörper, als auch die Ausführungsgänge beteiligt sind; an ersteren ist es konsekutiv zur Cystenbildung, an letzteren zur Bildung von Papillen gekommen; wir können die Geschwulst als ein Cystadenoma papilliferum der Schweissdrüsen bezeichnen. Dieselbe ist wahrscheinlich als erworbene zu betrachten, wenn auch die Veranlassung zu deren Bildung bereits im embryonalen Entwickelungsstadium gegeben worden sein mag. Die Geschwulst hat in ihrem histologischen Aufbaue nirgends den Charakter der Gutartigkeit verlassen.

Wenn auch bei der Untersuchung dieser Geschwulst sich so manche Einzelheiten vorfinden, die auch die früher beschriebenen Fälle aufweisen, so unterscheidet sich das Gesamtbild desselben doch so wesentlich von jenem der übrigen, dass auch ich meine Beobachtung als einzige ihrer Art hinstellen kann. Jedenfalls lehrt dieser Umstand, dass Tumoren, ausgehend von den Schweissdrüsen, nicht nur wegen ihrer Seltenheit, sondern insbesondere ob ihrer Vielgestaltigkeit jedesmal der genauesten Untersuchung wert sind.

Seltener als das Adenom wurden wahre Carcinome als von den Schweissdrüsen ausgehend beobachtet; immerhin konnte ich einige Fälle aus der Literatur zusammenstellen, in welchen der Nachweis erbracht ist, dass eine atypische Wucherung ihren Ausgang von den Schweissdrüsen genommen hat.

Wierzbowski[1]) beschrieb aus dem v. Rindfleisch'schen Institute einen Scirrhus der Schweissdrüsen.

Eine hühnereigrosse Geschwulst mit knotiger Oberfläche von der Aussenseite des rechten Oberschenkels (Spirituspräparat). Auf dem Durch-

1) In.-Diss. Würzburg 1892.

schnitte sah man faserige Massen, abwechselnd mit einem weicheren Gewebe, was sich auch in der Konsistenz ausprägte. Unter dem Mikroskop fand man ausser kleinzelliger Infiltration und Wucherung der Bindegewebskerne Zellhaufen und Zellzüge, zusammengesetzt aus grossen, unregelmässigen epithelialen Zellen, welche durch bindegewebige Septa von einander getrennt waren; in der Tiefe grenzten diese an Durchschnitte von Schweissdrüsen mit einem allmählichen Uebergang in die Carcinomzellen: am nächsten diesen lagen kubische oder unregelmässig geformte Zellen zum Teil in fettiger Degeneration begriffen und lose, dann besser erhaltene Drüsendurchschnitte mit einem niederen Cylinderepithel und schliesslich solche mit hohen Cylinderzellen. Von diesen sah man Scirrhuszellen sich in Reihen ablösen und zwischen die Bindegewebsfasern hineinwuchern, woselbst sie sofort von einem feinen Fasernetz umsponnen wurden.

Der Autor fasst die Geschwulst als einen Scirrhus auf, der von den Schweissdrüsen seinen Ausgang genommen hatte, allerdings nicht von normalen, sondern von solchen, welche in ihrem Bau den axillaren oder cirkumanalen gleichen, was ihn zu der Annahme veranlasst, dass zunächst ein Adenom vorgelegen hätte, das später malign degeneriert wäre (leider fehlen alle anamnestischen Angaben). An einer Stelle sah man jedoch den Längsschnitt eines Drüsenausführungsganges, der sehr breit und verzerrt und mit hohem Cylinderepithel ausgekleidet war und völlig einem Brustdrüsenausführungsgange glich, so dass Wierzbowski auch an die Möglichkeit denkt, dass die Degeneration einer supernumerären Mamma vorliege.

Weiterhin veröffentlichte Deichstetter[1]) aus dem Bollinger'schen Institute einen Fall von primärem Schweissdrüsencarcinom.

Der damals 65 Jahre alte Mann hatte nach einer Schindung durch Maschinenverletzung an der Aussenseite des oberen Drittels des linken Vorderarmes einen thalergrossen Hautdefekt behalten, der durch 15 Jahre unverändert fortbestand. Seit 1/2 Jahre wuchs (wohl infolge abnormer Hautreize) die Geschwürsfläche auf Handtellergrösse, secernierte reichlicher und behinderte die Bewegungen im Ellbogengelenk; keine nachweisbaren Drüsenschwellungen. Es wurde das für ein Ulcus rodens angesehene 11 × 8 cm grosse Geschwür bis auf das Periost, welches bereits mitafficiert war, excidiert. Die mikroskopische Untersuchung zeigte im Bereiche des Geschwürs schmale solide Züge kubischer Zellen, die ein Netzwerk bildeten und in teils normale oder cystisch degenerierte Schweissdrüsen, teils in solche übergingen, an denen eine Proliferation des Epi-

1) In.-Diss. München 1902.

thels und der Durchbruch der Membrana propria bereits zu erkennen war; um letztere war das umgebende Epithel in schleimiger Metamorphosierung begriffen. Gegen die Oberfläche zu verbreiterten sich die Zellstränge, ihr Epithel wurde grösser und minder gut tingierbar und schliesslich fand man in der Subcutis Zellalveolen, die völlig denen des Plattenepithelcarcinoms glichen, mit koncentrischer Schichtung im Centrum und Verhornung (Perlkugelbildung) aber nirgends mit dem Oberflächenepithel zusammenhängend.

Deichstetter erklärt dieses gleichzeitige Vorkommen zweier histologisch verschiedener Carcinomformen so, dass die Plattenepithelien durch Metaplasie aus den Schweissdrüsencarcinomzellen hervorgegangen seien (ähnlich wie bei dem Plattenepithelkrebs des Corpus uteri).

Petersen erwähnt in seiner ausführlichen Arbeit[1]) ebenfalls ein selbst beobachtetes Schweissdrüsencarcinom, das er Syringo-Epitheliom benennt (weil es von den Ausführungsgängen ausgegangen).

Bei einer 40j. Frau war in 2 Monaten auf dem rechten Handrücken eine nicht schmerzhafte Geschwulst zu Erbsengrösse angewachsen und wurde exstirpiert. Mikroskopisch sah man, dass sich vom Oberflächenepithel viele lange Zapfen in die Tiefe senkten, welche dort mehrfach mit einander anastomosierten und sich zumeist in die Schweissdrüsenausführungsgänge verfolgen liessen. Die sehr zahlreichen Schweissdrüsen zeigten mannigfache Verzweigungen und Verästelungen ihrer Gänge, die in ihrem oberen Teile das Lumen verloren und in das Netzwerk der Carcinomzellstränge übergingen.

Zum erstenmale wurde ein wahres primäres Schweissdrüsencarcinom wohl im Jahre 1889 von Darier[2]) beschrieben.

Bei einem 71j. Pat. hatte sich innerhalb dreier Monate in der Submentalgegend eine handtellergrosse, flache Geschwulst, kurz darauf am Rumpfe zahlreiche subkutan gelegene hirse- bis erbsengrosse harte Knoten gebildet. Jeder dieser hatte seinen Ausgang von einem Schweissdrüsenknäuel genommen; es war zunächst innerhalb der Membrana propria zu einer Wucherung des Epithels gekommen, bis das Drüsenlumen völlig ausgefüllt war, daran schloss sich eine weit hinausgehende Epithelzerstreuung in die Subcutis an.

Darier beschrieb die Geschwulst als diffuses multiples Schweissdrüsenepitheliom. Es ist dies der einzige beim Menschen beobachtete Fall von multipel auftretenden, nicht kongenitalen Schweiss-

1) A. a. O. S. 458.

2) Arch. de méd. experim. 1889. p. 115.

drüsengeschwülsten — und zwar malignen — und ich will deshalb auf dieses seltene Vorkommen später noch des Näheren zurückkommen.

Unna[1]) führt in seiner Histopathologie auch zwei vordem nicht beschriebene Fälle von Schweissdrüsencarcinom an.

Das einemal lag ein die Haut stark überragender solider Knoten von radiärem Bau vor, der ein walzenförmiges, echtes Schweissdrüsencarcinom enthielt. Aus den Knäueldrüsen wuchsen dickere, vielfach verästelte Sprossen hervor, welche eine centrale Verflüssigung aufwiesen, so dass hier sekundär ein neues Lumen entstand, das von einer oder zwei Schichten Cylinderzellen umgeben war. — Auch der andere Tumor vom Damme machte den Eindruck eines tubulären Adenoms, aber die unregelmässige Wucherung, die Breite der Zellstränge und deren Cylinderepithel lassen an der Carcinomnatur keinen Zweifel entstehen.

Drei weitere Beobachtungen stammen von Morisani, Campanini und Antonelli.

Morisani[2]) untersuchte die Präparate von einer 30j. Frau, welcher wegen einer Geschwulst, die vor 5 Jahren an der kleinen Zehe begonnen hatte, der rechte Fuss amputiert worden war, nachdem bereits auch das Fussgelenk afficiert war. An der Zehe sah man unter dem Nagel eine kleinlappige Masse, welche den Nagel emporgehoben hatte, sowie einen kleinen Tumor am äusseren Zehenrande. Auf dem Durchschnitte waren stecknadelkopf- bis kirschkerngrosse graue Läppchen sichtbar, die aus Röhren mit cylindrischen und kubischen Zellen bestanden, und als Schweissdrüsenadenom angesprochen werden mussten. Der ganze Calcaneus war durch ein Neoplasma ersetzt, das nurmehr eine dünne Knochenschale umgab; auch Talus, Naviculare und Cuboideum waren afficiert. Um centrale Erweichungsherde mit gallertigem oder blutigem Inhalt fand man eine graue granulierte Masse mit dicht an einander gelagerten papillären Bildungen, welche sich als Drüsenschläuche erwiesen und die Morisani als Metastase des primären Zehentumors erklärt.

Campanini's[3]) Fall ist sehr interessant für die Genese solcher Neubildungen.

Bei einer 50j. Frau war in der Narbe eines vor 2 Monaten abgeheilten Furunkels der Stirnhaut eine langsam wachsende Geschwulst aufgetreten, die nach 5j. Bestande exulcerierte; keine Drüsenschwellungen nachweisbar. Bei der histologischen Untersuchung zeigte ein Teil der Geschwulst typische Adenomstruktur, in einem anderen war fortgeschrittene cystöse Degeneration der Schweissdrüsen zu bemerken; im dritten Teil

1) A. a. O.

2) Morisani D., Su di un raro caso di adenoma sudoriparum atipico con metastasi retrogrado. Napoli 1887.

3) Il policlinico. IV. 1897. p. 220.

hatte das Epithel reichlich proliferiert, die Basalmembran durchbrochen und war in das interstitielle Bindegewebe hineingewuchert, wo es Alveolen bildete.

Infolge der Narbenbildung war es durch Verschluss der Ausführungsgänge zur cystischen Erweiterung gekommen; der abnorme Reiz durch den Druck des Sekretes regte das Drüsenepithel zur Wucherung (in Form eines Adenoms) an, welches schliesslich durch eine in diesem Falle unbekannte Ursache malign degenerierte.

Schliesslich beschreibt Antonelli[1]) einen Tumor aus der Leistengegend einer 43j. Frau, welcher die rechte Seite der Scheide, das rechte Labium majus, die Gegend des Mons veneris und die Haut der Leistenbeuge ergriffen hatte, aber noch nicht ulceriert war. Die histologische Untersuchung ergab ein Adenom der Schweissdrüsen, welches an verschiedenen Stellen in Carcinom übergegangen war.

Fordyce[2]) musste ebenfalls ein Ulcus rodens von einem 35-jährigen Manne als Schweissdrüsencarcinom ansehen, da die Cutis von einer Reihe von Epithelsträngen durchsetzt war, welche stellenweise in cystenartige Hohlräume mit einer einschichtigen Zellwand und einer Membrana propria übergingen, so dass man hier Veränderungsformen der Schweissdrüsen annehmen durfte; an anderen Stellen wieder war die Basalmembran durchbrochen und Epithelzapfen in das umgebende Bindegewebe vorgedrungen.

Tierärzte haben analoge Bildungen wiederholt bei Hunden und anderen Tieren beobachtet. Schindelka[3]) beschreibt die Schweissdrüsenadenome als derbe, rundliche oder höckerige, solitär oder multipel vorkommende Geschwülste, die in der Haut oder im Unterhautzellgewebe sitzen. Siedamgrotzky[4]) beobachtete einen Tumor, welcher den Gehörgang und die Paukenhöhle eines Hundes völlig ausgefüllt hatte und in deren Lumen mit papillären Wucherungen vorragte; Schnitte liessen erkennen, dass die Neubildung fast ausschliesslich aus stark gewundenen Drüsenschläuchen bestand, deren Ausführungsgänge zwischen den zottenartigen Bildungen an der Oberfläche mündeten. Werner[5]) beschrieb ein Adenocystoma proliferum von der Haut eines Hundes, bei welchem aus einem typischen Adenom durch regressive Metamorphose des Epithels und Verflüssigung grössere Hohlräume entstanden waren. Liénaux[6])

1) Clinica chirurgica. 1902. Nr. 6.

2) Journ. of cut. and genit. urin. diseases. 1895. Febr.

3) Schindelka H. im Handbuch der tierärztl. Chirurgie und Geburtshilfe, Bd. VI, Hautkrankheiten. 1903. S. 429.

4) Bericht über d. Veterinärwesen i. Kgr. Sachsen. 1871. S. 82.

5) Arch. f. Tierheilkunde. I. S. 121.

6) Annal. de méd. vétérinaire belg. 1888. p. 181.

sah einen eigrossen Tumor von der Rückenhaut eines Hundes; derselbe bestand aus einzelnen Läppchen, welche aufgerollte Schweissdrüsenkanäle enthielten, die dendritisch angeordnet waren; an einzelnen Stellen gingen diese jedoch in solide Stränge über, denen die Cuticula fehlte, — beginnendes Carcinom. Gleichfalls Carcinome, ausgehend von den Schweissdrüsen bei Hunden beschrieb Creighton[1]). Man konnte drei verschiedene Stadien der Geschwulstentwicklung erkennen: zunächst Cystenbildung und intrakanalikuläre Vermehrung der Epithelzellen; weiters Partien, in denen das Epithel quer durch die Membrana propria in das umgebende Bindegewebe hinausgewachsen war, und drittens eine diffuse Wucherung der Epithelzellen. Auffallend ist in diesem Falle, dass sich drei derartige Tumoren vorfanden; leider ist entsprechend der Natur des Trägers der Geschwülste näheres über deren Entwicklung nicht zu erfahren.

Ich will nun versuchen, an der Hand dieser Beobachtungen das klinische und anatomische Bild der Schweissdrüsentumoren zu entwickeln, wobei es im Allgemeinen nicht möglich sein wird, eine scharfe Trennung der verschiedenen Typen in allen Einzelnheiten durchzuführen. Einmal schwankt bei den Uebergangsformen darstellenden Fällen die Einreihung je nach der Grenze, welche für die verschiedenen Neubildungen gezogen wird, dann aber durchläuft zuweilen ein Tumor im Laufe seiner Entwicklung mehrere Stadien, welche für sich betrachtet, verschiedene Arten von Neoplasmen darstellen, so dass derselbe bei mehreren Typen eine Besprechung erfahren müsste. Ich will daher sämtliche Tumorformen einer gemeinsamen Betrachtung unterziehen und die Besonderheiten, welche die eine oder andere derselben aufweist, an entsprechender Stelle besonders berücksichtigen.

Tumoren, ausgehend von den Schweissdrüsen, kommen in jedem Lebensalter vor, was ja bei deren mitunter vorhandenen kongenitalen Anlage selbstverständlich ist; allerdings wird die letztere Form meist erst, wenn die davon betroffenen Individuen heranwachsen, die Geschwülste grösser und lästig zu werden beginnen, der Beachtung und einer ärztlichen Behandlung gewürdigt. Für die erworbenen, sowohl gutartigen wie bösartigen Neubildungen dagegen stellt das 5. und 6. Lebensdecennium das Hauptfrequenzalter dar.

Was die Lokalisation betrifft, so können derartige Tumoren a priori überall vorkommen, wo sich Schweissdrüsen befinden, demnach auf der ganzen Haut; sie wurden auch thatsächlich an den

1) Med. chir. transactions. 1882. p. 53.

verschiedensten Stellen der Körperoberfläche beobachtet: an der behaarten Kopfhaut, an Stirn und Schläfe, der Oberlippe und am Kinn, an Brust und Rücken, am Nabel und in der Leistengegend wie auch an den grossen Schamlippen, an verschiedenen Stellen der Extremitäten und einmal (beim Hunde) auch im äusseren Gehörgange. Besondere Prädilektionsstellen lassen sich nicht erkennen; auch besteht kein nachweisbarer Zusammenhang der Häufigkeit der Lokalisation mit den topographischen Verschiedenheiten des normalen Vorkommens der Schweissdrüsen.

In der überwiegenden Mehrzahl der Fälle waren solitäre Tumoren vorhanden, doch wird auch über primär multipel auftretende Geschwülste berichtet. In den meisten dieser Fälle (Petersen, Brauns, Dubreuil-Auché), bei denen es sich um gutartige Bildungen handelte, war ein Bestehen seit Kindheit erwiesen und eine kongenitale Anlage derselben bei Zusammenhalt mit den histologischen Befunden sehr wahrscheinlich; dass in solchen Fällen die gleichartige Ursache der Entwicklungsstörung an verschiedenen Körperstellen bei einem und demselben Organ wiederholt Anlass zu derselben pathologischen Formation gegeben hat, finden wir begreiflich und bilden ja auch multipel angelegte kongenitale Geschwulstbildungen gerade keine Seltenheit. Anders steht es jedoch mit Neoplasmen, welche erst im späteren Lebensalter in mehrfacher Zahl an von einander unabhängigen Stellen sich entwickeln; solche haben bezüglich ihrer Genese seit jeher die Pathologen ausserordentlich interessiert und es ist auch das Dunkel, welches die Entstehung solcher Bildungen umgiebt, in einigen wenigen Fällen etwas gelichtet worden; ich erinnere da an den Zusammenhang, welcher zwischen der Genese multipler Enchondrome und der Rachitis nachgewiesen wurde, an die Abhängigkeit der multiplen Fibrome und Lipome vom Nervensystem, dann an die Entstehung multipler Hautcarcinome auf der Basis chronischer entzündlicher Reize oder andersartiger Erkrankungsformen (so als Folge der senilen Seborrhoe, in Form des Paraffin- und Schornsteinfegerkrebses und auf Grundlage des Xeroderma pigmentosum). Auch unter den von mir gesammelten Beobachtungen von erworbenen Schweissdrüsentumoren finden sich 2 Fälle von multiplen, und zwar beidemal bösartigen Neubildungen. Der eine (Creighton) betraf allerdings ein Tier, so dass sich nähere Auskünfte über die Entstehung nicht erwarten lassen; doch glich der anatomische Befund ziemlich jenem beim Menschen gefundenen, so dass die hierüber zu ziehenden Schlüsse

wohl für beide Fälle Anwendung finden können. Bereits Colin[1]) war dieses Vorkommen aufgefallen und er hatte sich bemüht, ähnliche Fälle multipler erworbener Schweissdrüsentumoren aus der Litteratur ausfindig zu machen; sein dritter angeblich hierher gehörige Fall (Malherbe) war gewiss ein wenn auch tubulösen Bau besitzendes Hautcancroid. Was nun den übrigbleibenden Fall von Darier betrifft, so lassen die bekannt gewordenen Details bloss Vermutungen über die Pathogenese dieser Geschwülste aussprechen. Eine Deutung der sekundär aufgetretenen multiplen Geschwülstchen als Metastasen ist wohl von vornherein von der Hand zu weisen; denn sowohl bei der Annahme einer Verbreitung innerhalb des Körpers, wie auch bei supponierter direkter Uebertragung — wozu ja bei der Lage der Geschwülste an der Körperoberfläche Gelegenheit geboten wäre — ist die strenge Lokalisation gerade in Schweissdrüsen nicht denkbar; auch sprechen die Uebergangsformen von noch dem Adenom zuzurechnenden Bildern auch in den sekundären Tumoren entschieden dafür, dass auch hier ein gewisser Entwicklungsgang durchlaufen wurde, welcher von einer gleichen bereits vorhandenen Anlage seinen Ausgang genommen hat. Ich möchte wohl der Ansicht hinneigen, dass auch bei dem Kranken Darier's an sämtlichen Stellen, woselbst es zum Auftreten der Tumoren kam, eine bereits kongenital angelegte Veranlassung vorhanden gewesen ist. Ob diese nun in der Anwesenheit vielleicht bloss mikroskopisch wahrnehmbarer Strukturanomalien daselbst bestand, oder überhaupt nur eine cirkumskript lokalisierte Disposition die Grundlage bildete, ist natürlich nicht zu ermitteln. Nehmen wir aber eine derartige anatomische oder physiologische Unterlage als vorhanden an, dann wird uns das multiple späte Auftreten gleichartiger Bildungen auf Grundlage einer wiederholt wirkenden Ursache leichter erklärlich erscheinen. Als solche können wir alle jene Einflüsse annehmen, welche im Stande sind, bei gutartigen Neubildungen eine maligne Degeneration derselben anzuregen: so das Erreichen eines gewissen Lebensalters, Reize verschiedenster Art, welche hier multipel oder auf eine grössere mit zahlreichen präformierten Geschwulstanlagen besetzte Fläche eingewirkt haben, vielleicht eine der neuerdings für die Entstehung der bösartigen Geschwülste angenommenen Konstitutionsanomalien oder Infektion. Bei den zahlreichen Lücken, welche unser Wissen von der Entstehung der Geschwülste besitzt, bewegen sich die meisten unserer Kenntnisse hierüber bloss in dem Kreise der Vermutungen;

1) A. a. O., S. 70.

immerhin glaube ich, durch die Annahme des Hervorgegangenseins wenigstens der beiden referierten Fälle von multiplen primären Schweissdrüsencarcinomen aus kongenital angelegten multiplen gutartigen Neubildungen — zumal ja auch sonst maligne Schweissdrüsentumoren sehr oft ihren Durchgang durch ein Stadium gutartiger Bildungen nehmen — der Wahrheit vielleicht einen Schritt näher gekommen zu sein.

Was die Grösse der Schweissdrüsengeschwülste anbelangt, so schwankte dieselbe von Stecknadelkopf- bis zu Kindskopfgrösse; die multiplen Tumoren waren vorwiegend klein und erst durch Konfluenz mehrerer entstanden ausgedehntere, aber flache Bildungen. Solitäre Geschwülste, welche wuchsen, wurden meist, wenn sie Nuss- oder Pflaumengrösse erreicht hatten, exstirpiert, doch beschreibt Jupunoff einen kleinkindskopfgrossen Tumor; die von uns beobachtete Geschwulst hatte ebenfalls bereits gut Handtellergrösse erreicht. Die bösartigen Formen hatten mitunter die Umgebung weithin destruiert; so in dem Falle Morisani von der kleinen Zehe ausgehend verschiedene Tarsusknochen, in dem von Antonelli beschriebenen die Haut in der Umgebung des Genitale bis zur Vagina hinauf, in dem Thierfelder'schen Falle die Schädelknochen.

Das klinische Bild der Geschwülste — soweit sich darüber Angaben finden und sich die Publikationen nicht auf die blosse Beschreibung des untersuchten Präparates, über welches anamnestische Angaben fehlten, beschränkt, — ist ein sehr mannigfaltiges. Nur das eine kehrt, entsprechend der Natur dieser Bildungen, stets wieder, dass dieselben immer ihren Ausgang unter, bezw. in der Haut nehmen. Meist bleiben sie auch auf diese Lokalisation beschränkt und sind infolgedessen sowohl gegen die unterliegenden Gewebe abgegrenzt, wie auch die sie überziehende Epidermis in vielen Fällen ihre normale Beschaffenheit beibehält. Doch wird auch bei den gutartigen Geschwülsten nicht selten dann, wenn diese eine bedeutendere Grösse erreichen, ein Zerfall der darüberliegenden Epidermis beobachtet; eine event. stärkere Sekretion von hypertrophischen Drüsen, das schliessliche Platzen grosser Retentionscysten mit Infektion der Hohlräume und nachfolgender Entzündung und in manchen Fällen die ärztliche Behandlung mit Aetzmitteln mögen oft den unmittelbaren Anlass zur Exulceration geben; weiters ist natürlich das rasche Zellwachstum in seinem Missverhältnis zur Ernährung durch die Gefässe und die konsekutive regressive Metamorphose der neugebildeten Gewebselemente der Hauptgrund des Zer-

falles. Die bösartigen Formen wiederum können ebenfalls als oberflächliche Bildungen auftreten und gleichen dann — wofür sie auch stets angesehen wurden — dem Ulcus rodens der Haut, teils bilden sie ebenfalls subkutan gelegene Tumoren, die aber im Verlaufe ihres Wachstums auch in die Gewebe der nächsten Umgebung eindringen und dieselben verdrängen; doch wurden bisher regionäre Lymphdrüseninfektionen niemals beobachtet und waren die Kranken durch die Entfernung der primären Geschwulst stets dauernd geheilt.

Die Exulceration der Tumoren bedingte an und für sich noch nicht das Auftreten von Schmerzen; auch die subkutan gebliebenen Geschwülste waren für ihren Träger meist schmerzlos, was ja — soweit es nicht besonders angegeben — schon der jahre- und jahrzehntelange Bestand, ohne dass der Kranke veranlasst gewesen wäre, ärztliche Hilfe aufzusuchen, beweist. Durch besondere Schmerzhaftigkeit zeichneten sich die von Hoggan und Chandelux beschriebenen Fälle aus, die unter dem Bilde eines Tuberculum dolorosum auftraten; hier war es der Druck des Schweissdrüsentumors auf die in der Nähe befindlichen Nervenfasern, welche die ganz exquisite Empfindlichkeit der kleinen Geschwülstchen zur Folge hatte und bloss deshalb deren Entfernung veranlasste.

Multiple Tumoren, welche jedoch ebenso wie das gleichzeitige wiederholte Auftreten von Nasenrachenfibromen bloss auf die eine Körperhälfte beschränkt blieben, beschreibt Petersen. Es handelte sich um angeborene Bildungen, für deren einen Teil sich ein Zusammenhang mit den Voigt'schen Linien nachweisen liess. In den beiden anderen Fällen von multiplen und angeborenen Adenomen liessen sich irgendwelche Regelmässigkeiten in deren Sitz nicht feststellen.

Die Geschwülste, abgesehen von den angeborenen, bleiben durch Jahre und Jahrzehnte stationär, bezw. wachsen mit dem Individuum. Ohne dass dem Kranken hiefür eine Ursache bekannt wäre, tritt zuweilen auf einmal ein rascheres Wachstum ein und beunruhigt den Träger. Die Veranlassung hiezu kann einmal die maligne Degeneration des bis dahin gutartigen Tumors sein; aber auch ohne eine solche zeigen die Adenome eine plötzlich einsetzende Periode rascheren Wachstums der Geschwulst im ganzen. Ob dasselbe durch eine in diesem Zeitpunkte auftretende neuerliche oder raschere Bildung von Gewebselementen oder durch Aenderungen in der Sekretion dieser drüsigen Gebilde und Störungen in der Ausscheidung der Sekretionsprodukte, also in der durch gewisse Momente bedingten

Cystenbildung oder -vergrösserung veranlasst ist, entzieht sich für den einzelnen Fall der Beurteilung.

Die unter der Haut gelegenen verschieden grossen Geschwülste haben zumeist eine rundliche Form, die Vergrösserung schreitet aber vorzugsweise in der Längen- und Breitendimension weiter und die Neubildungen bevorzugen eine mehr flache Gestalt. Bei weiterem Wachstum wird aber schliesslich die Epidermis doch über ihre normale Oberfläche vorgewölbt und die früher bloss tastbaren Geschwülstchen werden jetzt auch sichtbar. Aber auch nach dem Herauswuchern über das normale Hautniveau bleibt die flache Gestalt des Gebildes zumeist erhalten, wenn es auch hie und da im Bereiche desselben zur Bildung neuer Höcker und (durch Zerfall) zur Grubenbildung kommen kann. Die Gestalt der carcinomatösen Formen ist eine wechselnde, da ja deren Wachstum keine Grenzen kennt, bald gegen die Oberfläche und in der Flächenausdehnung, bald vorwiegend in die Tiefe sein Fortschreiten nimmt. Doch sind auch da mehr rundliche, also Knoten bildende Tumoren beschrieben worden.

Ueber die subkutan gelegenen Tumoren zieht die Epidermis in unveränderter Beschaffenheit hin; allerdings vermisst man, gegenüber anderen ähnlichen gutartigen Geschwülsten der Haut, die Verschieblichkeit der darüber ziehenden Schichten. Hie und da wurden auffällige Pigmentationen über den Tumoren beobachtet und gaben Veranlassung, die Geschwulst für eine melanotische zu halten. Wird die Haut bereits vorgewölbt, so weist dieselbe ähnliche, ausschliesslich durch die Spannung bedingte Veränderungen auf, wie bei anderen in der Tiefe gelegenen Geschwülsten: Verdünnung, Sichtbarwerden der Gefässe u. s. w. Schon durch zunehmendes Wachstum kann es zum Zerfall der Epidermis kommen, welche bei dieser Art von Geschwülsten fast unmittelbar über dem Tumor hinzieht; an eine Erosion schliesst sich eine ausgedehnte Ulceration an und schliesslich liegt die Oberfläche der Geschwulst frei zu Tage. Aber auch bei den nicht über die Hautoberfläche elevierten Geschwülsten kommt es mitunter aus den bereits früher erörterten Gründen zur Exulceration und bietet dann die Oberfläche mit den unterminierten Rändern das Bild eines Ulcus rodens. In beiden Fällen werden wir die Geschwulst mit dem Sekret, teils in flüssiger Form, als seröse oder eitrige Flüssigkeit, teils eingetrocknet als Borken bedeckt sehen. Nach deren Beseitigung erscheint die Tumoroberfläche als eine wunde Geschwürsfläche, die jedoch zuweilen papillären Bau erkennen lässt;

es sind dies entweder die Ueberreste des Papillarkörpers oder bringen die hypertrophischen Drüsenschläuche mit dem dazwischen liegenden Cutisstroma den papillären Bau hervor, oder es handelt sich, wie in dem Bartel'schen und meinem Falle, um eine papilläre Wucherung der Ausführungsgänge. Dass diese Geschwürsflächen keine Tendenz zur Heilung zeigen, ist bei deren Genese und wegen der schlechten Ernährungsverhältnisse infolge des darunter liegenden epithelienreichen und gefässarmen Gewebes klar.

Die Konsistenz der Geschwülste schwankt, je nachdem einerseits die Bindegewebsbestandteile der Cutis noch erhalten sind, andererseits mit dem Fortschreiten der Cystenbildung; die Farbe nähert sich wegen der Armut an Gefässen dem Weiss. Der Durchschnitt zeigt die adenomatösen Geschwülste gegen die Umgebung stets gut abgegrenzt, wenn sich auch später mikroskopisch eine so scharfe Grenze nur in den wenigen — angeborenen — Fällen feststellen lässt, wo eine besondere bindegewebige Kapsel die Geschwulst einschliesst. Aber auch in den anderen Fällen lässt sich die Grenze der Neubildung wenigstens in einer für die Exstirpation nötigen Genauigkeit stets bestimmen. Zuweilen lässt der Durchschnitt schon makroskopisch gewisse Eigenschaften der Geschwulst erkennen: die durch Differenzen in dem elementaren Aufbau bedingten Verschiedenheiten in der Konsistenz, in der Farbe und Struktur der einzelnen Teile; schliesslich tritt auch jetzt schon meist eine eventuelle Cystenbildung deutlich zu Tage.

Das Auftreten von Cysten in verschiedenen Grössen ist bei den Geschwülsten der Schweissdrüsen ein recht häufiges Vorkommen. Schon eine einfache Hypertrophie enthält die eine cystöse Degeneration bedingenden Momente in sich: die Hypertrophie der Elemente geht mit einer gesteigerten Mehrproduktion von Sekret Hand in Hand; andererseits aber kann die Ausfüllung des zu Gebote stehenden begrenzten Raumes mit einer abnorm grossen Zahl von nebstdem besonders mächtig entwickelten Drüsen leicht zu einer Raumbeengung und damit zu einer Kompression und zum Verschlusse des Lumens der Kanälchen führen und die Veranlassung zur Cystenbildung abgeben. Bei den Adenomen kommt noch — mag auch die normale Sekretabsonderung hier gestört sein — das eine hinzu, dass Hand in Hand mit der raschen Neubildung ein schnellerer Zerfall der epithelialen Elemente einhergeht, deren Beseitigung auf noch viel grössere Schwierigkeiten stösst, wie jene des Sekretes, und eine Verstopfung der Kanälchen durch die bedeutenden Massen von Zell-

detritus, wie die mikroskopische Betrachtung erkennen lässt, eine weitere Ursache der Cystenbildung abgibt. An solchen Cysten kann es nun — auch ohne dass Hypertrophie oder Adenombildung vorliegt (vgl. die Fälle von Robinson und Rolleston) — wohl durch den Reiz des sich immer mehr steigernden Binnendruckes auf das umliegende Gewebe, zur papillären Wucherung der Wände kommen und es entstehen dann ähnliche Geschwulstformen, wie sie am Ovarium und der Brustdrüse als Cystadenoma papilliferum oft beobachtet werden. Solche papilläre Bildungen im Innern der Cysten sind ausser den beiden obengenannten Fällen von Braun, Colin, Elliot und Friedrich beschrieben worden; Bartel nun beobachtete bei gleichzeitigem Bestande von glattwandigen Cysten papilläre Exkrescenzen ausschliesslich an den Ausführungsgängen, mein Fall stellt eine Art Uebergangsform zwischen diesen beiden Typen dar, indem auch schon an den in den oberen Tumorschichten gelegenen geschlossenen Cysten die papilläre Wucherung der Wände in verschiedenen Stadien zu erkennen ist. Für das Entstehen der Papillenbildung an der Oberfläche haben wir in der jahrzehntelangen Sekretansammlung und in dem dadurch bedingten chronischen Reiz einen Erklärungsgrund, wenn auch derartige Uebergangsformen wie in meinem Falle die Genese als wahrscheinlich nicht so einfach erscheinen lassen. Kommt es zur Cystenbildung und papillären Wucherung, dann wird der Tumor stets eine ständige Grössenzunahme erkennen lassen.

Der klinische Verlauf, wie auch die makroskopische Betrachtung werden es wohl niemals gestatten, einen Tumor, der von den Schweissdrüsen seinen Ausgang genommen hat, als solchen zu diagnosticieren. Die Diagnose wird vielmehr immer erst unter dem Mikroskop gestellt werden können und auch damit wird bei der Polymorphie, unter welcher die Schweissdrüsentumoren erscheinen, und der Aehnlichkeit mit Bildungen anderer Natur die Differentialdiagnose nicht immer leicht sein.

Bezüglich der typischen Neubildungen, der Adenome, müssen wir uns stets den normalen Bau der Schweissdrüsen vor Augen halten: zwischen zwei Hautpapillen beginnende tubulöse Drüsenschläuche, welche sich im Stratum reticulare oder subcutaneum zu Knäuel verschlingen; überall bildet das Bindegewebe der Cutis eine äusserst zarte Aussenhülle, die sog. Membrana propria; während die Knäuel aus einer einfachen Schicht von kubischen Zellen bei den kleineren, cylindrischen Zellen bei den grösseren Drüsen be-

stehen, wird das Epithel an den Ausführungsgängen 2—3schichtig und lässt zwischen sich und der Basalmembran noch platte Zellen erkennen, die als Längsschnitt glatter Muskelfasern gedeutet werden. Zahl und Grösse der Drüsen schwankt an den verschiedenen Körperstellen, besonders gross sind die axillaren und cirkumanalen Drüsen. Die Schweissdrüsen bilden sich im 5. Embryonalmonat als solide Zapfen, welche aus der Epidermis in die Cutis vordringen und erst im 7. Monat ein Lumen erhalten.

Geschwulstartige Bildungen, die sich aus Drüsen von dem soeben charakterisierten Bau zusammensetzen, sind als einfache Hypertrophien zu bezeichnen. Hand in Hand mit der abnormen Zahl der Drüsenschläuche kann auch eine Vergrösserung und Vermehrung der konstituierenden Elemente gehen, auch Formen, welche das Embryonalstadium wiedergeben, indem ein Lumen noch vermisst wird, können die Zuweisung zur Hypertrophie nicht in Frage stellen.

Sowie aber in irgendwelcher Beziehung — abgesehen von Grösse und Zahl — der normale Bau verlassen wird, müssen wir bereits von Adenombildung sprechen. Diese Veränderungen können einerseits bloss die Ausführungsgänge betreffen (Syringadenom U n n a's), oder bloss die Drüsenkörper (Spiradenom), oder beide. An den Ausführungsgängen sind es die Verzweigungen, welche das auffälligste Merkmal der adenomatösen Degeneration darstellen: in Form von knospenartigen seitlichen Auswüchsen, soliden oder hohlen Fortsätzen, dann gabeligen Teilungen, welche schliesslich so hochgradig werden können, dass ein papillärer Aufbau hervorgeht. Aenderungen in der Beschaffenheit des Wandepithels sind weniger auffällig, aber häufig zu beobachten; dass papilläre Exkrescenzen ein Sekret producierendes Epithel aufweisen, gehört ebenfalls ins Bereich des Neoplasma. Die abnorme Weite der Drüsengänge steht in naher Beziehung zur Cystenbildung, auf die wir noch zurückkommen wollen. Die Grenze des Drüsenganges gegen den Körper wird durch die Knäuelbildung bestimmt; beim Adenom ist es nicht selten, dass Aufrollungen stattfinden, so dass gerade blindsackförmig endende Schläuche durchaus nicht als rudimentäre Drüsen angesehen werden müssen.

Drüsenkörper-Adenome sind ebenfalls durch das Verlassen des einfachen schlauchartigen Baues charakterisiert; weiters sind Anomalien des Epithels hier in verschiedener Art beobachtet worden: Vorkommen der grossen Drüsen an abnormen Hautstellen. Mehr-

schichtigkeit des Epithels wie an den Ausführungsgängen; ist es zur Cystenbildung gekommen, so wird schon hiedurch die Beschaffenheit des Wandepithels verändert. Die für die einfache Hypertrophie angegebenen Besonderheiten, als Vermehrung der ganzen Drüsen wie auch deren Elemente an Zahl und Grösse wiederholen sich natürlich bei Springadenomen und Spiradenomen in erheblicherem Grade.

Die Cystenbildung ist für das Adenom zwar nicht charakteristisch; hypertrophische und selbst normale Schweissdrüsen können infolge der früher angeführten Ursachen ebenfalls cystös degenerieren. Immerhin ist aber bei Spiradenomen Cystenbildung ein häufiges Vorkommnis. Bei vorgeschrittener Cystenbildung werden die Merkmale des Adenoms mehr oder weniger verwischt, und wird dann öfter die Unterscheidung, ob blosse Hypertrophie oder Adenombildung vorliegt, sehr schwierig werden. Es sind das jene Fälle, welche von einem Autor in diese, von anderen in jene Gruppe eingereiht werden; manche rechnen solche Fälle gerade wegen der Cystenbildung zu den Adenomen; von besonderer Bedeutung ist diese Frage jedenfalls nicht, schon deswegen, weil geschwulstbildende reine Hypertrophien zu den grössten Seltenheiten gehören und es sich daher meist doch um Cystadenome handeln wird.

Was die Genese dieser Geschwülste anbelangt, so lässt sich hier das bei anderen gutartigen Geschwülsten Bekannte wiederholen: Ein Teil lässt sich auf angeborene Anlagen zurückführen; dies stets, wenn die Geschwulst an einer sonst von Schweissdrüsen nicht eingenommenen Körperstelle auftritt; um angeborene Bildungen handelt es sich auch immer dann, wenn normale allmählich in die veränderten übergehende Schweissdrüsen in der Umgebung der Geschwulst fehlen und dieselbe eine besondere abgrenzende Kapsel besitzt. Mehrmal hat der Bau solcher Geschwülste vermöge der morphologischen Aehnlichkeit Veranlassung gegeben, sogen. Mammae erraticae als den Ausgangspunkt der Neubildung anzunehmen; doch werden zumeist Reste des Ursprungsgewebes oder weniger metamorphosierte Teile desselben gestatten die Frage zu entscheiden, ob Milchdrüsen- oder Schweissdrüsengewebe die Matrix abgegeben hat.

Aetiologische Momente liessen sich nur in den wenigsten Fällen ermitteln. In dem v. Noorden'schen Falle gibt die Lokalisation am Nabel durch das hier auftretende Narbengewebe vielleicht eine Andeutung über die Entstehung infolge Sekretretention und eine durch deren Reiz angeregte Wucherung. In dem Deichstetter'schen Falle bildete ein geschwüriger Hautdefekt die Unterlage für

die Neubildung, in dem Campanini'schen die Narbe nach einem Furunkel; die beiden letzteren Geschwülste waren Carcinome. In allen übrigen Fällen waren die Neubildungen ohne eine dem Träger derselben bekannte Ursache aufgetreten.

Die Diagnosenstellung wird mittelst des Mikroskopes meist nicht schwer fallen. Differentialdiagnostisch kommt zunächst der einwandfreie Nachweis der Abstammung von den Knäueldrüsen in Betracht: ein allmählicher Uebergang von normalen Drüsen zu verschieden hochgradig veränderten wird, wenn die anderen Elemente der Haut, insbesondere die Talgdrüsen und Haarfollikel keinerlei Veränderung erkennen lassen, diesen Nachweis leicht machen. Man wird sich infolge dessen, besonders wenn man sich den oft polymorphen Bau ein und derselben Geschwulst in ihren verschiedenen Anteilen vor Augen hält, stets genötigt sehen, zahlreiche Stellen des Tumors der histologischen Untersuchung unterziehen, bevor man eine genaue klassifikatorische Bestimmung des Gebildes wird vornehmen können. Aber auch dann werden sich wiederholt noch Schwierigkeiten ergeben: so können Uebergänge von den normalen Schweissdrüsen vollständig fehlen, wie dies bei den kongenitalen Geschwülsten die Regel ist; dann wird man aus der Aehnlichkeit des Aufbaues, aus Andeutungen des normalen Drüsenbaues und aus dem event. vorhandenen Zusammenhange mit dem Oberflächenepithel in der für die Schweissdrüsen charakteristischen Weise den Beweis zu erbringen versuchen. Schwierig wird auch die Diagnosenstellung dann, wenn in dem histologischen Aufbaue vorgeschrittene Cystenbildung die Oberhand gewinnt; dadurch erhalten die einzelnen Cysten, mögen sie von welchen normalen Gebilden immer ausgegangen sein, ein so gleichmässiges Gepräge, dass eine Unterscheidung z. B. von Talgdrüsencysten absolut unmöglich wird; auch in solchen Fällen wird ein sorgfältiges Absuchen zahlreicher Tumorstellen nach Resten normalen oder weniger veränderten Gewebes zu einer strikten Diagnosenstellung unerlässlich sein. Sonst aber wird die Differenzierung der Neubildungen von solchen der Talgdrüsen auf Grund des so verschiedenen charakteristischen Baues kaum auf Schwierigkeiten stossen. Was die Differentialdiagnose gegenüber dem Carcinom anbelangt, so gelten auch hier die sonst die atypischen gegen die typischen Geschwülste abgrenzenden Merkmale; doch können, wie mehrmals erwähnt, solide Wachtstumsformen nicht kurzer Hand als Carcinom gedeutet werden; die regelmässige Anordnung der Zellen wird im Verein mit der stets nachweisbaren

Membrana limitans die Entscheidung für die Adenomnatur erleichtern.

Auch die Carcinome der Schweissdrüsen treten in verschiedenen Formen auf; am häufigsten sind es Adenocarcinome, doch werden auch Fälle von Carcinoma simplex beschrieben. Merkwürdig ist und leicht zu Fehldeutungen kann Veranlassung geben, wenn eine centrale Verflüssigung ein Drüsenlumen vortäuscht (Unna). Ein Carcinoma fibrosum wurde von Wierzbowski veröffentlicht und die von Gynäkologen entdeckte Metaplasie von Geschwulstgewebe wurde von Deichstetter an einem Schweissdrüsencarcinom beobachtet, das einen allmählichen Uebergang in Plattenepithelcarcinom erkennen liess. Uebrigens erwähnt auch Brauns bei einem Adenom der Schweissdrüsen eine stellenweise Umwandlung des Cystenwandepithels in solches vom Typus der Talgdrüsen, und in meinem Falle stellen die Keratohyalinansammlungen im Innern der Geschwulst auch verwandte Verhältnisse dar.

Bei den Carcinomen ist der Nachweis von deren Zusammenhang mit den Schweissdrüsen meist nicht mehr so leicht zu erbringen wie bei den Adenomen. Allerdings wollte man jedes Carcinom, dessen Zellzüge drüsigen Bau nachahmen, sofort als Schweissdrüsencarcinom erklären, wie dies in den 50er und 60er Jahren des vorigen Jahrhunderts üblich war, dann müssten viele Hautcarcinome hierher gerechnet werden. Heutzutage verlangen wir, dass jedesmal der Beweis erbracht wird, dass die atypische Wucherung entweder mit normalen Schweissdrüsen, bezw. deren Ausführungsgängen, — oder was nicht selten ist, mit Bildungen vom sicher nachweisbaren Charakter des Schweissdrüsenadenoms in Beziehung steht.

Maligne Neubildungen anderer Art als Carcinome, welche von den Schweissdrüsen ihren Ausgang genommen hätten, konnte ich in der Literatur nicht ausfindig machen. Auch eine Mischgeschwulst von der Oberlippe, ein gut abgegrenztes Adeno-Chondro-Sarkom, welches ich vor kurzem zu untersuchen Gelegenheit hatte und das ich ursprünglich für einen Abkömmling von Schweissdrüsen hielt, erwies sich bei genauerer Untersuchung als von den Schleimdrüsen ausgegangen.

In Bezug auf die Prognose sind die Adenome der Schweissdrüsen insofern als gutartige Geschwülste zu bezeichnen, als ihr Wachstum ein langsames und begrenztes ist und Metastasen niemals beobachtet wurden. Durch die Exstirpation können solche Geschwülste also mit grösster Wahrscheinlichkeit dauernd beseitigt werden. Trotz der Gutartigkeit ist aber eine derartige radikale

Therapie absolut indiciert, da es nicht selten vorkommt, dass solche Geschwülste malign degenerieren, nachdem ja wiederholt als Grundlage der Carcinome früher vorhandene Adenome vorgefunden wurden. Schwieriger wird der Entschluss zur Operation werden, wenn die Geschwülste multipel über eine grosse Hautoberfläche zerstreut vorhanden sind; man wird sich da wohl darauf beschränken müssen, grössere oder rascheres Wachstum zeigende Tumoren zu exstirpieren, sonst aber den damit Behafteten einer ständigen ärztlichen Ueberwachung unterstellen. Die Carcinome der Schweissdrüsen stehen an Bösartigkeit den anderen Krebsen nicht nach und erheischen wie diese ausgedehnte Operationen.

Erklärung der Abbildungen
auf Taf. V—VI.

Taf. V.

Fig. 1. Die Geschwulst von oben gesehen, in natürlicher Grösse. Von A nach B wurde ein Querschnitt angelegt (Fig. 2).

Fig. 2. Senkrechter Schnitt durch die Geschwulst in der Richtung AB der Fig. 1. CD Schichte der Papillen, EF Schichte der Cysten, G, H normale Haut, I Galea aponeurotica. Natürl. Gr.

Taf. VI.

Fig. 3. Schnitt durch die ganze Höhe der Geschwulst vom Rande CEG (Fig. 2). a die mitexcidierte normale Haut mit Haaren, b Muskulatur, c Lymphocytenansammlungen, d Beginn der Cystenbildung (s. Fig. 5), e Schicht der Cysten, f, g Beginn der Papillenbildung, h weiter entwickelte Papillen an der oberen Grenze der Schicht der Cysten (s. auch Fig. 8), i solide Zellstränge, vergrössert dargestellt in Fig. 12, k, l Schicht der Papillen, (vgl. Fig. 9 u. 11). Bei m persistiert noch der Plattenepithelüberzug an der Oberfläche (s. Fig. 10) Zeiss Oc. IV. Obj. a*, Vergr. 6.

Fig. 4. Schweissdrüsenlager aus der normalen Haut am Rande der Geschwulst. Im unteren Teil normale, im oberen hypertrophische Schweissdrüsenkanälchen.

Fig. 5. Rand der Geschwulst, Beginn der Cystenbildung (Stelle d der Fig. 3). Unten normale Schweissdrüsen, oben cystisch dilatierte. n gefüllte Blutgefässe.

Fig. 6. Uebergang einer Cyste in den Schweissdrüsengang.

Fig. 7. Vergrösserung der Cysten durch Anlagerung und Verschmelzung kleinerer Cysten.

Fig. 8. Grenze der Zone der Cysten gegen die Papillenschichte. Aus-

1.

2.

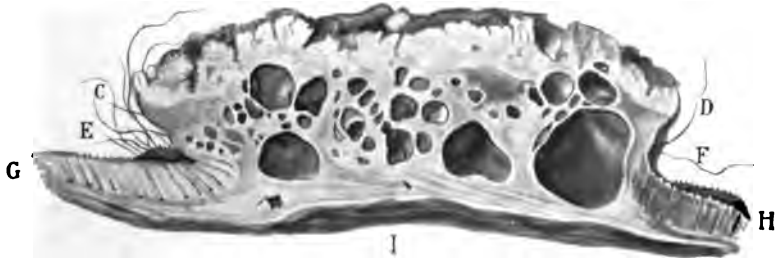

H. Laupp'sche Buchhandlung in Tübingen.

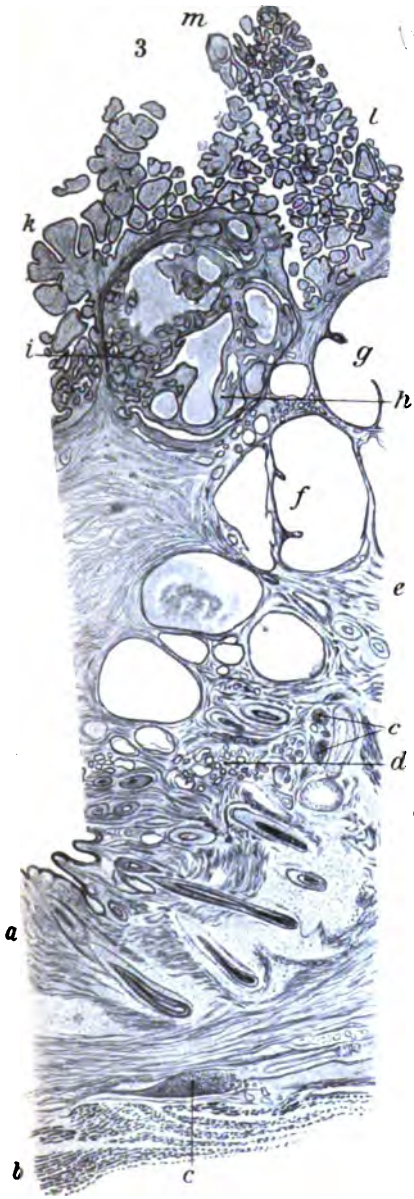
3
m
l
k
i
g
h
f
e
c
d
a
b
c

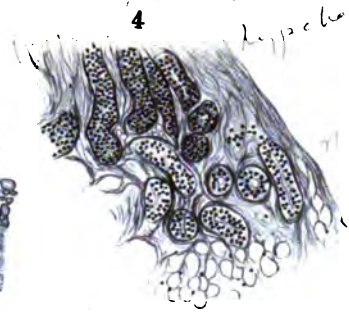
4

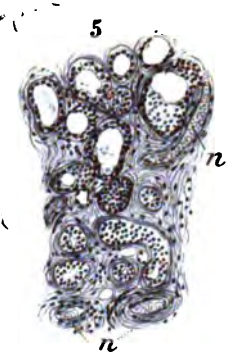
5
n
n

6

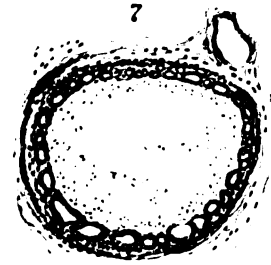
7

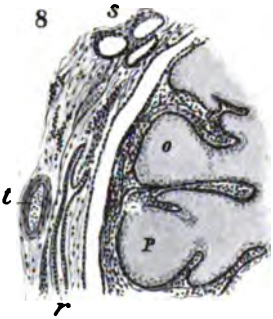
8
s
t
o
p
r

9

10

11

12
w
u

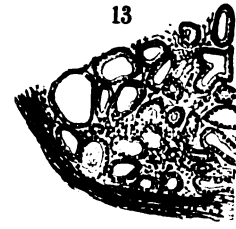
13

schnitt aus einer grösseren Cyste mit papillären Exkrescenzen in das Lumen (Ueberreste der Wände von zur Konfluenz gelangten kleineren Cysten o, p etc.), (vgl. die Stelle h der Fig. 3). r Ausläufer eines oberflächlichen interpapillären Spaltes, s kleinere Cysten, t Gefäss.

Fig. 9. Papille von der Oberfläche der Geschwulst; an der Spitze rundzelliges Stroma.

Fig. 10. Verästelte und dilatierte Schweissdrüsengänge von einer noch mit Epidermis bekleideten Stelle der Geschwulstoberfläche (m in Fig. 3).

Fig. 11. Querschnitt durch eine Papille, deren Epithel Zeichen sekretorischer Thätigkeit erkennen lässt. Im Centrum zahlreiche Rundzellen.

Fig. 12. Aus einem der makroskopisch auffälligen Körner. Solide Zellzüge, teils quer-, teils längs-, teils schräggetroffen, überall mit einer Membrana propria (Stelle i der Fig. 3), u perlkugelartige Keratohyalinansammlung zwischen den Zellzügen, w dieselbe in Schollenform innerhalb des grossen Cystenraumes.

Fig. 13. Sektor aus einem bindegewebig abgekapselten Adenomknoten in der Mitte der Geschwulst; das Epithel stets einreihig.

Fig. 4—13 Zeiss Oc. II. Obj. A.

AUS DER

PRAGER CHIRURGISCHEN KLINIK

DES PROF. DR. WÖLFLER.

XVI.

Ueber das Genu recurvatum osteomyeliticum.

Von

Dr. **Joseph Kisch,**

Operations-Zögling der Klinik.

(Hierzu 6 Abbildungen und Taf. VII.)

Eine der seltener vorkommenden Extremitätendeformitäten ist das Genu recurvatum. Nach der Einteilung von Worobjew[1]) haben wir zu unterscheiden ein Genu recurvatum aus neuropathischer Ursache und eines, das seinen Grund in Erkrankungen der das Knie zusammensetzenden Komponenten selbst hat. Die erste Art wäre wieder zu scheiden in spastische, paralytische und trophoneurotische, zu welch' letzteren beispielsweise die „Arthropathies tabétiques" Charcot zu zählen wären, unter denen Genu recurvatum nicht selten vorkommt (Strümpell[2])). Die zweite Art kann wieder nach ätiologischen Momenten geschieden werden in kongenitale, meist durch Bildungsfehler bedingte, in rhachitische, tuberkulöse, traumatische, statische Formen (dies besonders bei Coxitis sowohl des befallenen als des anderen Beines), ferner bei Ankylosen des Kniegelenkes. Bei diesen kommt es freilich in den meisten Fällen, in denen im Knie eine Knickung erfolgt, zu einem nach

1) A. A. Worobjew: Ueber d. Genu recurvatum. Wratsch. 1901 ref. Centralbl. f. Chir. 01. Nr. 34.

2) Strümpell, Lehrbuch der spec. Path. u. Ther. 10. Aufl. Leipzig 1896.

hinten offenen Winkel. Unter Bedingungen, von denen weiter unten noch gesprochen werden wird, kommt es jedoch zu einer Ausbiegung der Kniegegend nach rückwärts, zur Ausbildung eines Genu recurvatum. Zwei, durch die Analogie ihrer Erscheinungen einen scharfumschriebenen Symptomenkomplex darbietende Fälle dieser Art, die an der Prager deutschen chirurgischen Klinik zur Beobachtung kamen, will ich im folgenden beschreiben.

Ueber den ersten von beiden, der in mehrfacher Hinsicht Interesse zu erwecken vermag, wurde schon im Jahre 1895 von Herrn Prof. Dr. Weil, dem damaligen supplierenden Vorstande der erwähnten Klinik, im Vereine deutscher Aerzte in Prag[1]) kurz referiert.

Es handelte sich um ein am 28. I. 95 in die Klinik eingetretenes, 18j. Mädchen Emma W., die hereditär nicht belastet und ausser ihrem noch jetzt bestehenden Leiden nie ernstlich krank war. Ende März 1890 erkrankte die damals 13j. Patientin plötzlich ohne ihr bekannte Ursache unter starkem Fieber und heftigen Schmerzen an einer Schwellung des linken Knies und Oberschenkels. Pat. wurde ins Spital gebracht und am 12. V. 90 operiert. Es wurden Incisionen an der inneren und äusseren Seite des linken Knies angelegt, welche sehr reichlichem Eiter den Weg bahnten. Es zeigte sich bei diesem Eingriffe, dass das Femur an seinem unteren Ende hinten, innen und aussen periostentblösst war. Doch gingen die entzündlichen Erscheinungen durch die breite Eröffnung des Eiterherdes zurück und konnte Pat. nach 2monatlichem Krankenhausaufenthalte der häuslichen Pflege zurückgegeben werden. Damals bestanden keinerlei Zeichen eines beginnenden Genu recurvatum, doch war das Kniegelenk ankylosiert. Zu Hause erholte sich Pat. dann so weit, dass sie nach längerer Zeit trotz des steifen Knies gut umhergehen und leichte Arbeiten verrichten konnte. Im nächsten Jahre war sie schon so weit gekräftigt, dass sie im Sommer auf dem Felde beim Getreideschneiden beschäftigt wurde, wobei sie die gemähten Halme hinlegen, umwenden und zu Garben binden musste, eine Arbeit, die bekanntlich fast ausschliesslich gebeugte Stellung beansprucht. Diese zwang die Pat., wie sie selbst angab, zu einem Durchdrücken des steifen linken Knies, das sich nun langsam nach rückwärts auszubiegen begann. Nachdem einmal das Knie in die falsche Stellung gedrängt war, verschlimmerte sich diese beim Umhergehen sehr rasch und schon im Januar 1892 stand bei Rückenlage die linke Ferse um ca. 10 cm von einer ebenen Unterlage ab. Pat. suchte deshalb neuerlich die Klinik auf, wo durch eine mehrmonatliche Extensionsbehandlung, wobei bis zu 10 kg gestiegen wurde, die Stellung wieder korrigiert wurde. Im Mai 1892 wurde sie mit einem Gipsver-

1) Prag. med. Wochenschr. 1895. Sitzungsber. des Vereines deutscher Aerzte in Prag vom 25. I. und 15. II. 95.

bande nach Hause entlassen. Der fixierende Verband wurde nach kurzer Zeit daheim entfernt und Pat. ging eine Zeit lang gut umher, doch bald trat wieder eine Ueberstreckung des Knies ein, die schliesslich so stark wurde, dass Pat. nur in eine zweite Person eingehängt gehen konnte. Seit der Operation bestanden am Oberschenkel in der Nähe des Kniegelenks kleine Fisteln, die öfters scheinbar ausheilten, dann wieder aufbrachen und ausser Eiter zuweilen auch kleine Knochenstückchen entleerten.

Der beim Eintritt der Pat. aufgenommene Status praesens ergab bei der ziemlich gut genährten Person einen normalen internen Befund. Linker Unterschenkel fast rechtwinklig zum Oberschenkel nach vorne gestellt. Die Verkrümmung betrifft zum grösseren Teile wohl das obere Tibiaende. Die bestehenden Verhältnisse zeigen die beigegebenen Abbildungen (Fig. 1 und 2), von denen Fig. 1 die Pat. in Rückenlage.

Fig. 1.

Fig. 2 in aufrechter Stellung zeigt. Sowohl die untere Femur- wie auch die obere Tibiaepiphyse der linken unteren Extremität sind beträchtlich verdickt. In der linken Kniegegend sind ausser den zwei seitlichen Narben nach den erwähnten Incisionen mehrere, zum Teile mit den unterliegenden Knochen verwachsene Narben nach ausgeheilten Fisteln vorhanden. In der aussen gelegenen, von der Incision herrührenden Narbe eine auf Knochen führende Fistel.

Am 8. II. 95 wurde in Chloroformnarkose die Pat. operiert. Unter Esmarch'scher Blutleere wurden 2 Incisionen in den von der früheren Operation herrührenden Narben gemacht, die bis auf das Femur reichten und je zwei kleine kortikale Sequester entfernt. Die äussere Incision hatte eine Länge von ca. 16 cm, die innere ca. 10 cm. Es sollte nun die lineäre Osteotomie angeschlossen werden. Doch beim Versuche, die Difformität unblutig zu redressieren, zeigte sich ein so geringer Widerstand, dass von der Osteotomie abgesehen und die Extremität durch gewaltsame

Streckung gerade gerichtet wurde, was leicht und ohne Anwendung grosser Gewalt sich durchführen liess. Die beiden Wundhöhlen seitlich des Knies wurden nun mit Jodoformgaze tamponiert, ein Holzkissenkompressivverband angelegt, die Esmarchbinde gelöst und die Extremität auf eine Volkmann'sche Schiene gelagert.

Nach ca. 4 Stunden war der Verband sehr durchblutet, Pat. anämisch aussehend, aber ohne sonstigen, Besorgnis erregenden Befund. Um der empfindlichen Pat. Schmerzen zu sparen, wurde sie trotz des schlechten Aussehens zu der nötig gewordenen Blutstillung narkotisiert, binnen einiger Stunden das zweitemal. Nach Abnahme des Verbandes zeigte sich, dass die Blutung hauptsächlich durch die äussere Incisionswunde nach aussen stattgefunden hatte. Nach Entfernung des Jodoformgazetampons wurde eine kleine, spritzende Arterie umstochen, sonst war keine beachtenswerte Blutung. Es wurde neuerlich tamponiert und ein gleichbeschaffener Verband wie nach der Operation angelegt. Pat. erwachte bald aus der Narkose, fühlte sich relativ wohl; eine Blutung trat nicht weiter ein, auch die anämische Blässe der Pat. nahm nicht zu. Der Puls war frequent, aber von guter Spannung. 6 Stunden nun nach erwähntem Verbande trat plötzlich ein rasch zum Exitus führender Herzkollaps ein.

Fig. 2.

Die am nächsten Tage vorgenommene Sektion (Hofrat Prof. Dr. Chiari) ergab folgendes: Die weichen Schädeldecken sehr blass; die harte Hirnhaut stark gespannt, in ihrem Sinus spärlich flüssiges und frisch geronnenes Blut von gewöhnlicher dunkler Farbe. Die inneren Meningen zart, wie das Gehirn von mittlerem Blutgehalte. Das Zwerchfell rechts bis zur dritten, links bis zur 4. Rippe reichend. In der Luftröhre sehr wenig Schleim. Die Schleimhaut der Halsorgane sehr blass. Die rechte Lunge frei, ebenso die linke. Im Herzbeutel wenige Tropfen klaren Serums. Das Herz dem Körper entsprechend gross, in mittlerem Grade kontrahiert, in seinen Höhlen teils flüssiges Blut, teils reichliche postmortale Gerinnungen. Lungen blass, durchwegs lufthaltig, in den hinteren Partien etwas dunkler. Leber und Milz ziemlich blass; die Schleimhaut des ganzen Darmkanals gleichfalls. Die Präparation der linken unteren Extremität zeigte knöcherne Ankylose zwischen Femur

und Tibia und Femur und Patella. Die beiden operativ gesetzten Incisionen führten auf das, ihnen entsprechend von Periost entblösste, etwas dickere und rauhe Femur. An diesem, 10 cm über der durch Knorpelreste noch deutlich markierten unteren Epiphysenfuge, an der hinteren Fläche eine in schräger Richtung nach aufwärts gegen die jetzt von Knochengewebe erfüllte, einstige Markhöhle führende, von Narbengewebe ausgefüllte Kloake von 1 cm Weite. Das Periost der ganzen unteren Diaphysenhälfte sowie auch das angrenzende Zellgewebe schwielig verdichtet. Im unteren Winkel der äusseren Incision zwei 1 cm^2 grosse, 3 mm dicke, unregelmässig gezackte, nekrotische Knochenstückchen, von frischen Blutkoagulis umgeben. Von da eine Kommunikation zwischen der äusseren Incision und einer in der unteren Epiphysenfuge vorhandenen frischen Fraktur des Os femoris nachzuweisen. In der Kommunikationsöffnung und an der Frakturstelle des Femurs reichliche, frische Blutkoagula. Entsprechend der auch noch Knorpelreste zeigenden oberen Epiphysenfuge der Tibia eine zweite frische Fraktur, an der sich ziemlich reichlich Knochensand und frische Blutkoagula nachweisen lassen. Die Tibia überhaupt porös, ihr Mark sehr fettreich. Im oberen Gelenke zwischen Tibia und Fibula Blut. Die Kapsel eingerissen. Die Kniegelenksmuskulatur lipomatös. In der Vena und Arteria femor. sin. flüssiges Blut von gewöhnlichem Aussehen. — Im Zupfpräparate der Lungen ist reichliche Fettembolie mikroskopisch zu konstatieren, derart, dass in jedem Präparat sowohl mehrere kleine Arterien als auch Kapillaren mit Fett gefüllt zu sehen sind. In von den Nieren, der Leber, dem Gehirn sofort angefertigten Gefrierschnitten ist keine Fettembolie nachweisbar. Auch Osmiumbehandlung zeigt nur in den Lungen Fettembolie.

Die pathologisch-anatomische Diagnose lautete: Vuln. femor. sin. p. necrotomiam. Fract. oss. fem. sin. et tibiae sin. Embolia adiposa pulmonum. Anaemia universalis ex haemorrh. in vulnere necrotomiae.

Durch die äussere der behufs Nekrotomie gesetzten Weichteilwunden, die mit der durch das Brisement forcé entstandenen Femurfraktur kommunicierte, hatte die Blutung, die an dieser Bruchstelle entstand, einen freien Weg gefunden und so eine bedeutende Anämie erzeugt.

Das linke Kniegelenk wurde der Leiche entnommen und durch dasselbe ein Sagittalschnitt geführt. Hiebei zeigten sich folgende Verhältnisse, die durch Fig. 3 ihre Verdeutlichung finden. Femur und Tibia bilden einen nach oben offenen stumpfen Winkel und sind knöchern mit einander verbunden; eine ebensolche Verbindung besteht zwischen Femur und Patella. In der oberen Epiphysenfuge der Tibia und in der unteren des Femurs je eine frische Fraktur. Zwischen der oberen Tibiaepiphyse und der Tibiadiaphyse, entsprechend der Epiphysenlinie, hat eine vollständige Lösung stattgefunden, während zwischen unterer Femurepiphyse und seiner Diaphyse die Trennung nur eine partielle ist und nur ein nach oben klaffender Spalt vorhanden ist. Die Corticalis der Tibia ist sehr

porös, ihr Mark sehr fettreich. Der Femurschaft ist in dem der unteren Epiphysenlinie benachbarten Teile nach hinten ausgebogen, der Tibiaschaft ist gerade. Femur und Tibia lassen sich leicht so weit nähern, dass der stumpfe, zwischen ihnen bestehende Winkel zu einem rechten wird. Dies kommt einerseits in der Frakturlinie des Femur dadurch zu stande, dass sich der klaffende Spalt zwischen Diaphyse und Epiphyse schliesst, andererseits durch eine Abknickung der Tibiadiaphyse gegen die Epiphyse, welch' erstere sich in der Frakturstelle wie in einem Ginglymus bewegt.

Fig. 3.

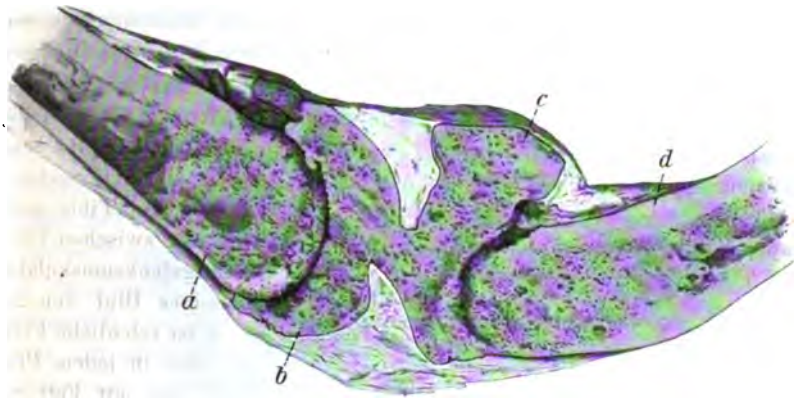

Die Deformität war also hervorgerufen durch eine Verbiegung des unteren Teiles des Femurschaftes und hauptsächlich durch eine winkelige Knickung der Tibia in ihrer oberen Epiphysenlinie, die als Locus minoris resistentiae bei der fortgesetzten Tendenz der Extremität, sich nach rückwärts durchzubiegen, an der Tibia zuerst nachgab.

Wenn man nun die Besonderheiten dieses Falles betrachtet, so wäre vor allem der Erfolg der Operation ins Auge zu fassen. Das Brisement forcé erwies sich hiebei als ein sowohl gefährlicher als, wenigstens mit damaligen Hilfsmitteln, nicht genau kontrollierbarer Eingriff. Dass die Geradestreckung in so verhängnisvoller Weise an den Epiphysenlinien, nicht in dem Gelenkspalte erfolgte, findet seine leichte Erklärung in dem anatomischen Befunde, der eine feste knöcherne Ankylose zwischen Femur und Tibia aufdeckte, während die teilweise noch knorpeligen, durch die chronische Entzündung aufgelockerten Epiphysenfugen, wie die Krankengeschichte ausdrücklich angibt, schon einem verhältnismässig leichten Drucke nachgaben. Auch die fettig entartete Muskulatur zerriss selbstverständlich hiebei, wodurch eine grosse Menge flüssigen Fettes

dem Kreislaufe einverleibt wurde. Genügen doch Verletzungen lipomatös degenerierter Muskeln allein zur Erzeugung tödlicher Fettembolien (Colley[1]), Lympius[2])). In unserem Falle konkurrierten aber drei Momente, die in ihrer Gemeinschaft erst den Tod des Mädchens herbeigeführt haben, die hochgradige Anämie, die so rasch wiederholte Narkose und die Fettembolie.

Hofrat Chiari hat schon anlässlich der Diskussion über diesen Fall in dem Vereine deutscher Aerzte[3]) darauf hingewiesen, dass nur in den Lungengefässen Fettembolie nachweisbar war, die anderen Organe aber alle frei waren, es daher unwahrscheinlich sei, dass die Fettembolie in diesem Falle die einzige Todesursache gewesen wäre. Wahrscheinlich habe die Anämie infolge des starken Blutverlustes, vielleicht auch die zweimalige Narkose als Todesursache mitgespielt. Der Zusammenhang ist wohl der gewesen, dass das Herz einesteils durch die Anämie, anderenteils durch die Chloroformvergiftung in seiner vitalen Energie herabgesetzt war und die Fettemboli nicht durch die Lungengefässe treiben konnte, was zu einer Verringerung der Oxydationsfläche führte, ein Umstand, der neuerdings die Herzkraft schwächte; diesem Circulus vitiosus erlag also Patientin.

Bot dieser Fall an und für sich, ferner in Anbetracht der relativen Seltenheit ausgedehnterer Knochenverkrümmungen auf osteomyelitischer Grundlage viel des Interesses, so wurde dieses wieder um so stärker wachgerufen, als im vergangenen Jahre ein ganz gleicher Fall sich an der Klinik einstellte.

Sp. J., ein 18j. Arbeiter, der hereditär nicht belastet ist, bis zu seiner vor 3 Jahren erfolgten Erkrankung stets gesund war. Damals erkrankte Pat. plötzlich nach einem geringfügigen Trauma, er verspürte nämlich beim Tragen schwerer Wassereimer ein plötzliches Knacken im linken Knie, verbunden mit heftigen Schmerzen; es schwoll ihm damals das linke Knie und der untere Teil des Oberschenkels an unter Rötung, hoher Schmerzhaftigkeit und Fieber. Nach ca. sechswöchentlicher Krankheitsdauer wurde die Geschwulst von einem Arzte incidiert, wodurch sich grosse Mengen Eiters entleerten. Die Eiterung währte noch längere Zeit, doch entleerte sich nach Angabe des Pat. nie ein Knochenstückchen. Nach weiteren sechs Wochen begann Pat. wieder umherzugehen. Das Knie war zwar steif, aber noch gerade. Als er sich wieder kräftig genug fühlte, nahm er in einer Glasfabrik Arbeit; bei dieser musste er an-

1) Deutsche Zeitschr. f. Chir. Bd. XXXVI.

2) Jahrbücher d. Hamburger Staatskrankenanstalten. Bd. IV. Ref. im Centralbl. f. Chir. 1896. Nr. 33.

3) l. c.

gestrengt arbeiten und zwar teils im Stehen, teils auch in gebückter Stellung. Dadurch war auch dieser Pat. gezwungen, sein steifes Bein nach rückwärts durchzudrücken, es zu überstrecken. Aus dieser Ueberstreckung entwickelte sich nun ohne Schmerzen langsam die jetzt bestehende Deformität. Die Fistel schloss sich gänzlich, die Eiterung hörte auf, ohne bis heute wiedergekehrt zu sein, doch der l. Unterschenkel bog sich immer mehr nach vorne. Anfangs gelang es dem Pat., die mit der Verbiegung einhergehende Verkürzung seiner linken Extremität durch Spitzfussstellung und Beckensenkung zu paralysieren und seiner Arbeit nachzukommen. Als aber der Unterschenkel sich immer mehr dem rechten Winkel näherte, musste er schliesslich das Gehen aufgeben. Ein befragter Arzt sandte ihn an unsere Klinik.

Bei seiner Aufnahme bot Pat. folgenden Status: Seinem Alter entsprechend grosses, schwächlich gebautes und schlecht ernährtes Individuum.

Fig. 4.

Interner Befund liess nichts Pathologisches erkennen. Temperatur normal. Das linke Kniegelenk in weitester Ueberstreckung, so dass der Unterschenkel in fast rechtem Winkel zum Oberschenkel steht. Fig. 4 und 5 illustrieren diese Verhältnisse. Die Patella an normaler Stelle fühlbar, diese Stelle bildete die Spitze des Winkels, welchen Ober- und Unterschenkel mit einander einschlossen. Die Verkrümmung war also nicht im Gelenke, sondern im Femur eingetreten. Die Kniescheibe mit der Unterlage fest verbunden. Die Weichteile an der Vorderseite der Extremität stark kontrahiert tastbar. Eine Veränderung der Lage des Unterschenkels zum Oberschenkel lässt sich weder aktiv noch passiv irgendwie erzielen, noch federt die Verbindung. Die Versuche passiver Bewegung im Kniegelenk trotz leichter Kraftanwendung nicht schmerzhaft. Ueber dem äusseren Femurkondyl zieht eine ca. 6 cm lange Narbe, in deren Verlaufe die Haut mit dem Knochen ver-

wachsen ist. Oberschenkel und Unterschenkel beiderseits gleich lang, links Muskulatur sehr atrophisch, es besteht am Oberschenkel eine Umfangsdifferenz von 7 cm, am Unterschenkel von 3 cm zu Ungunsten des linken Beines. Das Sprunggelenk an dieser Extremität frei beweglich, nur die Dorsalflexion des Fusses ist nicht ganz möglich. In der Ruhe steht er in Spitzfussstellung, wobei die Achillessehne als harter Strang prominiert.

Fig. 5.

Die Analogie in Anamnese und Befund mit dem von Prof. Weil operierten Falle ist in die Augen springend. In beiden Fällen junge, sonst gesunde Leute, die im Anschlusse an eine akute Osteomyelitis der Kniegegend eine abnorme Widerstandsunfähigkeit der dem Kniegelenke benachbarten Knochen behalten, die infolge ziemlich gleichartiger statischer Inanspruchnahme zu einer Ueberstreckkontraktur, zum Genu recurvatum führt.

Um über das Verhalten der Gelenkenden im Knie zu einander und die etwaigen Veränderungen in den Knochen Aufschluss zu erhalten, röntgenisierte ich den Pat., welches Röntgenogramm die Taf. VII zeigt. Eine Aufnahme in Rückenlage war wegen der Stellung des Beines untunlich, hätte auch nicht den gewünschten Aufschluss geliefert. Daher wurde Pat. in linke Seitenlage gebracht, die Platte unter die Aussenseite des

Knies geschoben, und so machte ich die Aufnahme. Diese ergab eine Verdickung des unteren Femurdrittels die gegen das Knie zu immer mehr zunahm. In dem unteren Teile der Femurdiaphyse der Unterschied zwischen Mark und Corticalis nicht scharf ausgeprägt, der Knochen sklerosiert. Die Epiphysenlinie am Femur deutlich sichtbar, die Epiphyse selbst in ihrem rückwärtigen Teile doppelt so hoch als in ihrem vorderen, der Diaphyse haubenförmig aufgesetzt. Mit der Vorderfläche der Epiphyse die Patella knöchern vereinigt; eine ebenfalls knöcherne Vereinigung besteht zwischen der unteren Fläche der Femurepiphyse und zwar der vorderen Hälfte derselben mit der oberen Epiphyse der Tibia, die in leichter Hyperextension zum Femur fixiert ist, so dass die Oberschenkelkondylen nach hinten vorragen. An Tibia und Fibula Epiphysenlinie deutlich sichtbar. Tibia und Fibula ohne pathologische Veränderungen. Durch den oben beschriebenen Höhenunterschied zwischen rückwärtigem und vorderem Anteile der Femurepiphyse schliesst die Vorderfläche derselben mit der Diaphyse des Femurs einen Winkel von ca. 105° ein. Die Tibia, mit dem vorderen Anteile der Femurepiphyse knöchern vereinigt, folgt der Richtung der Vorderfläche derselben. Die Verkrümmung ist also hier ausschliesslich im Femur lokalisiert, ihr Scheitel liegt, wie schon die äussere Untersuchung lehrte, nicht in dem Gelenkspalte, sondern in der unteren Epiphysenlinie des Oberschenkels. Zwar ist der Oberschenkelschaft selbst in seinem unteren Teile sanft nach rückwärts ausgebogen und seine rückwärtige Wand länger als die vordere, den Hauptanteil an dem Zustandekommen der Difformität hatte aber das ungleiche Längenwachstum der unteren Femurepiphyse.

Nachdem solchermassen der Fall klargestellt war wurde zur Operation geschritten, die Herr Professor Wölfler vornahm. Am 26. II. 02 wurde unter Allgemeinnarkose mit Billroth's Chloroformgemisch, die ruhig verlief, ein Hautschnitt über die Konkavität des Bogens von einem Condylus zum andern geführt, die Haut zurückpräpariert und nun mit der Bogensäge ein Keil aus dem ankylosierten Gelenke entfernt, dessen ca. 2 cm breite Basis der Patella zugewendet, dessen Spitze nach der Poplitea gerichtet war. Das Bein wurde hierauf gerade gestreckt, was leicht gelang, doch resultierte jetzt ein sehr grosser Defekt. In den entfernten Keil fiel auch ein Stück Patella, die dadurch in eine grössere proximale und eine kleinere distale Hälfte geteilt war. Es klafften nun Knochen und Haut auf grosse Entfernung. Um nun den so gesetzten Schaden wieder zu decken, wurde auf Anraten Prof. Schloffer's die obere Hälfte der Patella samt der sie bedeckenden Haut als Hautknochenlappen mit breitem, innerem Stiele benutzt und nach leichter Drehung und Verschiebung in den klaffenden Spalt gelegt, der bei einer Rekurvierung von 135° von ihm ausgefüllt erschien. Der Lappen wurde durch Hautnähte fixiert, die durch seine Entnahme entstandene Wunde durch einige Nähte verkleinert. Aseptischer Verband über die Wunde,

darüber Gipsverband in oben erwähnter Stellung.

Nach 14 Tagen fieberfreien Verlaufes wurde der erste Verband gewechselt, die Nähte entfernt, hierauf durch geringen Druck ohne besondere Schmerzempfindung des Pat. das Bein völlig gestreckt, wobei allerdings die Nahtlinie am Lappen stellenweise riss. Aseptischer Verband, darüber Gipsverband in vollständig korrigierter Stellung. Dieser Verband wurde nach weiteren 3 Wochen erneuert. Das Knie erwies sich bereits als konsolidiert, doch federte es noch ein wenig. Pat. erhielt einen durch Schusterspäne verstärkten Stärkeverband. Im Anschlusse an diesen Verbandwechsel erkrankte Pat. an einem Erysipel, das nach einwöchentlicher Dauer unter Zurücklassung eines die ganze Vorderfläche des Unterschenkels einnehmenden Abscesses ablief. Dieser wurde gespalten und drainiert. Nach weiteren 10 Tagen waren bis auf kleine granulierende Wunden auch dieser Process abgelaufen. Auch an Stelle der Operationswunde befand sich nur noch ein granulierender Streifen. Das Knie war fest konsolidiert und am 20. Mai, ca. 3 Monate nach der Operation, begann Pat. umherzugehen. Die Besserung machte nun rasche Fortschritte, Pat. lernte es bald, auch ohne Stock zu gehen. Eine neuerliche Röntgenaufnahme zeigte die knöcherne Einheilung des eingepflanzten Patellarestes. Bei der Entlassung war das linke Bein um kaum 1 cm verkürzt und der Umfang desselben am Oberschenkel um ca. 3, der Unterschenkel um ca. $3^1/_2$ cm geringer als am anderen Beine. Bei Rückenlage stand die linke Ferse noch ca. 10^0 von der Unterlage ab. Im Knie vollständige knöcherne Ankylose, kein Federn erzielbar. Pat. wurde am 28. Juni 1902 geheilt entlassen. Eine Photographie von diesem Zeitpunkt zeigt Fig. 6.

Fig. 6.

Bei Durchsicht der Litteratur fand ich zwei Fälle, die ich der grossen Aehnlichkeit halber in extenso bringen will. Nico-

laysen[1]) beobachtete folgende Fälle:

1. 16j. Bursche. Vor 2 3/4 Jahren nach Trauma akute Entzündungserscheinungen in der Gegend des linken Kniegelenkes. Es kam zur Eiterung, die ca. 4 Monate währte. Abgang von Knochenstückchen wurde nicht beobachtet. Nach Ablauf des akuten Processes war das Knie in Streckstellung ankylosiert. Pat. ging mit dem steifen Beine gut umher, als es nach einiger Zeit sich unter dem Knie durchzubiegen begann. Dies schritt immer fort, so dass, als N. den Pat. sah, zwischen Unter- und Oberschenkel ein nach vorne offener Winkel von 140° bestand, dessen Scheitel 2—3 cm unter der Knielinie sich befand. Knie ankylotisch, Patella jedoch beweglich. Aussen von ihr eine mit dem Knochen verwachsene Narbe. Fuss plantarflektiert, Muskulatur der erkrankten Extremität atrophisch. In Narkose zeigte sich ein Federn in dem Scheitelpunkte der Krümmung und es gelang leicht, bloss durch Händedruck das Bein gerade zu richten. Gipsverband in korrigierter Stellung. Pat. wurde mit geradem Beine, das an der ehemaligen Knickungsstelle fest konsolidiert war, entlassen.

2. 20j. Arbeiter. Vor 4 Jahren tiefe Verletzung mit einem Beile am linken inneren Oberschenkelkondyl, woran sich eine fieberhafte Krankheit anschloss, in deren Verlaufe öftere Incisionen am Oberschenkel nötig wurden. Die Eiterung währte viele Monate. Schon während des Liegens begann sich die Kniegegend durchzudrücken. Als Pat. umherzugehen begann, verschlimmerte sich stetig die Deformität, und als N. ihn sah, standen Unterschenkel und Oberschenkel in einem Winkel von 120° zu einander. Die Knickungstelle lag wiederum 2 cm unterhalb der Gelenklinie. Das Kniegelenk knöchern ankylosiert, die Patella frei beweglich. In Narkose gelang es nicht, die Deformität manuell zu redressieren, weshalb aus der Konvexität der Krümmung ein mit der Basis nach der Poplitea, mit der Spitze gegen die Patella sehender Keil von ca. 3 cm Basisbreite aus der Tibia herausgemeisselt wurde. Der Keil entsprach einer unterhalb der Epiphysenlinie liegenden Knochenpartie. Geradestreckung gelang nun leicht. Fixierung durch Gipsverband. Nach 2 Monaten völlige Konsolidation mit leichter Verkürzung.

Nicolaysen bezieht diese Verkrümmungen auf ein abnormes Knochenwachstum in der Epiphyse, indem an ihrem Vorderteile eine Wachstumshemmung, an ihrem rückwärtigen Teile eine abnorme Steigerung der Knochenneubildung sich etabliert hätte. Für diese Ansicht spricht auch mit Sicherheit der Röntgenbefund in meinem zweiten, der autoptische Befund in meinem ersten Falle. Es ist klar, dass in allen vier Fällen der zur Deformierung führende Process sich an den dem Knie benachbarten Epiphysenlinien abgespielt

1) Norsk Magazin for Laegevid. 88, Nov. Ref. Centralbl. f. Chir. 1889. Nr. 15.

hat: In den beiden Nicolaysen'schen Fällen an den oberen Tibiaepiphysen, in meinem ersten Falle grösstenteils an derselben, in meinem zweiten ausschliesslich an der unteren Femurepiphyse. Die ursprüngliche Erkrankung war sicher in meinen beiden Fällen und wahrscheinlich auch in den citierten eine Diaphysenosteomyelitis, die jedoch nur zu geringer oder gar keiner Sequestrierung geführt hat. Dagegen rief sie in dem benachbarten Kniegelenke und in den dasselbe bildenden Epiphysen eine chronische, nicht zur Eiterung führende Entzündung hervor, die sich äusserte in der knöchernen Ankylose, in der Lockerung der Verbindung der Epiphysenlinie und in einem krankhaften Wachstume der Epiphysen selbst. Dieses letztere war jedoch nicht ausschliesslich die Folge des entzündlichen Reizes. War durch die beginnende Ausbiegung des steifen Knies nach rückwärts der Grund zu der Deformität gegeben, so waren auch die auf den Epiphysen lastenden Druckverhältnisse verändert. Während der vordere Teil der Epiphysen immer stärker komprimiert wurde, erhielt ihre rückwärtige Hälfte freien Spielraum. Dass jedoch dieses statische Moment nicht das allein ausschlaggebende war, ersieht man daraus, dass in keinem der Fälle beide Epiphysen gleichmässig, entsprechend den gleichmässig auf beide verteilten Druckverhältnissen verändert waren.

Was die Behandlung solcher Fälle anbelangt, so mahnt der von Prof. Weil operierte Fall sehr eindringlich zur Vorsicht bei Ausführung unblutiger Redressements bei so lange bestandenen Deformitäten. Auch Nicolaysen hat offenbar seinen ersten Fall in der Epiphysenlinie redressiert, nicht etwa in der ankylosierten Gelenklinie. Die in seinem zweiten Falle angewandte Operation ist insoferne nicht vorteilhaft, als sie immer eine Verkürzung des Beines herbeiführt. Das Empfehlenswerteste scheint mir eine lineäre Osteotomie an der Stelle der Deformität, Geradestreckung und Deckung des sich jetzt naturgemäss ergebenden Knochenspaltes durch die in einen Hautknochenlappen genommene, sonst funktionslose Patella, wie es ja teilweise in meinem zweiten Falle geschah.

Es erübrigt mir noch die angenehme Pflicht, Herrn Professor Wölfler für die gütige Ueberlassung des Materiales meinen besten Dank auszusprechen.

H. Laupp'sche Buchhandlung in Tübingen

AUS DER

PRAGER CHIRURGISCHEN KLINIK

DES PROF. DR. WÖLFLER.

XVII.

Bericht über 828 operativ behandelte Hernien.

Von

Dr. **Heinrich Hilgenreiner,**
ehemaligem Assistenten der Klinik.

(Mit 3 Kurven.)

Die Untersuchungen Berger's, wonach auf Grund von 10 000 untersuchten Menschen etwa 7% der männlichen und 2% der weiblichen Bevölkerung bruchleidend sind, lassen das Bruchleiden in der Häufigkeitsskala der chirurgischen Erkrankungen einen ersten Platz einnehmen und die grosse Bedeutung der dieses Leiden betreffenden operativen Massnahmen erkennen, wie sie in der ausgedehnten Hernienlitteratur zum Ausdrucke gelangt. Es sei deshalb gestattet, über das grosse Hernienmaterial, das an der Klinik des Herrn Prof. Dr. Wölfler in den Jahren 1895—1902 zur Beobachtung gelangte, hier zu berichten. Wünschenswert erscheint dieser Bericht vor allem auch deshalb, das Gelegenheit giebt, die an der Klinik geübte Wölfler'sche Radikaloperation für Leistenhernien auf ihren Wert zu prüfen und dieselbe mit der derzeit wohl am häufigsten geübten Methode nach Bassini zu vergleichen. Der Kürze halber vermeide ich es, abweichend von dem bisherigen Usus, all die Krankengeschichten auch nur in Schlagworten wiederzugeben, sondern ziehe es vor, auf Grund der vor mir liegenden Auszüge der

Krankengeschichten tabellarische Uebersichten zu geben und nur jene Krankengeschichten, welche für uns etwas mehr Interesse darbieten, auszugsweise mitzuteilen.

Die Gesamtzahl der in dem erwähnten Zeitraume operativ behandelten Hernien betrug 828, beobachtet an 770 Personen. Von diesen betrafen 471 freie, 357 eingeklemmte Brüche. Auf die einzelnen Berichtjahre verteilen sich dieselben wie folgt:

Jahr	freie B.	eingeklemmte B.	Summe
1895	21	41	62
1896	38	41	79
1897	63	75	138
1898	74	47	121
1899	76	54	130
1900	73	48	121
1901	126	51	177
Sa.	471	357	828

Diese Zahlen lassen zunächst das starke Anwachsen der freien Brüche gegenüber den eingeklemmten Hernien auffallen. Denn während in den drei ersten Berichtjahren 157 eingeklemmten Brüchen nur 112 freie gegenüberstehen, überwiegen seit dem Jahre 1898 stets die Radikaloperationen der freien Hernien, betrugen im letzten Berichtjahre 126 gegenüber 51 Herniotomien bei eingeklemmten Brüchen und haben seitdem mehr als das Dreifache der letzteren erreicht oder mit andern Worten, während die Zahl der freien Brüche in dem letzten Berichtjahre das 6fache des ersten Berichtjahres beträgt, hat sich die Zahl der eingeklemmten Brüche nur unwesentlich erhöht, ein erfreuliches Zeichen dafür, dass die Radikaloperation des freien Leistenbruches dank der vortrefflichen Heilungsresultate der letzten Jahre auch im Publikum bereits ihre Schrecken eingebüsst hat.

Das Geschlecht der Bruchträger betreffend macht sich, wie zu erwarten war, ein grosser Unterschied geltend, je nachdem es sich um freie oder eingeklemmte Brüche handelt. Denn während bei ersteren 374 Männern nur 46 Frauen gegenüberstehen, beträgt die Zahl der Männer bei letztern nur 149 gegenüber 205 Frauen. Der Grund hiefür ist vor allem darin zu suchen, dass sich die Hernie der Frauen i. e. der Schenkelbruch an den eingeklemmten mit 37% gegen 3% bei den freien Brüchen beteiligt. Auch bei den übrigen Brucharten macht sich eine bedeutende Verschiedenheit in ihrer Beteiligung an den freien und eingeklemmten Brüchen be-

merkbar. Fasst man die Nabel- und epigastrischen Brüche in eine Gruppe zusammen, so ist das Verhältnis der Leisten-, Schenkel- und der genannten Brüche in unserer Statistik gegeben bei den freien Brüchen durch die Procentzahlen: 95 : 3 : 2, bei den eingeklemmten durch die Procentzahlen : 57 : 37 : 6. Es geht daraus deutlich die stärkere Beteiligung namentlich der Schenkelbrüche an den eingeklemmten Brüchen auf Kosten der Leistenbrüche hervor.

Von einem gewissen Interesse ist ferner die Entstehungszeit der einzelnen Hernien und Hernienarten. Nähere Angaben hierüber finden sich in 668 unserer operativ behandelten Fälle. Man würde falsche Schlüsse ziehen, wollte man nur diese allein und nicht auch die zumeist den höhern Lebensdecennien angehörigen Bruchband-Kandidaten der Berichtjahre berücksichtigen i. e. sämtliche während der Berichtzeit an der Klinik zur Beobachtung gelangten Hernien. Auf diese Weise erhöht sich die Zahl der Fälle, in welchen sich nähere Angaben über die Zeit des Auftretens der Hernie vorfinden um weitere 222 Fälle, sodass nachstehende Tabelle über die Entstehungszeit von 891 Hernien unter gleichzeitiger Berücksichtigung der Brucharten und des Geschlechtes der Bruchträger Aufschluss erteilt:

Alter	—10		11—20		21—30		31—40		41—50		51—60		61—70		üb. 70 J.		Sa.	
Geschlecht	m.	w.	m.	w.	m.	w.	m.	w.	m.	w.	m	w.	m.	w.	m.	w.	m.	w.
Inguinale Hernien	62	4	132	15	188	16	101	22	75	18	58	6	30	10	8	6	654	97
Crurale Hernien	—	—	—	3	1	15	3	16	1	31	2	18	5	17	1	6	13	106
Umbilicale Hernien	—	—	—	—	1	4	2	6	2	1	2	2	—	1	—	—	7	14
Sa.	62	4	132	18	190	35	106	44	78	50	62	26	35	28	9	12	674	217

Die Schlüsse, die sich aus vorstehender Tabelle ergeben, sind leicht ersichtlich. Während der Leistenbruch häufig genug angeboren ist oder in den ersten Lebenswochen und -Jahren auftritt, ist der Schenkel- und Nabelbruch im jugendlichen Alter verhältnismässig selten und während beim Leistenbruch sich die grössten Zahlen für die Entstehung desselben im 2. und 3. Lebensdecennium i. e. zur Zeit der Aufnahme der schweren körperlichen Arbeit vorfinden, weist der Schenkel- und Nabelbruch die höchsten Ziffern erst in den höhern Decennien auf. Das späte Auftreten des fast ausschliesslich fettreiche Personen betreffenden Nabelbruches er-

klärt sich mit der Disposition der höhern Lebensdecennien zur stärkeren Fettablagerung, während für das Auftreten der Schenkelhernie bei Frauen der den Schenkelbruch begünstigende breitere Bau des weiblichen Beckens, welcher erst zur Zeit der Pubertät voll in Erscheinung tritt, und der starke intraabdominelle Druck intra gravididatem Hauptrollen spielen dürften.

Endlich sei hier noch auf die hereditären Verhältnisse eingegangen, über welche sich bei 267 Fällen diesbezügliche Angaben finden. In 122 Fällen i. e. in 45,7% der Fälle lauten dieselben positiv, indem sie von Bruchleiden des einen oder mehrerer Familienangehörigen zu berichten wissen. Bedenkt man, dass die Bruchleiden auch vor den Familienmitgliedern, namentlich den jüngern, meist geheim gehalten werden, und dass infolgedessen bei der Aufnahme der Anamnese nicht nur wissentlich sondern auch unwissentlich vielfach Brüche von Angehörigen verschwiegen werden, so sind auch höhere Procentzahlen wie die von Anderegg (54%) verständlich. Nussbaum nimmt sogar für $^2/_3$ aller Hernien hereditäre Belastung an, während Berger unter 7542 Fällen nur 2079 mal i. e. in 27,5% der Fälle dieselbe nachweisen konnte. Im Nachfolgenden seien die freien und die eingeklemmten Brüche gesondert der Besprechung unterzogen.

A. Freie Hernien.

Das Verhältnis, in welchem sich die einzelnen Bruchgattungen an den 471 in den Berichtjahren 1895—1902 ausgeführten Radikaloperationen freier Hernien beteiligen, ist bereits oben gegeben. Die weitaus dominierende Stellung nimmt natürlich der Leistenbruch ein, welcher an 397 Personen 446mal operiert wurde. Dem Geschlechte nach gehören von den 420 Trägern der operierten freien Hernien 374 dem männlichen und nur 46 dem weiblichen an. Von den 10 operierten freien umbilikalen und epigastrischen Brüchen vorläufig abgesehen erhalten wir folgende Tabelle, welche über Verteilung der Fälle nach Geschlecht, Körperseite etc. orientiert.

Bruchgattung	Zahl der Bruchträger		Zahl der Brüche		Geschlecht und Körperseite				Körperseite	
					Männer		Frauen			
	Männer	Frauen	inguinale	crurale	r.	l.	r.	l.	rechts	links
Inguinale	370	27	446	—	244	170	19	13	263	183
Crurale	2	11	—	15	2	—	8	5	10	5
Summe	372	38	446	15	246	170	27	18	273	188
	410		461		416		45		461	

Das Ueberwiegen des Leistenbruches mit 96% gegenüber dem Schenkelbruche, der männlichen Hernie mit 90% und der rechten Körperseite mit 59% geht daraus deutlich hervor. Ueber die Dauer der Hernien liegen in 444 Fällen nähere Angaben vor. Unterscheiden wir mit Leuw, Matanowitsch u. a. 3 Gruppen: Brüche unter 1 Jahre Dauer, Brüche von 1—10jähriger und solche von mehr als 10jähriger Dauer, so ergiebt sich folgende Verteilung unserer Fälle:

	h. inguinales	h. crur.	h. umbilic. et epigast.	Sa.
I. unter 1 Jahre Dauer:	127	4	2	133
II. 1—10 Jahre bestehend:	214	5	8	227
III. über 10 J. bestehend:	81	2	1	84
Sa.	422	11	11	444

Diese Uebersicht zeigt vor allem ein starkes Ueberwiegen der Kategorie II. Vergleicht man die Hernien der einzelnen Berichtjahre nach diesen 3 Gruppen geordnet, so ergiebt sich eine erfreuliche Besserung der Verhältnisse insoferne, als daraus ein stetiges Wachstum der Gruppe I auf Kosten der Gruppen II und III hervorgeht. Während beispielsweise die Hernien der ersten 3 Berichtjahre, in obgenannte Gruppen gebracht, gegeben sind durch die Zahlen 18 : 54 : 32 ist das Verhältnis der 3 Gruppen im letzten Berichtjahre gegeben durch die Zahlen 38 : 49 : 16. Auch ist es kein blosser Zufall, dass sich in den drei ersten Berichtjahren Brüche von 30-, 40- und selbst 60jähriger, im letzten Berichtjahre solche von 6-, 4- und 2tägiger Dauer befinden. Dies Alles zeigt deutlich, dass sich die Patienten heute weit früher zur Operation entschliessen als früher.

Die Abnahme der Bruchdauer bedingt auch eine solche in der Grösse der operierten freien Hernien. Allerdings überwiegt die Zahl der ausgebildeten mittelgrossen Brüche auch bei den operierten Brüchen der letzten Berichtjahre noch bei weitem, während die Zahl der kleinen Brüche erst jener der grossen gleichkommt. So verteilen sich 160 Hernien der letzten 3 Jahre, bei welchen die Grösse des Bruches genau angegeben ist auf die kleinen, mittelgrossen und grossen Brüche wie 21 : 120 : 19 oder wie 1 : 6 : 1. Unter kleinen Brüchen verstehen wir dabei mit Major. Leuw u. a. die taubenei- und nussgrossen, unter mittleren die hühnerei- bis faustgrossen, unter grossen die zweifaust- bis mannskopfgrossen Hernien. Die genannten Verhältniszahlen besagen gleichzeitig, dass es sich in unsern Fällen in der weitaus grössten Mehrzahl der Fälle um

ausgesprochene grössere Hernien handelte. Das Verhältnis 1 : 6 der kleinen zu den mittelgrossen entspricht übrigens genau dem, wie es sich für unsere eingeklemmten Leistenbrüche ergiebt. Thatsächlich handelt es sich ja in den obigen Zahlen fast ausschliesslich um Leistenbrüche.

Gleichzeitig mit Bruchdauer und Bruchgrösse hat endlich auch das durchschnittliche Alter der Bruchträger i. e. der Operierten im Laufe der Berichtzeit abgenommen und während im ersten Berichtjahre kein Patient dem 1. und drei dem 7. Lebensdecennium angehörten, stehen in den beiden letzten Berichtjahren 16 Patienten des 1. Lebensdecenniums nur 2 des 6. Lebensdecenniums gegenüber. Näheren Aufschluss über die Verteilung der Operierten auf die Lebensdecennien in den einzelnen Berichtjahren möge folgende Tabelle vermitteln:

Alter	Gesamtzahl	Geschlecht		Berichtjahr						
		Männer	Frauen	1895	1896	1897	1898	1899	1900	1901
0—10 J.	20	20	—	—	1	—	1	2	5	11
11—20 J.	97	92	5	4	9	11	13	12	18	30
21—30 J.	190	172	18	6	12	21	27	36	34	54
31—40 J.	64	51	13	3	6	10	9	12	9	15
41—50 J.	28	24	4	2	4	4	8	6	1	3
51—60 J.	17	14	3	1	3	4	5	2	—	2
61—70 J.	4	2	2	3	—	1	—	—	—	—
Sa.	420	375	45	19	35	51	63	70	67	115

Bemerkt sei hiezu noch, dass principiell das 50. Lebensjahr als obere Grenze angesehen wurde, bis zu welcher die Radikaloperation durch die Hernie selbst für indiciert galt. Bei Personen, welche diese Grenze bereits überschritten hatten, lag stets eine besondere Indikation wie Irreponibilität des Bruches, Schmerzen in demselben etc. vor. Die 3 jüngsten Patienten waren 12—18 Monate, der älteste (Recidiv nach einer Herniotomie) 69 Jahre alt.

Wie schon aus obigen Angaben über die Grössenverhältnisse hervorgeht, wurde die Radikaloperation im allgemeinen nur ausgeführt bei deutlich nachweisbarer Bruchgeschwulst; ebenso wurde beiderseitig nur operiert bei beiderseitig nachweisbarer Bruchgeschwulst. Goldner, welcher die Frage, ob stets beiderseitig operiert werden soll, aufwirft, kommt auf Grund von 804 Radikaloperationen, ausgeführt an 476 Personen (also zumeist bilaterale Operationen) zu dem Schlusse, dass man nur dann operieren solle, wenn wenigstens ein interstitiell gelegener Bruch vorhanden sei, da manche Fälle, welche bei der Operation

keinen Bruchsack aufwiesen, erst nach der Operation und scheinbar infolge derselben eine Hernie aquirierten. Zur Narkose wurde in der Regel Billroth-Mischung nach einer 10 Minuten vorher verabreichten Morphiuminjektion von 1 cgr (nur bei Erwachsenen) angewendet. Nur in 7 Fällen finden sich Störungen der Narkose in Form von schwereren Asphyxien verzeichnet. Die Lokalanästhesie nach Schleich, deren wir uns bei den Herniotomien fast durchwegs bedienen, halten wir derzeit für die Radikaloperationen noch für ungeeignet, wenn wir auch die Ausführbarkeit der Operation unter Schleich bei einigen für die Allgemein-Narkose nicht geeigneten Fällen bestätigen konnten. Die Begeisterung, mit welcher Goldner für dieselbe eintritt, steht übrigens in einigem Widerspruch mit den damit erzielten Resultaten: Unter 17 unter Lokalanästhesie operierten Fällen finden sich bei ihm 4 p. s. Heilungen, und unter 8 nachuntersuchten Fällen 3 Recidive. Ausserdem muss er selbst zugestehen, dass die Kranken gerade bei dem wichtigsten Operationsakte i. e. beim Anlegen der Muskelnähte spannen und auf diese Weise die Operation erschweren und das Dauerresultat gefährden. Vielleicht ist die sekundäre intraneurale Anästhesie der drei in Betracht kommenden Nerven, wie sie Bodine in 48 Fällen übte, berufen, bessere Resultate zu zeitigen.

Von Komplikationen des Aufnahmestatus seien hier nur die wichtigsten erwähnt. Am häufigsten finden sich noch anderweitige Hernien im Aufnahmestatus angegeben, so 77mal bilaterale Leistenhernien, 2mal Schenkelbrüche derselben Seite, in vielen Fällen Erweiterung des Leistenringes der andern Seite, so dass für mehr als $^1/_5$ unserer Bruchträger eine individuelle Disposition zur Hernie angenommen werden musste. Häufig war die Hernie irreponibel, zumeist i. e. in 36 Fällen handelte es sich dabei um Netzhernien. In 21 Fällen fand sich mehr oder minder ausgesprochene Ectopia resp. Retentio testis, in 6 Fällen verbunden mit Atrophia testis. In 9 Fällen bestand gleichzeitig eine Hydrocele testis, 8mal eine Hydrocele funiculi spermatici, 4mal eine Phimose. Auf die Ursachen der Koincidenz von Hernie und Hydrocele und Hernie und Phimose sei hier nicht näher eingegangen. Varicocelenbildung am Funiculus spermaticus findet sich in 14 Fällen erwähnt.

Der Radikalverschluss der Bruchpforte wurde im Laufe der Berichtjahre bei den zur Operation gelangten Hernien auf mehrfache Weise angestrebt, so in 33 Fällen der beiden ersten

Jahre nach der Methode von v. Frey (Verlagerung des Samenstranges in einen Schlitz des Poupart'schen Bandes), in 17 Fällen durch einfache Pfeilernaht nach Czerny, in einigen wenigen Fällen nach Bassini, in allen übrigen Fällen nach der Methode von Wölfler. Zur Vermeidung von Irrtümern sei auf letztere mit einigen Worten eingegangen. Bekanntlich wurde von Wölfler vollständig unabhängig und fast gleichzeitig mit Bassini seit dem Jahre 1888 ein Verfahren angewendet, welches mit letzterem die Freilegung des ganzen Leistenkanals „den Kanalschnitt" und die Muskelschichtnaht gemeinsam hat. Während aber Bassini den Samenstrang in der bekannten Weise verlagerte, beliess ihn Wölfler in seiner normalen Lage und zog nur den M. rectus mehr zur Verstärkung der vorderen Kanalwand heran. In der ersten Publikation Wölfler's über diesen Gegenstand befanden sich unter den 58 mitgeteilten Fällen allerdings auch 4, bei welchen er ebenfalls eine Verlagerung des Samenstranges und zwar zwischen die Mm. recti vorgenommen hatte. Aber bereits im Jahre darauf berichtete v. Frey im Auftrage Wölfler's, dass derselbe auf die Verlagerung des Samenstranges als unzweckmässig wieder verzichtet habe, so dass die Methode nunmehr wiederum nur durch die Muskelschichtnaht unter besonderer Heranziehung des M. rectus charakterisiert war. Slajmer, welcher 1898 über 150 Radikaloperationen nach Wölfler berichtete, sah sich bereits veranlasst, auf die falsche Auffassung, welche die Methode auf verschiedenen Seiten erfuhr, aufmerksam zu machen. Trotzdem und wiewohl von 208 publicierten Fällen nur 6mal die Verlagerung des Samenstranges zwischen die Mm. recti angewendet wurde, findet sich diese auch heute noch in allen Lehrbüchern als das Wesentliche der Methode Wölfler hingestellt. Thatsächlich aber besteht das Wesen derselben, wie bereits erwähnt, im Gegenteil gerade darin, dass auf die Verlagerung des Samenstranges im Gegensatze zu Bassini verzichtet wird, während sie im übrigen dieser Methode ziemlich nahesteht. Da dieselbe übrigens im Laufe der Jahre einige unwesentliche kleine Abänderungen erfahren hat (Slajmer), so sei dieselbe hier so, wie sie zur Zeit an der Klinik geübt wird, kurz skizziert:

1. Blosslegung der äusseren Bruchpforte. Hautschnitt dabei ziemlich steil von innen unten nach aussen oben über die Bruchpforte verlaufend.

2. Blosslegung des Leistenkanals und des Bruchsackes durch Spaltung der Fascie des M. obliquus externus in der Richtung des

Hautschnittes bis über den innern Leistenring.

3. Aufsuchen, Eröffnen und Freipräparieren des Bruchsackes bis zu seinem Austritt aus der innern Leistenöffnung. Czerny's Schnürnaht bei sehr weiten, Ligatur bei allen übrigen Bruchsäcken. In Fällen, in welchen die Exstirpation des Bruchsackes grosse Schwierigkeiten bereitet, wird derselbe nur an seinem Halse freipräpariert und durchtrennt, der centrale Stumpf versorgt und versenkt, der periphere oder Teile desselben an Ort und Stelle belassen.

4. Verschluss des Leistenkanals und der äussern Leistenöffnung wie folgt:

a) Naht des M. obliqu. int. an die hintere Wand des Poupart'schen Bandes.

b) Eröffnung der Rectusscheide und Naht des M. rectus und des lateralen Scheidenschlitzrandes wiederum an die Hinterseite des Poupart'schen Bandes.

c) Naht der M. obliq. ext.-Fascie und des medialen Scheidenschlitzrandes an den freien Rand des Poupart'schen Bandes i. e. Vereinigung der im Akte 2 gespaltenen Externusfascie unter gleichzeitigem Mitfassen des medialen Randes der eröffneten Rectusscheide. (Abbildungen hiezu siehe bei Wölfler und Slajmer).

5. Hautnaht.

Slajmer führte in seinen Fällen die Naht des medialen Scheidenschlitzrandes an das Poupart'sche Band noch als eigene Naht vor Vereinigung der gespaltenen Externusfascie aus. Wir sehen davon ab, um das Poupart'sche Band nicht allzusehr mit Nähten zu belasten. Im Gegenteil findet sich in vielen unserer Fälle der letzten Jahre auch noch die Naht a. und b. des 4. Aktes zu einer Naht zusammengefasst, welche dementsprechend nach Eröffnung der Rectusscheide den M. rectus, den lateralen Rand der Rectusscheide und den M. obliquus internus unter Einem an die Rückseite des Poupart'schen Bandes befestigt und die Operation auf diese Weise noch weiter vereinfacht. Andrerseits wurde auch die Verlagerung des versorgten Bruchsackstumpfes in der Weise, dass nach Abbindung desselben die freien Ligaturenden mittels gestielter Nadeln und unter Leitung des Fingers höher oben durch die Bauchmuskeln geführt und hier angezogen und geknotet wurden, des öftern ausgeführt. In andern Fällen wieder, in welchen der M. obliquus intern. sehr gut ausgebildet erschien, wurde von der Eröffnung der Rectusscheide und der Verlagerung dieses Muskels vollkommen abgesehen. Endlich verlagerte man bei bi-

lateraler Hernie principiell den genannten Muskel nur auf der stärker betroffenen Seite und zwar um eine zu starke Spannung der Mm. recti zu vermeiden. All dies sind indes nur kleine Modifikationen, welche dem Wunsche Braun's, die Operation zu individualisieren i. e. den Personen, bei welchen sie zur Anwendung kommt, anzupassen, Rechnung tragen. Nachdem seit der Publikation Wölfler's die Rectusverlagerung zur Verstärkung des M. internus auch für alle andern Operationsmethoden von verschiedener Seite empfohlen wurde und an verschiedenen Kliniken, auch bei Bassini angewendet wird (Goldner), so ist heute das wesentlich Verschiedene der beiden Methoden Wölfler und Bassini thatsächlich nur in der Verlagerung des Samenstranges bei letzterem zu sehen. Bei Frauen, wo diese Verlagerung entfällt, fehlt dementsprechend überhaupt jedweder wesentliche Unterschied.

Von Einzelheiten sei noch erwähnt, dass der periphere Teil des Bruchsackes in den letzten Jahren in allen Fällen, wo dies keine besonderen Schwierigkeiten bereitete, vollständig, in den Fällen von kongenitaler Hernie, soweit er nicht zur Deckung des Hodens nötig erschien, exstirpiert wurde. In den ersten Berichtsjahren wurde er in einer grossen Anzahl von Fällen bei der Operation zurückgelassen, ohne dass es jemals wie in zwei Beobachtungen bei eingeklemmten Hernien (siehe dort) zur Bildung einer Cyste oder Hydrocele gekommen wäre. Diese Thatsachen scheinen dafür zu sprechen, dass das Zurücklassen des peripheren Bruchsackanteils bei Radikaloperationen von Brüchen weit weniger zu besagen hat, als bei eingeklemmt gewesenen Hernien, deren Bruchsack stets mehr oder weniger entzündet erscheint.

Ferner möchte ich hier gleich einem Einwurfe begegnen, welchen man der Wölfler'schen Schichtennaht machte, dass sie nämlich das Poupart'sche Band durch die drei Nähte zu sehr belaste, wodurch leicht Fasciennekrose entstünde. Der beste Beweis für die Haltlosigkeit dieser Behauptung ist durch die im folgenden mitgeteilten glänzenden Heilungsresultate, sowie durch den Umstand gegeben, dass diese Komplikation in den letzten Jahren an der Klinik völlig unbekannt ist. Auch für etwas zu kompliciert wurde sie erklärt. Nach dem oben Gesagten ist gerade das Gegenteil der Fall, indem sie durch Belassen des Samenstranges an Ort und Stelle die Bassini'sche an Einfachheit übertrifft. Dem entsprechend beträgt auch die durchschnittliche Operationsdauer selten mehr als 20—25 Minuten.

Komplikationen intra operationem waren zum Teil schon durch die oben angegebenen Komplikationen des Aufnahmestatus gegeben. So wurde in 51 Fällen von bilateraler Leistenhernie die Radikaloperation beiderseits ausgeführt, in den Fällen der letzten Jahre ausnahmslos einzeitig. Partielle Netzresektionen erwiesen sich in 45 Fällen nötig, teils wegen entzündlicher Veränderung, teils wegen Verwachsung desselben mit dem Bruchsacke. In einem Falle war dasselbe mit dem Hoden verwachsen. Weiter sind zu erwähnen vier Phimosenoperationen, zwei Radikaloperationen von Hydrocelen des Hodens, die Exstirpation der acht beobachteten Hydrocelen des Samenstranges und acht Amputationen des Proc. vermiformis. Vorhandene Varicocelen des Samenstranges gaben fünfmal Veranlassung zur Resektion der betreffenden Venen. Vorhandene Ektopie des Hodens wurde 9 mal mit Orchidopexie behandelt; einmal wurde der Hoden reponiert, 6 mal die Castration ausgeführt. Als Grund für letzteres Radikalverfahren findet sich einmal Atrophie und myxomatöse Entartung des Hodens, zweimal hochgradige Ektopie und Atrophie des Hodens, einmal grosse Schwierigkeit den atrophischen Hoden in die Bauchhöhle zu reponieren und zweimal Unmöglichkeit den Hoden in das Skrotum zu dislocieren angegeben. Fast sämtliche Fälle gehörten den ersten Berichtjahren an. Die Erfolge der Orchidopexie (Mobilisation des Hodens und Samenstranges, Befestigung des erstern durch Seidenknopfnähte an die Innenseite des Skrotums und Fixation desselben in der korrigierten Lage durch einen entsprechenden Verband) waren im allgemeinen zufriedenstellend. Von weitern Komplikationen sei noch der Verwachsung des Darmes mit dem Bruchsacke gedacht, welche die Operation allerdings nur in einigen wenigen Fällen erschwerte. So musste bei einem 22jährigen Mann, bei welchem die Eröffnung des Bruchsackes wegen breiter Verwachsung desselben mit dem Darme nicht möglich war, derselbe nach Ablösung desselben aus der Umgebung uneröffnet in die Bauchhöhle reponiert und die Bruchpforte darüber geschlossen werden.

In einem andern Falle, in welchem es durch das Bruchband zur Drucknekrose der atrophischen Haut und zur breiten Verwachsung zwischen Bruchsack und Darm gekommen war, gelang es unter schwerer Schädigung des Darmes die Verwachsungen zu lösen. Die Folge war eine komplicierte p. s. Heilung, welche sogar das Leben der Patientin gefährdete. Der Fall stellt gleichzeitig die einzige p. s. Heilung der 115 im letzten Berichtjahre radikal operierten

freien Hernien dar. Diesen Brüchen sehr nahe stehen die bruchsacklosen Coecalbrüche. Unter unserm Material finden sich nur drei Fälle, an welchen sich das Coecum mit an der Bildung des Bruchsackes beteiligte. In vier Fällen endlich war derselbe so klein, dass von einer Abtragung desselben abgesehen wurde. Offener Processus vaginalis findet sich unter 418 radikal operierten männlichen Hernien 76 mal = 18%. Ueber andere Anzeichen der Kongenitalität finden sich in den Krankengeschichten zu spärliche Aufzeichnungen, um einen Schluss auf die Häufigkeit der angeborenen Hernien in unserm Material ziehen zu können. Goldner berechnete für 701 männliche Hernien 53%, für 80 weibliche Hernien 56% Kongenitalität, und Berger will sogar fast jeden weiblichen Leistenbruch als angeboren angesehen wissen.

Im Anschlusse daran seien einige Beobachtungen von Ansammlung seröser Flüssigkeit im offen gebliebenen Processus vaginalis mitgeteilt, welche ein etwas grösseres Interesse beanspruchen. Ich berichte zunächst über zwei Fälle von Hydrocele vaginalis communicans i. e. angeborene Bruchsäcke, deren Bruchinhalt durch peritoneale Flüssigkeit gegeben ist.

1. Rudolf B., 18 J. Seit 1/2 Jahre nach einem Sturze beobachtete Bruchgeschwulst der rechten Seite. Vater bruchleidend. Die Bruchgeschwulst hühnereigross, elastisch, fluktuierend, durchscheinend, irreponibel, gegen den Leistenring scharf begrenzt. Hoden am unteren Pole der Geschwulst tastbar, Samenstrang verdickt. Diagnose: Hydrocele testis vaginalis. — Operation am 16. VIII. 01 ergiebt eine Hydrocele, welche sich durch einen für eine feine Sonde durchgängigen Stiel in den Leistenkanal fortsetzt und mit der Bauchhöhle kommuniciert. Für die Irreponibilität der Geschwulst ist einmal die sehr enge Kommunikation, andrerseits vielleicht auch eine Abknickung des langen Stieles verantwortlich zu machen. Nachträglich giebt Pat. an, dass die Geschwulst bisweilen über die Nacht verschwunden sei, um im Laufe des Tages allmählich wieder zu entstehen. Radikaloperation, Heilung p. p.

2. Joseph S., 5 J. Vater bruchleidend. Seit 1 Woche beobachtete, kleinhühnereigrosse, weiche, elastische, transparente Geschwulst, welche sich mit einiger Mühe durch den Leistenkanal in die Bauchhöhle reponieren lässt, um beim Herumgehen wieder zu erscheinen. — Operation am 16. VIII. 01 zeigt eine mit der Bauchhöhle durch eine enge Kommunikation in Verbindung stehende Hydrocele testis. Radikaloperation, Heilung in 11 Tagen.

Diesen beiden Fällen sehr nahe verwandt sind zwei beobachtete Fälle von Hydrocele hernialis (angeborener Lei-

stenbruch mit Hydrocele vaginalis communicans).

3. Joseph P., 26 J. Seit dem 6. Lebensjahre beobachtete, allmählich bis Kindskopfgrösse anwachsende, gegen den Leistenkanal scharf abgegrenzte, deutlich fluktuierende, transparente und irreponible Geschwulst. Hoden an der Rückseite derselben tastbar. Diagnose: Hydrocele testis vaginalis. — Bei der Operation am 17. I. 00 fand sich nach Entleerung von ca. 80 cm^3 seröser Flüssigkeit lang ausgezogenes Netz, welches die enge Kommunikation des Hydrocelensackes mit der Bauchhöhle ventilartig verschloss. Resektion des Netzes, Radikaloperation, Heilung p. p. in 12 Tagen.

4. Eduard H., 9 J. Hühnereigrosse, weiche, elastische, fluktuierende, transparente und irreponible Geschwulst, gegen den Leistenkanal scharf abgegrenzt und schon seit der Geburt beobachtet. Diagnose: Hydrocele testis vaginalis congenita. — Bei der Operation am 29. V. 99 fällt nach Entleerung der serösen Flüssigkeit Netz vor, welches, wie im vorhergehenden Falle, den engen Bruchsackhals ventilartig abschliesst. Freilegung des Bruchsackes und Radikaloperation. Heilung in 11 Tagen.

In einem weiteren Falle mit fast gleichem Befund konnte die Hydrocele auch als Produkt der Netzstrangulation gelten:

5. Franz K., 18 J. Seit 8 Jahren bestehende Skrotalgeschwulst, welche in der letzten Zeit stark gewachsen, zur Zeit der Operation mannsfaustgross, weich, elastisch, fluktuierend, durchscheinend und nicht reponibel ist. Oberhalb dieser eine zweite reponible Geschwulst. Diagnose: Hernia ingu. lib. d. et Hydrocele vagin. test. — Die Operation am 17. VIII. 01 ergiebt einen offenen Processus vaginalis, dessen Lumen am Annulus externus bis auf $^1/_2$ cm Durchmesser verengt ist. Ein 15 cm langer Netzstrang erscheint an dieser Stelle leicht stranguliert (deutlicher Schnürring), der periphere Netzteil leicht entzündlich verändert. Resektion des Netzes, Radikalverschluss, Heilung p. p.

Andere Fälle liessen ebenfalls auf den ersten Blick den kongenitalen Ursprung erkennen, so ein Fall (op. am 19. VII, 01) mit einer Hydrocele funiculi spermat., welche durch je einen derben Strang, den obliterierten Proc. vagin. mit dem Bruchsacke und der Tunica vag. commun. test. in Verbindung stand, ein anderer Fall (op. am 13. IV. 98), in welchem die gleichzeitig bestehende Hydrocele testis vagin. von dem Bruchsack nur durch eine dünne, narbig veränderte Wand getrennt war etc.

Im Anschluss an diese Fälle sei noch eines Falles von Tuberculosis herniosa in einem angeborenen Bruche gedacht.

6. Wenzel H., 8 J. Operation 17. VII. 01. Stammt aus gesunder Familie und bemerkte die Affektion erst vor 14 Tagen. Bei der Untersuchung fanden sich beide Hodensackhälften vergrössert, im oberen Anteil von einem leicht reponiblen Inhalt, im unteren von einer derben, irreponiblen Geschwulst eingenommen, welche sich auf der linken Seite vom Hoden ziemlich gut abgrenzen lässt, rechts in denselben übergeht. Die derben Knoten wurden als entzündlich verändertes und verwachsenes Netz gedeutet. Bei der Operation entleerten sich bei Eröffnen des linken Bruchsackes einige Esslöffel seröser Flüssigkeit, der Bruchsack selbst aber zeigte sich mit äusserst zahlreichen, zum Teil miteinander konfluierenden hirsekorngrossen Knötchen besetzt. Der getastete Tumor ist das auf $^3/_4$ cm verdickte, schwartig veränderte untere Ende des Bruchsackes. Gegen die Bauchhöhle nimmt der Process rasch ab, ohne abgegrenzt zu sein. Exstirpation des ganzen erkrankten Bruchsackes und Radikalverschluss der Bruchpforte. Bei Operation der rechten Seite repräsentierte sich der Bruch als angeboren, der Hoden atrophisch, an seiner Oberfläche schwartig verändert und mit zahlreichen tuberkulösen Knötchen besetzt. Im übrigen glich der Befund dem der linken Seite. Da von den Eltern des Kindes keine Erlaubnis zur Kastration eingeholt worden war, musste ich mich mit der Exstirpation des Bruchsackes und Abtragung der krankhaften Auflagerungen des Hodens begnügen. Radikalverschluss, Heilung p. p. in 13 Tagen. Weitere Nachrichten fehlen.

Mit den zwei bei den eingeklemmten Brüchen erwähnten Fällen war Bruchsacktuberkulose (siehe dort), haben wir dieselben also unter 828 Hernien viermal, oder besser unter 770 Operierten dreimal zu verzeichnen. Remedi fand dieselbe schon unter 338 Operierten viermal. Trotzdem ist diese Komplikation ziemlich selten, und Lewisohn konnte im Vorjahre im Anschlusse an vier eigene Fälle nur 58 Fälle von Tuberkulose des Bruchsackes aus der Litteratur mitteilen. In der Mehrzahl der Fälle ist dieselbe sekundärer Natur i. e. Teilerscheinung einer Tuberkulose des Peritoneums, wie in unsern beiden eingeklemmten Fällen. Der im vorhergehenden mitgeteilte Fall dürfte als eine primäre Tbc. des Bruchsackes mit Uebergreifen des Processes auf das Bauchfell bei einem sonst gesunden Knaben aufzufassen sein. Der Form nach gehören alle drei Fälle der ersten Form Justian's an, welche durch eine Aussaat von miliaren Knötchen charakterisiert ist. Im mitgeteilten Falle hatte dieselbe durch schwartige Veränderungen allerdings zur Bildung grösserer Tumoren geführt. Betroffen wurden in unseren Fällen ein 8jähriger Knabe, ein 35jähriger Mann und eine 56jährige Frau.

Die Heilungsverhältnisse bei den Radikaloperationen

freier Hernien, auf welche im folgenden etwas näher eingegangen sei, haben im Laufe der Berichtjahre einen bedeutenden Umschwung erfahren, wie aus einer Gegenüberstellung der drei ersten und der vier letzten Berichtjahre hervorgeht. Denn während die 112 Fälle des erstgenannten Zeitraumes noch 34.8% per secundam Heilungen und eine durchschnittliche Krankheitsdauer von 21.4 Tagen aufweisen, finden sich für die 310 Fälle der letzten 4 Jahre nur mehr 4% per secundam Heilungen und eine durchschnittliche Heilungsdauer von 14.4 Tagen. In den beiden letzten Berichtjahren sank die Zahl der p. s. Heilungen auf 1.4 und 0.8%, was je einen Fall p. s. Heilung auf 71 und 115 operierte Fälle bedeutet, ein Resultat, wie es von grösseren Statistiken meines Wissens nur Coley für seine letzten 200 Fälle (1 Infektion) aufweist. Folgende Tabelle möge eine rasche Uebersicht über die Heilungsverhältnisse der einzelnen Berichtjahre vermitteln. Unter Krankheitsdauer ist dabei stets der Aufenthalt der Operierten an der Klinik vom Tage der Operation an verstanden.

Jahr	Heilung p. p.		Heilung p. s.		Gesamtzahl der Fälle	Durchschnittl. Krankheitsdauer	Heilung p. s. in Procenten
	Zahl d. Fälle	Sa. der Krankheitstage	Zahl d. Fälle	Sa. der Krankheitstage			
1895	8	128	11	356	19	25.4	67.9
1896	22	362	16	571	38	24.5	42.1
1897	43	601	12	382	55	17.8	21.8
1898	58	884	6	144	64	16	9.3
1899	68	878	5	139	73	13.9	7.1
1900	70	956	1	33	71	13.9	1.4
1901	114	1585	1	58	115	14.2	0 8
Sa.	383	5394	52	1683	435	16.2	12

In vorliegender Tabelle wurden jene Fälle von doppelseitiger Hernie, welche zweizeitig i. e. in zwei Sitzungen operiert wurden (11 Fälle) als je zwei Fälle für die Intentio sanationis und Heilungsdauer gerechnet, alle übrigen operierten bilateralen Hernien (37 Fälle) wurden, wenn beiderseits per primam intent. geheilt, als 1 Fall von p. p. Heilung, wenn dagegen nur auf einer Seite eine Heilungsstörung erfolgte, als 1 Fall von p. s. Heilung aufgefasst. Die Notwendigkeit dieser Auffassung ergab sich mit Rücksicht auf die Heilungsdauer dieser Fälle.

Weit anschaulicher stellt sich die Besserung der Heilungsver-

hältnisse dar in folgender Kurve, welche uns die Procente der p. s. Heilungen in den einzelnen Berichtjahren darstellt:

Fig. 1.

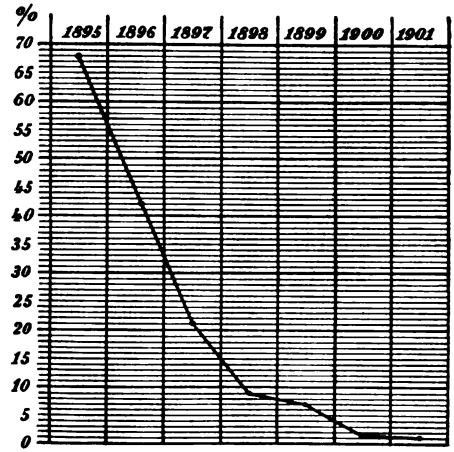

Ueber die Bedeutung der in den Tabellen zum Ausdrucke kommenden Zahlen werden wir uns erst klar, wenn ich vergleichsweise einige Statistiken anführe, welche ungefähr das Hernienmaterial der gleichen Berichtjahre umfassen. So berechnet Franz für das Hernienmaterial der v. Eiselsberg'schen Klinik der Jahre 1896 bis 1890 25%, Matanowitsch für das der Czerny'schen Klinik (1885—1300) 10—20%, Goldner für das der weiland Albert'schen Klinik (1895—1901) 14.7% per secundam Heilung. Auch die durchschnittliche Heilungsdauer resp. der Aufenthalt im Spitale beträgt dementsprechend in diesen Statistiken weit mehr als in unsern Fällen, so bei Franz $3^1/_2$—4 Wochen, bei Matanowitsch für die p. p. Geheilten 22.2 Tage etc. Auf die Summe unserer Fälle berechnet würde dies ein Plus von etwa 8—16 Jahren Heilungsdauer für die genannten Statistiken ausmachen.

Die guten Resultate in Bezug auf aseptischen Wundverlauf sind umso erfreulicher, als, wie schon v. Mikulicz richtig betonte, die Heilungsresultate bei Radikaloperationen von Hernien den besten Prüfstein für die Verlässlichkeit einer Wundbehandlungsmethode darstellen. Thatsächlich eignet sich auch kein Material so zur Prüfung einer aseptischen Wundbehandlung als das von vorn herein vollkommen aseptische Hernienmaterial bei Radikaloperationen.

Was nun den Grund für die ganz auffallende Besserung der Heilungsverhältnisse in der Berichtzeit an-

belangt, so kommen hiefür verschiedene Momente in Betracht:

1. Die bessere Auswahl der Fälle i. e. das bessere Operationsmaterial. Gehören doch von den 19 Fällen des ersten Berichtjahres nicht weniger als drei Fälle dem 7. Decennium an, während unter den 115 Fällen des letzten Berichtjahres nur zwei Personen die obere Altersgrenze von 50 Jahren um weniges überschritten haben. Auch bezüglich Grösse und Dauer der operierten Brüche ist, wie bereits oben erwähnt, eine wesentliche Besserung eingetreten.

2. Einfachere Operationsverhältnisse, indem man auf die Verlagerung des Samenstranges, wie sie in den beiden ersten Berichtjahren noch nach der Methode von v. Frey angewendet wurde, Verzicht leistete und die weit einfachere Wölfler'sche Methode allgemein anwandte.

3. Vor allem und insbesondere eine wesentliche Besserung der aseptischen Wundverhältnisse. Hiezu ist zu rechnen: das Verlegen der aseptischen Operationen aus der klinischen Vorlesung und dem Hörsaale in einen eigenen aseptischen Operationssaal, welcher stets nur einer kleinen Gruppe von Hörern zugänglich ist, die Ausschaltung antiseptischer Lösungen als reizender Irrigationsflüssigkeiten und der Jodoformgaze als Verbandstoff, die Einführung der Wölfler'schen Operationshandschuhe für Operateur und Assistenten, der Wegfall der in den ersten Berichtjahren noch allgemein angewandten Drainage der Wunde[1]), wie er durch die gebesserten Wundverhältnisse von selbst gegeben war. Bezüglich der Operationshandschuhe sei erwähnt, dass auch Coley den Grund für seine ausgezeichneten Heilungsresultate in dem Gebrauch von Operationshandschuhen sieht.

Von sonstigen aseptischen Gepflogenheiten sei noch erwähnt, dass die Instrumente direkt aus der Sodalösung resp. der Kochpfanne, in welcher sie sterilisiert wurden, gereicht werden — die Abkühlung besorgt ein Kühlapparat —, desgleichen das Tupfer- und Kompressenmaterial aus der physiologischen Kochsalzlösung, in welcher sie ausgekocht wurden. Daneben stehen auch trockene, im strömenden Wasserdampf sterilisierte Tupfer im Gebrauch. Die Kontrolle der Sterilisation besorgen v. Mikulicz'sche Kontrollstreifen. Die erste Vorbereitung des Patienten geschieht bereits am Vortage der Operation, über die Nacht kommt auf das Operationsfeld ein Sublimatumschlag. Die Desinfektion des Patienten am

1) Zur Zeit wird die Drainage der Wunden auch bei andern grössern aseptischen Operationen, wie Amputationen, Resektionen, Mammaoperationen etc. nur ganz ausnahmsweise angewandt.

Tage der Operation erfolgt im grossen Ganzen nach der Fürbringer'schen Methode mit sterilem heissen Wasser, Seife und Bürste, Benzin (oder Aether) und Alkohol. Desgleichen jene des Operateurs und der Assistenten. Für möglichst steriles Manipulieren derselben ist ausserdem durch sterile Operationsmäntel, sterile Operationsmützen, die Wölfler'schen Handschuhe und Trikotschläuche für die vom Operationsmantel freigelassenen Vorderarme gesorgt.

Von den Komplikationen im Laufe der Wundheilung haben wir der per secundam Heilung bereits im vorhergehenden des ausführlichen gedacht. Erwähnt sei hier noch die Schwellung des Hodens oder des Samenstranges, welche sich 21 mal und die Retentio urinae, welche sich 16 mal in den Krankengeschichten vermerkt findet. Einmal kam es ferner im Wundverlauf zur Bildung einer kleinen Hydrocele funiculi spermatici und in einem andern Falle bei gleichzeitiger Schwellung des Samenstranges zur Bildung einer Hydrocele testis. Beide Hydrocelen gingen durch Ruhelagerung innerhalb 10—14 Tagen fast vollständig zurück. Zweimal kam es zu Nachblutungen im Operationsgebiet, darunter in einem Falle von Herzfehler. Unter den nicht lokalen Komplikationen findet sich die Bronchitis post operationem am häufigsten i. e. in 26 Fällen verzeichnet. In drei weiteren Fällen kam es wohl infolge der schlechten räumlichen Verhältnisse zu ausgesprochener lobärer Pneumonie, von welchen der eine Fall tödlich endete. Erwähnt seien endlich drei Fälle von Ikterus, wahrscheinlich als Folgeerscheinung der Narkose, und fünf Fälle von Angina. In drei dieser letzteren Fälle kam es zu Stichkanaleiterung, ob durch die Angina bedingt, bleibe dahingestellt.

Der Vollständigkeit halber sei bei dieser Gelegenheit auch noch gedacht des Abstossens von Ligaturen bei per primam geheilten Fällen nach Wochen und Monaten, wie man es auch nach andern aseptisch verlaufenen Operationen zu beobachten Gelegenheit hat. So verhältnismässig selten und bedeutungslos ein derartiges Abstossen der Ligaturen nach Monaten auch ist, so unangenehm, weil langwierig, kann es für den Beteiligten sein. Coley, Stinson u. A. verwenden und empfehlen hauptsächlich aus diesem Grunde die Verwendung der Känguruhsehnen als bestes Nahtmaterial, indem es innerhalb 2—3 Monaten resorbiert wird.

Nachrichten über den Dauererfolg liegen von 299 operierten Leistenhernien vor. In der Mehrzahl der Fälle erfolgte die

Nachuntersuchung von mir selbst oder von einem andern Arzte. 77 dieser Hernien befinden sich mehr als 1 Jahr, alle andern 2 bis 7 Jahre nach der Operation. Die Verteilung derselben auf die einzelnen Methoden, sowie die damit erzielten Endresultate ergeben sich aus folgender Uebersicht.

Methode		Sa. der Fälle	Endresultat		Recidivprocent	
			Dauerheilung	Recidiv		
	v. Frey	20	15	5	25%	
	Czerny	13	11	2	15.4%	
Wölfler	ohne Rectusverlagerung	94	86	8	8.5%	7.3%
	mit Rectusverlagerung	163	152	11	6.7%	
	Bassini	4	2	2		
		294	266	28		

Die Tabelle zeigt zunächst die weit höheren Recidivprocente der v. Frey'schen und der Czerny'schen Methode gegenüber jener von Wölfler. Die Zahlen für Bassini sind zu klein, um mit den andern verglichen werden zu können; ausserdem betrifft das eine Recidiv eine Recidivoperation, weshalb die entsprechenden Recidivprocente nicht zum Vergleich herangezogen seien. Schalten wir, um der Forderung Goldner's und anderer Autoren gerecht zu werden, 76 nach Wölfler operierte Fälle, welche sich erst im 2. Jahre der Recidivfreiheit befinden, aus und ziehen zur Berechnung der Recidivprocente nur jene Fälle in Betracht, welche mehr als 2 Jahre recidivfrei sind, so erhöhen sich die Recidivprocente von 7,3% für die in der Tabelle verrechneten 257 Fälle Wölfler's auf 8,2% Recidive für 181 nach Wölfler operierte und mehr als 2 Jahre recidivfreie Fälle. Unter diesen letzteren finden sich 83 Fälle ohne Rectusverlagerung mit 8 Fällen = 9,6% Recidive und 98 Fälle mit Rectusverlagerung und mit 7 Fällen = 7,1% Recidive, das ist für letztere Fälle ein besserer Effekt, als ihn Goldner auf Grund von 446 nach Bassini operierten und nachuntersuchten Fällen der weiland Albert'schen Klinik berechnet (7,5% Recidive). Die Statistik Goldner's zum Vergleiche der Recidivhäufigkeit heranzuziehen, erscheint deshalb so verlockend, als seine Statistik das Hernienmaterial der gleichen Berichtzeit, i. e. der Jahre 1895—1900 umfasst, weil es ebenfalls klinisches Material,

nur nach einer andern Methode operiert, betrifft, und weil seine Endresultate insoferne einwandfreier sind als die anderer Autoren, als $^7/_8$ aller Daueresfekte von ihm oder von einem andern Arzte nachuntersucht sind. Unsere Dauerheilungen erscheinen nur insoferne wertvoller als die Goldner's, weil unser Material weit ungünstiger war als das dieses Autors, bei welchem alle Leistenbrüche principiell bilateral operiert erscheinen, auch wenn nur auf einer Seite ein Leistenbruch nachweisbar war. Nur auf diese Weise waren auch die 800 Radikaloperationen an 476 Bruchträgern möglich, während in unserer Statistik an 420 Personen nur 471 Radikaloperationen ausgeführt erscheinen. Es ist klar, dass es leichter ist, durch die Radikaloperation keine Hernie zu erzeugen — bei Goldner finden sich mehrere Recidive, welche er direkt als Folge der Radikaloperation ansehen muss — als bei einer grösseren, lange Zeit bestehenden Hernie Radikalheilung zu erzielen. Diese Momente lassen den Procentwert der 35 Recidive bei 466 nachuntersuchten Radikaloperationen, weil auf eine fast nur halb so grosse Zahl von Operierten verteilt, wesentlich höher und dadurch unsere Statistik in Bezug auf Dauerresultate weit günstiger erscheinen als die der 800 Bassinioperationen. Vergleichsweise sei noch beigefügt, dass Pott in seiner Sammelstatistik für 1713 Dauerresultate nach Bassini 90,1% Dauerheilung i. e. 9,9% Recidive berechnet. Statistische Angaben wie die Coley's von 1% Recidive i. e. 10 Recidiven bei 917 Bassini-Operationen sind etwas misstrauisch aufzunehmen und nachzuprüfen. Da ergiebt sich beispielsweise in diesem Falle, dass die Zahl 917 die Gesamtzahl der Bassini-Operationen von Leistenbrüchen darstellt. 2 Jahre post operationem nachuntersucht finden sich 460 Fälle, für welche Zahl die 11 Recidive (ein nachträglich zur Kenntnis gekommener Fall ist in einer Anmerkung vermerkt) bereits 2,4% ausmachen. Unter den 460 2 Jahre p. o. nachuntersuchten Fällen finden sich aber ausserdem Schenkelhernien, so dass das Zahlenverhältnis noch etwas ungünstiger sich gestaltet. Vor allem aber ist das Operationsmaterial ein von dem gewöhnlichen und vor allem von unserem Material grundverschiedenes. So gehören bei Coley nicht weniger als 70% (fast 700 unter 1003) der operierten Hernien den beiden ersten Lebensdecennien an gegen 3% unserer Statistik. Wie viel Kinder unter 14 Jahren sich darunter befinden, ist aus der Arbeit nicht zu ersehen. Unter den 360 Radikaloperationen der ersten Jahre befanden sich nicht weniger als 250 Kinder unter 14 Jahren, worauf schon Kocher hinwies. Für

dieses Material aber ergiebt unsere Statistik 0% Recidive. Auch die weiblichen Hernien, für welche unsere Statistik 0% Recidive aufweist, finden sich bei Coley doppelt so häufig (19,3%) wie bei unserem Material (9,7%). Des weiteren wurden bei Coley bis Ende 1898 alle Hernien mit erweitertem Leistenkanal der andern Seite bilateral operiert — überflüssigerweise, wie Coley selbst nachwies, da von 52 unilateral operierten und nachuntersuchten Fällen nur 4 eine Hernie der andern Seite acquiriert hatten. Ferner finden sich die Brüche, deren Bruchsack zum Teil von dem Coecum gebildet wird, und welche, wie Coley selbst sagt, bei jeder Methode schlechte Dauerresultate ergeben, nicht nach Bassini, sondern ohne Verlagerung des Samenstranges operiert.

Endlich scheint, worauf ebenfalls schon Kocher hinwies, Coley alle Operationen selbst ausgeführt zu haben. Auch hierin unterscheidet sich seine Statistik wesentlich von unserer, in welcher die Operationen fast durchwegs von den verschiedenen Assistenten und Operationszöglingen der Klinik ausgeführt sind. Alle diese Momente sind zu berücksichtigen, will man die Coley'sche Statistik richtig beurteilen.

Im folgenden seien die 26 Fälle, an welchen die 28 Recidive beobachtet wurden, weil von grösserem Interesse, mit Schlagworten kurz mitgeteilt. Nur in 11 Recidiven handelte es sich, wie bereits aus obiger Tabelle hervorgeht, um die Wölfler'sche Radikaloperation mit Rectusverlagerung, bei 8 Recidiven war letztere unterblieben, die übrigen Recidive betreffen Methoden anderer Autoren (v. Frey, Bassini, Czerny).

7. H. L., 34 J., Kutscher. H. ing. l. d. seit 3 Wochen nach Heben einer Last. — 30. VI. 95 Radikaloperation nach v. Frey. Heilung p. p. Mit Pelotte am 20. VII. entlassen. Recidiv nach 3¼ Jahren. 31. XII. 98 Radikaloperation des hühnereigrossen Recidivs nach Bassini. Heilung p. p. in 11 Tagen. Neuerliches Recidiv 1½ Jahre p. o. nach einem Sprung. Nach einer neuerlichen Operation ausserhalb der Klinik (Bassini) neuerliches Recidiv ½ Jahr p. o.

8. Sch. J., 51 J., Kaufmann. H. ing. oment. accreta s. seit drei Jahren bestehend. — 22. VI. 96 Radikaloperation nach Czerny. Heilung p. p. in 10 Tagen. Mit Pelotte entlassen. 1 Jahr p. o. Recidiv, rechts Radikalheilung nach Operation an der Klinik.

9. Sch. M., 47 J., Kutscher. H. ing. l. d. seit 4 Jahren bestehend. — 13. X. 96 Radikaloperation nach v. Frey. Heilung p. p. Recidiv an der Durchtrittstelle des Samenstranges durch das Poupart'sche Band.

10. P. F., 46 J., Schieferdecker. H. ing. l. bilat., rechts seit 24, links seit 11 Jahren. Grossvater, Mutter und 3 Kinder bruchleidend. — 8. XII. 96 Radikaloperation nach v. Frey. Heilung p. s., Recidiv.

11. M. F., 18 J., Eisengiesser. H. ing. l. s. seit 1½ Jahren. — 19. XII. 96 Radikaloperation nach v. Frey. Heilung p. p. in 12 Tagen. Recidiv anlässlich seiner Einbringung ins Spital wegen Oberschenkelfraktur nachgewiesen.

12. B. R., 23 J., Bürstenmacher. H. ing. l. bilat. seit 2 Jahren nach Heben einer Last. Kryptorchismus s., Hydrocele vag. testis d. Brüche in den Familien der Eltern häufig. — 23. XII. 96 links, 24. I. 97 rechts Radikaloperation nach Wölfler, beiderseits ohne Verlagerung des M. rectus. Links Heilung p. s. Der Kranke geht frühzeitig gegen den Rat des Arztes herum. Recidiv rechts, faustgross.

13. R. W., 22 J., Knecht. H. ing. l. s. seit ½ Jahre, hühnereigross, nach Heben einer Last. Vater bruchleidend. — 16. III. 97 Radikaloperation nach v. Frey. Heilung p. p. in 11 Tagen. Recidiv zwei Jahre p. o. an der Durchtrittsstelle des Samenstranges, walnussgross.

14. Sch. A., 30 J., Bergmann. H. ing. l. bilat., rechts seit 13 Jahren, links seit 11 Wochen bestehend. Vater doppelbrüchig, Mutter brüchig. — 27. V. 97 rechts, 3. VI. 97 links Radikaloperation nach Wölfler, beiderseits ohne Verlagerung des M. rectus. Heilung rechts p. p., links p. s. Recidiv links 6 Wochen p. o., faustgross.

15. H. B., 17 J., Arbeiter. H. ing. l. bilat., seit ½ Jahre nach Heben einer Last. — 21. IX. 97 rechts, 7. X. links Radikaloperation nach Wölfler ohne Rectusverlagerung. Beiderseits kein Bruchsack auffindbar. Heilung p. p., rechts Radikalheilung, links 4 Jahre 3 Monate p. o. Recidiv (?) in Form einer walnussgrossen Geschwulst am äusseren Leistenring, derselbe für 1 Finger durchgängig.

16. H. K., 22 J., Jurist. H. ing. l. d. congen. und Leistenhoden. Bruchgeschwulst beobachtet erst seit 10 Tagen, faustgross. Mutter bruchleidend. — 17. XI. 97 Radikaloperation nach Wölfler ohne Rectusverlagerung und Orchidopexie. Heilung p. p. in 12 Tagen. Bronchitis. Hühnereigrosses Recidiv im Laufe des 1. Jahres, ausserdem Leistenbruch auch links.

17. S. F., 22 J., Arbeiter. H. ing. inc. d., seit 5 Jahren bestehend, seit 36 h eingeklemmt. Grossvater mütterlicherseits bruchleidend. — 15. XII. 97 Herniotomie und Radikaloperation nach Bassini. Heilung p. p. 2 Jahre p. o. nach Heben einer Last Stechen in der Leiste, 2 Monate darauf Auftreten eines Recidivs oberhalb des verlagerten Samenstranges. 5. II. 00 Recidivoperation nach Wölfler mit Rectusverlagerung. Dauerheilung.

18. R. F., 33 J., Maurer. H. ing. l. d. seit 7 Wochen. — 19. XI. 98.

Radikaloperation nach Wölfler ohne Rectusverlagerung. Heilung p. p. in 13 Tagen. 7 Monate p. o. Auftreten eines taubeneigrossen Recidivs.

19. N. R., 18 J., Schlosser. H. ing. l. s., walnussgross, seit 3 Monaten. — 10. XII. 98 Pfeilernaht nach Czerny, Bruchsack nicht auffindbar. Heilung p. p., Recidiv im Laufe des ersten Jahres so gross wie früher.

20. M. A., 42 J., Heizer. H. ing. l. bilat. seit 8 Jahren nach Sturz. Die Skrotalhälften bis in die Mitte des Oberschenkels reichend lassen den Penis in der Geschwulst ganz verschwinden. Geschwulst rechts kindskopfgross, links etwas kleiner, hindert den Pat. beim Gehen. Kretinismus und ausgesprochene Erscheinungen von Rhachitis (X Beine, Froschbauch etc.). — 8. XII. 98 links, 7. I. 99 rechts Radikaloperation nach Wölfler, rechts mit Verlagerung des M. rectus. Beiderseits Heilung p. p. Faustgrosses Recidiv links, 2 Jahre p. o. im Anschluss an eine starke Bronchitis.

21. K. W., 44 J., Arbeiter. H. ing. l. bilat. congen. rechts seit 15 Jahren, links seit 6 Jahren beobachtet, beiderseits kindskopfgross. Mutter und beide Brüder bruchleidend. — 7. II. 99 Radikaloperation nach Wölfler, beiderseits ohne Rectusverlagerung. Heilung beiderseits p. p. Recidiv rechts 7 Monate p. o. auftretend und bis Faustgrösse anwachsend.

22. H. F., 33 J., Ablader. H. ing. l. d. seit mehreren Jahren. — 7. IV. 99 Radikaloperation nach Wölfler mit Rectusverlagerung. Heilung p. p. in 13 Tagen. Recidiv 5 Monate p. o. beim Aufladen von Fässern entstanden, walnussgross.

23. L. B., 22 J., Arbeiter. H. ing. l. s. seit 1 Jahr nach einem Fall. — 11. IV. 99 Radikaloperation nach Wölfler mit Rectusverlagerung. Heilung p. p. in 14 Tagen. Recidiv 6 Wochen p. o. durch Ausgleiten bei schwerer Arbeit. 22. X. 99 neuerliche Operation nach Wölfler. Heilung p. p. Dauerheilung.

24. F. S., 22 J. H. ing. l. d. seit 6 Jahren. Vater bruchleidend. Links offener Leistenkanal. — 2. VI. 99 Radikaloperation nach Wölfler mit Rectusverlagerung. Heilung p. p. in 12 Tagen. Walnussgrosses Recidiv bemerkt innerhalb der ersten Wochen p. o., als er die vorsichtshalber getragene Pelotte wegliess.

25. R. F., 17 J. H. ing. l. bilat. cong., rechts seit Geburt, links seit 2 Jahren bemerkt. — 9. VI. 99 links, 23. VI. 99 rechts Radikaloperation nach Wölfler, rechts mit Rectusverlagerung. Beiderseits Heilung p. p. Links taubeneigrosses Recidiv 1 Jahr p. o.

26. M. B., 26 J. H. ing. l. d., ganseigross, seit 3 Wochen nach Fall. Vater bruchleidend. — 1. VII. 99 Radikaloperation nach Wölfler mit Verlagerung des M. rectus. Heilung p. p. in 11 Tagen. ½ Jahr

p. o. Auftreten eines etwa hühnereigrossen Recidivs beim Heben einer Last. 3 Tage später neuerliche Radikaloperation nach Wölfler wieder mit Rectusverlagerung. 7 Monate p. o. zeigt sich der Leistenring neuerdings deutlich vergrössert mit deutlichem Anprall der Baucheingeweide.

27. M. K., 16 J., Bäcker. H. ing. l. d. seit 1 Jahr nach Heben einer Last, walnussgross. Grossmutter, Mutter und Bruder bruchleidend. — 11. III. 00 Radikaloperation nach Wölfler mit Verlagerung des M. rectus. Heilung p. p. in 14 Tagen. 9 Monate p. o. walnussgrosses Recidiv an der Durchtrittsstelle des Samenstranges. 4. II. 01 neuerliche Operation, bei welcher die untere Muskelkulisse nur an das Poupart'sche Band genäht wird.

28. Z. A., 28 J., Tischler. H. ing. l. d. seit 8 Jahren, hühnereigross. — 29. III. 00 Radikaloperation nach Wölfler mit Rectusnaht. Heilung p. p. in 13 Tagen. 5 Monate p. o. Recidiv, bis zur Grösse der operierten Hernie anwachsend.

29. H. F., 24 J., Schlosser. H. ing. l. s. seit 1 Woche nach Heben einer Last, faustgross. — 3. I. 00 Radikaloperation nach Wölfler mit Naht des M. rectus. Heilung p. p. in 14 Tagen. 19 Monate p. o. Auftreten eines Recidivs in der Grösse der operierten Hernie.

30. M. F., 26 J., Comptoirist. H. ing. l. d. seit 2 Jahren nach Fall, hühnereigross, — 12. I. 01 Radikaloperation nach Wölfler, M. internus und M. rectus werden gleichzeitig an das Poupart'sche Band genäht. Heilung p. p. in 13 Tagen. 16 Monate p. o. Auftreten eines Recidivs an der Austrittsstelle des Samenstranges.

31. F. B., 28. J., Dienstknecht. H. ing. oment. s. seit 10 Jahren, mehr als faustgross. Schwester bruchleidend. — 25. I. 01 Radikaloperation nach Wölfler mit Naht des M. rectus. Heilung p. p. in 14 Tagen. 6 Monate p. o. Auftreten eines nussgrossen Recidivs. Recidivoperation 1902.

32. J. F., 24 J., Schlosser. H. ing. l. d. seit 8 Jahren, hühnereigross. — 15. V. 01 Radikaloperation nach Wölfler mit Naht des M. rectus. Heilung p. p. in 14 Tagen. 12 Wochen p. o. bei Aufnahme der schweren Arbeit Recidiv in der Grösse der operierten Hernie.

Auf die Recidivfälle etwas näher eingehend fällt zunächst auf die Häufigkeit der familiären und individuellen Disposition der Recidivträger. Ueber erstere finden sich in 15 Fällen Angaben, mehr als $^2/_3$ davon lauten positiv (ff. 10, 12, 13, 14, 16, 17, 21, 24, 26, 27, 31), einige davon schwer belastend für die betreffenden Fälle, indem 3 und mehr Familienmitglieder als bruchleidend angegeben erscheinen. Individuelle Disposition in Form von bilateraler Hernie weist fast die Hälfte aller Fälle auf (ff. 8, 10, 12, 14, 15, 16, 20,

21, 24, 25), 6 Fälle erscheinen familiär, wie individuell zur Hernie disponiert (ff. 10, 12, 14, 16, 21, 24). Ein gewisses Interesse bieten vor allem auch die einseitigen Recidive bei bilateral operierten Hernien, indem sie am ehesten noch einen Schluss auf die Ursache des Recidivs zulassen, weshalb sie hier kurz besprochen seien: Im Falle 12 kam es zum Recidiv auf der einen Monat später operierten Seite, trotzdem diese im Gegensatz zur erstoperierten per primam geheilt war, und trotzdem die erstoperierte infolge eines bestehenden Kryptorchismus für die Operation die ungünstigere war. Desgleichen trat im Falle 25 das Recidiv auf der hier um 14 Tage später operierten Seite auf, trotzdem diese Hernie kleiner und von kürzerem Bestande war. Allerdings war hier auf der recidivfreien Seite im Gegensatz zur andern Seite der M. rectus verlagert worden. Kann im erstcitierten Falle die längere Bettruhe und Schonung, wie sie durch die 4 Wochen später anschliessende Operation der andern Seite bedingt war, allein als Ursache für die Recidivfreiheit der erstoperierten Seite angesehen werden, so dürften im 2. Falle die längere Bettruhe und die Verlagerung des M. rectus in gleicher Weise zur Verhütung des Recidiv beigetragen haben. In dem Falle 21 war es die um viele Jahre länger von der Hernie betroffene Seite, auf welcher bei sonst vollkommen gleichen Verhältnissen sich das Recidiv entwickelte. Der Fall 20 endlich, zwei ungewöhnlich grosse Brüche betreffend, zeigte deutlich den Wert der Rectusnaht, indem das Recidiv auf der linken, nicht durch den M. rectus verstärkten Seite auftrat, wiewohl die Bruchgeschwulst auf dieser Seite kleiner und um einen vollen Monat früher operiert worden war. Der Wert der Verlagerung des M. rectus erscheint ausserdem gegeben durch ein Minus von 3% Recidive gegenüber den Fällen mit einfacher Internusnaht (vgl. ob. Tab.), was umsomehr bedeuten will, als die einfache Internusnaht im allgemeinen nur in leichteren Fällen und bei gut entwickeltem M. obliqu. int. ausgeführt wurde. Sie verdient demnach mit Recht eine ausgedehnte häufige Anwendung zur Verstärkung des M. obliqu. internus, wie sie denn in neuerer Zeit auch von Fessler, Golner u. A. bei grosser Bruchpforte und Atrophie des M. obliqu. internus empfohlen wurde. Im Falle 8 endlich könnte die per secundam Heilung auf der linken Seite als Ursache des Recidivs angesprochen werden, indem die weit länger bestehende und grössere Hernie der rechten Seite nach p. p. Heilung bei sonst gleichen Operationsverhältnissen dauernd beseitigt blieb.

Direkt veranlassende Momente für das Recidiv finden sich nur im

Falle 20 (akute Bronchitis) und im Falle 32 (Aufnahme der schweren Arbeit) angegeben. Bemerkt sei auch, dass es sich meist um Leute handelt, welche in ihrem Berufe körperlich schwer angestrengt sind (Schlosser, Knechte, Frachtenablader, Kutscher etc.), Schliesslich sei bemerkt, dass im Falle 15 (H. bilateralis) und im Falle 19 (H. l. sinistra) bei der Operation kein Bruchsack gefunden wurde. Man muss annehmen, dass derselbe im Falle 19 (Pfeilernaht nach Czerny), weil im Leistenkanal gelegen, nicht aufgefunden wurde, während er im Falle 15 (R.O. nach Wölfler) zur Zeit der Operation noch sehr klein gewesen sein dürfte. Die Operation konnte die Weiterbildung des Bruches nicht verhindern, wohl aber verzögern. (Recidiv s. v. v. $4^1/_4$ J. p. o.).

Dass auch das Alter und Geschlecht der Operierten von Einfluss für das Auftreten des Recidivs, ist von vorneherein zu erwarten. Thatsächlich finden sich unter unsern Recidivfällen nur erwachsene Männer. Unter den nachuntersuchten 14 Frauen und 25 Kindern männlichen Geschlechts bis zum 15. Lebensjahre war kein Fall von Recidiv nachweisbar. Genauern Aufschluss über den Einfluss des Alters auf das Recidivieren der Hernien zeigt auch folgende kleine Uebersicht über die nachuntersuchten Fälle, aus welcher ein deutliches Ansteigen der Recidivprocente mit fortschreitendem Alter hervorgeht.

Lebensalter		—10	11—20	21—30	31—40	41—50	über 50 J.	Sa.
Zahl der nachuntersuchten Fälle		14	61	146	40	24	9	294
Recidive	Zahl der Fälle	—	5	13	3	4	1	26[1])
	Procentverhältnis	—	8.2%	8.9%	7.5%	16.6%	11.1%	8.8%

Die Abnahme der Recidivhäufigkeit bei den Fällen, welche das 50. Lebensjahr überschritten, dürfte darauf zurückzuführen sein, dass diese wenigen Fälle nach der Operation nicht mehr die volle Arbeit aufnehmen und sich jedenfalls mehr schonen können, als die in voller Manneskraft Stehenden. Vor allem geht aus der kleinen Tabelle die Abhängigkeit der Recidivhäufigkeit vom Operationsmaterial und die Notwendigkeit der Berücksichtigung desselben beim Vergleiche zweier Statistiken deutlich hervor.

Den Zeitpunkt des Auftretens der Recidive be-

1) In dieser Tabelle erscheinen die beiden Recidive nach Recidivoperationen nicht einbezogen.

treffend stehen uns mit Beiziehung der operierten Recidivhernien 25 Fälle zur Verfügung, in welchen derselbe genau angegeben erscheint. Darnach entstanden 12 derselben i. e. 48% innerhalb des ersten Halbjahres, 19 Fälle i. e. 76% im ersten Jahre p. o.; bis zum Ende des 2. Jahres p. o. zählen wir 23 Recidive = 92%, während je ein Recidiv erst nach mehr als 3 und 4 Jahren auftrat. Diese Procentzahlen stimmen mit denen grösserer Recidivstatistiken ziemlich überein. So waren von 504 (365 und 139) Recidiven, welche Coley im Laufe vieler Jahre daraufhin untersuchte, 83,5% im Laufe des ersten Jahres und über 90% im Laufe der beiden ersten Jahren entstanden, und Pott stellt aus einer Reihe kleinerer Statistiken 145 Fälle zusammen, von welchen $71^2/_8$% innerhalb des ersten und 91% innerhalb der beiden ersten Jahre auftraten. Nur die 48% Recidive innerhalb der ersten 6 Monate erscheinen gegenüber den 60—65% der genannten Statistiken, etwas niedrig.

Alles zusammenfassend kommen wir zu dem Schlusse, dass in der Auswahl der Operationsmethode, in der individuellen Anpassung derselben an den Patienten (Heranziehung des M. rectus bei schwachem M. obliqu. int. etc.), in der exakten Ausführung der Operation, in der strengen Beobachtung der Asepsis und in der Beobachtung einer entsprechenden Karenzzeit nach der Operation, innerhalb welcher der Operierte von schwerer körperlicher Arbeit fernzuhalten ist, die beste Gewähr für das möglichst seltene Auftreten eines Recidivs zu suchen ist. Von Einfluss auf die Häufigkeit des Recidivs scheint nach unsern Beobachtungen in Uebereinstimmung mit jenen anderer Autoren ferner zu sein die Grösse und Dauer des Bruches, das Alter, Geschlecht und der Beruf des Bruchträgers, endlich Krankheiten und Zustände, welche an die Bauchdecken grössere Ansprüche stellen (Bronchitis, Gravidität etc.). Von den genannten Momenten lässt die aseptische Wundheilung wenig mehr zu wünschen übrig, viele andere (Alter, Geschlecht, Beruf) liegen ausser unserer Machtsphäre. Es wird sich also zur Erzielung noch häufigerer Dauerheilung darum handeln, die Hernien möglichst frühzeitig der Operation zuzuführen, die Operationsmethode wenn möglich noch weiter auszubilden und zu verbessern und die Operierten nach der Operation nach Möglichkeit noch längere Zeit von schwerer Arbeit fernzuhalten, sei es dass man dieselben noch längere Zeit im Krankenstande belässt (was bei den beschränkten Raumverhältnissen allerdings meist nicht möglich sein dürfte), sei es dass man dieselben auf andere Weise noch einige Zeit von schwerer Arbeit ausschaltet. Freilich würde schon eine Erhöhung unserer

jetzigen Behandlungsdauer um nur 14 Tage vollständige Karenzzeit für unsere 400 Operierten bereits eine Differenz von 800 Arbeitswochen oder mehr als 15 Arbeitsjahren ergeben. Auch gesetzt den Fall, es würden dadurch alle Recidive vermieden, es würden bei unserer jetzigen Behandlungsdauer 10% statt $7^1/_2$% Recidive entstehen, und die neuerdings operierten Recidive würden je 10 Wochen durchschnittliche Behandlungsdauer beanspruchen, so würde dies immer noch ein Plus von 400 Arbeitswochen oder fast 8 Arbeitsjahren gegenüber unserer jetzigen Behandlungsmethode ergeben. Der goldene Mittelweg dürfte infolgedessen auch hier das Richtige treffen, indem wir uns begnügen, eine entsprechende Karenzzeit von schwerer Arbeit für unsere Operierten zu verlangen.

Recidivoperationen wurden in der Berichtzeit 11 ausgeführt. 5 Fälle (4 nach Wölfler und 1 nach Bassini) betreffen eigene Recidive (Fall 7, 17, 23, 26, 27); die übrigen 6 Recidivoperationen wurden an 5 fremden Fällen ausgeführt. Im folgenden seien dieselben kurz skizziert:

33. P. B., 32 J., Taglöhner. H. ing. l. d. recidiva. — Op. 1884, Verschluss der Bruchpforte mit Silberdrahtnaht, Art der Operation unbekannt. Auftreten des Recidivs wenige Monate p. o. nach schwerer Arbeit. Recidivoperation am 4. XI. 95 nach v. Frey. Heilungsdauer 22 Tage. Daueréffekt unbekannt.

34. Z. L., 24 J., Müller. H. ing. l. d. recid., sin. incipiens. — 1892 Herniotomie wegen Brucheinklemmung in Budapest, 1896 daselbst Recidivoperation mit Verlagerung des Samenstranges zwischen die MM. recti, jetzt Recidiv zwischen den Leistenpfeilern nach Heben einer schweren Last. 24. X. 96 Pfeilernaht nach Czerny und Radikaloperation der beginnenden linken Hernie nach v. Frey. Heilung p. p. Daueréffekt unbekannt.

35. K. E., 27 J., Oekonomieschaffer. H. ing. bilat. recidiva, wurde 1892 bilateral nach Kocher operiert und trug darauf Bruchband. 4 Monate p. o. nach Heben einer schweren Last Auftreten eines Recidivs. — 14. XI. 97 rechts und 30. XI. 97 links Radikaloperation der beiden Recidivhernien nach Wölfler, rechts mit Verlagerung des M. rectus. Heilung beiderseits p. p. Daueréffekt unbekannt.

36. O. A., 16 J., Dienstknecht. H. ing. l. d. recidiva. — Wurde bereits zweimal, 1896 und 1898 in einem Landspital nach Bassini operiert. In beiden Fällen p. s. Heilung, mehrwöchentlicher Spitalaufenthalt und Recidiv bald nach der Entlassung. Operation des faustgrossen 2. Recidivs am 14. III. 01. Reposition des verlagerten Samenstranges und Radikaloperation nach Wölfler mit Verlagerung des M. rectus.

Heilung p. p. Endresultat unbekannt.

37. T. B., 30 J., Maurer. H. ing. l. d. recidiva. — Wurde im April 1900 im Krankenhause einer grösseren Provinzstadt nach Bassini operiert. Recidiv 5 Wochen p. o., jetzt ganseigross. — 18. VII. 01 Radikaloperation nach Wölfler. Heilung p. p. Dauerheilung.

Ueber die Dauerresultate der 11 Recidivoperationen liegen bloss in 5 Fällen Nachrichten vor und zwar über 4 nach Wölfler operierte (3 Dauerheilungen, 1 Recidiv) und 1 nach Bassini operierten Fall mit neuerlichem Rückfall. In 2 operierten Fällen handelte es sich bereits um das 2. Recidiv, 2 Recidivoperationen ergaben ein 2. Recidiv und in einem der letztern Fälle wurde auch durch eine 3. Operation ausserhalb der Klinik wiederum ein Recidiv erzielt, so dass an diesen 4 Fällen 9 Recidive beobachtet wurden. Diese Zahlen predigen deutlich genug die Neigung der Recidivfälle zu neuerlichem Rückfall. Der Grund hiefür ist darin zu suchen, dass es sich in diesen Fällen zumeist von vornherein um ungünstige Operationsverhältnisse handelt, welche sich durch die bereits stattgehabte 1. Operation resp. das dadurch bedingte Narbengewebe noch ungünstiger gestalten. Den ungünstigen Einfluss eines 2. und 3. Recidivs für die Dauerheilung demonstriert deutlich der Fall 7, in welchem das erste Recidiv nach $3^1/_4$ Jahren, das zweite nach $1^1/_2$ Jahren, das dritte bereits nach $^1/_2$ Jahr auftrat.

Die Mortalität der operierten freien Hernien betrug für die ersten 6 Jahre 0. Im letzten Jahre erlag 1 Patient leider einer postoperativen Pneumonie am 10. Tage p. o. bei p. p. geheilter Wunde. Als Ursache derselben sind die schlechten räumlichen Verhältnisse verantwortlich zu machen: die Patienten müssen vor und nach der Operation über lange Gänge geschleppt werden, welche im Winter — Patient starb am 21. I. 01 — äusserst mangelhaft geheizt sind. Auf die 421 Operierten berechnet, bedeutet dies für die Berichtzeit eine Mortalität von 0.23%. Pott berechnet für 2401 seit dem Jahre 1895 Operierte verschiedener Autoren 0.7% Mortalität, i. e. das Dreifache der bei uns beobachteten.

Zum Schlusse sei noch kurz auf die Vorzüge der Methode Wölfler gegenüber jener von Bassini hingewiesen, zumal letztere heute die grösste Verbreitung aufweist und von vielen Autoren als die derzeit beste Methode des Radikalverschlusses bei Leistenhernien hingestellt wird. Die Vorteile der Wölfler'schen Methode gegenüber jener von Bassini sind fast ausschliesslich in dem Belassen des Samenstranges an Ort und Stelle ge-

legen. Nicht nur, dass die Methode hiedurch wesentlich vereinfacht wird, es werden damit auch eine ganze Reihe von Komplikationen vermieden, welche zumeist durch die Zerrung des Samenstranges und Verletzung der Gefässe desselben bedingt sind. Entzündliche Prozesse und Atrophie des Hodens, Schwellungen des Samenstranges, Verletzung der A. spermatica und Gangrän des Hodens, Zerreissungen des Vas deferens, Neuralgien, Störungen in der Potentia coeundi, ausgedehnte Venenthrombosen, Störungen in der Entleerung der Blase und andere Komplikationen, wie wir ihnen bei der Durchsicht der Statistiken von Bassini operationen häufig begegnen, kommen, wie aus unserer Statistik hervorgeht, bei der Methode Wölfler überhaupt nicht vor oder sind weit seltener als bei der Bassini'schen Methode. Wenn z. B. Goldner von den 800 nach Bassini operierten Hernien berichtet, dass die Operierten in den ersten 2—3 Tagen p. o. „regelmässig" katheterisiert werden mussten, während unsere Krankengeschichten nur in 16 Fällen von derartigen Störungen zu berichten wissen, so ist dies allein schon aller Beachtung wert. Dass auch an zwei von den drei Todesfällen Goldner's (Lungenembolie, ausgehend von einer Thrombose des Samenstranges) die Verlagerung des Samenstranges die Hauptschuld tragen dürfte, liegt anzunehmen zum mindesten sehr nahe.

Solche und andere Beobachtungen waren es auch, welche den Amerikaner Stinson veranlassten, die Methode von Bassini und Halstead (bei letzterem verläuft der verlagerte Samenstrang zwischen Aponeurose und Haut) zu verlassen und unabhängig von Wölfler eine der Wölfler'schen fast identische Operationsmethode zunächst ohne Rectusnaht anzugeben. Auch gegenüber andern versuchten Methoden (Barker, Macewen etc.) hält er diese Methode für die beste. In neuester Zeit plaidiert wieder Hofmann dafür, den Samenstrang nicht zu verlagern, indem dadurch Raum zu einer trichterförmigen Ausstülpung des Peritoneums entstehe etc.

Bei all dem scheint die Methode Wölfler's mit jener Bassini's auch in Bezug auf die damit erzielten Daueresfekte erfolgreich konkurrieren zu können, wie obige Zahlen lehren. Ist dies aber der Fall, so gebührt derselben als der einfacheren und gefahrloseren ohne Zweifel der Vorzug vor jener nach Bassini. Jedenfalls sind wir mehr als berechtigt, an der Wölfler'schen Methode auch weiterhin festzuhalten und dieselbe zur Anwendung zu empfehlen. —

Die freien Schenkelbrüche spielen in unserer Statistik eine recht untergeordnete Rolle und lassen sich mit wenigen Worten erledigen. Zur Operation gelangten während der Berichtzeit an der Klinik nur 15 Hernien dieser Art und zwar wurden dieselben an 14 Personen beobachtet, da es sich in einem Falle um eine bilaterale freie Schenkelhernie handelte. In einem andern Falle stellte dieselbe nur eine Komplikation bei einer bilateralen Leistenhernie vor, indem sich bei der Patientin, einer 31jährigen Frau rechterseits eine inguinale und crurale Hernie vorfand. Da dieser Fall bereits bei den Leistenhernien eingerechnet erscheint, so musste die Zahl der Bruchträger für die Schenkelbrüche in der Uebersichtstabelle mit 13 angegeben werden. Ueber die hereditären Verhältnisse liegen nur in sieben Fällen Angaben vor; nur drei derselben lauten positiv. Das durchschnittliche Lebensalter der Operierten ist bei den Schenkelhernien weit höher als bei den Leistenhernien (gegen 40 Jahre) und bewegt sich zwischen dem 18. und 69. Lebensjahre. Die Grösse der Schenkelbrüche schwankte im allgemeinen zwischen Nuss- und Kleinfaustgrösse. Nur in einem Falle, eine seit 8 Jahren bestehende rechtsseitige Hernie bei einem 46jährigen, hereditär belasteten Manne betreffend, überschritt sie dieselbe bedeutend und wuchs bis zu Kindskopfgrösse an. Dreimal findet sich Irreponibilität der Hernie vermerkt, einmal handelte es sich um ein Recidiv nach einer Herniotomie.

Der Radikalverschluss wurde nach v. Frey ausgeführt: Freilegung, Ligatur und Exstirpation des Bruchsackes, Pfortennaht in der Weise, dass das freigelegte innere Drittel des Poupart'schen Bandes, welches sich leicht nach unten und hinten ziehen lässt durch einige Nähte an den ebenfalls freigelegten M. pectineus, resp. die Fascia pectinea und das Periost des horizontalen Schambeinastes fixiert wird. Zur Vermeidung von Gefässverletzungen hat man sich vor Anlegung der Nähte von der Lage der Schenkelgefässe genau zu überzeugen. Obgenannte 15 Hernien wurden alle nach dieser Methode operiert und zeigten alle einen glatten Verlauf. Der Bruchinhalt findet sich nur in neun Fällen angegeben: 6 mal handelte es sich um Netz- zweimal um Darmbrüche, ein Bruchsack war bei der Operation leer. Recidiv wurde keines beobachtet, allerdings liegen nur von 4 Fällen Nachrichten nach mehr als zwei Jahren über Dauerheilungen vor.

Freie Nabelbrüche kamen nur fünf Fälle zur Operation. Viermal handelte es sich um Frauen, nur einmal um einen Mann.

Sie betrafen durchwegs grosse, seit Jahren bestehende, ganz oder teilweise irreponible Brüche. Ueber die hereditären Verhältnisse finden sich in vier Fällen Angaben, 2 davon lauten positiv; in dem einen dieser beiden Fälle litt die Mutter der Patientin ebenfalls an einem Nabelbruch. Als Zeit der Entstehung wird in zwei Fällen die Zeit der Gravidität angegeben. Der Radikalverschluss wurde stets angestrebt durch die Exstirpation des Bruchsackes und Etagennaht, welche das Peritoneum, die freigelegten Mm. recti, die Rectusscheide, die Fascie und Haut zur Vereinigung brachte. Resektion des adhärenten Netzes und Excision der überschüssigen Haut erwies sich bei der Operation meist nötig. Von der Vereinigung der Mm. recti musste wegen zu starker Diastase derselben in zwei Fällen Abstand genommen werden. Die Dauererfolge konnten in vier Fällen nach mehr als 2 Jahren nachgeprüft werden. In zwei Fällen war Dauerheilung eingetreten, zwei Fälle zeigten kleine Recidive. Eines dieser Recidive betraf einen Fall, in welchem die Mm. recti nicht zur Vereinigung gebracht werden konnten.

Endlich seien noch fünf Bauchbrüche erwähnt. welche an der Klinik während der Berichtzeit an vier Personen (drei Frauen und einem Mann) zur Operation gelangten. Bei zwei Personen handelte es sich um Brüche der Linea alba, und zwar in einem Falle (op. 5. XII. 00) um eine seit 5 Jahren bestehende Recidivhernie der Linea alba bei einem 35jährigen Mann, in dem andern (op. am 19. V. 98) um zwei Hernien der Linea alba, seit 2 Jahren bestehend bei einer 31jährigen Frau, in deren Familie Brüche häufig vorkamen (Grosseltern, Eltern und Kinder der Patientin sind bruchleidend). Die Untersuchung dieser Patientin liess eine Hernie unmittelbar über dem Nabel, die zweite etwa drei Querfinger oberhalb der ersten in der Linea alba gelegen nachweisen. Bei der Operation fand sich in der oberhalb des Nabels gelegenen adhärentes Netz, während die zweite höher gelegene keinen Bruchinhalt aufwies. Die Radikalheilung wurde bei beiden Personen durch Abtragen des Bruchsackes und Etagennaht angestrebt. Dauerheilung konnte in dem Falle von Hernia lineae albae duplex festgestellt werden, während über den ersten Fall weitere Nachrichten fehlen.

Die beiden andern Fälle von Bauchbrüchen betreffen Hernien nach Laparotomieschnitt. Im ersten Falle (op. am 26. VIII. 97) handelte es sich um eine 37jährige Frau, bei welcher nach Exstirpation der Narbe die Mm. recti durch Naht miteinander

zur Vereinigung gebracht wurden, im andern Falle (op. 24. XI. 99) um eine 24jährige Frau, bei welcher nach Exstirpation der Narbe das Peritoneum durch die Naht hahnenkammartig gefaltet wurde, worauf nach Eröffnung der Rectusscheide beiderseits die Mm. recti, die Rectusscheide, Fascie und Haut in gewohnter Weise durch Etagennaht vereinigt wurden. Ein Dauerresultat konnte nur im erstgenannten Falle nach mehr als 2 Jahren festgestellt werden, über den zweiten Fall fehlen weitere Nachrichten.

Fassen wir in Nachahmung anderer Autoren die Umbilikalbrüche, die Brüche der Linea alba und jene nach Laparotomien als Bauchbrüche zusammen, so erhalten wir 10 Fälle, von welchen 7 Dauereffekte bekannt wurden. Fünf davon zeigten Dauerheilung, zwei Recidiv (28%). Pott berechnet in seiner Sammelstatistik für die Bauchbrüche (89 Fälle verschiedener Autoren) 45.3% Recidive, sodass wir mit den erreichten Erfolgen immerhin zufrieden sein können, wenn dieselben auch noch sehr besserungsfähig erscheinen. Ob neuere Methoden, welche die quere Vereinigung der Bruchpforte (Diakonow und Starkow) oder nur der Fascie (Biondi) verlangen, diese Besserung speciell bei den Nabelbrüchen herbeiführen werden, bleibt abzuwarten. Für Kinder und nicht sehr grosse Nabelbrüche sind jedenfalls auch mit der oben skizzierten Methode ganz gute Resultate zu erzielen, während grosse Nabelbrüche mit starker Diastase der Mm. recti stets ein grosses Recidivprocent aufweisen werden. Das frühzeitige Operieren erscheint aus diesem Grunde für die Nabelhernie noch dringender geboten als für die andern Bruchgattungen.

B. Eingeklemmte Brüche.

Zur Beobachtung gelangten an 354 Personen 362 Einklemmungen von Brüchen, zur Behandlung 349 Personen mit 357 Einklemmungen. Die Leisten-, Schenkel- und Nabelbrüche beteiligten sich daran etwa in dem Verhältnis 10 : 7 : 1 (208 : 134 : 20). Bei den Leisten- wie bei den Schenkelbrüchen erscheint dabei die rechte Seite häufiger betroffen als die linke (127 : 81 und 72 : 62). In Procenten ausgedrückt würde dies für die Beteiligung der rechten Seite an der Gesamtzahl 61% bei den Leistenbrüchen und 54% bei den Schenkelbrüchen bedeuten, also ein noch etwas stärkeres Ueberwiegen der rechtsseitigen Brüche als dies für gewöhnlich bei den freien Hernien beobachtet wird. Henggeler, welcher die gleiche Beobachtung machte, nimmt zur Erklärung hiefür an, dass

rechts jene Darmteile (Ileum etc.) gelegen sind, welche in Brüchen am häufigsten beobachtet werden, während die links gelegenen Eingeweideteile (Flexur und Rectum) nur sehr geringe Beweglichkeit aufweisen.

Das Lebensalter anbelangend hatten von den 354 Personen 261 i. e. fast $^3/_4$ der Gesamtheit das 40. Lebensjahr bereits überschritten. Die grösste Häufung d. i. 87 Fälle oder fast $^1/_4$ der Gesamtsumme fällt in das 6. Decennium, in die Zeit vom 51. bis zum 60. Lebensjahre. (Näheres s. Tab. unten). Der jüngste Patient ist durch einen 4jährigen Knaben, der älteste Operierte durch eine 87jährige Frau (Schenkelhernie) gegeben. In beiden Fällen wurde die primäre Darmresektion wegen Gangrän des Darmes mit gutem Erfolge ausgeführt. Per taxim wurde die Reposition des Darmes noch ausgeführt bei zwei Leuten, welche bereits dem 10. Decennium angehörten.

Dem Geschlechte nach überwiegen die weiblichen Hernien mit 202 Fällen gegenüber 160 männlichen Brüchen. Die obigen Zahlen Berger's für die Häufigkeit der männlichen und weiblichen Hernie zu Hilfe genommen, würde dies für die weibliche Hernie eine mehr als viermal so grosse Disposition zur Einklemmung gegenüber dem männlichen Bruche ergeben. Erklärt findet sich dies in der starken Beteiligung der Frauen an den Schenkelbrüchen (91.6 %) und Nabelbrüchen (84.2 %) resp. an der weit grössern Disposition dieser Bruchgattungen zur Einklemmung gegenüber den Leistenbrüchen, bei welchen die männliche Hernie mit 68.2 % überwiegt. Diese weit grössere Disposition des Schenkelbruches zur Inkarceration geht deutlich hervor bei einem Vergleich der freien und der inkarcerierten Brüche: Nach Bull und Coley (Bericht über 34 271 Hernien) verteilten sich 7595 freie weibliche Brüche auf die Leisten-, Schenkel-, Nabel- und andere Brüche wie 54 : 18 : 28, während unsere 202 eingeklemmten weiblichen Brüche das Verhältnis 31 : 62 : 7 aufweisen. Auch für den männlichen Schenkelbruch scheint diese grössere Disposition zur Einklemmung zu bestehen, indem dem Verhältnis der freien männlichen Hernien nach Coley 93 : 2 : 5, das unserer eingeklemmten männlichen Hernien 89 : 8 : 3 gegenübersteht. Auch hier sehen wir also die Schenkelhernie sich auf Kosten der Leisten- und Nabelhernie mit einem weit höhern Procentsatz an den eingeklemmten Brüchen beteiligen, als ihr nach ihrer Häufigkeit unter den freien Hernien zukommt. Die nähere Verteilung der 354 Fälle[1]),

1) In dieser Zahl finden sich also auch die 5 Fälle inbegriffen, welche noch vor eingeleiteter Therapie i. e. ante operationem ihrem Leiden erlagen.

an welchen die 362 Einklemmungen zur Beobachtung kamen, nach Alter, Geschlecht und Bruchgattung möge nachstehende Tabelle vermitteln:

Alter	—10 J.		11—20		21—30		31—40		41—50		51—60		61—70		71—80		81—92		Sa.	
Geschlecht	m.	w.	m.	w.	m.	w.	m.	w.	m.	w.	m.	w.	m.	w.	m.	w.	m.	w.	m.	w.
Inguinale H.	1	—	6	1	30	3	22	9	17	17	26	18	18	5	12	11	3	2	135	66
Crurale H.	—	—	—	—	—	5	2	13	2	18	1	36	5	33	1	13	—	4	11	122
Umbilic. H.	1	—	—	—	—	—	—	1	—	6	3	3	—	6	—	—	—	1	3	17
	1	—	6	1	30	8	24	23	19	41	30	57	23	44	13	24	3	7	149	205
	1		7		38		47		60		87		67		37		10		354	

Ausser den bereits mitgeteilten Daten zeigt die Tabelle vor allem das seltene Auftreten der Einklemmung in jugendlichem Alter sowohl beim Leisten- wie insbesondere beim Schenkel- und Nabelbruch. Der Einfluss des Alters auf die Einklemmung der verschiedenen Brucharten tritt besonders deutlich hervor, wenn man die Zahl der eingeklemmten Leisten-, Schenkel- und Nabelbrüche vor und nach dem 40. Lebensjahre miteinander vergleicht: dem Verhältnis 72 : 20 : 1 dieser drei Bruchgattungen vor dem 40. Lebensjahre steht jenes von 7 : 6 : 1 der gleichen Bruchgattungen nach dem 40. Lebensjahre ziemlich schroff gegenüber und das Verhältnis der Leisten- zur Schenkelhernie 7 : 2 vor dem 40. Lebensjahre verwandelt sich nach demselben in jenes von 7 : 6.

Ueber die Ursache der Einklemmung finden sich nur in etwa 70 Fällen genauere Angaben. Am häufigsten wird das Heben und Tragen einer schweren Last (21 mal) und schwere Arbeit (7 mal) als Einklemmungsursache bezeichnet. In 18 Fällen war es die angestrengte Bauchpresse bei heftigem Husten, Erbrechen, Lachen, sowie beim Stuhlgang, welche den Bruch austreten und eingeklemmt werden liess. Sonst findet sich noch als gelegentliche Ursache angegeben: Laufen, Springen, Fallen, angestrengter Marsch, Werfen einer Last, Geschleiftwerden etc. In andern Fällen konnte keinerlei Ursache für die Einklemmung gefunden werden; in manchen dieser Fälle kam es trotz Tragens eines Bruchbandes zum Austritte und zur Einklemmung des Bruches. Verhältnismässig oft fällt nach den anamnestischen Angaben die Zeit des Auftretens der

Hernie mit jener der Einklemmung zusammen. In der Mehrzahl dieser Fälle mag dieselbe schon früher bestanden haben, ohne vorher beobachtet worden zu sein.

Eine besondere Disposition zur Einklemmung konnte bei mehreren Fällen beobachtet werden. So kam ein Fall innerhalb weniger Monate fünfmal mit Einklemmungserscheinungen seitens einer linken Leistenhernie an die Klinik. Da es sich um einen 74jährigen Mann mit beiderseitigem Leisten- und beiderseitigem Schenkelbruche handelte, und die Reposition per taxim stets verhältnismässig leicht gelang, wurde von einer Radikaloperation abgesehen. Der Fall liefert übrigens nicht nur einen Beitrag zur individuellen, sondern auch zur familiären Bruchdisposition, indem die Brüder dieses Bruchmenschen ebenfalls an mehrfachen Brüchen litten. In einem andern Falle, eine seit 15 Jahren bestehende Schenkelhernie betreffend, musste nach Angabe der Patientin ungefähr alle 8 Monate die Reposition der Hernie vorgenommen werden. Zweimalige Einklemmung wurde bei fünf Leistenhernien und einem Schenkelbruche beobachtet.

Die Grösse der eingeklemmten Brüche ist bei den einzelnen Brucharten eine recht verschiedene. Unterscheiden wir mit Major kleine (nuss- bis taubeneigrosse), mittlere (bis faustgrosse) und grosse (zweifaust- und über zweifaustgrosse) Brüche, so ist das Verhältnis dieser drei Gruppen in unsern Fällen gegeben bei den Leistenbrüchen durch die Zahlen 1 : 6 : 3, bei den Schenkelbrüchen durch die Zahlen 4 : 5 : 1 und bei den Nabelbrüchen durch 2 : 1 : 3, was soviel bedeutet, als dass die kleinen Hernien am häufigsten unter den cruralen, die mittleren am häufigsten unter den inguinalen und die grossen am häufigsten unter den Nabelbrüchen zu finden sind, ferner dass bei den eingeklemmten Leistenbrüchen die kleinen, bei den eingeklemmten Schenkelbrüchen die grossen und bei den eingeklemmten Nabelbrüchen die mittelgrossen Brüche die kleinsten Zahlen aufweisen.

Die Einklemmungsdauer betrug von wenigen Stunden bis zu 14 Tagen (bei einem Darmwandbruch und einer Netzhernie). In den 67 Fällen, welche durch die Operation nicht mehr gerettet werden konnten, betrug die durchschnittliche Inkarcerationsdauer ca. 5 Tage. Näheren Aufschluss über die Einklemmungsdauer dieser trotz Operation letal verlaufenen Fälle giebt nachstehende Tabelle:

Bruch-gattung	Einklemmungsdauer								Zahl d. Fälle	Durchschnittl. Einklemmungsdauer
	—1 d.	—2 d.	—3 d.	—4 d.	5+6 d.	7+8 d.	9+10 d.	üb. 10 d.		
inguinale	3	2	6	8	3	7	2	—	31	4.5
crurale	1	7	1	8	4	7	1	2	31	5
umbilic.	—	1	1	—	2	—	1	—	5	5
Sa.	4	10	8	16	9	14	4	2	67	4.9

Ausser der durchschnittlichen Einklemmungsdauer von 5 Tagen geht aus der Tabelle noch hervor, dass in mehr als $^2/_3$ dieser Fälle die Inkarceration 4 und mehr Tage betrug. In 5 Fällen, welche noch vor der Operation starben, und welche unser Interesse ebenfalls mehr beanspruchen, war die Einklemmungsdauer eine sehr verschiedene. Drei dieser Fälle verliefen sehr akut, indem es in dem einen Falle, eine Inguinalhernie bei einem 32jährigen Manne betreffend, schon nach 36stündiger, in den beiden andern, einen Leistenbruch bei einem 35jährigen Mann und einen Nabelbruch bei einer 70jährigen Frau betreffend, nach 48stündiger Einklemmung des Bruches während der Vorbereitung zur Operation zum Exitus letalis kam. Ein 4. Fall betraf einen 36jährigen Mann, welcher 3 Tage nach der en bloc Reposition einer 12 Stunden eingeklemmten Leistenhernie mit schweren Ileuserscheinungen an die Klinik gebracht wurde und hier am Tag darauf — die Operation war auf das hartnäckigste verweigert worden — starb. Der 5. Fall endlich betrifft einen 48jährigen Mann mit eingeklemmter Leistenhernie, welcher am 6. Tage der Einklemmung an die Klinik kam und hier während der Vorbereitung zur Operation starb. Als Todesursache ergab die Obduktion für den Fall 2 und 5 Peritonitis acuta diffusa ex hernia inguin. incarc., im Falle 4 Pneumonia fibrin. lob. inf. pulmon. sin., während im Falle 1 die Inkarceration an und für sich i. e. die Intoxikation durch dieselbe als Todesursache angenommen werden musste. Im Falle 3 war die Obduktion unterblieben. Bedenkt man die kurze durchschnittliche Einklemmungsdauer dieser 5 Fälle (etwa 3 Tage), so wird der letale Ausgang der in obiger Tabelle enthaltenen Fälle mit einer durchschnittlichen Einklemmungsdauer von fast 5 Tagen verständlich.

Von Komplikationen, die bei Aufnahme des Status auffielen, seien erwähnt 3 Fälle mit Hautgangrän (2 Leistenhernien

und 1 Nabelbruch) und 4 Fälle mit grossem Kotabscess (4 Leistenbrüche und 1 Schenkelbruch). Letztgenannte Hernie war auch insoferne von Interesse, als es im Anschluss an den Kotabscess zu einem ausgedehnten Emphysem der umliegenden Bauchdecken kam (s. Darmwandbrüche). 2 Inguinalhernien waren ferner mit Atrophie und Ektopie des Hodens, 2 weitere mit Hydrocele testis, 1 mit Varicocele kombiniert. Ausgesprochene Ileuserscheinungen finden sich 27mal und zwar bei 16 Schenkel-, 9 Leisten- und 2 Nabelbrüchen erwähnt. 12 dieser Fälle verliefen letal, während die 15 andern durch die Operation noch gerettet werden konnten. Ist die Prognose der Fälle mit Ileus also auch eine weit ernstere als die jener Fälle, in welchen es sich um Erbrechen von Speisen oder von galligen Massen handelt, so ist sie doch, wie aus obigen Zahlen hervorgeht, keine verzweifelte. Die Zeit des Auftretens des Ileus ist übrigens eine recht verschiedene, indem es bei Einklemmung von höher gelegenen Darmteilen weit eher zu Koterbrechen und andern stürmischen Erscheinungen kommt, als bei tiefem Sitze der Einklemmung. Vor der Operation der mit Ileus einhergehenden Inkarcerationen ist die Magenausspülung dringendst zu empfehlen.

Der Bruchinhalt findet sich genau angegeben in 257 Fällen. In 48,6% i. e. in fast der Hälfte der Fälle ist derselbe gegeben durch Dünndarm, in 28,8% durch Dünndarm und Netz, 14,8% stellen reine Netzbrüche dar, die restierenden 7,8% verteilen sich auf Brüche mit seltenerem Bruchinhalt. Die reinen Darmbrüche finden sich in unsern Zahlen am häufigsten bei den Leistenbrüchen, die reinen Netzbrüche am häufigsten bei den Schenkelbrüchen, Darm und Netz findet sich relativ am häufigsten beim Nabelbruch, indem mehr als die Hälfte dieser Brüche diesen Bruchinhalt aufweisen. Zur bessern Orientierung über diese Verhältnisse sei wiederum eine Tabelle beigegeben, in welcher auch die Bruchgattungen, die Körperseite der Leisten- und Schenkelbrüche und das Geschlecht der Bruchträger berücksichtigt ist:

Bruchart	Inguinale						Crurale						Umbilicale		Sa. der		
Geschlecht	m.		w.		Sa.		m.		w.		Sa.		Männer	Frauen	inguinalen	cruralen	umbilicalen
Körperseite	r.	l.	r.	l.	r.	l.	r.	l.	r.	l.	r.	l.					
Darmbruch	25	16	16	10	41	26	1	4	23	28	24	32	—	2	67	56	2
Netzbruch	9	2	4	2	13	4	1	1	9	8	10	9	1	1	17	19	2
Darm- u. Netzbruch	16	6	5	7	21	13	—	2	16	14	16	16	2	6	34	32	8
Seltener Bruchinhalt	5	2	5	3	10	5	—	—	1	1	1	1	—	3	15	2	3
	55	26	30	22	85	48	2	7	49	51	51	58	3	12	133	109	15

Unter den Brüchen mit seltenem Bruchinhalte nehmen die Dickdarmbrüche die hervorragendste Stelle ein. Unter unserem Material finden sich 16 hieher gehörige Fälle, von welchen 13 den Dickdarm selbst, 3 den Appendix desselben i. e. den Proc. vermiformis betrafen. Sehen wir von den letztern zunächst ab, so haben wir es mit 9 Leisten-, 3 Nabelbrüchen und einer Schenkelhernie zu thun. Mit Ausnahme von 3 Leistenbrüchen handelte es sich dabei durchwegs um Frauen. Von den Körperseiten war 6mal (bei 5 Leistenhernien und dem Schenkelbruch) die linke, 4mal die rechte betroffen. Der Bruchsack enthielt in 5 Fällen nur Dickdarm, 3mal war ausserdem Netz, 4mal Dünndarm und 1mal der Uterus samt Adnexen mit eingeklemmt. Des grössern Interesses halber, welches diese Fälle für sich beanspruchen, seien dieselben hier kurz skizziert:

38. Antonie F., 55 J. H. inguin. inc. s. Seit 24 Jahren bestehender sehr grosser Bruch, welcher bereits einmal eingeklemmt war. Jetzt Einklemmung seit 36 h nach einem Hustenanfall. 14. V. 96 Herniotomie in ½stündiger Narkose mit Excision eines handtellergrossen Hautstückes. Bruchinhalt: das unterste Ileum, das Coecum und Colon ascendens — Reposition, Bruchsacknaht und Drainage der Wunde. Am Tage p. o. mehrere blutige Stühle, welche von selbst wieder schwanden. Ungestörte Heilung in 24 Tagen.

39. Karl P., 77 J. H. ing. inc. s. Seit 7 Tagen bestehende Einklemmung des Leistenbruches, nach Heben einer Last. 26. VIII. 96 Herniotomie. Bruchinhalt: Dickdarm — Exitus letalis 3½ h p. o. Todesursache laut Sektionsbefund: Peritonitis suppur. diffusa ex hernia incarc.

40. Franziska R., 77 J. H. ing. inc. s. Einklemmung seit 5 Tagen. Herniotomie am 13. V. 97. Bruchinhalt Dickdarm, welcher beim Reponieren an einer Stelle einreisst. Darmnaht und Tamponade der Wunde. Heilung per granulat.

41. Vinzenz, H., 26 J. H. ing. inc. s. Einklemmung der vor 7 Tagen nach schwerer Arbeit aufgetretenen Hernie seit 5 Tagen. Herniotomie 2. I. 98. Bruchinhalt: Colon und adhärentes Netz, Einklemmung durch einen Netzstrang. Resektion des Netzes. Tabaksbeutelnaht. Heilung p. s.

42. Anna, P., 74 J. H. ing. inc. d. Einklemmung seit 10 Tagen. Hautgangrän und Kotabscess. Incision mit Thermokauter am 25. VII. 98. Bruchinhalt: Ileum und Colon. Exitus letalis noch vor beendeter Operation. Sektionsbefund: Incarceratio ilei in hernia.

43. Therese M., 75 J. H. ing. inc. s. recidiva. Einklemmung seit 6 Tagen. 26. VIII. 98 unter Schleich's Lokalanästhesie Herniotomie, welche Dickdarm als Bruchinhalt freilegt. Exitus letalis am 3. Tage

p. o. Todesursache lt. Sektionsprotokoll: Marasmus universalis.

44. Franz B., 20 J. H. ing. inc. d. Einklemmung des seit 7 Jahren bestehenden hühnereigrossen Bruches seit 12 h. Herniotomie am 24. X. 99. Bruchinhalt: Colon ascendens. Resectio proc. vermit. Radikalverschluss. Heilung p. p.

45. Anna K., 53 J. H. inguin. inc. d. recidiva. Pat. psychopathisch, weshalb Aufnahme einer Anamnese nicht möglich. Einklemmung des Bruches seit 12 h. Bruchgeschwulst zweifaustgross, oval, irreponibel, Perkussionsschall stellenweise tympanitisch. Haut über der Geschwulst stark verdünnt mit einer etwa 20 cm langen Operationsnarbe. Bei der Herniotomie, welche ich am 22. II. 01 ausführte, fand sich im Bruchsacke das stark geblähte, stellenweise blutig suffundierte Coecum mit dem 8 cm langen Proc. vermiformis. Nach Reposition des genannten Darmes bleibt noch eine grössere Geschwulst zurück, deren Vorderseite mit dem Bruchsacke auf das innigste verbacken ist und die sich bei näherer Orientierung als Uterus darstellt. In gleicher Weise findet sich rechte Tube und rechtes Ovarium im Bruchsacke und mit demselben innig verwachsen, während linke Tube und linkes Ovarium in der Bruchpforte gelegen sind. Durch mühsames, teils stumpfes, teils scharfes Präparieren gelingt es den Uterus samt den rechtsseitigen Adnexen soweit beweglich zu machen, dass es möglich ist den Bruchsack darüber zu schliessen und die Muskelpfeiler darüber zu vereinigen. Bei Drainage der Wunde durch 48 h ergab sich ungestörte Heilung, so dass Pat. bereits am 7. III. i. e. 13 Tage p. o. in die Irrenanstalt zurücktransferiert werden konnte.

46. Ludmilla U., 76 J. H. ing. inc. d. Kleinkindskopfgrosse Bruchgeschwulst seit Kindheit bestehend, seit 12 h eingeklemmt. Herniotomie unter Schleich's Lokalanästhesie ausgeführt am 18. V. 01. Im Bruchsacke Dickdarm und eine Dünndarmschlinge. Heilung p. p. in 11 Tagen.

47. Wilhelmine M., 66 J. H. cruralis inc. s. Seit 10 Jahren bestehender linksseitiger Schenkelbruch, seit 3 Tagen irreponibel. Gleichzeitig Okklusionserscheinungen. Status ergiebt kindskopfgrosse, deutlich fluktuierende Geschwulst, mit leerem Perkussionsschall, die Haut darüber erscheint entzündet. Bei der Herniotomie, welche ich am 22. VII. 01 ausführte, fand sich im Bruchsacke ausser missfärbigem Bruchwasser der unterste Teil des Ileums, das Coecum und der Proc. vermiformis. Ersteres erscheint mit dem Bruchsacke innig verwachsen. Unterhalb dieser Verwachsung i. e. am Coecum fand sich eine etwa markstückgrosse missfärbige Stelle, welche einem der Perforation nahem Geschwüre an der Innenseite des Coecums entsprach. Eine zweite kleinere missfärbige Stelle, einem zweiten Geschwüre entsprechend sass etwa 2 cm von dem ersten entfernt. Ich entschloss mich zur Resektion des Coecums und des Proc. vermiformis, welche

erst nach Erweiterung des Schnittes bis gegen die Mittellinie ausführbar erschien. Die Vereinigung der Darmenden erfolgte side to side mittels Murphyknopf. Naht und Tamponade. Im Laufe der ersten Woche kam es zur Bildung einer Darmfistel, Ende der zweiten Woche stiess sich ein grösseres Stück nekrotischer Darmwand mit dem Murphyknopf durch den tamponierten Teil der Wunde ab, worauf sich Pat. zusehends erholte. Stuhl erfolgte täglich pr. rectum und Pat. wollte bereits in einigen Tagen die Klinik verlassen, als sie am 23. Tage p. o. plötzlich einer Lungenembolie erlag. Die Sektion bestätigte die klinische Diagnose der Lungenembolie.

48. Dorothea R., 63. H. umbilic. inc. Seit 1 Jahr bestehender Nabelbruch, seit 5 Tagen eingeklemmt. 4. IV. 98 Herniotomie. Im Bruchsacke Colon ascendens und vielfach verwachsenes Netz. Resektion des letzteren und Naht des verletzten Darmes. Tod 3 h p. o. Sektionsbefund: Peritonitis suppur. e perforatione intestini.

49. Therese H., 65 J. H. umbil. inc. Seit 26 Jahren bestehende H., Einklemmung seit $2^1/_2$ Tagen. Herniotomie am 19. IV. 99. Bruchinhalt: Colon, 2 Dünndarmschlingen und Netz. Vorlagerung des gangränverdächtigen Darmes, am 24. Reposition der Darmschlinge, Resektion des Netzes und Verschluss der Wunde. 27. VII. Exitus letalis. Todesursache lt. Sektionsprotokoll: Lipomatosis cordis destruens.

50. Marie L., 55 J. H. umbil. inc. gangraen. Seit 12 Jahren bruchleidend, seit 10 Tagen Einklemmung der kindskopfgrossen Geschwulst. Gangrän der Bruchdecken. Herniotomie am 18. VIII. 00. Bruchinhalt: Colon transversum, welches beim Vorziehen einreisst. Vorlagerung des Darmes. Bildung einer Darmfistel. 27. VIII. Exitus letalis. Sektionsbefund: Peritonitis ichorosa circumscripta.

Die hohe Sterblichkeit vorstehender Fälle (7 unter 13) erklärt sich vor allem durch die lange Einklemmungsdauer (durchschnittlich mehr als $6^1/_2$ Tage) der letal verlaufenen Fälle. Diese wiederum erscheint bedingt durch den Umstand, dass bei tief sitzendem Darmverschlusse die allgemeinen Krankheitserscheinungen weit weniger stürmisch verlaufen als bei hochsitzendem, wodurch die Kranken sich leicht zum Aufschieben der Operation zu ihrem Schaden verleiten lassen. War es doch bereits in zwei dieser Fälle (42 und 50) zu Hautgangrän und Kotabscess gekommen, während im Falle 39 der Patient dem Collaps, in welchem er bereits eingebracht wurde, 3 h p. o. erlag.

Die Fälle 38, 45 und 47 erfordern noch ein besonderes Interesse, insoferne sie seltene Komplikationen aufweisen:

So kam es im Falle 38 am Tage p. o. zu mehreren blutigen

Stühlen, welche von selbst wieder sistierten. Pat. genas. Darmblutungen nach Einklemmungen des Darmes sind wiederholt beobachtet. Kukula konnte 1899 unter Mitteilung eines eigenen Falles 14 Fälle von Darmblutung aus der Litteratur zusammenstellen. Neuere Fälle sind publiciert durch Preindlsberger, Bergmann, Kossobudzki, Solowoff, Krafft, Weyprecht u. A. Welchen der beiden Gruppen Kukula's der Fall zuzurechnen ist, dürfte in unserm Falle schwer zu entscheiden sein. Von vorausgegangenen Repositionsversuchen findet sich in der Krankengeschichte nichts erwähnt. Der Fall ist ausserdem bemerkenswert, weil es sich um einen linksseitigen Coecalbruch handelte. Förster konnte 1902 im Anschluss an eine eigene Beobachtung 53 Fälle von linksseitigen Coecalbrüchen zusammenstellen. 14 davon zeigten Einklemmung, 15 waren irreponibel. In $^1/_3$ der Fälle zeigte der Wurmfortsatz pathologische Veränderungen.

Der Fall 45 ist ob des seltenen Bruchinhaltes höchst bemerkenswert. Dieser war durch das Coecum samt dem Proc. vermiformis, durch den Uterus samt den Adnexen dargestellt. Uterus und rechtsseitige Adnexe zeigten sich dabei mit dem Bruchsacke aufs innigste breit verwachsen, das Ligamentum latum schien einen Teil des Bruchsackes darzustellen. Brüche des Uterus sind recht selten. Graser konnte 1902 17 Fälle in der Litteratur publiciert finden. In 9 Fällen fand sich Uterus und Tube, nur in 2 Fällen auch Darm im Bruchsacke, 3mal handelte es sich um Uterus duplex, 2mal um Uterus unicornis, 1mal um einen Schenkelbruch mit normalem Uterus. (Näheres v. Maydl S. 185). In unserm Falle fand sich Uterus samt den rechten Adnexen im Bruchsacke, linke Tube und linkes Ovarium in der Bruchpforte gelegen. Leider war keine nähere Anamnese über die Patientin zu erfahren, so dass man auch nicht angeben kann, ob die Psychose mit der Lageveränderung des Uterus in Verbindung zu bringen ist. Eine wesentliche Besserung der Psychose durch die Operation war in der kurzen Zeit der Beobachtung nicht zu bemerken.

Der Fall 47 endlich ist in mehrfacher Beziehung interessant. Zunächst handelt es sich in demselben um einen Coecalbruch in einem linksseitigen Schenkelbruch, ferner zeigte das eingeklemmte Typhlon mehrere bis an die Serosa reichende Geschwüre nebst breiter Verwachsung des Darmes mit dem Bruchsacke, so dass man von einer Typhlitis in einem linksseitigen Schenkelbruche sprechen konnte. Die Ursache der Geschwüre wurde

weder durch die Operation noch durch die Obduktion klargelegt. Der sehr starke Meteorismus des Coecums lässt dieselben noch am wahrscheinlichsten als Dehnungsgeschwüre im Sinne Kocher's auffassen. Die ausgeführte Coecumresektion wurde von der Patientin gut überstanden, doch erlag dieselbe mehrere Wochen später einer Lungenembolie. In den obcitierten von Förster zusammengestellten 53 linksseitigen Coecalbrüchen scheint es sich durchwegs um Leistenbrüche gehandelt zu haben; nur 4 dieser Fälle betrafen Frauen. Auch neuere Publikationen von Gibbow, Wikerhauser, Dujon u. A. betrafen linksseitige Leistenbrüche. Ein Coecalbruch in Form eines linksseitigen Schenkelbruches ist in der Litteratur, soweit mir bekannt, nur von Krüger mitgeteilt. Derselbe betraf ebenfalls eine bejahrte Frau.

Im Anschluss daran seien hier die 3 Fälle mitgeteilt, in welchen vom Dickdarm nur der Proc. vermiformis im Bruchsacke eingeklemmt war.

51. Joseph R., 64 J. H. inguin. inc. d. Seit vielen Jahren bestehend, seit 4 Tagen eingeklemmt. 14. VII. 95 Herniotomie. Im Bruchsacke eingeklemmt der Wurmfortsatz und ein Netzteil. Resectio proc. vermiformis et omenti. Exitus letalis am 18. VII. Sektionsdiagnose: Incarceratio herniae inguin.

52. Franziska S., 45 J. H. cruralis inc. d. Bruch seit 2 Jahren bestehend, seit 5 Tagen eingeklemmt. Untersuchung des Harnes ergiebt positiven Eiweissbefund. Bei der am 11. I. 96 ausgeführten Herniotomie fand sich im Bruchsacke eine Dünndarmschlinge und der Wurmfortsatz eingeklemmt. Darm und Proc. vermiformis werden reseciert, ersterer wird durch cirkuläre Naht vereinigt. Exitus letalis 3 Tage p. o. Sektionsdiagnose: Peritonitis diffusa ex hernia incarc.

53. Franz K., 63 J. H. ing. inc. d. Operiert am 17. I. 97. Vor einigen Tagen nach vorherigem Wohlbefinden plötzlich aufgetretene Geschwulst, seit 2 Tagen Einklemmungserscheinungen und kolikartige Schmerzen. Repositionsversuche (!) von Seite des Arztes erfolglos. Die Operation ergiebt ein Empyem des Wurmfortsatzes, der an seinem Stiele eine deutliche Schnürfurche zeigt. Resektion des Proc. vermiformis, Drainage der Bauchhöhle und Tamponade der Wunde. Am 4. II. Verschluss der Bruchpforte und Sekundärnaht. Heilung.

Der Fall 52 ist insofern von Interesse, als es sich um einen Schenkelbruch handelte, in welchem der Proc. vermiformis eingeklemmt war. Das Vorkommen des Wurmfortsatzes in Schenkelbrüchen ist im allgemeinen selten, wie aus den Publi-

kationen der beobachteten Fälle (Vulliet, Bender, Kölliker, Muus etc.) hervorgeht. Dagegen findet nach Barth die seltene Einklemmung des Wurmfortsatzes in der Mehrzahl der Fälle in Schenkelbrüchen statt. Fall 53 bietet Interesse dadurch, dass er ein Empyem des Processus vermiformis in einer Hernie betrifft. Nach der Anamnese muss man annehmen, dass es sich um eine latent verlaufene Appendicitis mit Bildung eines Empyems, um Austritt der Empyemgeschwulst in den präformierten Bruchsack und Einklemmung daselbst gehandelt hat. Beobachtungen von Appendicitis im Bruchsacke sind nicht so selten, und Tacke konnte 1901 im Anschlusse an eine eigene Beobachtung bereits 28 derartige Fälle aus der Litteratur zusammenstellen[1]). Aus der Anamnese unseres Falles sind noch die Repositionsversuche des Arztes bemerkenswert, welche zum Glück für den Patienten erfolglos verliefen.

Darmwandbrüche, Richter's Hernien, auch als Littre'sche Hernien bezeichnet, wurden unter unserm Material 17mal beobachtet. In sämtlichen Fällen handelte es sich um eingeklemmte Darmwandbrüche. v. Schmarda konnte aus dem Material von 1895—1902 der weiland Gussenbauer'schen Klinik, 822 freie und eingeklemmte Hernien betreffend, 13 Fälle, Emeleus aus einem Material von bloss 160 eingeklemmten Hernien 20 Fälle von Darmwandbruch mitteilen. Von den 17 Fällen unserer Klinik wurden nur 16 operiert, einmal fand sich ein eingeklemmter Darmwandbruch als Nebenbefund bei der Obduktion einer Frau, welche wegen einer gangränösen Leistenhernie der andern Seite operiert worden war. 11mal handelte es sich ferner um Schenkelbrüche, 4mal um Leisten- und 2mal um Nabelbrüche. Das Ueberwiegen der Schenkelhernien bei den Darmwandbrüchen kommt bereits bei Treves zum Ausdrucke, welcher in seiner umfassenden Arbeit unter 49 aus der Litteratur zusammengestellten Fällen und 4 eigenen Beobachtungen 38 Schenkelbrüche vorfand. Die Ursache hiefür sieht v. Schmarda in der engen Bruchpforte dieser Bruchgattung. Von den beiden Geschlechtern überwiegt in unsern Fällen bei weitem das weibliche, indem nur 3 Leistenhernien und 1 Schenkelhernie Männer, die übrigen 13 Fälle Frauen betreffen. Auch hierin

1) Wir selbst hatten seitdem Gelegenheit einen zweiten Fall von abgelaufener Appendicitis im Bruchsacke zu operieren, welcher dadurch grösseres Interesse darbot, als wir 1 Jahr ante operationem bei dem Patienten den akuten Anfall im Bruchsacke an der Klinik beobachten konnten.

stimmen unsere Fälle mit denen anderer Autoren überein, indem beispielsweise v. Schmarda unter den 12 eingeklemmten Fällen 10 Frauen, Lorenz unter 29 Fällen (11 operierte H. und 18 Obduktionsbefunde) 26 Frauen zählt. Als Durchschnittsalter endlich für die Darmwandbrüche berechnet Treves 53, v. Schmarda 57 Jahre. Für unsere Fälle ergiebt sich ein solches von 51 Jahren und ist diese kleine Differenz auf 3 jüngere Fälle zurückzuführen. Alle übrigen Fälle weisen ein Alter von 48—68 Jahren auf. Wegen der etwas grössern Bedeutung der Darmwandbrüche seien die Krankengeschichten derselben im folgenden auszugsweise mitgeteilt:

Crurale Hernien:

54. Franz R., 50 J. Seit 2 Jahren bestehender, seit 12 h eingeklemmter rechtsseitiger Schenkelbruch. 1. VII. 96 Herniotomie, welche den Bruch als Darmwandbruch des Dünndarms erkennen lässt. Heilung p. p.

55. Magdalene P., 61 J. Seit 5 Wochen bestehende, seit 14 Tagen eingeklemmte rechtsseitige Schenkelhernie. Zur Zeit des Spitaleintritts am 4. V. 97 bereits Kotabscess und Hautemphysem der benachbarten Bauchhaut. Stuhlgang nicht gestört, das letztemal vor 2 Tagen. Die Operation beschränkt sich auf Spaltung und Drainage des Kotabscesses. Exitus letalis am 4. Tage p. o. Sektionsdiagnose: Sephthämia ex hernia incarc. cum phlegmone ichoros. in inguine.

56. Barbara T., 68 J. Seit $^1/_2$ Jahre bestehender, seit 24 h eingeklemmter linksseitiger Schenkelbruch. 4. I. 98 Herniotomie und Verschluss der Bruchpforte. Bruchsackinhalt: die Kuppe einer Dünndarmschlinge. Heilung p. p. Bronchitis.

57. Antonie C., 61 J. Herniotomie am 7. IV. 99 legte einen bereits gangränverdächtigen Darmwandbruch (Dünndarm) frei, welcher vorgelagert und nach 24 h reponiert wurde. Heilung p. s.

58. Therese G., 50 J. Seit 6 Jahren bestehender, seit 4 Tagen nach einem Sturz eingeklemmter kastaniengrosser, rechtsseitiger Schenkelbruch. Die am 15. V. 99 ausgeführte Herniotomie legt einen bereits gangränösen Darmwandbruch frei. Resectio intestini (20 cm), Darmvereinigung mit Murphyknopf. Heilung per secundam.

59. Marie H., 52 J. Seit 8 Jahren bestehender, taubeneigrosser, rechtsseitiger Schenkelbruch, seit 5 Tagen Einklemmung, seit 36 h Koterbrechen. Herniotomie am 4. VII. 99. Die kleine Bruchgeschwulst schlüpft noch vor Eröffnung des Bruchsackes zurück, weshalb vom Bruchschnitt aus Laparatomie. Der zurückgeschlüpfte Bruchinhalt stellt sich als nekrotisches Netz und gangränöser Darmwandbruch dar, welch letzterer während der Operation perforiert. Resectio intestini (12 cm) et omenti, Darmvereinigung mittels Murphyknopf, offene Wundbehandlung.

Tod 20 h p. o. Sektionsbefund: Peritonitis serosa fibrinosa diffusa ex hernia incarcerata.

60. Anna R., 60 J. Seit 3 Tagen bestehende Einklemmung einer faustgrossen linksseitigen Schenkelhernie, seit 24 h Ileus. Herniotomie am 29. VII. 00. Bruchinhalt Netz und Darmwand. Reposition und Verschluss der Bruchpforte. Heilung p. p. Bronchitis.

61. Marie S., 48 J. Linksseitiger, seit 1/2 Jahre bestehender, seit 2 Tagen eingeklemmter taubeneigrosser Schenkelbruch. 15. II. 00 Herniotomie. Bruchinhalt nur vordere Wand einer Dünndarmschlinge. Verschluss der Bruchpforte. Heilung durch einen Nahtabscess kompliciert, Harnretention durch 4 Tage.

62. Marie B., 64 J. Vor 7 Tagen bei einem Hustenstoss aufgetretene und sofort eingeklemmte hühnereigrosse rechtsseitige Schenkelhernie. 20. IV. 00 Herniotomie. Im Bruchsacke jauchiges Bruchwasser, nekrotisches Netz und gangränöser Darmwandbruch, welcher beim Vorziehen einreisst. Resectio omenti et intestini, Darmvereinigung mit Murphyknopf. Tod 3 Tage p. o. Sektionsdiagnose: Peritonitis purulenta ex hernia incarcerata.

63. Franziska S., 50 J. Seit 4 Jahren bestehender, seit 3 Tagen eingeklemmter, rechtsseitiger, hühnereigrosser Schenkelbruch. Die Herniotomie am 4. II. 01 ergiebt als Bruchinhalt Netz und vordere Wand einer Dünndarmschlinge. Wegen Verdacht auf Gangrän Resektion des Netzes und Vorlagerung der Darmschlinge durch 36 h. Nach dieser Zeit Uebernähen einer suspekten Partie und Reposition. Heilung in 23 Tagen.

64. Katharina R., 48 J., erblich belastet. Seit 6 Tagen bestehender, seit 2 Tagen eingeklemmter, rechtsseitiger Schenkelbruch von Hühnereigrösse. Bei der Herniotomie am 29. VI. 01 wird der Inkarcerationsring des vorgefundenen Darmwandbruches zum Teil übernäht, die Dünndarmschlinge reponiert. Am 25. VII. Relaparotomie wegen bestehender Stenosenerscheinungen und Lösung der miteinander verlöteten zu- und abführenden Darmschlinge, wodurch die Abknickung des Darmes behoben wird. Heilung in 22 Tagen.

Umbilicale Hernien:

65. Bozena N., 35 J. Seit 5 Jahren bestehende, seit 5 Tagen eingeklemmte grosse Nabelhernie. Bei der am 5. VI. 96 ausgeführten Herniotomie findet sich im Bruchsacke neben einem grössern Netzklumpen die vordere Wand einer Dünndarmschlinge. Nach Resektion des Netzes und eines 3 cm breiten Hautstreifens Verschluss der Bruchpforte. Heilung in 3 Wochen.

66. Clotilde Sch., 43 J. 130 kg schwere Frau mit einer kindskopfgrossen, seit langem irreponiblen Geschwulst, eine dieser aufsitzende kleine Geschwulst seit 4 Tagen beobachtet und eingeklemmt. Herniotomie am

9. VIII. 01 lässt die grosse Geschwulst als allseits verbackenes Netz, die kleine als gangränösen Darmwandbruch erkennen. Resektion des Netzes (1 kg), und des Darmes (6 cm), Darmvereinigung mit Murphy. Verschluss der Bruchpforte und Drainage mittels Gazestreifens. In der 2. Woche p. o. Bildung einer Kotfistel, welche sich in wenigen Tagen schliesst. Heilung in 18 Tagen.

Inguinale Hernien.

67. Wenzel M., 64 J. Seit 8 Tagen Einklemmung des schon längere Zeit bestehenden rechtsseitigen Leistenbruches. Zur Zeit der Aufnahme bereits Kotabscess und Peritonitis. Die am 18. XII. 95 ausgeführte Operation beschränkt sich auf die Incision des Kotabscesses, Drainage der Bauchhöhle und Einführung eines Glasdrains in den bereits perforierten Darm. Tod 3 h p. o. Die Obduktion lässt die Hernie als einen Darmwandbruch erkennen, welcher $^3/_4$ der Cirkumferenz des Darmes einbegreift. Von dem zu- und abführenden Darm erschienen etwa 15 cm gangränös. Todesursache laut Sektionsbefund: Peritonitis ichorosa diffusa ex hernia incarcerata.

68. Anton P., 35 J. Seit 15 Jahren bestehende, rechtsseitige Leistenhernie. Vor 4 Tagen Einklemmung nach einem Sprung. Am 2. Tage Reposition durch einen Arzt, hierauf vorübergehendes subjektives Besserbefinden, im Anschluss an ein Clysma wieder stärkere Okklusionserscheinungen. Bei der am 22. I. 97 vorgenommenen Herniotomie findet sich eine en bloc reponierte Hernie, die Inkarceration ist durch den engen Bruchsackhals bedingt. Im Bruchsack selbst findet sich in seiner Ernährung schwer geschädigtes Netz und die vordere Wand einer Dünndarmschlinge. Resektion des Netzes und Reposition. Exitus letalis am 2. Tage p. o. unter Erscheinungen des Kollapses. Todesursache laut Sektionsprotokoll: Peritonitis acuta ex hernia incarcerata.

69. Anton B., 21 J. Kam am 13. VIII. 98 mit seit 3 Tagen bestehenden schweren Ileuserscheinungen an eine interne Klinik, welche ihn behufs Operation sofort der chirurgischen Klinik zuwies. Da hier eine eingeklemmte Hernie nicht nachgewiesen wurde, eröffnete man mit Rücksicht auf die rechts bestehende Schmerzhaftigkeit des Abdomens dasselbe am rechten Rectusrand. Der aufgesuchte Proc. vermiformis zeigte in seinem Ende einen 3 cm langen, 1 cm im Durchmesser haltenden Stein und wurde deshalb reseciert. Beim weitern Abtasten der Bauchhöhle fand sich ausserdem eine Dünndarmschlinge resp. deren Wand im Annulus inguin. internus eingeklemmt. Lösung der Einklemmung, deutlicher nicht gangränöser Inkarcerationsring. Heilung p. p. in 15 Tagen.

Endlich eine nicht operierte eingeklemmte Littre'sche Hernie als Sektionsbefund bei einer operierten gangränösen Leistenhernie der andern Seite:

70. Marie P., 56 J. Seit 8 Tagen eingeklemmte mittelgrosse Leistenhernie der rechten Seite. Links eine etwa haselnussgrosse ebenfalls irreponible Bruchgeschwulst. Mit Rücksicht auf Anamnese und Befund am 20. IX. 95 Herniotomie auf der rechten Seite. Im Bruchsacke eine dem untersten Ileum angehörige bereits gangränverdächtige Darmschlinge. Vorlagerung derselben samt dem Coecum. — Exitus letalis innerhalb der nächsten Stunden. Obduktion des Falles ergiebt auch auf der linken Seite eine Darmeinklemmung in Form eines Darmwandbruches. Todesursache laut Sektionsbefund: Incarceratio herniae inguin.

Die Prognose des Darmwandbruches ist bekanntlich eine recht ernste, indem es bei nicht sehr heftigen Allgemeinerscheinungen oft rasch zu schwerer Schädigung der Darmwand kommt. So musste sich in den Fällen 55 und 67 die Operation nur auf die Spaltung des bereits bestehenden Kotabscesses beschränken, in 5 andern Fällen musste der Darm wegen bereits bestehender Gangrän reseciert, in einem Falle vorgelagert, und in letzterem und einem weitern Falle die gangränverdächtige Stelle übernäht werden. Von sonstigen Komplikationen sei eine der Operation vorausgegangene en bloc-Reposition im Falle 68, eine wegen Zurückschlüpfen des gangränösen Bruchsackinhaltes nötig gewordene Herniolaparotomie (Fall 59), sowie eine Laparotomie am 3. Tage p. herniotomiam infolge von Stenosenerscheinungen (Fall 64) erwähnt. Fall 55 verdient auch Erwähnung wegen des in der Umgebung des Kotabscesses bestehenden Hautemphysems sowie durch den Umstand, dass trotz der schweren lokalen Erscheinungen das Allgemeinbefinden ein verhältnismässig noch gutes war. Fall 70 endlich erscheint bemerkenswert durch die seltene bilaterale Bruch-einklemmung. Taxis versuche sind bei Verdacht auf einen Darmwandbruch vollständig contraindiciert.

Die Mortalität der Darmwandbrüche ist nach den übereinstimmenden Berichten aller Autoren eine höhere als der Durchschnittsmortalität der eingeklemmten Brüche entspricht. Diese Thatsache wird auch durch unsere Fälle bestätigt, indem von unsern 16 operierten Darmwandbrüchen nicht weniger als 6 Fälle (37%) starben, womit auch die Durchschnittsmortalität unserer Statistik weit überschritten ist.

Behandlung der eingeklemmten Brüche.

Von den 362 zur Beobachtung gelangten eingeklemmten Brüchen kamen nur 357 zur Behandlung, indem 5 Fälle noch vor der

beabsichtigten Operation starben (v. oben). Die 357 behandelten Brüche wurden an 350 Personen beobachtet, indem die erfolgreiche Taxis eines eingeklemmten Bruches an drei Personen 2 mal, an einer dritten sogar 5 mal ausgeführt wurde. Den Grund für die Unterlassung der blutigen Operation im letzten Fall siehe oben. Die Behandlung passte sich, wie selbstverständlich, den einzelnen zur Beobachtung gelangten Fällen an und bestand je nach der Schwere des Falles in Reposition durch Taxis, Herniotomie, in temporärer Vorlagerung der eingeklemmten Darmschlinge, in primärer Darmresektion, in Anlegung eines Anus praeternaturalis und sekundärer Darmresektion. Die Verteilung dieser einzelnen Behandlungs- und Operationsmethoden auf die einzelnen Brucharten, die Häufigkeit ihrer Anwendungsweise bei beiden Geschlechtern und in den einzelnen Berichtjahren sowie die damit erzielten Resultate werden am besten durch nachstehende Tabelle illustriert, welche alle diese Momente berücksichtigt. Bemerkt sei hiezu noch, dass die Trennung der sekundären Darmresektion vom Anus praeternaturalis eine etwas gewaltthätige ist, indem dadurch der Anus praeternaturalis eine Mortalität von 100% aufzuweisen scheint, während in Wirklichkeit 3 Fälle, welche sekundär reseciert wurden, ursprünglich mit Anus praeternaturalis behandelt worden waren, also dort ebenfalls zu führen wären. Die Absicht indes, die Resultate der primären Darmresektion jener der sekundären gegenüberzustellen und jeden behandelten Fall nur einmal in der Tabelle (S. 422 und 423) zu führen, liessen mich die Trennung in der gegebenen Weise vorziehen.

Auf die einzelnen Behandlungsmethoden etwas näher eingehend sei folgendes bemerkt:

Bezüglich der Taxis galt als oberstes Princip, jedes Forcieren zu vermeiden und bei allen Fällen, in denen schon forcierte Taxisversuche ausserhalb der Klinik gemacht worden waren, oder in welchen die Einklemmung schon mehr als 24 h bestand, davon vollkommen Abstand zu nehmen. Im Falle des Taxisversuches wurde derselbe in starker Beckenhochlagerung und nach vorheriger, bis zu $^1/_2$ Stunde dauernder Aetherbeträufelung der Bruchgeschwulst vorgenommen. In dieser Weise vorsichtig ausgeführt und auf die geeigneten Fälle (langdauernde Brüche von kurzer Einklemmungsdauer bei sterkoraler Einklemmung) beschränkt, wird die Taxis vor allem bei alten Leuten, für welche jedes Krankenlager eine mehr oder minder grosse Gefahr bedeutet, immer noch ihre Berechtigung behalten. Für diese Anschauung sprechen auch die 66 Repositionen

Berichtjahr	Bruchgattung	Anzahl der Brüche	Verlauf: geheilt	Verlauf: gestorben	Geschlecht: Männer	Geschlecht: Frauen	Ausgeführte Operationen: Taxis Männer gh.	Taxis Männer †	Taxis Frauen gh.	Taxis Frauen †	Herniotomie Männer gh.	Herniotomie Männer †	Herniotomie Frauen gh.	Herniotomie Frauen †	Vorlagerung Männer gh.	Vorlagerung Männer †	Vorlagerung Frauen gh.	Vorlagerung Frauen †	Primäre Darmresektion Männer gh.	Primäre Darmresektion Männer †	Primäre Darmresektion Frauen gh.	Primäre Darmresektion Frauen †	Anus praeternat. Männer gh.	Anus praeternat. Männer †	Anus praeternat. Frauen gh.	Anus praeternat. Frauen †	Sekundäre Darmresektion Männer gh.	Sekundäre Darmresektion Männer †	Sekundäre Darmresektion Frauen gh.	Sekundäre Darmresektion Frauen †
1895	Inguinale	26	16	10	21	5	5	—	—	—	6	5	3	—	—	—	—	1	1	1	1	—	—	3	—	—	—	—	—	—
	Crurale	13	10	3	1	12	—	—	3	—	1	—	6	1	—	—	—	1	—	—	—	—	—	—	—	—	—	—	—	1
	Umbilicale	2	1	1	—	2	—	—	—	—	—	—	1	1	—	—	—	—	—	—	—	—	—	—	—	—	—	—	—	—
	Sa.	41	27	14	22	19	5	—	3	—	7	5	10	2	—	—	—	2	1	1	1	—	—	3	—	—	—	—	—	1
1896	Inguinale	20	17	3	18	2	2	—	1	—	10	3	1	—	—	—	—	—	3	—	—	—	—	—	—	—	—	—	—	—
	Crurale	19	10	9	4	15	—	—	—	—	3	1	6	—	—	—	—	—	—	—	—	6	—	—	—	1	—	—	1	1
	Umbilicale	2	2	—	—	2	—	—	—	—	—	—	2	—	—	—	—	—	—	—	—	—	—	—	—	—	—	—	—	—
	Sa.	41	29	12	22	19	2	—	1	—	13	4	9	—	—	—	—	—	3	—	—	6	—	—	—	1	—	—	1	1
1897	Inguinale	46	39	7	24	22	6	—	4	—	12	1	14	1	—	—	—	—	2	3	1	1	—	—	—	1	—	—	—	—
	Crurale	28	23	5	2	26	—	—	3	—	2	—	15	2	—	—	—	—	—	—	3	—	—	—	—	[1])2	—	—	—	1
	Umbilicale	1	1	—	—	1	—	—	—	—	—	—	1	—	—	—	—	—	—	—	—	—	—	—	—	—	—	—	—	—
	Sa.	75	63	12	26	49	6	—	7	—	14	1	30	3	—	—	—	—	2	3	4	1	—	—	—	3	—	—	—	1
1898	Inguinale	27	22	5	18	9	3	—	—	—	12	1	4	1	—	—	1	—	1	1	1	—	—	—	—	1	—	—	—	1
	Crurale	17	15	2	—	17	—	—	—	—	—	—	14	—	—	—	—	—	—	—	1	2	—	—	—	—	—	—	—	—
	Umbilicale	3	1	2	1	2	—	—	—	—	—	—	—	1	—	—	—	—	—	1	[2])1	—	—	—	—	—	—	—	—	—
	Sa.	47	38	9	19	28	3	—	—	—	12	1	18	2	—	—	1	—	1	2	3	2	—	—	—	1	—	—	—	1
1899	Inguinale	27	26	1	22	5	10	—	1	—	11	—	4	—	—	—	1	—	—	—	—	—	—	—	—	—	—	—	—	—
	Crurale	25	19	6	1	24	—	—	1	—	—	—	9	1	—	—	5	2	—	1	4	2	—	—	—	—	—	—	—	—
	Umbilicale	2	1	1	—	2	—	—	1	—	—	—	—	1	—	—	—	—	—	—	—	—	—	—	—	—	—	—	—	—
	Sa.	54	46	8	23	31	10	—	3	—	11	—	13	2	—	1	5	2	—	1	4	2	—	—	—	—	—	—	—	—

1900	Inguinale	29	26	3	18	11	11	—	3	—	5	—	4	1	—	1	—	—	1	—	2	1	—	—	—	—	—	—	—	—	—
	Crurale	13	10	3	2	11	—	—	1	—	1	—	6	—	—	—	1	—	—	1	1	2	—	—	—	—	—	—	—	—	—
	Umbilicale	6	5	1	1	5	—	—	2	—	1	—	1	—	—	—	—	1	—	—	1	—	—	—	—	—	—	—	—	—	—
	Sa.	48	41	7	21	27	11	—	6	—	7	—	11	1	—	1	1	1	1	1	4	3	—	—	—	—	—	—	—	—	—
1901	Inguinale	30	28	2	17	13	6	—	1	—	9	1	7	—	—	—	1	—	—	1	4	—	—	—	—	—	—	—	—	—	—
	Crurale	18	15	3	—	18	—	—	2	—	—	—	10	1	—	—	2	—	—	—	1	2	—	—	—	—	—	—	—	—	—
	Umbilicale	3	3	—	1	2	—	—	—	—	1	—	1	—	—	—	—	—	—	—	1	—	—	—	—	—	—	—	—	—	—
	Sa.	51	46	5	18	33	6	—	3	—	10	1	18	1	—	—	3	—	—	1	6	2	—	—	—	—	—	—	—	—	—
Summierung d. Berichtjahre	Inguinale	205	174	31	138	67	43	—	10	—	65	11	37	3	—	2	2	1	8	6	9	2	—	3	—	2	—	—	—	1	
	Crurale	133	102	31	10	123	—	—	10	—	7	1	66	5	—	—	8	3	—	2	10	14	—	—	—	3	—	—	1	3	
	Umbilicale	19	14	5	3	16	—	—	3	—	2	—	6	3	—	—	—	1	—	1	3	—	—	—	—	—	—	—	—	—	
	Sa. .	357	290	67	151	206	43	—	23	—	74	12	109	11	—	2	10	5	8	9	22	16	—	3	—	5	—	—	1	4	

1) Betrifft 1. die oben erwähnte Darmwandhernie mit Kotabscess und Hautemphysem und 2. eine 62jährige Frau, bei welcher 10 cm Darm reseciert und die Darmlumina in die Bauchwunde fixiert wurden.

2) Wegen Kotfistel musste noch sekundäre Darmresektion gemacht werden. Heilung.

eingeklemmter Hernien durch Taxis mit 0% Mortalität, welche an der Klinik in der Berichtzeit ausgeführt wurden. Es handelte sich dabei um 53 Leisten-, 10 Schenkel- und 3 Nabelbrüche. Frauen betrafen davon 10 Leisten- und sämtliche Schenkel- und Nabelbrüche. Die rechte Körperseite war bei den Leisten- und Schenkelbrüchen auch hier die häufiger betroffene (v. Tabelle). Im Vergleiche zur Zahl der operierten eingeklemmten Hernien bedeuten obige Zahlen eine Reposition auf je 4 Leisten-, je 6 Nabel- und je 13 Schenkelbrüche. Die schlechte Prognose der Schenkelbrüche quoad repositionem per taxim erscheint in diesen Zahlen deutlich ausgesprochen. Die Einleitung der Narkose oder gar zweimaliger Narkose, wie sie sich bei Borchard noch angewendet findet, behufs Vornahme von Taxisversuchen ist heute wohl direkt contraindiciert, zumal wir dieselbe speziell bei alten Leuten, bei welchen die Reposition gegenüber der Operation einen Gewinn bedeuten würde, auch bei der Operation nicht mehr angewendet wissen wollen. Bei jungen Leuten, welche wir behufs gleichzeitiger Ausführung der Radikaloperation meist narkotisieren, kann es allerdings vorkommen, dass in der Narkose der Bruch einmal gewollt oder ungewollt reponiert wird. Es dürfte im Interesse des Patienten gelegen sein, in diesen Fällen die Radikaloperation an dem zur Operation vorbereiteten und narkotisierten Patienten auch trotz gelungener Reposition gleich vorzunehmen.

Die Gefahren der forcierten Taxis seien durch einige Beispiele aus unserm Materiale illustriert. In sechs Fällen (5 Leistenbrüche und 1 Schenkelbruch) war durch brüske Repositionsversuche ausserhalb der Klinik eine Reposition en bloc herbeigeführt worden. Alle diese Fälle starben, weil zu spät und unter ungünstigen Verhältnissen operiert, während eine an der Klinik en bloc reponierte Leistenhernie bei einem 32jährigen Mann (die Reposition gelang scheinbar an dem zur Operation bereits vorbereiteten und narkotisierten Patienten) durch die am gleichen Tage noch vorgenommene Operation und Resektion des Darmes gerettet werden konnte. In einem Falle von zweifaustgrossem Leistenbruche bei einem 27jährigen Mann war es, wie die Operation lehrte, durch die forcierten Repositionsversuche ausserhalb der Klinik zu mehrfachen Einrissen im Bruchsacke gekommen. Fälle dieser Art sind mehrfach mitgeteilt, ja Schnitzler teilt einen Fall mit, in welchem es durch brüske Taxisversuche zu Ruptur des erst 12 h eingeklemmten Darmes kam. In einem weitern von uns beobachteten,

durch Repositionsversuche misshandelten Fall, einen 15jährigen Patienten betreffend, musste ausser dem gangränösen Darm auch der durch die Repositionsversuche aufs schwerste geschädigte i. e. direkt zerquetschte Hoden mit entfernt werden. Ueber einen ähnlichen Fall von schwerer Schädigung des Hodens berichtet Allis in einem Falle, in welchem es nach gelungener Reposition zu starker Schwellung des Hodens und Samenstranges kam. Patient starb an Peritonitis. Ich erwähne hier ferner den Fall von Empyem des Wurmfortsatzes im Bruchsacke, bei welchem von seiten des Arztes erfolglose Repositionsversuche gemacht wurden. Was die erfolgreiche Taxis in diesem Falle zu bedeuten gehabt hätte, liegt auf der Hand. Endlich sei noch eines am 16. V. 98 operierten Falles gedacht, bei welchem trotz gelungener Reposition die Einklemmungserscheinungen weiter bestanden. Die Operation ergab im Bruchsacke angewachsenes Netz, welches die Erscheinungen, wahrscheinlich unterhalten hatte. Die per taxim reponierte und per laparotomiam aufgesuchte Darmschlinge hatte sich bereits ziemlich erholt. Damit erscheint indes die Zahl der Gefahren, welche die Taxis, vor allem natürlich die forcierte Taxis, in sich birgt, nicht erschöpft. Krafft, der sich eingehender mit den lokalen und allgemeinen Schädigungen infolge Taxisversuchen bei eingeklemmten Brüchen befasst, kann weiter mitteilen zwei Fälle von Blutungen in den Darm (Verneuil), von welchen der eine trotz Operation tödlich verlief, einen Fall von freier Blutung in den Bruchsack (eigene Beobachtung), einen Fall von Hämatom des Mesenteriums (eigene Beobachtung), Darmperforationen durch forcierte Taxis erzeugt (Schnitzler, Hutchinson und J. H. Jackson, Labat, eigene Beobachtung). Entzündung des Bruchsackes nach erfolgreicher Taxis (Walker), Darmstenose und Ileus durch Achsendrehung infolge der Taxis (Henggeler, eigene Beobachtung) etc. und Haberer teilt zwei Fälle mit, in welchen es zu Zerreissung und Abreissung des Mesenteriums des eingeklemmten Darmes, in dem einen Falle in einer Ausdehnung von 21 cm, infolge forcierter Taxisversuche gekommen war. — Erwähnt sei auch die Gefahr der Darmstriktur durch Reposition eines in seiner Wandung geschädigten Darmes, welche durch zwei an der Klinik beobachtete Fälle der letzten Jahre illustriert wird und nicht nur Vorsicht bei der Taxis, sondern auch bei der Reposition schwerer geschädigter Darmschlingen bei der Herniotomie verlangt. Angesichts dieser häufigen unglücklichen Zufälle ist denn auch die von Lanz aufgeworfene Frage erklär-

lich, ob nicht die Herniotomie mit daran schliessender Radikaloperation der sicherere und einzig richtige Weg bei jeder eingeklemmten Hernie sei. Ich stehe nicht an, diese Frage für sonst gesunde jugendliche Personen zu bejahen, während bei kranken und älteren Leuten die Taxis innerhalb der oben gegebenen Grenzen auch weiterhin ihre Berechtigung haben wird.

Zur einfachen Herniotomie ist nicht viel zu bemerken. Ausgeführt wurde dieselbe seit dem Jahre 1896 in der weit grössten Mehrzahl der Fälle unter Schleich's Lokalanästhesie, meist nach vorangeschickter subkutaner Morphin-Injektion (0,01 gr); nur in seltenen Ausnahmsfällen, so vor allem bei jugendlichen Individuen, bei welchen an die Herniotomie die typische Radikaloperation angeschlossen werden sollte, wurde zur allgemeinen Narkose gegriffen. Die Spaltung des einklemmenden Ringes erfolgte aus bekannten Gründen principiell fast ausnahmslos von aussen nach innen. Vor derselben empfiehlt es sich den Bruchsack zu eröffnen, um ein Zurückschlüpfen der eingeklemmten Darmschlinge zu vermeiden, bevor dieselbe der Inspektion zugänglich gemacht wurde (v. F. 59). Die Mortalität betrug für 206 Herniotomien — ausgeführt an 116 inguinalen, 79 cruralen und 11 umbilikalen Brüchen — 11% und sank von fast 36% im ersten Berichtjahre auf 5 und 6% Mortalität in den beiden letzten Berichtjahren (v. Tabelle). An dieser Besserung der Mortalität hat der Wegfall der Narkose durch Herabsetzung der dadurch begünstigten Pneumonien wesentlichen Anteil.

Als Normalverfahren bei gangränösem oder schwer gangränverdächtigem Darme galt die primäre Resektion des Darmes. Die Darmvereinigung nach derselben erfolgte in der Mehrzahl der Fälle durch den Murphyknopf, in wenigen älteren Fällen durch cirkuläre Darmnaht. Der Versuch, den resorbierbaren Frankknopf einzuführen, wurde wieder aufgegeben, nachdem der Verschluss desselben bei anderweitigen Operationen in einigen Fällen versagt hatte i. e. undicht geworden war. Die Mortalität der primär resecierten 55 gangränösen Hernien beträgt 45.4% (25 Todesfälle). Die schlechte Prognose der Schenkelbrüche kommt auch hier wieder zur Geltung, indem die 26 primär resecierten Schenkelbrüche 61.5%, die 25 primär resecierten Leistenbrüche nur 32% Gesamtmortalität ergeben. Zu bemerken ist weiter, dass die Mortalität der primären Darmresektion im Laufe der Berichtjahre von 66% der ersten auf 33% im letzten Berichtjahre

herabsank. Als Ursache dieser auffallenden Besserung müssen vor allem 3 Momente angesehen werden: 1) der Umstand, dass das Material der eingeklemmten Hernien im Laufe der Berichtjahre sich doch ein wenig besserte, indem die Kranken allmählich etwas früher der Klinik und Operation zugewiesen wurden, 2) der Umstand, dass die Grenze der primären Resektion etwas weiter gesteckt wurde, insoferne die primäre Resektion heute in manchen Fällen ausgeführt wird, in welchen man es früher noch mit Uebernähungen, mit Vorlagerung der Darmschlinge etc. versucht hätte. 3) die Besserung der Wundbehandlung, welche wie bei den freien Hernien so auch bei den eingeklemmten von deutlich merkbarem Einfluss ist.

Empfehlenswert für die primäre Resektion erscheint es, noch vor Eröffnung der Bauchhöhle die Wunde durch Exstirpation aller gangränösen und gangränverdächtigen Weichteile in eine möglichst aseptische zu verwandeln, die Resektion bei gutem Abschluss der Bauchhöhle vollkommen extraabdominal vorzunehmen, den Darm hiebei nach Möglichkeit zu entlasten ohne jedwedes Forcieren (Quetschen und Drücken des Darmes) und für eine exakte Darmvereinigung zu sorgen. Vom zuführenden Darme wurde principiell stets ein weit grösseres Stück als vom abführenden reseciert; als Norm für die Vereinigung des Darmes galt an der Klinik die cirkuläre Darmvereinigung, nur in manchen Fällen (bei starker Differenz der Darmlumina etc.) wurde die end to side oder side to side Vereinigung vorgezogen. Der Murphyknopf leistete dabei im allgemeinen gute Dienste.

In Fällen, in welchen man im Zweifel war, ob man reponieren oder resecieren solle, wurde bisweilen vorsichtshalber die Vorlagerung der gangränverdächtigen Schlinge durch 24—36 h vorgenommen. Damit dieselbe ihren Zweck erfülle, ist es nötig die Bruchpforte breit zu spalten und die vorgelagerte Darmschlinge mit feinen Serosanähten ringsum am Peritoneum zu befestigen. Weyprecht will statt ihrer die Jodoformgazetamponade event. in Verbindung mit Schnürfurchennaht angewendet wissen, weil die Lebensenergie des Darmes unter der Vorlagerung leide. Jedenfalls empfiehlt sich diese sowohl wie jene nur für Fälle, in welchen mit ziemlich grosser Wahrscheinlichkeit erwartet werden kann, dass der Darm sich wieder erholen werde. Wo diese Wahrscheinlichkeit nicht sehr gross i. e. wo der Darm irgendwie schwerer geschädigt erscheint, dürfte die primäre Resektion dem abwartenden Verfahren vorzuziehen sein. In unserer Statistik finden sich 17 Fälle mit Vorlagerung und später anschliessender Reposition behandelt. Sieben derselben starben,

was einer Mortalität von 41% entspricht. Nicht einbezogen in diese Zahlen sind zwei Fälle, in welchen sekundär die Darmresektion ausgeführt werden musste, da der vorgelagerte Darm sich nicht erholt hatte. Beide Fälle verliefen tödlich, wodurch sich die Mortalität der Vorlagerung auf 53% erhöhen würde.

Anlegung eines Anus praeternaturalis und die sekundäre Darmresektion kamen als ultimum refugium nur in jenen Fällen zur Anwendung, in welchen es bereits zum Kotabscess oder zur Phlegmone gekommen war. Für manche dieser Fälle wird auch in Zukunft nichts anderes übrig bleiben, während für die Fälle von umschriebenem Abscess und beginnender Phlegmone die primäre Resektion vorzuziehen ist. Vielleicht gelingt es auf diese Weise die äusserst traurige Statistik dieser Fälle zu bessern. Starben doch von 11 hiehergehörigen Fällen in den ersten Tagen bereits i. e. mit dem Anus praeternaturalis 8 Fälle, während die 3 übrigen, welche noch der sekundären Darmresektion zugeführt werden konnten, nur ein Heilungsresultat ergaben. Sämtliche Fälle fallen in die ersten Berichtjahre (bis 1898) und betrafen verschleppte, ganz verzweifelte Fälle. Dazu kommen noch die beiden bereits erwähnten sekundären Darmresektionen nach primärer Vorlagerung des Darmes, welche beide tödlich verliefen. Durch die primäre Resektion des Darmes wären beide Fälle mit grosser Wahrscheinlichkeit gerettet worden.

Komplikationen während der Operation ergaben sich natürlich eine ganze Reihe. Einige derselben seien hier kurz erwähnt. Ausgesprochene Gangrän des Darmes bestand in 68 Fällen (in 4 Nabelbrüchen, 31 Leisten- und 33 Schenkelbrüchen). In 12 dieser Fälle (7 Schenkel- und 5 Leistenbrüchen) war es bereits zu Perforation des Darmes, zehnmal zur Bildung eines Kotabscesses (zweimal bereits mit Durchbruch desselben nach aussen) gekommen. Im Anschlusse an die Darmperforationen seien auch sechs Fälle von Verletzungen des Darmes durch den Operateur erwähnt. Zweimal handelte es sich um scharfe i. e. Schnittverletzungen — das eine Mal bei einer grossen Nabelhernie mit sehr stark verdünnten Bauchdecken, — 3mal wurde der Darm beim Versuche, den eingeklemmten Darm vorzuziehen, einmal beim Reponieren stumpf eingerissen. Von sonstigen Operationsunfällen seien genannt je ein Fall von Verletzung der A. epigastrica und V. saphena bei einer Leisten-, resp. Schenkelhernie, sowie ein Fall von Blasenverletzung, dessen Krankenge-

schichte kurz skizziert sei:

71. Joseph S., 68 J. H. ing. inc. d., seit vielen Jahren bestehend, seit 3 Tagen eingeklemmt. — 1. IX. 98 Herniotomie unter Schleich's Lokalanästhesie und Pfeilernaht. Bruchinhalt: Dünndarm. Der blutige Harn p. o. lässt eine Blasenverletzung annehmen und die Herniotomiewunde wieder öffnen. Durch stärkeres Füllen der Blase per Katheter mit Borlösung gelingt es, die Blasenverletzung, zwei 2 und 4 cm lange Schnittwunden in einem präperitoneal gelegenen Blasendivertikel zu finden. Knopfnähte, Verweilkatheter, 22. IX. Sekundärnaht mit Heilung p. p.

In zwei Fällen schlüpfte die eingeklemmt gewesene Darmschlinge noch vor Eröffnung des Bruchsackes und Inspektion derselben in die Bauchhöhle zurück und machte zur Aufsuchung derselben die Herniolaparotomie nötig. Wie dringend dieselbe in solchen Fällen indiciert ist, geht aus einem dieser beiden Fälle (F. 59) hervor, in welchem die zurückgeschlüpfte und wiedergefundene Darmschlinge, weil gangränös, reseciert werden musste.

Erwähnt sei auch ein Fall, eine seit 12 h eingeklemmte hühnereigrosse Leistenhernie bei einem 52jährigen Manne betreffend, in welchem die ausgedehnte Thrombose der zuführenden Mesenterialgefässe die Resektion des Darmes indicierte. In einem andern Falle (op. am 2. VII. 97) bestanden ausgedehnte Verwachsungen des Darmes mit dem Bruchsacke, welche zur Anlegung eines Anus praeternaturalis und zur sekundären Darmresektion Anlass gaben. In zwei weiteren Fällen, bei einem 36 jährigen Manne und einer 58jährigen Frau fand sich ausgebreitete Tuberkulose des Peritoneums mit zahlreichen Knötchen am eingeklemmten Darm und Netz, sowie am Bruchsacke.

Grössere Bruchsackdivertikel finden sich in zwei Fällen erwähnt; in dem einen Falle hatte das Divertikel des cruralen Bruchsackes eine Inguinalhernie vorgetäuscht. In beiden Fällen bestand der Bruch schon seit einer langen Reihe von Jahren (25 und 30 Jahre). In einem weitern Falle, eine seit 5 Jahren bestehende Leistenhernie bei einem 49jährigen Manne betreffend, fand sich ein geteilter Bruchsack, dessen eine Abteilung eine freie, dessen andere Abteilung eine eingeklemmte Darmschlinge enthielt. In ähnlicher Weise fand sich bei einem seit einem Jahre beobachteten Schenkelbruch einer 60jährigen Frau ein mehrfach geteilter Bruchsack, dessen Abteilungen freies Netz enthielten bis auf eine, in welcher die eingeklemmte Darmschlinge lag.

Auch sonst ergaben sich noch mancherlei Variationen der Art

der Einklemmung. So wurde diese in vier Fällen hervorgerufen durch im Bruchsacke adhärente Stränge. In einem dieser Fälle konnte die leicht gelungene Reposition der eingeklemmten Hernie per taxim natürlich keine Besserung in dem desolaten Zustande des Patienten herbeiführen. Die Operation zeigte übrigens bereits Darmgangrän und Perforation. Derartige Abschnürungen durch Netzstränge etc, sind es wohl auch, welche am eingeklemmten Darme bisweilen nur einen oder drei Incarcerationsringe finden lassen. Ersteres wurde in unseren Fällen wiederholt, letzteres nur bei einem Leistenbruche beobachtet. In einem Falle von Leistenbruch bei einem 22jährigen Manne mit dreitägigen Einklemmungserscheinungen fanden sich vier Einklemmungsringe, bedingt durch je eine Einklemmung der Darmschlinge am innern und äussern Leistenring. Die am innern Leistenring befindliche, stärker ausgeprägte Incarceration musste als die primäre angesehen werden.

Einklemmung des Darmes am innern Leistenring findet sich in neun Fällen besonders verzeichnet. Mehrere dieser Fälle bieten interessante Einzelheiten, weshalb sie hier kurz skizziert seien:

72. Joseph G., 18 J. H. ing. inc. d. Seit 1/2 Jahre bestehende, seit 4 Tagen eingeklemmte Bruchgeschwulst. Dem Pat. gelang es vor seinem Spitalseintritt, den Bruch zu reponieren, ohne dass die Schmerzen aufgehört hätten (Reposition en bloc). — Bei der am 13. X. 95 ausgeführten Herniotomie zeigt sich die Hernie nur bis in die Mitte des Leistenkanals vorgedrungen (H. interstitialis) und am inneren Leistenring eingeklemmt. Heilung.

73. Johann C., 23 J. H. ing. inc. s. Seit 12 Jahren beobachtete, seit 3 Tagen eingeklemmte Bruchgeschwulst. — 13. XII. 95 Herniotomie (Hernia interstitialis). Incarceration am inneren Leistenring. Heilung p. p.

74. Johann D., 32 J. H. ing. inc. d. gangrän. Bruchgeschwulst seit Geburt, seit 4 Tagen eingeklemmt. — Operation am 6. IX. 96. Einklemmung am inneren Leistenring. Resectio intestini (Murphy) et omenti. Heilung p. s.

75. Markus P., 58 J., schwerer Emphysematiker. H. ing. inc. s. gangrän. Bruch seit 12 Jahren bestehend; vor 3 Wochen kolikartige Schmerzen im Anschluss an eine Reposition, seit 3 Tagen nach Reposition dieselben Schmerzen, seit 1 1/2 Tagen fäkulentes Erbrechen. — Die Operation (18. X. 97) ergiebt Reposition en bloc und Incarceration am inneren Leistenring. Resectio intestini, Murphyknopf, 6 h p. o. Tod unter Erscheinungen der Dyspnoe. Keine Sektion.

76. Anton N., 50 J. H. ing. inc. s., seit 10 Jahren bestehend, seit

3 Tagen eingeklemmt, interstitiell gelegen und am Annul. ing. int. eingeklemmt. Heilung p. p.

77. Anton B., 21 J. Aeusserlich nicht nachweisbarer Darmwandbruch. Vgl. F. 18.

78. Karl T., 44 J. H. ing. inc. s., seit 12 Jahren bestehend, seit 4 Tagen eingeklemmt. Vater starb an Bruchleiden. Hühnereigrosse, leicht reponible und sofort wiederkehrende Bruchgeschwulst. — 27. X. 98 Herniotomie. Einklemmung am inneren Leistenring. Tod 12 h p. o. Sektionsdiagnose: Incarceratio herniae ing.

79. August C., 22 J. H. ing. d. inc. Seit 14 Tagen beobachtete, seit 16 h eingeklemmte Bruchgeschwulst. — Herniotomie am 11. IV. 01 ergiebt vollständig offenen Proc. vaginalis. Incarceration am inneren Leistenring. Radikaloperation. Heilung p. p.

80. Joseph B., 22 J. H. ing. inc. s. Hernie seit 6 Jahren, Einklemmung seit 3 Tagen. — Herniotomie am 16. IX. 01 zeigt Incarceration am äusseren und inneren Leistenring, an letzterem stärker. Vier Incarcerationsringe. Radikalverschluss. Heilung p. p.

Zusammenfassend können wir sagen, dass es sich bei der Einklemmung am innern Leistenring verhältnismässig oft um interstitielle Brüche handelt, dass en bloc Repositionen hier häufiger und leichter vorzukommen scheinen wie bei der äussern Einklemmung und dass namentlich bei Darmwandbrüchen die Bruchdiagnose oft sehr erschwert sein kann. Gleichzeitig folgt aus den Krankengeschichten für die interstitiellen Brüche, dass dieselben zumeist nicht etwa beginnende, sondern schon mehr oder minder langdauernde Brüche darstellen.

Im Anschlusse daran sei noch ein Fall von properitonealer Hernie mitgeteilt, welcher in der Berichtzeit beobachtet wurde:

81. Anna R., 43 J. H. ing. inc. s. Seit 6 Jahren bestehende, kleinapfelgrosse Vorwölbung in der linken Leiste, seit 24 h Einklemmungserscheinungen nach Heben einer Last. — Bei der Herniotomie findet sich eine „hinter dem M. rectus i. e. zwischen diesem und dem Peritoneum sich ausbreitende eingeklemmte Hernie“ mit einer Darmschlinge als Bruchinhalt. Befreiung derselben und Radikalverschluss. Heilung durch einen Lungeninfarkt am 6. Tage kompliciert (vgl. unten).

Nach den wenigen den Operationsbefund betreffenden Worten aus der Krankengeschichte handelte es sich thatsächlich um eine properitoneale Hernie, als welche dieselbe auch geführt wurde. Statt M. rectus soll es dabei wahrscheinlich besser Fascia transversalis heissen. Nach Göbell ist diese Bruchart bisher 69 mal beobachtet worden, darunter nur 2 mal bei Frauen. Genauere Daten

über Form der Hernie (ob bilokulär etc.) fehlen.

Endlich sei noch der direkten Hernien gedacht, deren sich unter unsern eingeklemmten Inguinalhernien 2 Fälle erwähnt finden. Der eine letal verlaufene Fall betraf einen 60jährigen Mann mit bilateraler direkter Hernie und Einklemmung des rechtsseitigen Bruches, der andere einen 72jährigen Mann mit linksseitiger direkter Hernie und Einklemmung, bei welchem durch Herniotomie p. p. Heilung erzielt wurde.

Komplicierende operative Eingriffe waren häufig. Ausser der bereits oben gedachten Darmresektion war besonders die Resektion des Netzes häufig indiciert. Die 65 Fälle, in welchen sie ausgeführt wurde, betreffen 30 Leisten-, 29 Schenkel- und 6 Nabelbrüche. Ein Einfluss auf die Mortalität, wie ihn Anderegg noch annimmt, war nicht zu beobachten und auch die Patientin (Nabelbruch), bei welcher ich Netzmassen im Gewichte von 1000 gr abtragen musste (Fall 66), überstand den Eingriff trotz der gleichzeitig ausgeführten Darmresektion sehr gut. Die Resektion recte Amputation des Proc. vermiformis wurde 6 mal vorgenommen: in den 3 oben citierten Fällen (51, 52, 53), in welchen derselbe incarceriert war, in zwei Dickdarmbrüchen (Fall 44 und 47) und im oben kurz mitgeteilten Darmwandbruch (Fall 55), in welchem der Wurmfortsatz einen grösseren Stein enthielt.

Zur Kastration sah man sich 4 mal veranlasst: einmal wegen Zerquetschung des Hodens durch forcierte Taxisversuche (v. oben), ein zweitesmal sekundär wegen Gangrän des Hodens und Scrotums, ferner wegen hochgradiger Atrophie des Leistenhodens, bei einem 57jährigen Manne endlich behufs ausgiebigerer Drainage des vereiterten Scrotums. Alle 4 Fälle gehören den 3 ersten Berichtjahren an, in den letzten 4 Jahren erwies sich dieselbe in keinem einzigen Falle nötig. Verhältnismässig oft wurde von dem Uebernähen des verletzten oder geschädigten Darmes Gebrauch gemacht, so in 13 Fällen zum Uebernähen von gangränverdächtigen Stellen, insbesondere des Incarcerationsringes resp. eines Teiles desselben. Ueble Folgen wurden keine beobachtet, es sei denn, dass die Abknickung des Darmes und Verlötung des zu- und abführenden Darmschenkels, welche eine Relaparotomie nötig machte (v. unten), durch das Uebernähen des Incarcerationsringes begünstigt wurde. Tödlich verliefen 2 dieser Fälle, von denen der eine einer Pneumonie erlag, der andere der Intoxikation von seiten des Darmes zum Opfer fiel. Für die Folgezeit werden viele der früher noch mit Uebernähen des Darmes behandelten Fälle besser reseciert

werden, während diese nur für Ausnahmsfälle i. e. bei leichter Schädigung des Darmes in dem einen oder andern Fall reserviert werden mag. Jedenfalls sind nach unserer Ansicht die Versuche, die Einstülpungsnaht noch weiter zu einer Methode, der Enteroplikation, auszubilden, bei brandigen Brüchen entschieden zu verwerfen.

Eine neuerliche Notoperation infolge andauernder bedrohlicher Erscheinungen erwies sich in 6 Fällen nötig. In dem einen, im vorhergehenden erwähnten Falle handelte es sich um Abknickung der Darmschlinge an Stelle des übernähten Einklemmungsringes und Verlötung der zu- und abführenden Darmschlinge bei einer tags zuvor operierten Schenkelhernie. Nach Lösung der Verklebungen kam es zu ungestörter Heilung. In einem andern letal verlaufenen Falle deckte die Relaparotomie die Torsion einer Darmschlinge und umschriebene Nekrose an Stelle des Murphyknopfes auf. Bei einem Falle von Leistenhernie ergab die am Tage post herniotomiam ausgeführte Laparotomie beginnende Gangrän des reponierten Darmes. Die ausgeführte Resektion des Darmes führte zur Heilung. Endlich gehören hieher 2 Schenkelbrüche, welche auch durch wiederholte Operationen nicht gerettet werden konnten, sowie der oben citierte Fall von Blasenverletzung (Fall 71). — Die typische Radikaloperation nach Wölfler findet sich nur bei 57 Leistenbrüchen, jugendliche Personen betreffend, ausgeführt. Bei alten Leuten begnügte man sich vielfach mit atypischem Verschluss der Bruchpforte durch Fascien- oder Muskel- und Fasciennaht, in vielen andern Fällen musste von vornherein auf jeden Radikalverschluss verzichtet und die Wunde drainiert und tamponiert werden.

Von Komplikationen im Heilungsverlaufe spielen natürlich Erkrankungen des Peritoneums durch Infektion die erste Rolle. Dieselbe erfolgt fast stets durch den schwer geschädigten oder bereits perforierten Darm, während die Propagation des ursprünglich auf den Bruchsack und Bruchsackinhalt beschränkten Processes bisweilen der Operation zur Last gelegt werden muss. Unter den Todesursachen nimmt die Peritonitis den weitaus ersten Rang auch in unsern Fällen ein (v. unten). Nächst dieser sind es vor allem Erkrankungen der Luftwege, die Bronchitis und Pneumonie, welche den Heilungsverlauf häufig komplizieren. Erstere findet sich in 41 Fällen und zwar bei 18 Leisten-, 21 Schenkel- und 2 Nabelbrüchen, letztere in mehr als 20 Fällen angegeben. Nur zwei Patienten überstanden die

Pneumonie, alle andern Fälle verliefen tödlich. In 12 dieser Fälle musste dieselbe als direkte Todesursache angesehen werden. Nur einmal in all diesen Fällen handelte es sich um eine Schluckpneumonie, für alle andern muss entgegen der Ansicht von Lesshaft, dass jede Pneumonie bei eingeklemmtem Bruch als Schluckpneumonie aufgefasst werden müsse, ein anderes ätiologisches Moment gesucht werden, zumal mit dem Einführen der Schleich'schen Lokalanästhesie bei den Herniotomien die Möglichkeit der Schluckpneumonie schon eine recht kleine geworden ist. Ob die auch heute noch beobachteten Fälle von Pneumonien zumeist im Sinne Gussenbauer's als embolische Processe durch Fortschleppung von Thromben der Mesenterial-, Darm- und Netzvenen oder nach Fischer, Lewy u. A. als metastatische Pneumonien von vorübergehenden oder kaum diagnosticierbaren Peritonitiden aufzufassen sind, bleibe dahingestellt. Jedenfalls spielt auch die häufige Bronchitis alter Leute und die erschwerte Expektoration bei Darmeinklemmung und mehr oder minder horizontaler Bettlage bei der Aetiologie der Pneumonien nach Herniotomien eine grössere Rolle.

Für die Bedeutung embolischer Processe im Heilungsverlaufe von operierten eingeklemmten Brüchen stehen uns drei Beobachtungen zur Verfügung, von welchen zwei einen Lungeninfarkt betreffen, einer den embolischen Verschluss der A. pulmonalis darstellt. Der erste Fall betrifft den mitgeteilten Fall 81 von Hernia properitonealis. Patientin zeigte bei ihrem Eintritt eine Temperatur von 38,5, nach ihrer Operation wieder normale Temperatur. Am 6. Tage p. o. kam es zu blutigem Auswurf und allen Erscheinungen eines Lungeninfarktes, welche nach einigen Tagen wieder schwanden. Der zweite Fall betraf eine ebenfalls bereits erwähnte, en bloc reponierte Hernie bei einem 32jährigen Mann, bei welchem die ausgeführte Herniolaparotomie die Resektion eines 132 cm langen Darmstückes nötig machte. Auch hier kam es 3 Tage p. o. zu mehrere Tage anhaltendem blutigen Auswurf, während gleichzeitig bei etwas erhöhter Temperatur die Infarktstelle rechts hinten und unten perkussorisch und auskultatorisch deutlich nachweisbar war. Heilung. — Der 3. Fall betrifft den oben mitgeteilten Fall von Embolie der A. pulmonalis nach Coecumresektion wegen Typhlitis in einem linksseitigen Schenkelbruch.

Pleuritis suppurativa wurde in einem Falle von gangränöser Schenkelhernie als Komplikation und Folge einer suppurativen Peritonitis gefunden.

Die Funktion des Darmes stellte sich im allgemeinen im Laufe der ersten 2—3 Tage wieder ein. Wiederholt traten profuse Diarrhoen auf, welche bisweilen eine ganze Woche andauerten. Besonders bemerkt finden sich dieselben bei 9 Leisten- und 10 Schenkelbrüchen. Meist hatte es sich um schwere Incarcerationen gehandelt, wie schon aus der grossen Mortalität dieser Fälle — es starben 3 Leisten- und 3 Schenkelbrüche — hervorgeht. In nicht weniger als 11 dieser 19 Fälle musste primär reseciert werden (4 Todesfälle). Ohne Zweifel sind diese Diarrhoen als septische anzusehen, hervorgerufen durch die zersetzten Stuhlmassen und, weil eine Art Selbsthilfe des Organismus bedeutend, als willkommene Erscheinung aufzufassen, wenn sie auch gleichzeitig den Fall als schweren kennzeichnen.

Ueber Darmlähmung liegen nur wenig Beobachtungen vor. In einem Falle war es infolge der Intoxikation bereits zu ausgesprochenen Erscheinungen der Darmlähmung gekommen. In 2 Fällen von gangränösen Schenkelbrüchen wurde intra operationem die Erregbarkeit der Darmschlingen durch den faradischen Strom geprüft. Im ersten Falle war der betreffende Darm 2 cm unterhalb und 15 cm oberhalb, im zweiten Falle erst 15 cm unterhalb und 50 cm oberhalb der Incarceration mit starken elektrischen Strömen erregbar. Die weit schwerere Schädigung des zuführenden Darmes gegenüber dem abführenden drückt sich in diesen Fällen deutlich aus[1]). Den Fall von Darmblutung post operationem habe ich oben bereits mitgeteilt (Fall 38).

Störungen der Harnentleerung in Form einer Retentio urinae finden sich nur in 3 Fällen von Leistenhernien vermerkt. In dem einen Falle dauerte dieselbe 5 Tage und ist wahrscheinlich auf den Hochstand des Hodens i. e. auf Zerrungen des Samenstranges bei Verlagerung des Hodens nach unten zurückzuführen. In den beiden andern Fällen war die Wundheilung, einmal durch ein Hämatom, das andremal durch einen Nahtabscess gestört. Es ist nicht ausgeschlossen, dass diese Wundkomplikationen das ätiologische Moment für die Retentio urinae in diesen Fällen bedeuteten.

Von einiger Bedeutung für die Frage, ob man den Bruchsack bei der Operation zurücklassen könne oder nicht, sind 2 Schenkelbrüche bei Frauen, von denen der eine durch das Fehlen eines

1) Die „Heisswassermethode" zur Prüfung der Lebensfähigkeit des Darmes, wie sie Weyprecht empfiehlt, hat auch uns seit Jahren gute Dienste geleistet.

zweiten Einklemmungsringes am eingeklemmten Darme, der andere durch einen mehrfach abgeteilten Bruchsack, in dessen einer Abteilung die Darmschlinge eingeklemmt war, charakterisiert waren. Bei sonst glattem Heilungsverlaufe kam es in beiden Fällen durch Ansammlung von Sekret im zurückgebliebenen Bruchsacke zur Bildung einer Cyste, welche die breite Eröffnung des zurückgelassenen peripheren Brucksackrestes nötig machten. Im ersten Falle war die Punktion mit nachfolgender Injektion von Jodoformglycerin ohne Erfolg versucht worden. Bedenkt man, dass in vielen Fällen unserer Radikaloperationen der periphere Bruchsackanteil ebenfalls zurückgelassen wurde, ohne dass jemals eine derartige Komplikation beobachtet worden wäre, so liegt die Annahme nahe, dass das Zurücklassen des peripheren Bruchsackteiles bei den eingeklemmten Hernien weit leichter zu derartigen Cystenbildungen Anlass geben kann, was bei dem entzündeten Zustande dieser Bruchsäcke von vornherein erklärlich ist. Es wird demnach bei dem eingeklemmten Bruche weit mehr als bei dem freien der Grundsatz zu gelten haben, den Bruchsack womöglich stets in toto zu entfernen.

Kotfisteln wurden im Laufe der Wundheilung in 6 Fällen beobachtet; 5mal entstand dieselbe nach Resektion des Darmes und Vereinigung desselben mit Knopf, 1mal bei Vorlagerung des Darmes wegen Verdacht auf Gangrän desselben. Letztgenannter Fall starb. Von den 5 nach Darmresektion entstandenen Kotfisteln heilten 2 Fälle während der Spitalsbehandlung spontan aus, 1 Fall wurde mit der Fistel entlassen und behufs Operation wieder bestellt — auch dieser Fall scheint spontan ausgeheilt zu sein, da Patientin sich zur Operation nicht einfand —, 2 Fälle endlich wurden der Operation unterworfen, von welchen der eine durch die Operation geheilt wurde, der andere im Anschluss an dieselbe starb.

Andere Komplikationen im Wundverlaufe waren selten: So wurde Hämatombildung nur 3mal, Hodengangrän nur in einem Falle beobachtet. Der Vollständigkeit halber sei auch ein 8 Tage p. o. auftretender starker Ikterus, sowie eine umschriebene Hautgangrän nach einer subkutanen Kochsalzinfusion bei einer sehr kollabierten Patientin erwähnt.

Was die Intentio sanationis anbelangt, so sei nur mitgeteilt, dass eine Besserung der Heilungsverhältnisse hier weit weniger in die Augen fällt, als bei den freien Hernien, dass die p. p. Heilung sich in den Berichtjahren zwischen 58,8 und 80% als Grenzwerten bewegte und durchschnittlich nur 71,4% betrug.

Schliesslich seien noch einige diagnostische Irrtümer hier erwähnt, welche erst bei der Operation Aufklärung fanden. Meist handelte es sich um Fälle, in welchen präperitoneale Lipome, weibliche Hydrocelen und andere Cysten durch Zug am Peritoneum eine eingeklemmte oder entzündete Netzhernie vortäuschten. So wurde eine Frau eingebracht, welche seit Jahren an einer irreponiblen Geschwulst der linken Leiste litt und bei welcher seit einigen Tagen ausgesprochene Erscheinungen des unvollständigen Darmverschlusses bestanden. Die Operation ergab eine einem kleinen leeren Bruchsacke aufsitzende Bruchsackcyste. In einem andern Falle handelte es sich um eine seit 7 Tagen beobachtete und mit Erscheinungen des unvollständigen Darmverschlusses einhergehende Geschwulst der linken Schenkelbeuge bei einer 40jährigen Frau, welche sich bei der Operation als präperitoneales Lipom entpuppte, welches durch einen Strang mit dem leeren Bruchsacke der Schenkelhernie zusammenhing und einen leichten Zug an demselben ausübte. In einem weitern Falle war die seit vielen Jahren bestehende Geschwulst in der Schenkelbeuge einer 65jährigen Frau im Laufe der letzten 6 Wochen sehr schmerzhaft geworden, so dass man an eine entzündete Netzhernie dachte. Die Operation ergab ähnlich wie im vorhergehenden Falle ein präperitoneales Lipom und einen kleinen Bruchsack, in welchem ein Netzstrang angewachsen, leicht angespannt, aber nicht eingeklemmt oder entzündet war. In einem 4. Falle bestand bei Zeichen des unvollständigen Darmverschlusses beiderseits in der Schenkelbeuge eine derbe etwa taubeneigrosse Geschwulst. Die Operation der etwas praller sich anfühlenden linksseitigen Geschwulst ergab ein präperitoneales Lipom, in welchem eine kleine Cyste eingebettet war. Die zur Sicherheit auch rechterseits ausgeführte Operation liess hier den gleichen Befund erkennen. Ein eigentlicher Bruchsack war nicht auffindbar. Die peritonealen Reizerscheinungen waren durch die Operation sofort behoben. Erwähnt sei auch ein Fall, welchen ich am 23. X. 00 zu operieren Gelegenheit hatte. Es handelte sich um eine 24jähr. Frau mit einer innerhalb der letzten 4 Tage von Nussgrösse auf fast Faustgrösse angewachsenen Geschwulst der rechten Leistengegend, welche sehr starke Schmerzen verursachte und als eingeklemmte Netzhernie der Klinik zur Operation zugewiesen wurde. Die Operation ergab eine kleine Cyste und eine Eiterung im Ligam. rotundum, welches ebenso wie der Appendix vermiformis — letzterer wegen eines Fremdkörpers in demselben — abgetragen wurde. Radikalverschluss der Leistenpforte,

Heilung. Der Fall wurde von anderer Seite ausführlich publiciert (Dr. Hermann und Dr. Lichtenstern).

Aber auch der umgekekrte Fall trat ein, dass eingeklemmte Hernien nicht als solche diagnosticiert wurden. So wurde in einem Falle von eingeklemmter Hernie der Linea alba zunächst an ein Ca. ventriculi gedacht, und in einem Falle von eingeklemmter Netzhernie der rechten Leiste mit Rücksicht auf Anamnese und klinische Erscheinungen eine akute suppurative Lymphadenitis inguinalis diagnosticiert. Praktisch hatten diese Irrtümer allerdings keine besondere Bedeutung, insoferne alle Fälle ohne Verzug operiert wurden und die Operation sich in allen Fällen streng indiciert erwies.

Mortalität.

Von den 357 in der Berichtzeit zur Behandlung gekommenen Hernien starben 67 Fälle. Von diesen gehören 44 den zur Behandlung gekommenen gangränösen und gangränverdächtigen, 23 Fälle den behandelten nicht gangränösen Hernien an. Für erstere Gruppe (85 Fälle) bedeutet dies 51.7%, für letztere (272 Fälle) 8.5%, für die Gesamtheit der behandelten Fälle 18.7% Mortalität. Vergleichsweise sei mitgeteilt, dass Sultan aus 7, zumeist bis 1900 reichenden Statistiken für 1429 Herniotomien 20.7% Gesamtmortalität erhält. Die Mortalität der gangränösen und gangränverdächtigen Hernien bewegt sich bei den betreffenden Autoren zwischen 40% und 85%, jene der nicht gangränösen zwischen 8.5% und 14.6%. In unserer Statistik ist dieselbe übrigens während der Berichtzeit wie bei der primären Darmresektion so auch auf allen andern

Fig. 2.

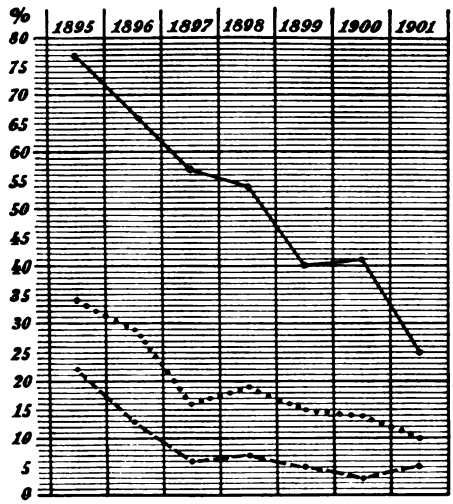

——— = gangränöse Hernien.
. . . . . = Gesamtheit der behandelten H.
—.—.— = nicht gangränöse H.

Linien in erfreulicher Weise erheblich zurückgegangen. Statt durch Zahlenreihen zu ermüden sei diese Besserung der Mortalität in den einzelnen Berichtjahren und den einzelnen Herniengruppen in der vorstehenden Fig. 2 durch Kurven veranschaulicht.

Wie die Kurven zeigen betrifft die Besserung zunächst die gangränösen und gangränverdächtigen Hernien, deren Behandlung in Vorlagerung des Darmes, Resektion desselben oder im Anlegen eines Anus praeternaturalis bestand, indem deren Mortalität in der Berichtzeit von 77% auf 25% sank. Aber auch die Mortalität der behandelten nicht gangränösen Hernien zeigt eine wesentliche Besserung von 22% im ersten auf 3% und 5% Mortalität in den beiden letzten Jahren. Kurve 2 stellt in gewissem Grade die Resultierende dieser beiden Kurven dar und bewegt sich dementsprechend zwischen den beiden erstgenannten Kurven mit einer Besserung von 22% auf 10% Mortalität in der Berichtzeit. Gleichzeitig stellt sie, weil die Gesamtsumme der behandelten Hernien inbegreifend, die Hauptkurve dar.

Der Einfluss der Incarcerationsdauer resp. des dadurch bedingten Zustandes des eingeklemmten Darmes geht aus obigen Kurven deutlich hervor. Neben der Einklemmungsdauer lässt vor allem noch das Alter der Bruchträger einen deutlichen Einfluss auf die Mortalität erkennen wie nachstehende Kurve (Fig. 3) deutlich lehrt. Die derselben angegliederte kleine Tabelle enthält die Zahlen, welche zur Berechnung der in der Kurve zum Ausdrucke kommenden Mortalitätsprocente verwendet wurden. Begreiflicherweise konnten die Fälle von mehrfacher Einklemmung bei einer Person dabei nur als je ein Fall aufgefasst werden.

Fig. 3.

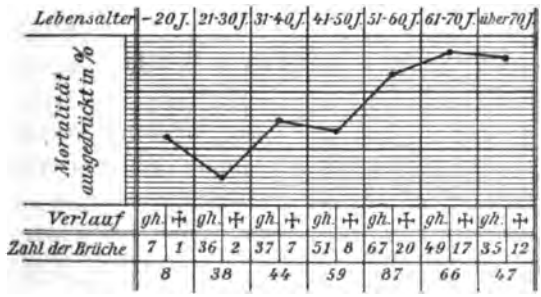

Löst man die vorliegende Kurve der Gesamtzahl der Brüche auf in jene der einzelnen Brucharten, so bewegt sich die Kurve der

Leistenbrüche in gleicher ansteigender Tendenz unterhalb der gezeichneten Hauptkurve, was auch der durchschnittlichen Mortalität von 15% gegenüber jener der Gesamtheit von 18% entspricht. Im Gegensatze hiezu bewegt sich die Kurve für die Schenkelbrüche entsprechend der höhern Mortalität derselben oberhalb dieser Kurve. Auch die Kurve der Nabelbrüche zeigt eine mit höherem Alter rasch steigende Tendenz. Dabei tritt die Kurve der Schenkelbrüche erst im dritten, jene der Nabelbrüche erst im vierten Lebensdecennium in Erscheinung.

Endlich weisen auch die beiden Geschlechter der Bruchträger in unserer Statistik kleine Unterschiede in der Mortalität auf, auf welche hier hingewiesen sei. Für den ersten Moment erscheint das männliche Geschlecht mit einer Gesamtmortalität von 17% gegenüber 20% beim weiblichen Geschlecht als das bevorzugte. Der Grund hiefür liegt in der fast doppelten Anzahl von per taxim reponierten männlichen Hernien gegenüber den weiblichen (43 : 23) i. e. in den für die Taxis günstigeren Verhältnissen der Leistenhernie. Sieht man von diesen per taxim reponierten Hernien ab, so erhält man für die Männer 24%, für die Frauen 22% Gesamtmortalität der blutig operierten incarcerierten Hernien und zwar sind die Mortalitätsprocente der Männer und Frauen bei den gangränösen Hernien gegeben durch die Zahlen 64 und 48, bei den nicht gangränösen Hernien i. e. bei den einfachen Herniotomien durch die Zahlen 14 und 9. Diese Zahlen lassen die Frauen etwas widerstandsfähiger erscheinen, während speciell bei jungen kräftigen Männern die Erscheinungen der Einklemmung meist sehr akut einsetzen und stürmisch verlaufen. Die hohe absolute Zahl der Todesfälle bei Frauen (40 gegenüber 25 Männern) ist auf das Ueberwiegen der Frauen bei den eingeklemmten Brüchen sowie auf den Umstand zurückzuführen, dass bei den Frauen die Zahl der verschleppten i. e. der gangränösen und gangränverdächtigen Brüche fast das Dreifache jener bei den Männern beträgt.

Ueber die Todesursachen der letal verlaufenen Fälle giebt in 65 Fällen der Obduktionsbefund genauen Aufschluss. In zwei Fällen wurde auf Wunsch der Angehörigen auf die Obduktion verzichtet. Der eine dieser beiden Fälle starb unter septischen Erscheinungen, der andere, ein schwerer Emphysematiker, unter ausgesprochenen Zeichen der Atemnot. Ueber die übrigen Todesfälle, i. e. deren Ursachen, über die Häufigkeit der letztern und den Eintritt des Todes post operationem siehe nach-

stehende Tabelle[1]:

Todesursache.	Geschlecht d. Gestorbenen		Eintritt des Todes nach der Operation					
	m.	w.	—24h p. o.	—48h p. o.	3 T.	4 T.	5 T.	mehr als 5 T. p. o.
Peritonitis	12	16	9	7	4	2	2	4
Pneumonie	4	8	6	2	1	2	—	1
Incarceration (Shok und Intoxikation)	4	7	10	—	—	1	—	—
Sephthämie nach Phlegmone	—	4	1	1	—	1	—	1
Lipomatosis cordis	3	2	2	1	1	—	—	1
Marasmus univ.	—	2	1	—	—	1	—	—
Andere Todesursachen	2	1	1	—	1	1	—	—
Sa. der Fälle	25	40	30	11	7	8	2	7

Aus dieser Uebersicht geht hervor, dass die Peritonitis unter den Todesursachen, wie zu erwarten, die erste Rolle spielt, indem mehr als 40% aller Todesfälle ihr zur Last fallen. In vielen oder, nach dem Eintritt des Todes p. o. zu schliessen, in den meisten dieser Fälle bestand die diffuse Peritonitis, wenigstens in ihren Anfängen, bereits zur Zeit der Operation, wobei allerdings zugegeben werden muss, dass in manchen dieser Fälle die Operation zur Ausbreitung des bis dahin mehr begrenzten Processes Anlass gegeben haben kann, in andern Fällen muss in der abnormen Durchlässigkeit des durch die Einklemmung geschädigten reponierten Darmes die Ursache für das Auftreten der Bauchfellentzündung gesucht werden, nur in 5 Fällen muss dieselbe mit der Operation in direkten Zusammenhang gebracht werden: In einem Falle nämlich kam es nach Resektion des Darmes zu Perforation im zuführenden Darmteil — eine ausgedehntere Darmresektion bei der 1. Operation hätte den Fall vielleicht retten können; in zwei andern Fällen scheint die Peritonitis von einer Perforation resp. Nekrose des Darmes an dessen Vereinigungsstelle mittels Murphyknopf ausgegangen zu sein

1) Erwähnt hiezu sei, dass die Todesursachen den Sektionsprotokollen des pathol. anat. Institutes entnommen sind, welche mir dessen Vorstand, H. Hofrat Prof. Chiari in liebenswürdigster Weise zur Verfügung stellte. Derselbe hatte ausserdem die Freundlichkeit die Sektionsdiagnosen auf ihre Richtigkeit hin zu revidieren, wofür ich ihm ebenfalls zu Dank verpflichtet bin.

— auch hier wäre eine ausgedehntere Darmresektion vielleicht am Platze gewesen; in einem 4. Falle fand sich eine kleine Perforation an einer Stelle, an welcher der Darm bei der Operation verletzt und vernäht worden war; im 5. Falle endlich trat die Peritonitis erst nach der 2. Operation i. e. nach der Darmresektion behufs Beseitigung des Anus praeternaturalis auf, war also durch diese Operation bedingt.

Der Peritonitis an Häufigkeit am nächsten steht unter den Todesursachen unserer Statistik die Pneumonie, indem sie 12 Fälle umfasst. Nur 1mal handelte es sich um eine Schluckpneumonie ex ingestis, welche der Narkose zur Last fällt, für alle übrigen Fälle muss eine andere Erklärung gesucht werden. Dass auch der Narkose an und für sich eine Bedeutung für die Entstehung der Pneumonien speciell bei eingeklemmten Brüchen zukommt, scheint durch den Umstand dokumentiert, dass von 25 Todesfällen der Narkosezeit ebensoviele i. e. 6 Todesfälle durch Pneumonie bedingt sind als von 42 Todesfällen der letzten Jahre, bei welchen nur die Lokalanästhesie nach Schleich zur Anwendung kam, was für die ersteren Fälle 24%, für die letzteren 14% Beteiligung an den Todesfällen bedeutet. Auch die Zahl der komplicierenden Lungenentzündungen hat seit dem Ersatze der Allgemeinnarkose durch die Lokalanästhesie entschieden abgenommen. Den Todesursachen bei den eingeklemmten Hernien gehört ferner an die Incarceration als solche i. e. die dadurch bedingte Autointoxikation, in manchen Fällen wohl auch der durch die Einklemmung bedingte Shok. Das Resultat der Obduktion ist in diesen Fällen mehr oder minder negativ. In unserer Statistik finden sich 11 dieser Fälle verzeichnet. Auch diese können der Operation nicht zur Last gelegt werden. In 5 Fällen erscheint weiters die Sephthämie als Todesursache angegeben, ausgehend von einer Phlegmone der Weichteile der Bruchgegend. 4 dieser Fälle waren mit der Phlegmone und Darmperforation bereits zur Operation gekommen, im 5. Falle hatte es sich um eine bereits reponierte Hernie gehandelt, bei welcher wegen andauernder Incarcerationserscheinungen die Herniotomie ausgeführt wurde. Bei derselben fand sich ausser einer geringen Menge trüben Bruchwassers und einem Einklemmungsring am reponierten Darme nichts Abnormes. Die 5 Tage später wegen weiterm Andauern der Erscheinungen eröffnete Herniotomiewunde zeigte sich gangränös. Die trotz gelungener Reposition schon vor der Operation bestandenen Erscheinungen, welche letztere veranlassten, sowie das gleiche Andauern

derselben nach der Operation lassen vermuten, dass es sich hiebei um einen Fall von „Bruchsackentzündung" nach Reposition der Hernie gehandelt hat, auf welche Walker hinweist. In einem seiner Fälle kam es nach Reposition der Hernie per taxim zu eitriger Entzündung desselben mit Durchbruch des Eiters nach aussen und Abstossung des Bruchsackes, in einem andern zur Ansammlung seröser Flüssigkeit. Durch die frische, durch Nähte geschlossene Operationswunde wäre in diesem Falle die Allgemeininfektion natürlich nur begünstigt worden.

Die übrigen Todesfälle erfordern bloss eine kurze Erwähnung: In 5 Fällen ergab die Obduktion als Todesursache Lipomatosis cordis destruens, in 2 Fällen Marasmus universalis, in je einem Falle Morbus Brighti chron., Atrophia hepatis acuta und Endocarditis chronica cum stenosi aortae et ostii venosi utriusque. Da einige dieser Fälle noch in die Zeit der Allgemeinnarkose fallen, so dürfte für den einen oder andern dieser Fälle die Narkose von schädigendem Einfluss auf das kranke Herz gewesen sein.

Alles zusammengefasst lässt sich sagen, dass nur der eine oder andere Fall unter Beobachtung aller operativen Kautelen vielleicht noch hätte gerettet werden können, während die weit grösste Mehrzahl der Todesfälle zur Zeit der Operation bereits als unter allen Umständen verloren gelten musste. Charakteristisch für den schweren Allgemeinzustand aller letal verlaufenen Fälle ist auch der Umstand, dass fast die Hälfte derselben innerhalb der ersten 24 Stunden p. o. ihrem Leiden erlag.

Litteratur.

Allis, Strangulated hernia etc. Ref. Centralbl. f. Chir. 1878. Nr. 38. — Anderegg J., Die Radikaloperation der Hernien. Deutsche Zeitschr. f. Chir. 1885. Bd. XXIV, S. 207 ff. — Barth A., Ueber Brucheinklemmung des Processus vermiformis. Deutsche Zeitschr. f. Chir. Bd. 63. S. 149. — Bassini, Die Radikalkur der Hernia inguinalis. Wien. Ztg. 1888. Nr. 5. — Ders., Langenbeck's Archiv. 1890 Bd. 40 und 1894 Bd. 47. — Bender H., Hernie crurale appendiculaire; appendicite herniaire, Bull. et mém. de la soc. anatom. de Paris T. LXXV. Nr. 7. Ref. Centralbl. f. Chir. 1901, S. 49. — Berger P., Resultats de l'examen de dix mille observations de hernies. Paris, 1896. — Bergmann, Darmblutung nach Reposition incarcerierter Hernien. Centralbl. f. Chir. 1901, S. 694. — Biondi, Radikaloperation der Nabelbrüche. Centralbl. f. Chir. 1895, S. 1144. — Bodine J. A., The radical cure of inguinal hernia with local anaesthesia. Ref. Centralbl. f. Chir. 1903, S. 1005. — Borchard, Beiträge zur Kasuistik der eingeklemmten Brüche. Deutsche

Zeitschr. f. Chir. 1896. Bd. 43. — Braun H, Ueber die Radikaloperation der Leisten- und Schenkelbrüche nebst einem Bericht über die in meiner Privatklinik vorgekommenen Bruchoperationen. Ref. Centralbl. f. Chir. 1896. S. 524. — Bull and Coley, Brit. med. journ. 1898. — Coley W. B., Results of one thousand operations for the radical cure of inguinal and femoral hernia performed between 1891 and 1902. — Czerny, Beiträge zur Radikaloperation der Hernien, Jubiläumsschrift f. Billroth, Stuttgart 1877. — Diakonow P. J. und Starkow A. W., Zur Frage der Entstehung und der Heilung der Nabelbrüche Erwachsener. Chir. 1898, S. 498. Ref. Centralbl. f. Chir. 1899, S. 243. — Dujon, Hernie inguinale gauche étranglée, contenant le coecum, chez un enfant de 15 mois. Arch. prov. de chir. 1902, Nr. 7. Ref. Centralbl. f. Chir. 1902, p. 832. — Emeleus N., Beitrag zur Kasuistik der Darmwandbrüche. Finska Läkaresällskapets Handlinger. Bd. XLIII. S. 567. Ref. Centralbl. f. Chir. 1902, S. 1147. — Fessler J., Studien zur Radikaloperation der Hernien. Ref. Centralbl. f. Chir. 1897, S. 1125. — Fischer-Lewy, Zwei Fälle von incarcerierter gangränöser Hernie mit komplicierenden Pneumonien etc. Deutsche Zeitschr. f. Chir. Bd. 32. — Förster O., Statistical study of 53 cases of left coecal hernia, with report of an additional case. Univ. of Pennsylvannia med. bulletin 1901, Dezember. Ref. Centralbl. f. Chir. 1902, S. 319. — Franz, Herniologische Beobachtungen mit besonderer Berücksichtigung der Radikaloperation. Deutsche Zeitschr. f. Chir. Bd. 51, S. 99. — v. Frey, Zur Radikaloperation der Brüche. Sep.-Abdruck aus den Mitteilungen des Vereins der Aerzte in Steiermark. Nr. 4. Ref. Centralbl. f. Chir. 1893, S. 495. — Gibbow J. H., Left coecal hernia, with a report of two cases. Annals of surgery. 1901, Juli. — Göbell, Ueber interparietale Leistenbrüche. Deutsche Zeitschr. f. Chir. 1900. Bd. 56. — Goldner S., 800 Radikaloperationen nach Bassini und deren Dauerresultate. Langenbeck's Arch. Bd. 68, H. 1. — Ders., Beitrag zur Diagnostik und Häufigkeit des kongenitalen Leistenbruches. Wien. klin. Wochenschr. 1902. Nr. 41. — Graser E., Die Lehre von den Hernien. Handb. der prakt. Chir. 1902. Bd. II. — Gussenbauer K., v. Pietrzikowski. — Haberer H., Zur Kasuistik der Folgezustände forcierter Taxis bei incarcerierten Hernien. 75. Versammlung deutscher Naturforscher und Aerzte zu Kassel 1903. — Henggeler O., Statistische Ergebnisse von 276 incarcerierten Hernien. Inaug.-Diss. Tübingen 1895. — Hermann E., bei Lichtenstern. — Hofmann, Zur Radikaloperation der Leistenhernien mit besonderer Berücksichtigung der anatom. Verhältnisse. Ref. Centralbl. f. Chir. 1903, Nr. 41. — Hutchinson, cit. bei Krafft. — Jackson, cit. bei Krafft. — Justian F., Ein Beitrag zur Kasuistik der Tuberculosis herniosa. Deutsche Zeitschr. f. Chir. Bd. LX., S. 64. — Kocher, Resultate über die Radikaloperation der Hernien. Centralbl. f. Chir. 1897, S. 529. — Ders., Die Lehre von der Brucheinklemmung. Deutsche Zeitschr. f. Chir. 1877. Bd. 8. — Kölliker Ph., Zur Diagnose des Wurmfortsatzes als Bruchinhalt. Centralbl. f. Chir. 1901, S. 792. — Kossobudzki S., Zur Kasuistik der Darmblutung nach Reposition incarcerierter Hernien. Medycyna 1900, Nr. 16 und 17. Ref. Centralbl. f. Chir. 1901. S. 533. — Krafft B., Ueber lokale und allgemeine Schädigungen infolge von Taxisversuchen incarcerierter Hernien. Diese Beiträge. Bd. XXXI, H. 2. — Krüger, Blinddarm und Wurmfortsatz im eingeklemmten linksseitigen Schenkelbruch. Monatsschr. f. Unfallheilkunde und

Invalidenwesen. 1902. Nr. 8. Ref. Centralbl. f. Chir. 1902, S. 1054. — Kukula O., L'étiologie des enterorrhagies consécutives à l'étranglement des hernies. Ann. de la soc. belg. de chir. 1899, Dezember. — Labat, cit. bei Krafft. — Lanz O., Weg mit der Taxis! Münch. med. Wochenschr. 1902. Nr. 5. — Lesshaft J., Ueber die Art der nach Lösung incarcerierter Hernien auftretenden Lungenerscheinungen. Diss., Berlin, 1890. — Leuw K., Die Radikaloperation der nicht eingeklemmten Hernien in der Berner Klinik. Arch. f. klin. Chir. Bd. 36. — Lewisohn, Ueber die Tuberkulose des Bruchsackes. Mitteil. aus den Grenzgeb. der Med. und Chir. Bd. 11, H. 5. — Lewy v. Fischer. — Lichtenstern, E. und Hermann E. Zur Pathologie des runden Mutterbandes. Monatsschr. f. Geburtshilfe und Gynäkologie. 1902. Bd. 15. Ergänzungsheft. — Lorenz A., Ueber Darmwandbrüche, Wien, 1883. — Mayer E., Radikaloperation der nicht eingeklemmten Hernien. In.-Diss. Bern, 1889. — Matanovitsch, Die Dauerresultate der Bassini'schen Radikaloperation bei Leistenbrüchen. Diese Beiträge 1902, Bd. 34. — Maydl K., Die Lehre von den Unterleibsbrüchen. Wien, 1898. — v. Mikulicz, Die neuesten Bestrebungen, die aseptische Wundbehandlung zu vervollkommnen. Langenbeck's Arch. 1898, Bd. 57, S. 243. — Muus N., Zur Diagnose des Wurmfortsatzes als Bruchinhalt. Centralbl. f. Chir. 1901, S. 1037. — v. Nussbaum, Die gegenwärtige Behandlung der Unterleibsbrüche. Vortrag, München, 1881. — Pietrzikowski E., Ueber die Beziehungen der Lungenentzündung zum eingeklemmten Bruche. Langenbeck's Arch. f. klin. Chir. 1889. — Pott O., Zur Prognose der Radikaloperation der Hernien. Deutsche Zeitschr. f. Chir. November 1903, Bd. 70, S. 556. — Preindlsberger, Ueber Darmblutungen nach Reposition incarcerierter Hernien. Wien. klin. Wochenschr. 1901, Nr. 14. — Remedi V., Contributo alla cura radicale delle ernie ed alla patogenesi delle ernie inguinali oblique esterne. Ref. Centralbl. f. Chir. 1901, S. 533. — Slajmer, Bericht über 150 Radikaloperationen des freien Leistenbruches nach Wölfler. Arch. f. klin. Chir. 1898, Bd. 56, S. 893. — v. Schmarda L., Zur Kasuistik der Unterleibsbrüche. Arbeiten aus dem Gebiete der klin. Chir., Festschr. f. Gussenbauer, 1903. — Schnitzler F., Ueber Hernienruptur durch Selbsttaxis. Wien. med. Wochenschr. 1899, Nr. 1. — Solowoff P., Ueber Darmblutungen bei incarcerierten Hernien. Ref. Centralbl. f. Chir. 1901. S. 433. Stinson J. C., The operative treatment of inguin. hernia with a review of ninety cases — preferable method of operation. Ref. Centralbl. f. Chir. 1896, S. 531. — Starkow A. W., v. Diakonow. — Sultan G., Atlas und Grundriss der Unterleibsbrüche. München, Lehmann 1901. — Tacke F., Epityphlitis im Bruchsacke. Diese Beiträge. Bd. 29, H. 1. — Treves F., Richters hernia or partial enterocele. Medico-chirurg. transactions. Vol. LXX., 1887, S. 149. — Verneuil, cit. bei Krafft. — Vulliet, Occlusions intestinales et étranglement herniaire. Revue médicale de la Suisse romande. 1900, Nr. 6. — Walker, cit. bei Krafft. — Weyprecht K., Erfahrungen über die Operation des eingeklemmten Bruches. Arch. f. klin. Chir. 1903, 71 Bd., S. 31. — Wikerhauser T., Coecum und Appendix vermiformis in einer linksseitigen Hernie. Ref. Centralbl. f. Chir. 1902, S. 418. — Wölfler A., Zur Radikaloperation des freien Leistenbruches. Festschr. f. Billroth, Stuttgart 1892.

AUS DER

ROSTOCKER CHIRURGISCHEN KLINIK

DES PROF. DR. MÜLLER.

XVIII.

Ueber retroperitoneale Lage der Milz.

Zugleich ein Beitrag zur Splenopexie.

Von

Dr. **E. Ehrich,**

Privatdocent und Oberarzt der Klinik.

Auf dem vorjährigen Kongress hat Hildebrand[1]) über einen sehr eigentümlichen Nebenbefund bei der Operation einer intermittierenden Hydronephrose berichtet. Bei dem Lumbalschnitt zur Freilegung derselben stiess er auf ein Organ, das der Lage nach die Niere sein musste, ebenso wie diese von einer Fettkapsel bedeckt war, dagegen durch das auffallend bläuliche Aussehen seiner Oberfläche zu Zweifeln hinsichtlich seiner Deutung Veranlassung gab. Erst der weitere Befund von Nebennierensubstanz am untern Ende des Organs, sowie noch tiefer unten der hydronephrotischen Niere, die bis ins Becken reichte, legte die Verhältnisse klar: Das zuerst freigelegte Gebilde war die Milz, die genau wie eine Niere retroperitoneal gelagert, von einer Fettkapsel bedeckt war, sodass eine Unterscheidung anfänglich unmöglich war.

Die Hildebrand'sche Mitteilung war geeignet, das Interesse nicht nur des Chirurgen, sondern insbesondere auch des Ana-

1) Chir. Kongressverhandlungen. 31, I. S. 132. 1902.

tomen in hohem Masse in Anspruch zu nehmen, handelt es sich doch hier um eine Anomalie, von der bislang überhaupt nichts bekannt geworden war. Die verschiedenen Lageveränderungen der Milz, die beschrieben sind, und von denen noch weiterhin die Rede sein wird, betreffen fast ausschliesslich das ursprünglich an normaler Stelle angelegte und in normalen Beziehungen zum Bauchfell stehende Organ und ihre Genese, mag es sich um die gewöhnliche Wandermilz oder die Verlagerung der Milz in angeborene diaphragmatische oder umbilicale Hernien handeln, ist unschwer zu verstehen. Dagegen lag dort ein höchst auffallender Befund vor, der sich mit den normalen Verhältnissen überhaupt nicht in Beziehung bringen liess, und für dessen Entstehung, wie Hildebrand selber hinzufügt, eine befriedigende Erklärung nicht zu geben war. Und somit mag jene Mitteilung gewissen Zweifeln begegnet sein, ob hier nicht vielleicht ein Irrtum untergelaufen sei, möglicherweise flächenhafte Adhäsionen perisplenitischer Natur eine retroperitoneale Lage des Organs vorgetäuscht hätten, trotzdem nach der Schilderung des Autors ein solcher Beobachtungsfehler ausgeschlossen erscheinen musste.

Der Zufall hat es gefügt, dass wir dem Hildebrand'schen Falle eine eigene Beobachtung, bei der die gleiche Anomalie vorlag, an die Seite stellen und damit einen weiteren Beweis liefern können, dass eine retroperitoneale Lagerung der Milz thatsächlich vorkommt. Der Fall, der der Privatpraxis meines Chefs, Herrn Professors Müller entstammt, hat mir Veranlassung gegeben, mich mit der Frage der Aetiologie dieser Störung näher zu beschäftigen und es erscheint mir von Wert, an der Hand desselben die in Betracht kommenden Gesichtspunkte, soweit sie uns eine Erklärung des Befundes zu liefern geeignet sind, zu erörtern. Gleichzeitig verdient der Fall als Beitrag zur Frage der operativen Behandlung der Wandermilz Beachtung.

M. F., Kaufmannsfrau, 49 J. Als junges Mädchen überstand Pat. eine schwere Pleuritis. Nach ihrer Verheiratung hat sie ständig an gastrischen Störungen, Obstruktion, Dyspepsie gelitten, machte verschiedene Kuren durch, die jedoch keinen nachhaltigen Erfolg hatten. Kein Partus. Vor 2 Jahren gelegentlich eines Kuraufenthaltes in einem Badeort wurde bei ihr ärztlicherseits eine „doppelseitige Wanderniere“ festgestellt. Ihre Beschwerden waren seither sehr wechselnder Natur. Vor 3 Wochen stellten sich ohne bekannte Ursache plötzlich sehr heftige kolikartige Schmerzen in der l. Bauchseite ein, Erbrechen, Frost, Fieber bis 39°, Stuhlverhaltung. Die Urinmenge war stark vermindert, betrug seither nicht mehr wie

600 cbcm p. die. Schon während des Anfalls wurde vom Arzte ein länglichrunder Tumor in der l. Bauchseite konstatiert, der sehr druckempfindlich, deutlich von der Lumbalgegend und vom Bauche her zwischen die Hände genommen werden konnte und verschieblich war. Die Diagnose lautete: Einklemmung einer l. Wanderniere. Die stürmischen Erscheinungen klangen allmählich ab. Der Tumor nahm dagegen noch an Volumen zu, bot vor 12 Tagen ca. 1½ Mannsfaustgrösse. Der Allgemeinzustand war ein sehr elender. Pat. ist in den letzten Wochen stark abgemagert.

Status: Bei der Aufnahme in die chirurg. Klinik am 18. II. 03: Pat. ist sehr gross und schlank gebaut, Muskulatur und Fettpolster dürftig entwickelt, das Aussehen sehr elend, anämisch. Ueber beiden Lungen diffuse katarrhalische Geräusche. Sputum schleimig eitrig (mehrmals auf T. B. mit negativem Resultat untersucht). Leberdämpfung in normalen Grenzen. Abdomen im ganzen flach, Bauchdecken mässig fettreich. Die l. Bauchseite ist vom Rippenbogen abwärts leicht vorgewölbt. Die Palpation ergiebt hier einen reichlich 1½ mannsfaustgrossen, flachen Tumor, der nach abwärts bis 1 querfingerbreit unterhalb der Verbindungslinie beider Spinae reicht, hier mit einem abgerundeten Rande endigend, nach innen bis zur Medianlinie, nach aussen bis zur vorderen Axillarlinie und sich nach oben bis unter den Rippenbogen verfolgen lässt. Innen oben ist eine hilusartige Einschnürung an der Geschwulst zu fühlen. Der Perkussionsschall über ihr ist gedämpft tympanitisch. Der Tumor zeigt eine im ganzen glatte Oberfläche, ziemlich derbe, nicht fluktuierende Konsistenz, verschiebt sich bei der Respiration etwas und ist auf Druck sehr empfindlich. Rechterseits fühlt man unter der Leber die tiefer wie normal stehende, wenig verschiebliche, anscheinend etwas vergrösserte Niere. Urin: klar, hochgestellt, frei von Eiweiss und Zucker. Die vaginale Untersuchung ergiebt einen virginalen Uterus, Adnexe ohne Besonderheiten.

Auf Grund dieses Befundes und besonders mit Berücksichtigung der Anamnese konnte ein Zweifel an der Diagnose: Einklemmung einer hydronephrotischen Wanderniere kaum aufkommen.

19. II. Operation (Herr Prof. Müller): Lumbalschnitt am Aussenrande des l. M. sacrolumbalis, schräg nach unten aussen. Nach Spaltung des tiefen Fascienblattes am Rande des Quadratus lumborum präsentiert sich eine dicke Fettschicht, nach deren Durchtrennung die vermeintliche Niere zum Vorschein kommt. Sie ist von einer bindegewebigen Hülle bedeckt, die das Organ wie eine Kapsel umgiebt und sich leicht abschälen lässt. Die Konvexität desselben ist nach aussen und unten gerichtet und lässt sich bis unter die Spina ant. nach abwärts verfolgen. Der Hilus ist deutlich palpabel, nach oben und innen gerichtet. Die Hilusgefässe sind nicht thrombosiert. Die Oberfläche des Organs zeigt ein Aussehen, das völlig dem einer Milz gleicht. Da man jedoch nirgends in die freie Bauchhöhle gelangt, ferner der untere Pol wiederum eine glattere, nierenähnliche Beschaffenheit aufweist, wird zunächst an der Annahme, dass

man es mit der vergrösserten Niere, die sich im Zustande der Stauung befindet, festgehalten. Erst nach weiterer Vorwälzung des ganzen Organs aus seiner Kapsel wird es klar, dass die vermeintliche Niere thatsächlich die Milz ist, die um einen Winkel von nahezu 90° nach aussen unten gedreht ist. Am auffälligsten ist, dass dieselbe retroperitoneal in einer bindegewebigen Kapsel liegt, die sich bis zum Hilus verfolgen lässt, ohne dass es gelingt, an einer Stelle in die freie Bauchhöhle zu gelangen. Auch beim Pressen und Würgen der Pat. (in der Narkose) werden nirgends Intestina sichtbar. Beim weiteren Präparieren ergiebt sich, dass die Fett- und fibröse Kapsel des Organs nach oben bis an die der Niere grenzt. Letztere liegt ganz getrennt von der Milz an normaler Stelle hinter der 12. Rippe. Zur Sicherheit wird ihre Kapsel incidiert, das Organ zeigt ein ganz normales Aussehen und ist nicht vergrössert. Die Milz wird nach oben gedreht und mit zwei dicken Catgutnähten, die das Parenchym oberflächlich fassen, an den Rand des M. sacrolumbalis fixiert. Keine nennenswerte Blutung. Die leere Kapsel wird partiell vernäht, im übrigen Tamponade mit steriler Gaze.

Die Milz war schätzungsweise 20 cm lang und entsprechend breit.

Der Zustand der Pat. war in den ersten Tagen p. oper sehr elend und besorgniserregend. Anhaltendes Erbrechen, minimale Nahrungsaufnahme, Puls klein, 110—124. Die Quantität des Urins, der in den ersten Tagen durch Katheter abgenommen werden musste, betrug zunächst nur 500—700 cbcm, um sich dann ständig zu steigern bis zu Tagesmengen von 1400—2000 gr. Die Milz blieb zunächst auf Druck sehr empfindlich. Vom 6. Tage ab traten Temperatursteigerungen zwischen 38 und 39° auf, die zum Teil durch eine diffuse Bronchitis ihre Erklärung fanden. Nur ganz allmählich besserte sich der Zustand. Die Temperatur fiel langsam zur Norm ab und blieb, abgesehen von vereinzelten plötzlichen Steigerungen normal. Die Druckempfindlichkeit der Milz verlor sich, das Organ verkleinerte sich allmählich und zeigte bei der Entlassung der Pat. (am 7. IV) schätzungsweise noch $^2/_3$ der früheren Grösse. Sein unterer Pol reichte noch bis zwei fingerbreit unterhalb der Nabelhorizontalen. Der Wundverlauf war ganz ungestört und die Wunde am Entlassungstage bis auf einen schmalen granulierenden Saum verheilt.

Wiedervorstellung Anfang Juni d. J. Pat. hatte sich ausserordentlich erholt, erstaunlich an Gewicht zugenommen (20 Pfd.). Wie die Untersuchung ergab, hatte sich die Milz noch weiter verkleinert, so dass ihr unterer Pol jetzt nur noch bis in die Nabellinie reichte und war in ihrer Lage fest fixiert. Die früheren durch die Verlagerung des Organs bedingten Beschwerden waren ganz geschwunden.

Der vorstehende Fall unterscheidet sich von dem Hildebrand's insofern wesentlich, als dort die abnorme Lage der Milz als zufälliger Nebenbefund bei der Operation einer Hydronephrose festge-

stellt wurde, hier dagegen das dislocierte Organ selber zu schweren Krankheitserscheinungen geführt hatte und zu operativem Vorgehen Veranlassung gab. Das klinische Bild liess keine andere Deutung zu, als dass man es hier mit einer eingeklemmten Wanderniere zu thun habe. Wenn die Operation als Ursache der Störung eine Wandermilz mit Abknickung des Stiels aufdeckte, so liegt ja auf der Hand, dass die ungewöhnlichen anatomischen Verhältnisse hier eine solche Verwechslung — die bekanntlich nicht so selten vorkommt — besonders begünstigen, die Stellung einer richtigen Diagnose geradezu unmöglich machen mussten. Da das Organ genau wie eine Niere retroperitoneal gelagert war, mussten natürlich auch die verschiedenen zur Unterscheidung der Milz- und Nierentumoren angegebenen Merkmale völlig im Stich lassen. Auch das Verhalten der Milzdämpfung hatte keinen Anhaltspunkt für die Diagnose zu geben vermocht, es war bei der ersten Untersuchung festgestellt worden, dass dieselbe nicht vergrössert war. Die starke Verminderung der Harnmenge musste in der Annahme bestärken, dass hier eine Abknickung oder Stieltorsion einer Wanderniere vorläge. In anbetracht der abnormen Lage des Organs konnte man an die Möglichkeit denken, dass dasselbe oder sein Stiel den Ureter komprimiert haben mochte. Der Operationsbefund sprach jedoch nicht hierfür, weil die freigelegte Niere nicht vergrössert war. Wahrscheinlich ist nur die geringe Nahrungsaufnahme und das häufige Erbrechen die Ursache gewesen, dass weniger Urin secerniert wurde.

Im Vordergrunde des Interesses steht die Frage nach der Entstehung dieses rätselhaften Milzbefundes. Wir müssen hier zunächst den Einwurf zurückweisen, dass die retroperitoneale Lagerung des Organs nur eine vorgetäuschte gewesen sei, etwa eine Perisplenitis zur Abkapselung desselben gegen die Bauchhöhle geführt hätte. Der Operationsbefund spricht hiergegen mit Bestimmtheit. Nach Spaltung der deckenden Fettgewebsschicht liess sich die Milz aus einer bindegewebigen Kapsel, die sie allseitig umhüllte, ohne jede Schwierigkeit stumpf Ausschälen bis zum Stiel. Nirgends wurde trotz breiter Freilegung die Bauchhöhle eröffnet, noch verwachsene Intestina sichtbar. Das Organ war also genau wie die Niere gelagert und wurde sogar solange hierfür angesprochen, bis die völlige Ausschälung desselben diesen Irrtum aufdeckte.

Bei dem Fehlen jeglicher Momente, die für eine andere Genese dieser retroperitonealen Milzlagerung sprechen, erscheint die Annahme naheliegend. dass wir es hier mit einer Entwicklungsanomalie

zu thun haben. Es fragt sich nun, worin dieselbe zu suchen ist. In dieser Hinsicht kommen zwei Möglichkeiten in Betracht; entweder handelt es sich hier um einen Fehler in der ersten Anlage der Milz oder der Befund ist als eine sekundäre Lageveränderung des ursprünglich normal angelegten Organs zu deuten.

Was die erstere Hypothese betrifft, so hält es schwer, für dieselbe verwertbare Gesichtspunkte zu finden. Die Ansichten über die Entstehung der Milz sind so ausserordentlich verschieden, dass man fast sagen möchte: soviel Arbeiten diesem Gegenstand gewidmet sind, soviel Theorien existieren auch über ihre Entwicklung, und eine dementsprechende Beurteilung finden auch die seltenen Bildungsanomalien des Organs. Es erscheint mir nun unnötig, auf diese Fragen näher einzugehen. Ob die Milz mit der dorsalen Pankreasanlage genetisch eng zusammenhängt (Cupfer, Woit), ob sie direkt vom Darmepithel herzuleiten ist (Maurer) oder ob sie eine mesodermale Bildung darstellt, an deren Anlage entweder das Epithel des Mesogastriums an seiner ursprünglich linken Seite hauptsächlich beteiligt ist (Toldt) oder das Mesenchym ohne Beteiligung des Peritonealepithels (Laguesse), oder endlich ob ihre Anlage einen an einen bestimmten Abschnitt des linken Visceralblatts gebundenen Herd verdichteten Mesenchymgewebes darstellt, dessen Entstehung durch eine Wucherung des Peritonealepithels eingeleitet wird (Choronshitzky) — keine dieser Theorien ist geeignet, einen bestimmten Hinweis auf die uns vorliegende Anomalie zu geben. Man könnte höchstens mit Hinblick auf die Topographie der ersten Milzanlage die Ansicht vertreten, dass die Milz in unsern Fällen, weil die Anlage des Organs im Mesogastrium mit der dorsalen Pankreasanlage rein örtlich in enger Beziehung steht — hierin stimmt die Mehrzahl der Forscher überein — von vornherein, anstatt sich bei dem weiteren Wachstum in die Leibeshöhle hineinzustülpen, eine retroperitoneale Entwicklung genommen hätte, ebenso wie das Pankreas dauernd eine retroperitoneale Lage behält. Diese Hypothese würde zur Voraussetzung haben, dass die Milz des Bauchfellüberzuges, den sie normalerweise durch das Hineinwachsen in die Leibeshöhle erhält, und der mit ihrer bindegewebigen Kapsel fest verbunden ist, entbehrt hätte. Einen weiteren Anhaltspunkt für diese Annahme besitzen wir nicht, vielleicht hätte die histologische Untersuchung der Milzkapsel in dieser Hinsicht näheren Aufschluss geben können.

Es fragt sich weiterhin, ob man nicht unter den Bildungsanomalien der Milz, die beschrieben worden sind, die ziemlich häufigen Lageabweichungen der sogen. Nebenmilzen zur Erklärung unseres Befundes heranziehen kann. Man hat dieselben nicht nur in der nächsten Nachbarschaft des Hauptorgans, sondern auch weiter entfernt von diesem, in dem interessanten Falle von Albrecht[1]) sogar zu Hunderten über das ganze Peritoneum wie Tumormetastasen zerstreut angetroffen. Toldt[2]) macht für diese Bildungen ein abnormes Verhalten des Coelomepithels verantwortlich. Da die Milz sich nach seiner Ansicht nicht aus einem specifischen von Anfang an umschriebenen Zellmaterial entwickelt, sei die Möglichkeit vorhanden, dass jene charakteristische Veränderung des Coelomepithels, von welcher die Anlage der Milz abhänge, gleichzeitig an mehreren Stellen des Mesogastrium auftritt, und damit würde die Bildung von Nebenmilzen selbst an von einander abgelegenen Orten erklärlich sein. Albrecht will, beiläufig erwähnt, die Toldt'sche Theorie auf seinen Fall nicht angewandt wissen, sondern ist auf Grund bestimmter Nebenbefunde zu der Auffassung gelangt, dass hier eine schwere mechanische Störung während des intrauterinen Lebens auf die Milz eingewirkt und zu einer Zersplitterung ihrer Anlage in zahllose Trümmer geführt hat, die sich dann an den verschiedensten Stellen der Bauchhöhle angesiedelt und weiter entwickelt hätten. Wenn wir berücksichtigen, dass in allen Fällen, wo Nebenmilzen angetroffen wurden, eine Hauptmilz oder wenigstens ein als solche anzusprechendes Gebilde an der normalen Stelle zu finden war, dass ferner die Nebenmilzen stets innerhalb der Bauchhöhle, nie ausserhalb des Peritonealraums ihren Sitz haben, so ergiebt sich hieraus, dass Beziehungen zwischen dieser Bildungsanomalie und unserem Befunde einer retroperitoneal gelagerten Hauptmilz nicht bestehen.

Wir werden somit darauf hingewiesen, die uns vorliegende Störung als eine sekundäre anzusehen, die mit einem Bildungsfehler in der Milzanlage nichts zu thun hat, mit anderen Worten: ihre Ursache in einer nachträglichen Lageveränderung des an normalem Ort angelegten Organs zu suchen. In diesem Sinne glauben wir dem Befunde folgende Deutung geben zu müssen: Entweder ist die Verlagerung der Milz an

1) Ziegler's Beiträge Bd. 20.

2) Denkschr. der Kaiserl. Akad. der Wissenschaften. Wien. Bd. 56. Jahrg. 1889.

die ungewöhnliche Stelle durch eine herniöse Ausstülpung des parietalen Bauchfells erfolgt oder das Organ ist durch einen Spalt des Peritoneums hinausgeschlüpft und hat sich retroperitoneal weiter entwickelt — beides Störungen, deren Entstehung wir in das intrauterine Leben verlegen möchten.

Um diese Auffassung näher darzulegen ist es erforderlich, dass wir uns die Art der Befestigung der Milz an ihrem normalen Orte vergegenwärtigen. Der Bauchfellplatte, die sich vom Magen und dem grossen Netz her auf die Milz überschlägt, dem Lig. gastrolienale, wird von den Autoren für die Erhaltung des Organs in seiner Lage nur eine untergeordnete Bedeutung zugeschrieben, da es sich den verschiedenen Füllungszuständen des Magens anpassen muss und infolgedessen eine lockere Beschaffenheit besitzt (Merkel). Als das eigentliche Aufhängeband der Milz ist vielmehr das von straffen Fasern durchsetzte Lig. phrenicolienale zu betrachten, das hinter jenem liegt und vom Zwerchfell her in der Richtung ihrer Längsachse zur Milz zieht. Nach Toldt[1]) kommt diese Befestigung dadurch zu Stande, dass einerseits der von der Wirbelsäule bis zur Milz reichende, die Art. lienalis enthaltende Anteil des Mesogastriums an die hintere Rumpfwand, andererseits die Milz selber mit einem Teil ihrer Hinterfläche in der zweiten Hälfte des Embryonallebens an das Peritoneum parietale anwächst. Er hält deshalb die Bezeichnung: Lig. phrenicolienale nicht für ganz zutreffend, da ein eigentliches Band bei gewöhnlichen Lageverhältnissen nicht vorhanden sei, gewissermassen nur künstlich dargestellt werde, wenn man an der Leiche die Milz emporzuziehen sucht, insofern als durch die Anwachsung der Milz an das Bauchfell dieses hierbei in Form einer Falte abgehoben wurde. Für die Erhaltung der Milz in ihrer Lage ist ferner eine Bauchfellfalte wichtig, welche ihr nicht selber zugehört, sich von der Flex. coli sin. zum Zwerchfell hinüberspannt, das Lig. phrenicocolicum. Es bildet den Boden einer Tasche, des „Saccus lienalis", auf der sich der untere Pol der Milz stützt (Merkel, Toldt).

Für die Aetiologie einer ungewöhnlichen Beweglichkeit des Organs, der Wandermilz, spielt nun in vielen Fällen eine Entwicklungsstörung in seiner Befestigung, eine kongenital angelegte, abnorme Länge und Schlaffheit der Ligamente eine wichtige Rolle. Toldt, der diese Verhältnisse genauer studiert hat, sieht die Vorbedingungen für eine Verlagerung vor allem dann gegeben, wenn der axiale Teil

1) l. c. S. 34.

des Mesogastriums nur teilweise und die Milz selbst gar nicht an das Peritoneum parietale der hinteren Rumpfwand angewachsen ist, mit andern Worten, wenn die als Lig. phrenicolienale bezeichnete Befestigung ungenügend ausgebildet ist. Ist es nun die Regel, dass das Organ bei seiner Verlagerung innerhalb der Bauchhöhle abwärts sinkt, so lässt sich doch auch für unsern Befund, so rätselhaft er auf den ersten Blick erscheint, eine befriedigende Erklärung gewinnen, wenn man ihm eine Entwicklungsstörung in der Befestigung der Milz zu Grunde legt. Gehen wir von der Annahme aus, dass auch hier das Organ von vorneherein durch das Lig. phrenicolienale ungenügend fixiert gewesen ist, die Bauchfelltasche, in der der untere Milzpol ruht, zwar ausgebildet, das Lig. phrenicocolicum aber nicht kräftig genug entwickelt war, um das Organ wirklich zu stützen, so ist damit auch die Möglichkeit gegeben, dass sich diese Tasche unter der auf ihr lastenden Milz allmählich vertieft hat und schliesslich zu einem Bruchsack ausgezogen worden ist, der sich zwischen Peritoneum und Fascia transversa entwickelt hat. Wir können also den Befund in Parallele stellen mit den properitonealen Hernien, die im Bereich des Leisten- und Schenkelkanals vorkommen und ebenfalls in der Mehrzahl der Fälle kongenital veranlagt sind. Die bindegewebige Kapsel, aus der die Milz in unserm Falle ausgeschält wurde, liess nun zwar den Charakter der Serosa, eine glatte, spiegelnde Oberfläche, nicht erkennen, doch damit wird jene Auffassung nicht hinfällig. Wenn wir berücksichtigen, dass der kongenital angelegte Bruchsack unter dem Druck des sich mehr und mehr senkenden, sehr hypertrophischen Organs eine starke Dehnung erfahren haben muss, dass infolge der Abknickung der Milz sich möglicherweise entzündliche Vorgänge an ihm abgespielt haben, so erscheint die Erklärung keineswegs gezwungen, dass die vorgestülpte Serosa allmählich ihren peritonealen Charakter verloren hat.

Dass diese Deutung anfechtbar ist, lässt sich ja nicht bestreiten, weil eben der Nachweis, dass es sich um einen wirklichen Bruchsack gehandelt hat, nicht erbracht werden kann. Es mag darum manchem die andere Annahme, dass die Milz durch einen kongenitalen Spalt des parietalen Bauchfells ins retroperitoneale Gewebe geraten sei, dass es sich also um einen Prolaps des Organs gehandelt hat, von vorneherein wahrscheinlicher dünken. Man müsste dann die bindegewebige Hülle, die die Milz umgab, als eine sekundäre Bildung ansehen, die um das sich zwischen Bauchfell und Fascia

transversa senkende Organ allmählich entstanden ist. Derartige Verlagerungen der Milz ausserhalb der Bauchhöhle hat man bislang nur vergesellschaftet mit anderen Entwicklungsfehlern, den Spaltbildungen im Zwerchfell und der vorderen Bauchwand, bei den angeborenen diaphragmatischen und umbilikalen Hernien gesehen. Auch hier handelt es sich meist um keine echten Hernien, sondern um einen Prolaps der verlagerten Organe, da die Spaltbildung gleichzeitig das Bauchfell betrifft, ein Bruchsack also fehlt. Ferner sei hier hingewiesen auf die isolierten Spalten und Löcher, die man gelegentlich im Mesenterium und im Netz findet und deren Ursache wahrscheinlich ebenfalls in einer kongenitalen Störung zu suchen ist. Wenn man am parietalen Peritoneum derartige isolierte Risse bisher nur als Folge äusserer Traumen beobachtet hat, so spricht doch nichts dagegen, dass eine mechanische Störung oder Hemmungsmissbildung im intrauterinen Leben den gleichen Effekt haben kann. In dieser Hinsicht liegt für unsern Fall die Annahme am nächsten, dass eine solche Schädigung eine Ruptur der peritonealen Tasche, auf der sich der untere Milzpol stützt, das Lig. phrenicocolicum erzeugt hat, und dass die Milz durch diesen Spalt hindurchgeschlüpft ist und sich retroperitoneal allmählich tiefer gesenkt hat.

Wir müssen uns damit begnügen, auf diese beiden Möglichkeiten hingewiesen zu haben, die am ehesten geeignet sind, eine befriedigende Erklärung für die retroperitoneale Milzverlagerung zu geben, und enthalten uns eines Urteils darüber, welcher dieser Theorieen der Vorzug zu geben ist. Ob jene Anomalie thatsächlich so extrem selten ist, wie es den Anschein hat, bleibt abzuwarten. Es wäre nicht ausgeschlossen, dass sie gelegentlich übersehen oder anders gedeutet worden wäre. Bei der Durchsicht der Litteratur habe ich allerdings ausser dem Hildebrand'schen nur einen einzigen Fall gefunden, bei dem man an diese Möglichkeit wenigstens denken muss. Derselbe ist in einer Arbeit von Vulpius[1]), die das Material der Heidelberger Klinik an Milzexstirpationen verwertet, beschrieben worden. Die interessierenden Daten aus der Krankengeschichte sind folgende:

Bei einer 42j. Pat., die einen Fusstritt gegen die linke Seite des Leibes erhalten hatte, entwickelten sich 2½ Wochen später unklare Krankheitssymptome, die auf einen entzündlichen Process in der linken Bauchseite hinwiesen. Als dann in der Lumbalgegend eine Vorwölbung

1) Diese Beiträge Bd. XI. 3.

entstand, wurde dieselbe für ein Extravasat angesprochen, das sich im Anschluss an das Trauma in der Nachbarschaft der Niere entwickelt hatte. Bei der Incision unterhalb der 12. Rippe entleerte sich stinkender Eiter, in der Tiefe lag ein Organ frei, das für die nekrotisierende Niere gehalten wurde. Wegen andauernder Jauchung wurde später die Ausschälung des Organs notwendig, wobei es zu einer ziemlich starken venösen Blutung kam. Hinterher klaffte das Peritoneum an einem kaum 2 cm langen Schlitz der mit Catgut übernäht wurde. Das exstirpierte Organ war die Milz, hinten von einer fibrinösen Schwarte bedeckt, der obere und untere Pol waren ohne Kapsel, welche dagegen die vordere Seite unregelmässig bekleidete.

Diese eigentümliche Lagerung der Milz gab zunächst, wie Vulpius ausführt, zu der Auffassung Veranlassung, dass durch das Trauma ein Riss im Peritoneum entstanden, durch diesen die Milz herausgeschlüpft und nun retroperitoneal gelagert der Nekrose und Vereiterung anheimgefallen sei. Nach reiflicher Ueberlegung erscheint Vulpius jedoch die Ansicht wahrscheinlicher, dass zunächst nur eine Kontusion der Milz bestanden hatte, die zu einer Perisplenitis mit Abkapselung des Organs und fernerhin zu einer partiellen Nekrose desselben und Abscessbildung geführt hätte.

Es lässt sich ja nicht in Abrede stellen, dass die letztere Deutung Manches für sich hat, natürlich ist die Voraussetzung für ihre Richtigkeit, dass der Schlitz im Peritoneum, der bei der Exstirpation der Milz entstand, in Wirklichkeit ein Einriss in Adhäsionen auf der Vorderfläche des Organs oder im Netz, das zu der Abkapselung desselben beigetragen hatte, gewesen ist. Nachdem nun aber durch den Hildebrand'schen und unsern Fall erwiesen ist, dass eine retroperitoneale Lagerung der Milz ganz unabhängig von einem äusseren Trauma vorkommen kann, erscheint es uns keineswegs ausgeschlossen, dass auch in dem Falle Vulpius' diese Störung vorgelegen hat.

Unsere Beobachtung beansprucht ferner als Beitrag zur Frage der operativen Behandlung der Wandermilz Interesse. Mit der Verbesserung der Resultate der Milzexstirpation überhaupt hat diese Operation auch bei der Wandermilz mehr und mehr Anerkennung gefunden gegenüber der Splenopexie, die im Allgemeinen als ein technisch viel schwierigerer Eingriff infolge der Brüchigkeit des Organs und den für die Fixation an seinem physiologischen Orte ungünstigen topographischen Verhältnissen angesehen wird und deren Enderfolge als unsichere gelten. Wenn somit die Mehrzahl der Au-

toren (Bureau, Bland Sutton, Vanverts, Schwarz) der Exstirpation der Wandermilz principiell den Vorzug giebt und die Annähung nur in den — seltenen — Fällen für berechtigt ansieht, in denen das Organ eine völlig normale Beschaffenheit aufweist (Jordan u. A.), wurden andererseits von den Anhängern der konservativen Behandlung (Alker, Heydenreich, Rydygier, Plücker, Sykoff) die Grenzen für die Splenopexie viel weiter gesteckt. Rydygier[1]) betrachtet eine nicht allzu bedeutende Vergrösserung — in seinem mit Erfolg operierten Falle war das Organ 2faustgross — keineswegs für eine Contraindikation gegen die Annähung und ebenso hält Stierlin[2]) die Splenopexie für indiciert bei Wandermilzen, deren Volumen das 2—3fache vom Normalen nicht übersteigt. Unser Fall ist zwar insofern nicht geeignet, zur Entscheidung der Frage, ob Exstirpation oder Splenopexie, mitverwertet zu werden, als hier ganz abnorme anatomische Verhältnisse vorlagen, die die Ausführung der Splenopexie erleichterten und die Chancen für einen Dauererfolg von vorneherein günstiger gestalteten. Die retroperitoneale Lagerung der Milz, die Rydygier und Bardenheuer durch ihre Methoden erzielten, indem sie das Organ ganz oder partiell durch einen Schlitz im Bauchfell hindurchsteckten, war in unserm Falle als Folge einer Entwicklungsstörung bereits vorhanden, so dass sich die Ausführung der Operation, nach Beseitigung der Abknickung, ganz ähnlich der Nephropexie gestaltete. Bemerkenswert ist andererseits, dass hier das Durchstechen von Catgutnähten durch das Parenchym des Organs keine nennenswerte Blutung zur Folge hatte und eine hinreichende Fixation ermöglichte, während man im Allgemeinen diese Art der Fixierung wegen der Gefahr starker Blutung und der Brüchigkeit des Gewebes als wenig zweckmässig ansieht.

Der Fall zeigt, dass selbst ausgesprochene Erscheinungen von Abknickung des Stiels — für deren Zustandekommen hier zweifellos die abnorme Lagerung des Organs ein begünstigendes Moment abgegeben hat — nicht unter allen Umständen die Exstirpation der Wandermilz, die hier von den meisten Autoren gefordert wird, notwendig machen, sondern dass selbst hier durch Beseitigung der Abknickung und Fixierung das Organ erhalten werden kann. Endlich giebt der günstige Erfolg der Operation eine Bestätigung der von

1) Arch. f. klin. Chir. Bd. 50.
2) Deutsche Zeitschr. f. Chir. Bd. 45.

Kouwer[1]) vertretenen Ansicht, dass es nicht so sehr darauf ankommt, ob das Organ an seiner physiologischen Stelle fixiert wird, sondern überall dort angenäht werden kann, wo es nicht hinderlich ist. In dem Falle dieses Autors, der ebenfalls unter der irrtümlichen Diagnose: Wanderniere von der Lumbalgegend aus operiert wurde, kam die Milz unterhalb und nach aussen von der Niere — wie in dem unsrigen — zur Anheilung, ohne dass hierdurch irgend welche Störungen bedingt wurden.

1) Wien. klin. Wochenschr. 1895. Nr. 43.

AUS DER

FREIBURGER CHIRURGISCHEN KLINIK

DES PROF. DR. KRASKE.

XIX.

Das Aneurysma der Subclavia.

Von

Dr. **Oberst,**

Assistenzarzt.

Mehr als 30 Jahre sind verflossen, seit fast zur gleichen Zeit zwei Autoren es unternahmen, über die Pulsadergeschwülste der Schlüsselbeinarterien ausführlich zu berichten. Es waren dies der Deutsche Koch [1]) und der Engländer Poland [2]). Dieser war jenem gegenüber in grossem Vorteil; denn einmal konnte er sich auf die Arbeit seines deutschen Kollegen, die ein Jahr früher — 1869 — erschien, stützen und zweitens hatte er das Material, welches, wie wir sehen werden, vorwiegend der englischen und amerikanischen Literatur angehört, unmittelbarer zur Verfügung wie jener.

Im Jahre 1895 stellte Souchon, hauptsächlich auf die Arbeit Poland's gestützt, die bis dahin veröffentlichten Fälle endogener Aneurysmen des dritten Abschnittes der Subclavia zusammen und berichtete über die Erfolge der operativen Behandlung. Da Souchon's Fälle in ihrer Mehrzahl der vorantiseptischen Zeit angehören. und er die oben angeführte Einschränkung in der Berücksichtigung des Materiales vornimmt, so giebt uns diese Abhandlung

1) Ueber Unterbindungen und Aneurysmen der Arteria subclavia. Langenbeck's Archiv 1869.

2) Statistics of Subclavian Aneurism. Guy's Hospital Reports XV—XVII.

kein Bild von dem Stande der gegenwärtigen Therapie und ihrer Erfolge [1]).

In folgendem Versuche muss ich oft auf die ausgezeichneten Arbeiten der genannten Autoren zurückgreifen, um das Material vollständig beisammen zu haben und um ferner auch den Vergleich der therapeutischen Erfolge der vorantiseptischen Zeit mit unsern jetzigen ziehen zu können. Vorausschicken möchte ich noch, dass die Anschauungen über Aetiologie und Pathologie wenig Veränderung erfahren haben, dass dagegen die Therapie — was besonders die Resultate anlangt — einen grossen Fortschritt zu verzeichnen hat. Erstere werden deswegen nur kurz behandelt werden, während das Hauptgewicht auf die Art und die Erfolge der Behandlung gelegt ist.

Das Aneurysma der Subclavia ist in Deutschland und seinen Nachbarländern, wo Pulsadergeschwülste überhaupt nicht häufig sind, eine seltene Erkrankung. Billroth konnte z. B. in seiner langen klinischen Thätigkeit nur 26 Fälle von Aneurysma beobachten. Nach Koch entfallen in der Zeit bis 1869 auf Deutschland nur 6 Subclaviaaneurysmen, auf England dagegen 67. In London wurde z. B. im Jahre 1871 innerhalb eines Monates die Subclavia viermal wegen Aneurysma unterbunden.

Es unterliegt also keinem Zweifel, dass die Länder der intensivsten Arbeit, des ausgedehntesten Handels und Verkehrs von dieser Erkrankung bevorzugt werden. Den Anteil, welchen das Trauma bei der Entstehung der Pulsadergeschwülste, insbesondere solchen der Subclavia hat, zu bestimmen, ist nicht ganz leicht; aber dass es eine hervorragende Rolle in der Aetiologie dieser Erkrankung spielt, steht fest.

Aneurysmen, welche nach Stich- oder Schussverletzung, nach Einwirkung schwerer stumpfer Gewalt auftreten, sind wohl ohne weiteres auf die Verletzung zurückzuführen. Falls die Verletzung die Arterienwand ganz durchsetzt, strömt das Blut in die Nachbargewebe und wühlt sich hier, wenn der Abfluss nach aussen fehlt,

1) Unser Thema behandelt ferner noch Wyeth: Essays upon the surgical anatomy etc. Trans. of the Americ. med. assoc. 1878. — Jacobsthal's Arbeit: Beiträge zur Statistik der operativ behandelten Aneurysmen (Deutsche Zeitschr. f. Chir. Bd. 68. 1903) war bei der Niederschrift obiger Zeilen noch nicht erschienen. Die sehr ausführliche statistische Abhandlung wurde, soweit es noch anging, berücksichtigt. Derselben verdanke ich auch einige weitere Fälle.

eine Höhle. Wir bezeichnen diesen Zustand als Aneurysma traumaticum spurium oder besser als arterielles Hämatom. Da diese Hämatome im allgemeinen die gleichen Symptome darbieten, wie die wahren Aneurysmen und an die Therapie die gleichen Forderungen stellt, so werde ich dieselben in vorliegender Arbeit ebenfalls berücksichtigen.

Rotter[1]) konnte 5 Fälle von Subclaviaaneurysma nach Stichverletzung zusammenstellen. Von stumpf einwirkenden Gewalten sind Hufschlag oder Fall auf die Schultern oft die Ursache dieses Leidens. Auch Gewalten, welche am Arme angreifen und die Schulter in Mitleidenschaft ziehen, gehören hierher; so Schulterluxationen und die zwecks Einrichtung derselben unternommenen Repositionsmanöver[2]). Unter den 4 Fällen von Subclavia-Aneurysmen, die Billroth beobachtete, sind zwei nach Fall auf die Schultern, einer durch Hufschlag entstanden. Leider sind die Angaben besonders in der älteren Literatur, auf die wir zurückgreifen müssen, um grössere Zahlen zu gewinnen, in dieser Beziehung wenig genau. In Poland's Statistik werden von 121 Fällen 43 auf ein Trauma zurückgeführt, 47 entstanden spontan; bei den übrigen fehlen die diesbezüglichen Angaben. Unter den 72 Aneurysmen der Zusammenstellung 1871—1902 werden 23 ausdrücklich auf eine Verletzung zurückgeführt.

Für die hervorragende Rolle des Traumas in der Aetiologie der Pulsadergeschwülste sprechen auch noch andere Thatsachen. Unter den 121 Fällen Poland's befinden sich nur 10% Frauen. Ferner wird die rechte Seite, die ja bei der Arbeit Verletzungen viel häufiger ausgesetzt ist als die linke, in ganz auffallender Weise bevorzugt; etwa dreimal so häufig als die linke.

Dass gewisse Berufsarten besonders die Entstehung des Subclaviaaneurysma begünstigen, lässt sich nur insoweit feststellen, als jede schwere Arbeit, wie sie Schmiede, Lastträger, Matrosen verrichten, häufiger neben wirklichen Traumen als Entstehungsursache angeführt wird. Was das Alter der Kranken angeht, so finden wir

1) Ueber Stichverletzung der Schlüsselbeingefässe. Berl. klin. Wochenschr. 1893.

2) Inwieweit eine stumpfe Gewalteinwirkung die Entstehung eines arteriellen Hämatoms veranlasst, oder nur durch Schädigung der Gefässwandzerreissung der Media partielle Nekrose etc. die Entstehung eines wahren Aneurysmas begünstigt, wird sich in vivo selten entscheiden lassen; selbst der Leichenbefund und die mikroskopische Untersuchung lässt bei der Beurteilung dieser Zustände zuweilen im Stich.

das mittlere Alter bevorzugt: das Kindesalter weist diese Erkrankung nicht auf, jenseits des 60. Jahres sind Subclaviaaneurysmen seltener.

In chirurgischen Kreisen wird demnach heute wohl allgemein der traumatischen Entstehung der Pulsadergeschwülste das Wort geredet. Unter den pathologischen Anatomen war es vor allen Eppinger[1]), der in überzeugender Weise dem Trauma bei der Entstehung des Aneurysmas seinen Platz anwies. Ausser den seltenen kongenitalen Aneurysmen und den immer auf Infektion (Endocarditis ulcerosa, Strongylus armatus etc.) beruhenden parasitären Aneurysmen unterscheidet Eppinger das Aneurysma simplex traumaticum, das auf eine mechanische Läsion der Gefässwand zurückzuführen ist. Es gelang ihm, bei Untersuchungen des Gefässsystems nach Einwirkung schwerer Gewalt Risse in der Intima und Media nachzuweisen und, falls die Verletzten einige Zeit lebten, beginnende Ausbuchtung der Arterienhäute festzustellen. Nach seiner Definition stellt demnach das Aneurysma eine auf eine streng umschriebene Stelle der Arterie beschränkte Ausweitung derselben dar, an deren Eingang das elastische Gewebe abgesetzt erscheint, und in dessen Wandung sich zum mindesten eine der Arterienwandschichten kontinuierlich fortsetzt.

Damit sind alle jene Formen ausgeschieden, die eine mehr oder weniger gleichmässige Ausdehnung eines Arterienabschnittes darstellen, wie sie am häufigsten an der Aorta und Anonyma vorkommen, und die man besser als Dilatation bezeichnet. Eppinger weist die Theorie Köster's, der in erster Linie das Atherom, die Mesarteritis, als Ursache der Aneurysmenbildung anschuldigt, zurück und äussert sich sogar dahin, dass das Atherom infolge der damit verknüpften Intimawucherungen der Entstehung einer Ausbuchtung direkt hinderlich sei. Wir können Eppinger in dieser Schlussfolgerung nicht vollständig beitreten, denn es ist doch als erwiesen zu betrachten, dass Erkrankungen der Gefässe, insbesondere luetische aber auch atheromatöse, zu einer Nachgiebigkeit ihrer Wandung führen, die sich wohl am häufigsten in einer mehr gleichmässigen spindelförmigen Erweiterung — Dilatation nicht Aneurysma Eppinger's — äussern. Als Ausdruck der Gefässerkrankung finden sich auch in einer Anzahl Fällen neben dem Aneurysma und Subclavia noch weitere Geschwülste anderer Gefässe, inbesondere der Aorta und Anonyma[2]). Man hat im Hinblick auf das multiple

1) Langenbeck's Archiv 1887.

2) Genauere Angaben bei Poland.

Auftreten von Aneurysmen auch von einer aneurysmatischen Diathese gesprochen, die gewissen Rassen eigentümlich sei. Auffallend ist nur, dass bei zwei so verwandten Völkern, wie Briten und Deutsche es sind, ein so grosser Unterschied in der Häufigkeit dieser Erkrankung ist. Bei erkrankten Gefässwänden genügt unter Umständen eine viel geringere Krafteinwirkung, also etwa die gewöhnlichen Anstrengungen im täglichen Leben arbeitender Menschen, oder schliesslich im Verein mit oder auch ohne dieselben, der Anprall einer von einem kräftigen oder hypertrophischen linken Ventrikel ausgestossenen Blutwelle, um eine defekte Stelle allmählich zur Ausdehnung zu bringen.

Die Autopsie ergab denn auch unter 48 Fällen, bei denen das Gefässsystem untersucht wurde, bei 30 endo- und mesarteritische Veränderung. In 13 von diesen 30 Fällen war aber auch ein Trauma als Ursache der Erkrankung anzusehen; 27 Mal war die rechte, dreimal die linke Subclavia betroffen. Die Form der Geschwülste ist zum grössten Teile mehr oder weniger kugelig; spindelförmige cylindrische Aneurysmen sind erheblich seltener.

Wenn wir uns nun die Frage stellen, von welchem Abschnitte der Arterie die Pulsadergeschwulst am ehesten ihren Ausgangspunkt nimmt, so müssen wir uns erinnern, dass die Subclavia dextra und sinistra einige Verschiedenheit aufweisen. Die rechte Arterie ist um Länge der Anonyma kürzer als die linke. Der Anfangspunkt ist so beiderseits verschieden, aber sicher fixiert durch den Abgang aus der Anonyma beziehungsweise Aorta. Als Ende der Subclavia bezeichnen die Anatomen die Austrittsstelle aus den Scalenis. In der Praxis wird zum mindestens dieser Abschnitt — Unterbindungsstelle — noch als der Subclavia zugehörig gerechnet. Vielfach wird ihr Ende jedoch noch weiter peripherwärts verlegt, bis zum untern Rande der ersten Rippe — in England üblich — oder bis zum oberen oder untern Rand des Pectoralis minor. Hyrtl schlägt, um dieser Unsicherheit ein Ende zu machen, vor, die ganze Strecke bis zum Oberarmkopf noch mitzurechnen.

In diesem Verlaufe zerfällt die Arterie in drei Abschnitte: in den trachealen bis zum innern Rande des Scalenus anticus, in den zwischen den Scalenis gelegenen, und endlich in das Endstück vom Austritt aus den Salenis.

Wenn wir nun dem Trauma — gleichgültig gesundes oder erkranktes Gefäss vorausgesetzt — einen erheblichen Einfluss auf die Bildung der Pulsadergeschwulst zuerkennen wollen, so müssen wir

naturgemäss eine Bevorzugung des dritten Abschnittes erwarten: denn hier ist die Arterie zwischen eine unnachgiebige Nachbarschaft — Schlüsselbein und Rippe eingelassen hier kann sie der einwirkenden Gewalt am wenigsten ausweichen. Und in der That geht die weitaus grösste Zahl der Geschwülste von diesem Abschnitt aus[1]).

Die Diagnose eines Aneurysmas in den Claviculargruben ist im allgemeinen nicht schwierig. Die Pulsation wird wie auch an andern Körperstellen dem Untersucher den Zusammenhang mit dem Arteriensystem nahelegen. Unter Umständen können jedoch Geschwülste, insbesondere Cysten, kalte Abscesse, die einem arteriellen Gefässstamme aufsitzen und von ihm Pulsation empfangen, zu Täuschungen Anlass geben. Hierbei ist zu beachten, dass diese den Gefässen aufsitzenden Gebilde nur nach einer Richtung pulsieren — sich heben und senken — während das Aneurysma die Pulsation nach allen Seiten kund giebt[2]). Ferner wird hör- und fühlbares Schwirren im allgemeinen nur den Pulsadergeschwülsten zukommen, wenn auch Druck auf die Arterie von seiten eines Tumors oder ein blutreicher Tumor selbst einmal ähnliche Symptome bieten könnte.

Wir haben bis jetzt vorausgesetzt, dass das Aneurysma sein hervorstechendstes Erkennungszeichen, die Pulsation zeigt. Ist dasselbe thrombosiert, und sitzt es somit dem Gefässrohr als solider Tumor auf, so steigern sich die diagnostischen Schwierigkeiten noch mehr. Unter diesen Umständen können wir auch noch aus der speciellen Diagnostik der Pulsadergeschwülste der einzelnen Halsarterien Nutzen ziehen, wovon in folgendem die Rede sein soll.

Das Aneurysma der Subclavia entwickelt sich in der Supraclaviculargrube ausserhalb der Clavicularportion des M. sternocleidomastoideus und zwar mehr in die Breite. Die Geräusche pflanzen sich am stärksten nach der Achselhöhle hin fort; der Radialpuls ist schwächer als auf der gesunden Seite, die Pulswelle kommt gewöhn-

1) Nach Poland gehen vom III. Teil allein 25 Aneurysmen aus; vom III. Teil und der Axillaris 37; vom II. + III. 9; vom Anfangsteil nur 9. Den ganzen Verlauf der Arterie nehmen 13 Fälle ein. Der II. Teil allein kommt seiner Lage nach nicht in Betracht. Von den 72 Aneurysmen der zweiten Zusammenstellung ging über die Hälfte vom III. Teile aus. Von einer grossen Anzahl konnte der Ausgangspunkt nicht festgestellt werden.

2) Fast unmöglich wird die Diagnose, wenn eine Exostose der ersten Rippe — es sind einige derartige Fälle beobachtet — die Subclavia emporhebt und einen allseitig pulsierenden Tumor der Supraclaviculargrube hervorruft. (London, Medical Journal. 1831.)

lich etwas später. Die Kompression der Axillaris kann eine Aenderung des Aneurysmengeräusches hervorbringen. Es bestehen Cirkulationsstörungen in dem Arme der erkrankten Seite — Oedem, Cyanose Kälte — ferner Sensibilitäts- und Motilitätsstörungen durch Druck der Geschwulst auf den Plexus. — Ein Aneuryma der Carotis communis dagegen kommt zwischen den Ansätzen des Kopfnickers zum Vorschein und wächst mehr nach der Höhe. Die Geräusche pflanzen sich mehr nach dem Halse und Nacken zu fort und ändern sich bei Druck auf die periphere Carotis. An Stelle der Störungen von seiten der obern Extremität treten hier solche von seiten des Gehirns, des Auges, von seiten der Trachea und des Oesophagus, Symptome, von denen die letzteren natürlich auch starken Ausbuchtungen des Anfangsteiles der Subclavia eigentümlich sein können. Auf der rechten Seite bereiten ferner Ausbuchtungen der Anonyma differentialdiagnostisch oft unüberwindliche Schwierigkeiten. Für ein Anonymaaneurysma spricht die Lage der Geschwulst hinter dem Sternum, seine Entwicklung mehr nach der Innenseite des Sternalansatzes des Kopfnickers, schliesslich das Fehlen der für die Aneurysmen bei den angeführten Arterien charakteristischen Zeichen. Auch Aortenaneurysmen können Geschwülste der Subclavia vortäuschen, falls sie nach der Oberschlüsselbeingrube vordringen oder Fortsätze durch die Zwischenrippenräume senden. Es sind auf diese Weise mehrfach diagnostische Irrtümer vorgekommen. Schliesslich können noch die von den Aesten der Subclavia ausgehenden Pulsadergeschwülste, insbesondere wenn sie durch ihre Lage und Grösse den Hauptstamm und dessen Nachbargebilde komprimieren, ein dem Subclaviaaneurysma durchaus gleichen Symptomenkomplex hervorrufen.

Die Diagnose der aneurysmatischen Erkrankung einzelner Abschnitte der Subclavia selbst wird bei cirkumskripter Erkrankung und nicht zu grosser Ausdehnung zu stellen sein; es kommt, wie schon erwähnt, nur das Anfang- und Endstück in Betracht. Hier wird die Lage unmittelbar am äussern Rand des M. sterno-cleido-mastoideus, der Druck auf Trachae und Oesophagus und rechts insbesondere eine Beteiligung des Recurrens in Betracht kommen, dort wird der Sitz der Geschwulst mehr am Akromion, Druck auf den Plexus und die übrigen Störungen von seiten des Armes den Ausschlag geben.

Was die Häufigkeit des Subclaviaaneurysmas anlangt, so habe ich einleitend schon bemerkt, dass bis 1870 121 Fälle zusammen-

sammengestellt werden konnten. In der Zeit von 1870—1902 konnte ich 67 auffinden. Auf Deutschland im weiteren Sinne entfallen aus der ersten Periode 6 Fälle, aus der zweiten 11.

Einen neuen Fall, der in mancher Beziehung von Interesse ist und der zu dieser Arbeit Veranlassung gab, möchte ich hier einfügen. Herr Geh. Hofrat Krasko, meinem verehrten Lehrer. danke ich auch an dieser Stelle für die Ueberlassung dieses Falles. sowie besonders für die Anregung und Förderung der Arbeit.

Der 51 Jahre alte, vorher gesunde und vollständig arbeitsfähige Landwirt Z. war in den ersten Tagen des Juli 1900 damit beschäftigt, eine schwere Wagenleiter, welche in der Scheune mit dem unteren Ende etwa $2^1/_2$ m vom Boden entfernt an der Wand hing, herabzunehmen. Er hakte sie mittelst einer Gabel los und wollte dann mit den Händen nachfassen; sie entglitt ihm jedoch und traf auf die rechte Schulter auf. Er verspürte einen heftigen Schmerz, konnte aber seine Arbeit vollenden. Als nach 3 Tagen die Schmerzen nicht nachliessen und oberhalb des Schlüsselbeines eine grössere Schwellung auftrat, suchte er den Arzt auf. der eine Geschwulst von Hühnereigrösse feststellte. Es wurde Jodkali verordnet und Pat. konnte in der nächsten Zeit unter mässigen Beschwerden seine Arbeit verrichten. Nach $^3/_4$ Jahren war der pulsierende Tumor erheblich gewachsen und verursachte bereits heftige Beschwerden. Nach einem weiteren halben Jahre hatte die Geschwulst die Grösse einer Citrone erreicht. Pat. war vollständig arbeitsunfähig, konnte sich aber zu keiner eingreifenden Behandlung entschliessen. Endlich, im Februar 1903, $2^1/_2$ Jahre nach der Verletzung, fand sich Pat. wegen geradezu unerträglicher Schmerzen dazu bereit, sich einem Heilverfahren zu unterziehen, das vom Arzte wegen der Gefahr einer bevorstehenden Ruptur dringend verlangt wurde.

Status (23. II. 03): Blasser, magerer, leidend aussehender Mann. Haltung vornübergebeugt, rechte Schulter gesenkt; Kopf nach rechts gedreht und gebeugt, sodass der Unterkiefer der noch zu beschreibenden Geschwulst in der rechten Oberschlüsselbeingrube aufruht. Der rechte Arm wird von der Hand der gesunden Seite fest an die Brust angepresst gehalten. Herzspitzenstoss im V. I.R. innerhalb der Mamillarlinie; Herzgrenzen gewöhnlich; Töne rein. 2. Aortenton klappend. Geringes Emphysem der Lungen. Im Urin weder Eiweiss noch Zucker. Temporalarterien nicht geschlängelt; keine Zeichen von Atherom oder Lues.

In der rechten Supraclaviculargrube befindet sich eine sich halbkugelig vorwölbende, stark pulsierende und fluktuierende Geschwulst von der Grösse einer Mannesfaust. Die Haut ist über ihr verschieblich, auf der Kuppe dünn und blau verfärbt. Der Tumor, der nach allen Seiten Pulsation zeigt, kommt unter dem mittleren Teile des Schlüsselbeines hervor und drängt dasselbe nach vorn. An dieser Stelle ist die Clavi-

cula in das Aneurysma eingelassen und nur noch an ihrer Resistenz zu erkennen. Die aufgelegte Hand fühlt über dem Tumor ein ausgesprochenes Schwirren, das auskultatorisch als schabendes Geräusch sich geltend macht. Nach hinten wölbt die Geschwulst den Cucullaris vor, nach abwärts ist eine Dämpfung bis zum obern Rande der 2. Rippe nachzuweisen. Wenn der Kopf nach der gesunden Seite gebeugt und gedreht wird, kommt rechts zwischen der Clavicularportion des Kopfnickers und dem Schlüsselbein ein kleiner dreieckiger Raum zum Vorschein, der von dem Tumor freigelassen ist. Die Infraclaviculargrube ist nicht wesentlich vorgewölbt. Der Radialpuls ist rechts viel schwächer als links und kommt etwas später an. Die Carotis pulsiert links kräftiger als rechts. Der Puls ist kräftig, regelmässig und etwas gespannt. Die Hautvenen in der Nähe des Tumors sind erweitert. Der rechte Arm ist ödematös und mässig cyanotisch. Die Muskulatur ist schlaff; Lähmungen bestehen nicht. Beim Versuche den Arm im Ellenbogen zu strecken oder vom Körper zu abducieren, werden heftige Schmerzen geäussert. Die Beschwerden des Kranken bestehen in überaus heftigen, in Arm und Brust ausstrahlenden Schmerzen, Kribbeln im Arm, Gefühl der Taubheit in den Fingern. Der Augenhintergrund ist beiderseits normal; Schwindel, Kopfschmerzen und dergl. sollen nie bestanden haben.

Operation in Chloroformnarkose (6. III. 03): Da medial von dem Aneurysma, wie schon erwähnt, ein kleiner Raum freigeblieben ist, so wird die Unterbindung der Subclavia im Anfangsteil beschlossen. Schnitt auf die mediale Hälfte der Clavicula bis zur Mitte des Sternums. Nach Durchtrennung der oberflächlichen Fascie wölbt sich die Vena jugularis, die dem medialen Teile des Sackes aufliegt, stark vor. Das Periost der Clavicula wird gespalten und zurückgeschoben, die Muskelansätze zum Teil durchtrennt. Der Versuch, eine Drahtsäge subperiostal um das Schlüsselbein zu führen, gelingt wegen des starken Andrängens des Sackes nicht; der atrophische Knochen wird mit der Hohlmeisselzange durchtrennt und das mediale Drittel reseciert. Es wird auf diese Weise zwischen Aneurysma und dem nach innen verzogenen Sternocleidomastoideus ein wenn auch enger Raum geschaffen, der das Vordringen in die Tiefe gestattet. Zuerst tritt nun der untere Pol der Schilddrüse zutage, dann kommt die Carotis communis zu Gesichte; etwa 3 cm lateral von ihr wölbt sich das Aneurysma vor, über welches der Phrenicus zieht. Der Stamm der Carotis senkt sich centralwärts unter das Sternoclaviculargelenk, Anonyma und Subclavia sind noch nicht sichtbar. Nach Exstirpation eines zurückgelassenen Restes des Claviculaköpfchens und Resektion eines 2 cm breiten Stückes des Manubrium sterni liegt die Anonyma und Carotiswurzel zur Unterbindung frei; von der Subclavia ist noch nichts zu sehen. Beim weiteren Vordringen zeigt sich, dass wohl durch die Ausdehnung des Sackes die Subclavia in ihrem Anfangsteil direkt nach hinten zieht und so durch die Carotiswurzel vollständig verdeckt

wird; sie lässt sich etwa 4 cm verfolgen und verschwindet dann unter dem Aneurysma. Der Recurrens kommt nicht zu Gesicht. Die Gefässscheide wird nun vorsichtig eröffnet. Das Herumführen der Aneurysmennadel stösst auf einige Schwierigkeit: einmal ist die Carotis, die gerade vor der Unterbindungsstelle liegt, sehr im Wege und es erscheint fast leichter, medianwärts nach Verziehen der Carotis nach aussen den Faden herumzuführen, dann ist die Tiefe, in der die Unterbindung ausgeführt werden muss, eine recht beträchtliche. Nach einigem Bemühen gelingt es jedoch, während die Carotis mittels Fadenschlinge nach innen verzogen wird, einen starken Catgutfaden mittelst Deschamps um die Subclavia zu führen: dieselbe wird 1 cm von der Teilungsstelle langsam zugezogen und geknotet. Die Anlegung einer zweiten Ligatur 1 cm peripherwärts gelingt nun leicht. Die Pulsation des Aneurysmas sistiert sofort, der Radialpuls verschwindet; die Cyanose des Armes nimmt in geringem Grade zu. Nach Durchtrennung der Haut und Muskulatur, wobei einzelne kleine Gefässe gefasst wurden, war die Blutung gleich Null. Die Pleura wurde in keiner Weise verletzt. Störungen vonseiten der Narkose traten nur vorübergehend in Form von unregelmässiger Atmung auf. Die Herztätigkeit war nach Beendigung der $1^1/_2$ Stunden dauernden Operation sehr gut, der Puls an der linken Radialis sehr kräftig und regelmässig. In die Tiefe der Wunde wurde ein Jodoformstreifen geführt: auf eine Naht wurde verzichtet.

Pat. wacht rasch aus der Narkose auf. Er klagt über Druckgefühl und Engigkeit auf der Brust; nach Lockerung des Verbandes lassen diese Beschwerden bald nach; heftige Schweissausbrüche treten in den ersten Tagen auf. Die in den Arm und die Schulter ausstrahlenden Schmerzen mindern sich so rasch, dass Pat. schon in den ersten Tagen p. o. mit seinem Zustande sehr zufrieden ist. Die Temperatur bleibt normal; nach Entfernung des Streifens schliesst sich die Wunde langsam. Die Blutcirkulation im Arme ist gut. Dagegen besteht in der ersten Zeit Heiserkeit, welche, wie eine spätere Untersuchung ergab, auf eine rechtsseitige Recurrensparese zurückzuführen ist; dieselbe bessert sich langsam, sodass bei der Entlassung das rechte Stimmband wieder nahezu normal funktioniert.

April: Keine erheblichen Schmerzen mehr im Arme: Aneurysma hart ohne Pulsation zeigt kaum eine Verkleinerung: kein Radialpuls. Wohlbefinden. Steht auf. — Mai: Aneurysma hat deutlich an Umfang abgenommen, was an dem Hervortreten der früher, auch nach der Operation, ganz in dasselbe eingelassenen Clavicula am besten zu erkennen ist. Pat. nimmt rasch an Körpergewicht zu. — Juni: Die Schrumpfung des Sackes macht rasche Fortschritte. Die Bewegungen von Arm und Hand werden freier; kein Radialpuls. — Juli: Von dem Aneurysma ist noch eine kleine harte Prominenz von der Grösse einer Hühnereikuppe wahrzunehmen. Die verbogene Clavicula springt stark vor. Der Radial-

puls ist noch nicht zu fühlen. An der Brachialis ebenfalls keine Pulsation. Der Arm kann im Ellenbogen ohne grössere Beschwerden vollständig gebeugt und gestreckt werden. Die aktive Abduktion des Oberarmes beträgt 60°. Finger und Hand in weitem Umfang beweglich. Am Herzen ist keine Aenderung des Befundes vor der Operation eingetreten. Ueber dem Manubrium sterni keine Dämpfung. Pat. hat sich ausserordentlich erholt. Aus einem abgemagerten, missvergnügten Menschen ist ein wohlgenährter, zufriedener Mann geworden.

Der gewöhnliche Ausgang des Subclaviaaneurysmas ist der Tod des Trägers. Die auf Gefässerkrankung beruhenden im allgemeinen mehr spindelförmigen Geschwülste zeigen ein langsames gleichmässiges Wachstum; die traumatischen wachsen rascher und unregelmässiger, auf Zeiten des Stillstandes folgen Perioden eines stärkeren Wachstumes, bis schliesslich die Katastrophe eintritt. Indes kommen auch vereinzelte spontane Heilungen selbst grosser traumatischer Aneurysmen vor; dieselben sind als überaus glückliche Zufälle zu betrachten und verdanken ihr Zustandekommen besonders günstigen Umständen. So kann man sich vorstellen — und es sind in der That solche Fälle beobachtet worden — dass der Sack das zu- oder abführende Gefässrohr komprimiert und so die Blutcirkulation stark beeinträchtigt oder ganz aufhebt. Ferner kann durch Loslösung eines Gerinnsels die abführende Arterie verstopft werden, eine Beobachtung, die wohl zu dem als Manipulation bezeichneten Heilverfahren geführt hat. Auch eine plötzlich eintretende hochgradige Herabsetzung des Blutdruckes — Collaps — kann im Sinne Valsalva's einen heilenden Einfluss ausüben [1]). Schliesslich sind noch Spontanheilungen zustande gekommen durch Nekrotisierung und Ausstossung des Sackes, ohne dass eine tödliche Blutung eingetreten wäre [2]).

1) Pencoat berichtet, dass ein Pat. mit einem sehr grossen Subclaviaaneurysma kurz vor der beabsichtigten Operation versehentlich 30 Tropfen Aconittinktur nahm. Es erfolgte ein schwerer Collaps, und der Eingriff unterblieb. Von diesem Moment an war die Pulsation verschwunden, der Tumor begann zu schrumpfen. Pat. wurde später Soldat. Während einer Valsalvakur war das Aneurysma rasch gewachsen.

2) Ueber Heilung eines grossen diffusen Aneurysmas machte Olliver im Jahre 1891 Mitteilung. Es war über der Geschwulst eine Ulceration entstanden und es waren schon öfters kleine Blutungen aufgetreten. Als Pat. das mit dem Tumor fest verklebte Hemd ausziehen wollte, folgte das Aneurysma, der Plexus brachialis und ein Stück Schlüsselbein ohne übermässige Blutung nach. Pat. genass.

Mit solch günstigen Zufällen darf natürlich eine zielbewusste Therapie bei einem so ernsten Leiden nicht rechnen. Wenn auch manchmal ein jahrelanger Stillstand im Wachstum eintritt, so können doch unerwartet raschere Wachstumsperioden sich einstellen und die Katastrophe heraufbeschwören. Der Tod erfolgt entweder plötzlich durch Ruptur des Sackes nach aussen oder in die Pleurahöhle und Luftwege, oder es tritt allmählich eine Konsumtion der Kräfte ein. In andern Fällen wird der Druck auf lebenswichtige Gebilde den Exitus beschleunigen oder dessen direkte Ursache sein z. B. Erstickung durch vollständige Kompression der Trachea.

Zur Therapie eines so ungünstig verlaufenden Leidens sind natürlich die mannigfaltigsten Mittel und Wege eingeschlagen worden. Der Angriffspunkt ist hierbei entweder in loco — in oder ausserhalb des Aneurysmas — oder an entfernter Stelle durch Einwirkung auf das Blut, den Blutdruck oder die Gefässerkrankung gewählt worden. Zu den Medikamenten, die in letztgenanntem Sinne wirken, gehört vor allem das Jodkali, das gewiss in einzelnen Fällen besonders bei luetischer Arteritis Besserung und sogar Heilung gebracht hat. Ein Versuch mit diesem Mittel ist deswegen bei der Einfachheit seiner Anwendung, zumal wenn Verdacht syphilitischer Infektion besteht, zu empfehlen. Valsalva's Methode, durch Aushungern, ungenügende Flüssigkeitszufuhr und Drastica den Blutdruck herabzusetzen und so einer Gerinnung im Sacke Vorschub zu leisten, wird wohl heute von keinem Therapeuten mehr streng durchgeführt. Dagegen wird die Einbringung von Medikamenten, die in den Kreislauf gebracht, die Gerinnung des Blutes befördern sollen, zur Zeit in Form von Gelatineinjektionen warm empfohlen. Die Resultate dieser Behandlungsweise sind jedoch sowohl im Experimente als auch in der klinischen Beobachtung noch recht widersprechend. Ein endgültiges Urteil kann darüber noch nicht gefällt werden, allzugrosse Hoffnungen dürfen auf dieses Verfahren jedenfalls nicht gesetzt werden[1]).

Diejenigen Mittel, welche in die Umgebung des Tumors gebracht durch Anregung von Narbenschrumpfung eine Verkleinerung des Sackes bezwecken sollen, kann ich übergehen, da sie schon theo-

1) Zur Injektion sollen 200 gr einer 5% Gelatinekochsalzlösung in Abständen von 8—14 Tagen lange Zeit verwandt werden. Lancereaux erzielte nach 20—30 Injektionen bei 3 Aorten- und einem Subclaviaaneurysma Besserung. Coxton (Guy's hosp. rep. 1902) sah unter 7 Fällen nur einmal eine Besserung und verlor 2 Patienten durch Tetanus.

retisch wenig Erfolg versprechen und tatsächlich nie eine Heilung erzielt haben. Auch Injektionen in das Aneurysma selbst zwecks Beförderung der Blutgerinnung sind ihrer Gefährlichkeit und Aussichtslosigkeit wohl allgemein verlassen.

Anders steht es mit der Einführung von Fremdkörpern, besonders Metallnadeln, Drähten und dergl.; all' diesen Verfahren ist jedoch nur eine Berechtigung bei solchen Pulsadergeschwülsten zuzusprechen, die einer operativen Behandlung unzugänglich sind. Die Methode Mac Even's, die durch Läsion der Gefässwand mittels Nadeln die Erzeugung weisser Thromben bezweckt, scheint sich noch einiger Beliebtheit zu erfreuen und weist neben ungünstigen Ausgängen auch einzelne bescheidene Erfolge auf[1]).

Rein historisches Interesse beanspruchen noch zwei therapeutische Massnahmen, die sogenannte Manipulation und die Behandlung mit der Aetzpaste. Die Manipulation bestand in einer Art Massage des Sackes, wodurch ein Thrombus losgelöst und in das abführende Gefäss geschleudert werden sollte. Das Gelingen dieses gewiss gefährlichen Unterfangens wäre dann einer peripheren Unterbindung gleichzustellen. Es wird neben schweren Schädigungen und Todesfällen auch über Heilungen berichtet. Die Aetzpaste ist wohl selten in Anwendung gebracht worden und kommt einer verstümmelnden Operation gleich, da sie ja die Gewebe ohne Unterschied zerstört, vorausgesetzt, dass nicht Blutung und Sepsis schon vorher dem Leben ein Ende machen[2]). Wir können uns heutzutage die Applikation eines so gefährlichen Mittels kaum mehr vorstellen; in einer Zeit jedoch, als die Ligatur in den meisten Fällen den Exitus nach sich zog, erschien bei dem sonst sichern Tode durch Ruptur des Sackes auch diese Procedur erlaubt.

Auch die Exartikulation des Armes, die mehrfach zwecks Heilung von Subclaviaaneurysmen vorgenommen wurde, können wir als obsolet betrachten; einen thatsächlichen Erfolg hatte dieser Eingriff nie aufzuweisen.

Von den Methoden, welche bei der Behandlung der einer chi-

1) So berichtet Bäumler über erhebliche Besserung bei einem Anonyma und Aortenaneurysma, nachdem die peripherische Ligatur keinen Nutzen gebracht hatte. Die Nadel wurde 13 mal eingeführt und blieb 6—8 Stunden liegen. (Naturforscherversammlung 1896.)

2) Bonnet brachte durch Anwendung der Aetzpaste ein Subclaviaaneurysma von der Grösse zweier Mannsfäuste zur Heilung, wobei allerdings durch Zerstörung des Plexus eine vollständige Paralyse zurückblieb.

rurgischen Therapie zugänglichen Aneurysmen in Betracht kommen, sind zwei Verfahren zu nennen, ein unblutiges — die Kompression — und ein blutiges — die Ligatur mit oder ohne Spaltung (Exstirpation) des Sackes. Wenn auch heute die Kompression der durch die Asepsis seiner Gefahren entkleideten blutigen Behandlung vielfach das Feld hat räumen müssen, so glaube ich doch ausführlich auf dieselbe eingehen zu dürfen, weil es einerseits Fälle giebt, in denen eine Operation kontraindiciert ist, und andrerseits ein blutiger Eingriff oft an dem Widerstreben des Pat. scheitert. (Ich habe in letzter Beziehung besonders die Unfallpatienten im Auge, die ja unter den Aneurysmakranken ein erhebliches Contingent stellen.)

Die Kompression ist direkt auf den Sack gerichtet, sie sucht den centralen oder peripheren Gefässabschnitt anzugreifen; sie geschieht mittels verschiedenartig konstruierter Instrumente, Stangen, elastischer Einwickelung oder durch die menschliche Hand. Die centrale Kompression durch die menschliche Hand ausgeführt, verspricht am meisten Erfolg. Billroth war auch in der antiseptischen Aera ein warmer Anhänger derselben, er sah verhältnismässig oft nach kurzer Kompression dauernde Heilung eintreten [1]). Fischer berechnet die Heilerfolge dieser Methode auf 75 % [2]), wobei durchschnittlich nur 6—9 Stunden komprimiert wurde. Koch's Statistik weist 3 Fälle von Subclaviaaneurysma auf, die durch Kompression geheilt wurden. Die centrale Anwendung dieses Verfahrens wird natürlich bei den Pulsadergeschwülsten der Subclavia oft auf Schwierigkeiten stossen oder der Ausdehnung und anatomischen Lage des Tumors wegen überhaupt nicht ausführbar sein. Es liegen jedoch aus neurer Zeit zwei Beobachtungen vor, welche die Brauchbarkeit der Kompression bei kleinen Subclaviaaneurysmen darthun und die ich deswegen kurz anführen will.

Bei einem hühnereigrossen traumatischen Subclaviaaneurysma wurde nach Schally [3]) digital 7 Stunden ohne Erfolg komprimiert. (Der Daumen drückte in dem Winkel zwischen Kopfnicker und Schlüsselbein die Arterie gegen letzteres.) Auch ein zweiter Versuch führte nicht zum Ziel; nach einer dritten Sitzung fühlte

1) Bei einem Aneurysma der Femoralis und sechs der Poplitea war die Kompression erfolgreich, bei weiteren vier Fällen musste nachträglich das operative Verfahren eintreten. (Billroth eigene Erfahrungen. Wiener Klinik 1893.)

2) Fischer, Die Digitalkompression etc. (Prag. Vierteljahrsschr. 1869.)

3) Prager med. Wochenschr. 1896.

sich der Sack derber an und der Radialpuls war erheblich schwächer geworden. Nach zwei weiteren Sitzungen war das Aneurysma pulslos und es trat Heilung ein. Die Kompression wurde in Zwischenräumen von etwa 8 Tagen ausgeführt in einer Länge von durchschnittlich 7—8 Stunden und scheint, wenigstens im Anfang, recht schmerzhaft gewesen zu sein.

Ueber einen zweiten Fall berichtete v. Bergmann auf dem Chirurgenkongresse 1884. Er liess bei einem kleinen traumatischen Subclaviaaneurysma central komprimieren. Schon nach 2 Stunden war die Pulsation verschwunden und Patient blieb dauernd geheilt.

Die Kompression stellt demnach auch bei Subclaviaaneurysmen unter gewissen Voraussetzungen eine Art der Behandlung dar, die bei relativer Ungefährlichkeit einen Erfolg verspricht.

Von den blutigen Verfahren ist wohl die centrale Ligatur am meisten in Anwendung gebracht worden. Die Unterbindung der Subclavia ist unter Umständen eine schwierige Operation: die tiefe Lage des Gefässes, umgeben von lebenswichtigen Gebilden, der Pleura direkt aufliegend, verlangt genaue anatomische Kenntnisse und sachgemässes Vorgehen; erschwerend tritt hiezu oft die Raumbeengung durch den Tumor und die Veränderung der topographischen Verhältnisse. Noch schwieriger gestaltet sich natürlich die Exstirpation des Sackes; sie wird, falls das Aneurysma einen erheblichen Umfang erreicht hat, in der Supraclaviculargrube kaum mehr ausführbar sein. Eher wäre noch die Spaltung des Sackes nach centraler und peripherer Ligatur angezeigt, doch wird auch dieser Eingriff durch den Abgang der vielen grossen Gefässstämme bedeutend kompliciert und wird leicht zu Nachblutungen Veranlassung geben. Als Todesursache werden ausser Nebenverletzungen während der Operation, wie Eröffnung der Jugularvene und Luftembolie, Verletzung der Pleura, arterielle Blutung aus dem Sack oder einem grossen Gefässstamme in der vorantiseptischen Zeit in erster Linie Blutung und Sepsis angeführt, beide bedingt durch Infektion von der Operationswunde aus. Die Blutungen treten gewöhnlich als Spätblutungen auf, am häufigsten zwischen dem zehnten und zwanzigsten Tage, manchmal erst nach vielen Wochen. Sie erfolgen meistens, nachdem der Faden durchgeschnitten hat, aus dem distalen Gefässlumen oder einer durch Ulceration entstandenen Oeffnung des peripheren Abschnittes. Das centrale Ende ist gewöhnlich gut thrombosiert und giebt selten zu Blutungen Anlass. Mit dem Eintreten der ersten Hämorrhagie ist auch bei sonst gutartiger Eite-

rung das Schicksal des Kranken besiegelt. Nach kürzerer oder längerer Zeit wiederholen sich die Blutungen und der Patient geht an Erschöpfung zu Grunde. Eine zweite erfolgreiche Ligatur in dem inficierten Wundgebiete gelingt fast nie; die gleichen Ursachen, die der ersten Unterbindung verderblich waren, greifen jetzt in erhöhtem Grade an dem bereits in grosser Ausdehnung brüchigen Gefässe an und vereiteln jeden Versuch zur Rettung des unglücklichen Kranken.

Gefahren, welche die Ligatur der Subclavia weiterhin für den Organismus mit sich bringt, können in der mangelhaften Blutzufuhr zu der zugehörigen obern Extremität erblickt werden. Die Erfahrung hat gezeigt, dass die Subclavia indes nicht der Femoralis gleichzustellen ist. Nach v. Bergmann trat unter 90 Unterbindungen der Subclavia wegen Schussverletzungen niemals Gangrän des Armes ein; nur in drei Fällen, in denen schwere Verletzungen des Schultergürtels vorlagen, wurden einzelne Finger brandig. Die Ligatur dieses Gefässes bei Stichverletzungen der Axillaris und Endstückes der Subclavia gab gleichfalls nur gute Resultate. Koch führt unter 212 Unterbindungen der Unterschlüsselbeinarterie (oberhalb der Clavicula) oder Anonyma nur einen Fall von Gangrän des Armes [1]) und 4 Fälle von Gangrän der Hand oder einzelner Finger an [2]). Nach 45 Unterbindungen unterhalb des Schlüsselbeines traten nie bedrohliche Erscheinungen von Seiten der Cirkulation auf. Der Collateralkreislauf schlägt mannigfaltige Wege ein. Bei der Ligatur am äusseren Scalenusrand sind es hauptsächlich die Anastomosen zwischen den Aa. transversa colli und scapulae einerseits und der A. circumflexa scapulae (Ast der A. sub-scapularis) andererseits, welche die Blutzufuhr übernehmen. Bei der Unterbindung des Anfangsteiles kommen folgende Gefässverbindungen in Betracht: A. tyreoidea sup.-inferior, Aa. tyreoideae der andern Seite; A. vertebralis dextra-sinistra (Circulus Wilisii); A. mammaria interna-epigastrica; Aa. intercostales ant. et. post. — Zweige der A. axillaris. Begünstigend für den Collateralkreislauf ist ferner noch die Erfahrungsthatsache, dass nach Ligatur einer grossen Arterie der Blutdruck im ganzen Arteriensystem zunimmt, und zwar am meisten in den Gefässen diesseits der Unterbindung, während er jenseits derselben erheblich sinkt. Die Angaben über die Steigerung des allgemeinen

1) Bei einem schwer betrunkenen Kürassier wurde wegen Stichverletzung der Axillaris unter erschwerten Umständen die Subclavia unterbunden. Am vierten Tage trat Gangrän ein.

2) Diese Fälle waren alle mit schweren septischen Zuständen verknüpft.

Blutdruckes sind spärlich und nur mit Vorsicht zu verwerten, da gewöhnlich nicht besonders darauf geachtet wurde. In unserm Falle fiel auf, dass der Puls nach einer Chloroformnarkose von $1^1/_2$ Stunden ausserordentlich kräftig war; ausserdem stellten sich bei dem Kranken in den drei ersten Tagen nach der Operation bei normaler Körpertemperatur und Wohlbefinden heftige Schweissausbrüche ein. Harn wurde in dieser Zeit ebenfalls reichlich entleert.

Mit überraschender Schnelligkeit kehrt in manchen Fällen nach der Unterbindung der Puls wieder zurück. Nach Koch war die Pulswelle einmal sofort wieder zu fühlen; bei zwei weiteren Kranken im Verlauf der ersten 24 Stunden, bei 12 in den ersten 5 Tagen, bei den übrigen 18 — in 33 Fällen sind zuverlässige Angaben gemacht —, kehrte der Puls später zurück, in einem erst nach 6 Monaten. Die Temperatur des Gliedes ist bei der mangelhaften Blutzufuhr in den allermeisten Fällen herabgesetzt; in einigen Fällen blieb jedoch die Wärme der des gesunden Gliedes gleich, ja vereinzelt stieg die Temperatur und blieb einige Tage höher als auf der andern Seite. In unserm Falle war die Temperatur in den ersten Tagen deutlich herabgesetzt; der Arm war kühl und blasscyanotisch.

Die Erfolge der Subclaviaunterbindung waren in der vorantiseptischen Zeit keine dem operativen Verfahren günstige. Hierdurch erklären sich auch die mannigfaltigen Versuche, auf unblutigem Wege zum Ziele zu kommen. Die Mortalität betrug nach Poland's Statistik über 70 %. Die günstigsten Resultate lieferte die Ligatur am äusseren Scalenusrande oder zwischen den Scalenis — nach Durchtrennung oder Verziehung des vorderen. Die Unterbindung auf der Trachealseite der Scaleni wurde 11 mal mit letalem Ausgange versucht; 12 Anonymaligaturen führten ebenfalls zum Tode [1]). Die periphere Ligatur nach Bradsdor-Wardrop weist gleichfalls nur ungünstige Resultate auf. Schuld an diesen unglücklichen Ausgängen war fast immer die Infektion und die damit verknüpfte septische Blutung.

Es sei gestattet, diesen statistischen Daten der vorantiseptischen Zeit unsere heutigen Resultate gegenüberzustellen. In den letzten 20 Jahren 1883—1902 wurde 32 mal das blutige Verfahren in An-

1) Nur in einem Falle von Unterbindung der Anonyma und Carotis communis gelang es nach Stillung einer Nachblutung aus der Vertebralis den Kranken zu retten.

wendung gebracht [1]).

Ich lasse diese Fälle in Kürze hier folgen:

Aneurysmen der rechten Subclavia.

I. Centrale Ligatur des Anfangsteiles.

1. Halstead (Medical News 1900).

Aneurysma des III. Teiles von Hühnereigrösse bei einer 44j. Frau; kein Trauma, keine Lues. Operation: Lappenschnitt mit der Basis nach unten. Beim Versuche die Aneurysmennadel innerhalb des Abgangs der Vertebralis um die Subclavia zu führen, zerreisst letztere auf der Hinterseite. Die profuse Blutung wird durch Digitalkompression beherrscht und das innere Drittel der Clavicula reseciert. Ligatur der Arterie proximal von der Rupturstelle doppelt peripher einfach mit Catgut. Schluss der Wundeheilung p. p. Die Pulsation sistiert und kehrt nicht wieder. Beobachtungszeit 6 Wochen; kein Radialpuls.

2. Tuffier 1900 (Jacobsthal, Deutsche Zeitschr. f. Chir. Bd. 68).

Voluminöses A. bei einer Frau innerhalb und ausserhalb des Scalenus. Operation: Die Abtrennung des Sackes vom Plexus ist unmöglich. Ligatur des ersten Teiles. Nach 3 Monaten ist von dem A. nichts mehr wahrzunehmen. Heilung auch noch 1 Jahr p. o. beobachtet.

3. Kraske (in dieser Arbeit mitgeteilt).

Ligatur der Subclavia nahe der Abgangsstelle von der Anonyma. Heilung. Beobachtungszeit: 4 Monate [2]).

Unterbindung der Anonyma.

4. May (Lancet 1886).

Pat. hatte dreimal eine Luxation der rechten Schulter erlitten. Seit 9 Wochen Aneurysma in der rechten Supraclaviculargrube. Operation: Ligatur der Anonyma mittels 6fachem Catgut und 3fachem Knoten. Nach 4 Stunden kehrt der Radialpuls zurück. Nach 15 Tagen Blutung, die sich öfters wiederholt und nach 4 Tagen zum Tode führt. — Das Gefäss zeigte an der Stelle, wo der Knoten lag, eine Oeffnung. Die übrige Arterienwand war intakt. Das A. hatte bereits einige Wirbelkörper zerstört.

1) Von den 16 nicht operativ behandelten Fällen wurden 2 durch Kompression geheilt (Schally, v. Bergmann). Jodkali brachte dreimal guten Erfolg bei luetischer Erkrankung (Valladies Sheen Duckworth); einmal versagte es vollständig. Durch Mac Evens Methode trat einmal vollständige Thrombosierung ein (Mac Even), einmal Exitus. Lanceraux erzielte durch Gelatineinjektionen Besserung, Pitres hatte keinen Erfolg. Olliver sah eine Spontanheilung. In 5 weiteren Fällen wurde keine Therapie eingeleitet.

2) Vgl. Nachtrag am Schlusse der Arbeit S. 490.

Unterbindung der Anonyma und Carotis communis.

5. Twynam (Lancet 1890).

Pat. unterband bei einem 18j. Mädchen, das sich durch eine Clavicularfraktur ein A. der Subclavia zugezogen hatte, nach vergeblichen Versuchen mit unblutiger Behandlung die Anonyma und Carotis communis. Exitus 18 Stunden p. o. an Cirkulationsstörungen des Gehirnes.

Unterbindung des dritten Teiles.

6. Gussenbauer (Wiener klin. 1895).

Fechtlehrer, 54 Jahre alt. Pulsierender Tumor der Infraclaviculargrube seit ca. 3 Jahren; vorher Schmerzen und Gefühl des Taubseins im rechten Arm. 1893 erfolglos mit Kompression behandelt. 1894 erreicht das A. Kindskopfgrösse. Kompression wird nicht vertragen. Operation Februar 1895: Ligatur der Subclavia oberhalb der Clavicula. Pulsation sistiert; Radialpuls nach einiger Zeit wieder schwach zu fühlen. Die Schmerzen verschwinden zwar, doch tritt Atrophie des Armes und trommelschlägelartige Verdickungen der Nagelphalangen auf. Durch Faradisation wird die Motilität gebessert (7. VI.).

Centrale und periphere Unterbindung.

7. Helferich 1887 (Dissertat. von Ullrich. Greifswald).

Nach Fall auf den Rücken entstand allmählich ein pulsierender Tumor, der nach 3 Jahren über Kindskopfgrösse erreichte und sich vom rechten Sternocleidomastoideus unter dem Pectoralis weg bis zur Axilla erstreckte. Die Ligatur der Anonyma gelang ohne Schwierigkeit. Der Sack wurde nun ausgedrückt, füllte sich aber rasch wieder. Unterbindung der Carotis communis ist ohne Einfluss. Nach Ligatur der Subclavia am äussern Scalenusrand füllt sich das Aneurysma langsamer. Pat. erwacht nicht aus der Narkose und stirbt zwei Tage p. o. im Coma. Autopsie: Embolien der Gehirnarterien. Das Aneurysma hat die obern Rippen stark nach einwärts gedrängt. Es sind noch Aneurysmen der rechten Axillaris, linken Subclavia und Aorta descendens vorhanden.

8. Pitts (Lancet 1897).

A. des 2. und 3. Teiles der Subclavia; Herzfehler. Ligatur des Anfangsteiles. Die Aeste können der Ausdehnung des A. wegen nicht gefunden werden. Die Pulsation kehrt bald wieder. Es ist ein neues Aneurysma proximal von der Unterbindungsstelle entstanden. Ligatur der Axillaris. Tod nach wenigen Wochen durch Hämorrhagie von der Subclavialigatur. Autopsie: Gefässwand brüchig; Ligatur hat durchgeschnitten. Proximal von der Ligaturstelle neues A.; keine Eiterung.

9. Clutton (Lancet 1897).

54 Jahre alter Küfer; keine Zeichen von Lues. Seit 3 Jahren Schmerzen in der rechten Schulter und Arm. A. von Walnussgrösse am

Aussenrande des Scalenus. I. Operation (März 1896): Ligatur am innern Scalenusrande doppelt mit Goldschlägerhaut peripher vom Abgange der Thyreoidea und Mammaria interna. Pulsation kehrt bald wieder. — II. Operation (10. Juni 1896): Abermals Ligatur des Anfangsteiles central vom Abgange der Thyreoidea und Mammaria int.: Ligatur auch dieser Gefässe (Seide). Von der ersten Ligatur ist nichts mehr zu sehen; das Lumen ist vollständig wieder hergestellt. Das A. pulsiert wieder. — III. Operation (17. Juni): Ligatur der Axillaris; Pulsation vermindert, verschwindet später ganz. Keine Schwellung und Pulsation zu fühlen, kein Radialpuls. (Der Operateur äussert die Ansicht, dass bei erstmaliger Unterbindung mit Seide die folgenden Operationen überflüssig geworden wären.)

Spaltung des Sackes nach provisorischer centraler Unterbindung.

10. Miles (Medical News 1893).

6 Wochen nach einer Schussverletzung bestand ein A. von Orangengrösse. Operation: provisorische Ligatur des Anfangsteiles. Incision des Sackes unter Kompression der Axillaris. Aufsuchen der Arterienwunde, die einen Defekt der halben Cirkumferenz aufweist. Durchtrennung und Ligatur der beiden Stümpfe. Geringer Blutverlust. Tamponade des Sackes. Heilung ohne Zwischenfall.

11. Coppinger (Lancet 1893, 1895).

Hühnereigrosses Aneurysma des Endteils auch unterhalb der Clavicula; A. der Axillaris bei einem 53j. Mann. Ligatur der Anonyma und Carotis communis mit Seide. Pulsation bleibt aus, ebenso Radialpuls. Nach $2^1/_2$ Jahren nachuntersucht: geheilt.

12. Burrel (Boston med. and surg. journ. 1895 bei Souchon).

54j. Mann; seit $1^1/_2$ Jahren pulsierende Geschwulst. Herzleiden. Operation: Nach Durchtrennung der Muskelansätze und Resektion des Sternums doppelte Seidenligatur der Anonyma. Aneurysma nimmt die Subclavia und Carotis communis ein. Pulsation im A. und Radialis verschwunden. Am 6. Tage Radialpuls wieder fühlbar. Gefühl des Taubseins und Schwellung des rechten Armes. Tod am 104. Tage. Autopsie: Sklerose der Aorta und der grossen Gefässe, Lues. Aneurysma der rechten Subclavia; Erweiterung der Anonyma. An der peripheren Ligaturstelle ist die Anonyma verschlossen; der proximal angelegte Faden hat durchgeschnitten, ist aber nach Wiederherstellung des Lumens eingeheilt.

13. Symonds (Lancet 1899).

A. der rechten Supraclaviculargrube vom zweiten Teile der Subclavia ausgehend. Beim Versuche, den Anfangsteil zu unterbinden, starke Blutung. Ligatur der Anonyma und Carotis communis. Heilung. Beobachtungszeit nicht angegeben.

Exstirpation des Aneurysmas.

14. Schopf (Wiener klin. Wochenschr. 1891).

Ein A. der rechten Subclavia und Axillaris war bei einem 46j. Manne spontan obliteriert, verursachte aber durch Druck auf die Nervenstämme erhebliche motorische und trophische Störungen. Die Exstirpation war schwierig; es gingen Teile der Nerven, die mit dem Sacke innig verwachsen waren, verloren; auch von der Vene abzukommen, gelang nur mühsam. Die Axillaris war obliteriert; die Subclavia pulsierte oberhalb des Sackes stark. Es trat rasche Besserung der vorhandenen Beschwerden ein.

15. Moynihan (Annals of surg. 1898).

31j. Mann; luetische Infektion; seit August 1896 pulsierender Tumor der rechten Halsseite; Bettruhe, knappe Diät und Jodkali erfolglos. A. von Hühnereigrösse oberhalb der Clavicula mehr medial. I. Operation (8. Dez. 1897): Lappenschnitt mit der Konvexität nach unten; Resektion der mittleren Schlüsselbeinpartie. Ligatur der Subclavia im zweiten Abschnitt und des ersten Teiles der Axillaris, Exstirpation des A. Erysipel, Eiterung. 6. und 8. Februar Hämorrhagie. — II. Operation. Nach Resektion des Sternums Seidenligatur der Anonyma und Carotis communis. Blutung steht; Exitus 1 Stunde p. o. Autopsie: Subclavia an den Unterbindungsstellen verschlossen; centralwärts von der Subclavialigatur haselnussgrosses geplatztes Aneurysma.

16. Allingham (Lancet 1899).

25j. Seemann; seit 3 Jahren langsam zunehmende Schwellung der rechten Supraclaviculargrube. Das A. reicht vom Kopfnickerrand bis zum Trapezius. Ligatur am innern Scalenusrand mit Känguruhsehne. Nach 3 Tagen wieder Pulsation, nach 4 Wochen scheint sich das A. wieder auszudehnen. — II. Operation: Resektion des mittleren Schlüsselbeinabschnittes. Ligatur der Axillaris. Das Ablösen des Sackes vom Plexus, der ersten Rippe und der Vene gelingt nur unter Schwierigkeiten; an letzterer ist eine seitliche Ligatur notwendig. Das A. geht vom III. Teil der Arterie aus. Unterbindung des II. Teiles und Ligatur der Transversa colli. Heilung mit guter Funktion des Armes. Das A. enthält festes Gerinnsel; Subclavia nicht vollständig verschlossen.

17. Lediard (Trans. of the clinic. soc.).

39 Jahre alter Heizer; vor 10 Monaten Beginn der Erkrankung mit Anschwellung der rechten Halsseite und Schmerzen im Arme. A. ist enteneigross. I. Operation (14. IV. 99): Ligatur des Anfangsteiles vor Abgang der Aeste mit Känguruhsehne, Pulsation im A. und Radialpuls verschwunden, kehren jedoch bald wieder. — II. Operation (4. VIII.): Ligatur des ersten Teiles der Axillaris. Pulsation anfangs verschwunden, kehrt bald wieder. Wachstum des A.; stärkere Schmerzen. — III. Ope-

ration (21. I. 00): Nach Resektion der Clavicula und Ligatur eines grossen Gefässes Exstirpation des Sackes ohne Schwierigkeit und ohne grössere Blutung. Langsame Besserung. April: Arm frei beweglich bis auf die Erhebung über die Horizontale. A. enthält keine Thromben; aber atheromatöse Stellen.

Periphere Unterbindung der Subclavia.

18. Meriwether (Annals of surg. 1891).

Bei einem 60j. Schmied begann vor 2 Jahren sich oberhalb des rechten Sternoclaviculargelenkes eine pulsierende Schwellung auszubilden. Keine Lues. Unterbindung der Subclavia am Scalenusaussenrande mit Catgut. Pulsation unverändert; Radialpuls kehrt nach 3 Tagen wieder. Der Tumor wird fester und kleiner; die Beschwerden verschwinden vollständig.

19. Lloyd, J. (Brit. med. journal 1898).

55j. Mann; keine Lues, kein Trauma. Citronengrosses A. des Anfangsteiles und wahrscheinlich auch der Anonyma. Gleichzeitige Unterbindung der Carotis communis und der Axillaris mit Catgut. Nach 5 Wochen Tumor hart von der Grösse einer halben Walnuss; keine Störungen von seiten des Gehirnes.

20. Gérard-Marchant (Académ. de méd. 1900).

Bei einem A. des Anfangsteiles der Subclavia und Anonyma wurden zuerst Gelatineinjektionen ohne Erfolg angewandt. Die Unterbindung der Carotis communis und Axillaris brachte an Heilung grenzende Besserung.

21. Braun (Deutsche Zeitschr. f. Chir., Beiträge zur Statistik etc. von Jacobsthal).

Bei dem 51 Jahre alten Mann traten seit 3 Monaten Schmerzen in der rechten Schulter auf. Lues. Pulsierende Vorwölbung der rechten Fossa supraclavicularis. Operation (Nov. 1900): Das A. reicht weit medianwärts, so dass eine centrale Ligatur unmöglich erscheint. Ligatur der unveränderten Subclavia unterhalb der Clavicula. Radialpuls sistiert; Pulsation im A. unverändert. Geringe Entzündung der Wunde. Nach 4 Wochen ist die Pulsation und Grösse des Tumors nicht verändert; die Schmerzen sind dagegen verschwunden. Der Radialpuls ist nur schwach fühlbar. Nach 2 Jahren ist keine Schwellung mehr zu fühlen.

Aneurysmen der linken Subclavia.

Centrale Ligatur des Anfangsteiles.

22. Schumpert (Medical Record 1898).

Traumatisches A. in der Supraclaviculargrube von Orangengrösse: Arm ödematös, starke Schmerzen. Operation: Eingehen zuerst zwischen Carotis communis und Vene, dann am innern Scalenusrand. Zweifache Ligatur mit Seide. Pulsation sistiert und kehrt nicht wieder. Nach

9 Wochen verlässt der Pat. mit brauchbarem Arm das Hospital; kein Radialpuls.

23. Kammerer (Medical Record 1899).

47j. Pat.; vor 20 Jahren luetische Infektion. Seit 1/4 Jahr kleine Schwellung der Supraclaviculargrube. Will vorher einen Stoss erlitten haben. Jetzt mannsfaustgrosser pulsierender Tumor, die ganze Supraclaviculargrube ausfüllend der Ruptur nahe. Resektion der Clavicula und des angrenzenden Sternums; da der Raum noch nicht genügt, Resektion der ersten und zweiten Rippe und eines grossen Stückes Brustbein. Die Isolierung der Arterie von der Vene macht grosse Schwierigkeiten. Freilegen des Aortenbogens und Ligatur der Subclavia einen Zoll von der Anfangsstelle entfernt mit Catgut. Dauer der Operation 3 Stunden. Pat. erholt sich gut, am dritten Tage kehrt der Radialpuls zurück, das Aneurysma wird fester und pulsiert nicht; die Cirkulationsstörungen im Arme sind nicht erheblich. Drei Wochen Wohlbefinden, dann Blutung aus der nur zum Teil genähten aseptischen Operationswunde; die Hämorrhagien wiederholen sich 10 Tage lang und Pat. stirbt an Erschöpfung. Bei der Autopsie zeigt sich, dass bei aseptischen Wundverhältnissen der Faden grösstenteils resorbiert war und an einer Stelle durchgeschnitten hatte.

Unterbindung des zweiten Teiles.

24. Godlee (Medico-chirurg. Trans. 1892).

66 Jahre alter Mann; seit 3 Monaten Gefühl des Taubseins im linken Arme; keine Lues, kein Trauma. Grosses A. des Anfangsteiles der Axillaris; auch oberhalb der Clavicula stärkere Pulsation. — 29. VIII. 91 Operation: nach partieller Durchtrennung des Scalenus anticus Ligatur des II. Teiles mit Catgut. Aufhören der Pulsation und Schrumpfung des A., subjektive Beschwerden verschwinden. Es entwickelt sich jedoch ein Aortenaneurysma.

25. Croly (Dublin Journal 1898).

A. der linken Subclavia in der Infraclaviculargrube von grosser Ausdehnung im Verlaufe von 1 1/2 Jahren nach Stichverletzung entstanden. Operation: Freilegen des Scalenus anticus und Durchtrennung der äussern Hälfte desselben, wodurch das Gefäss gut zugänglich wird. Doppelte Unterbindung mit Goldschlägerhaut. Heilung ohne Zwischenfall; Pat. wird wieder vollkommen arbeitsfähig.

26. Wrigt und Wrigley (Lancet I 1901).

Der 36j. Pat. musste vielfach schwere Säcke heben; keine luetische Infektion. Beginn der Beschwerden vor 3—4 Jahren. In der linken Supra- und Infraclaviculargrube, den äussern Teil derselben einnehmend, pulsierende Schwellung. — 19. XII. 00 Operation: der dritte Teil ist dilatiert; Freilegen des zweiten Abschnittes durch Verziehen des Scalenus und zweifache Seidenligatur. Pulsation sistiert, ebenso Radialpuls. —

26. II. Aneurysma klein, hart nicht pulsierend; Radialpuls wieder schwach fühlbar.

Unterbindung des dritten Teiles.

27. Braun (Cohen. Dissertat. Göttingen 1898).

59 Jahre alter Wallmeister: bemerkte seit 1½ Jahren Schwäche im linken Arme und Gefühl des Taubseins; später eine Geschwulst unter dem acromialen Teile der Clavicula. — 2. VI. 94. Ligatur der Subclavia am Scalenusaussenrande doppelt mit Seide. Pulsation im A. und der Radialis sistiert. 7. VI. Rückkehr des Radialpulses. 9. VI. Lungenerscheinungen; 24. VI. Exitus. Autopsie: A. der Subclavia thrombosiert. Faustgrosses Aneurysma der Aorta ascendens; Atherom; Herzverfettung und Embolie der Lungenarterien.

28. Heuston (Lancet 1900 I).

Bei dem 50 Jahre alten Pat. wurde wegen eines traumatischen(?) Subclavio-axillar-A. die Unterbindung am Scalenusaussenrande mit Catgut vorgenommen. Radialpuls kehrt am 8. Tage zurück; nach 23 Tagen entlassen. Tumor kleiner hart, nicht pulsierend; wird vollständig gesund arbeitsfähig. Beobachtungszeit 4 Jahre.

Exstirpation.

29. König (Cohen, Dissertat. Göttingen 1898).

Der 32j. Pat. erlitt 1882 einen Clavicularbruch links. Im Januar 1900 stiess er Nachts gegen eine Säule; im Februar wurde zuerst eine pulsierende Schwellung der linken Halsseite bemerkt. A. von Kibitzeigrösse vom Sternocleidomastoideus und Cucullaris begrenzt; über die Geschwulst ziehen Stränge weg und oberhalb ist ein knöcherner Widerstand zu fühlen. — 1. V. 90 Operation: Bogenschnitt, temporäre Resektion der Clavicula: 7 cm lange bis 1½ Finger dicke spindelförmige Erweiterung der Subclavia, die über einer Halsrippe wie in einer Rippe wegzieht. Resektion des erweiterten Abschnittes nach centraler und peripherer Unterbindung, Naht. Heilung ohne Störung; Radialpuls kehrt rasch wieder. Am 26. V. geheilt entlassen. In dem Aneurysma klappenartige Exkrescenzen.

Periphere Unterbindung.

30. Carmine (La Riforma med. 1894)[1]).

50j. Mann wurde von einem Wagen zu Boden geworfen und erlitt Kontusionen an verschiedenen Körperstellen. Einige Monate später Schmerzen in der linken Schulter und im linken Arm, seit derselben Zeit pulsierender Tumor in der linken Supraclaviculargegend. Nach 3 Jahren füllt das A. die Oberschlüsselbeingrube vollständig aus. Operation: Unterbindung der Axillaris; Heilung p. p. Radialpuls verschwunden, Pulsation

1) Nach Jacobsthal citiert.

des A. geringer, bis auf die Hälfte verkleinert. Am 10. Tage p. o. Radialpuls wieder fühlbar. Erneutes Wachstum, Schmerzen. Durch Galvanisation wird nun ein ebenso guter Erfolg erzielt, als anfangs durch die Operation. 4 Monate gutes Befinden. Dann plötzlich nach dem Heben eines schweren Gegenstandes Schmerzen und Wachstum des A. Tod nach wenigen Tagen an Ruptur.

31. Thorburne (Brit. med. Journal 1895).

Der 51j. Pat. erlitt vor 2 Jahren einen heftigen Stoss von einer Wagendeichsel gegen die linke Unterschlüsselbeingegend. 18 Monate später wurde zuerst eine Schwellung der linken Halsseite bemerkt. Keine Lues oder Atherom. Das A. füllt die ganze Oberschlüsselbeingrube aus. Operation: Der Versuch, den Anfangsteil der Axillaris zu unterbinden, wird wegen Erweiterung dieses Gefässteiles aufgegeben. Ligatur weiter peripherwärts nach Durchtrennung des Pect. minor. Am 10. Tage ist der Tumor hart und pulslos. Am 17. Tage kehrt die Pulsation zurück. Elektrolyse bewirkt Aufhören der Pulsation; nach 4 Tagen Wiederkehr derselben. Nach einer zweiten Applikation der Elektrolyse verschwindet die Pulsation wieder. Pat. verlässt das Spital.

32. Barkley (New York Journal 1900).

A. der linken Subclavia in der Oberschlüsselbeingrube; B. konnte dem zuführenden Stamme nicht beikommen und unterband peripher mit Seide. Der Erfolg war gut; die Beschwerden verschwanden.

Bei diesen 32 angeführten Fällen — 21mal war die rechte, 11mal die linke Subclavia betroffen — trat 7mal ein unglücklicher Ausgang ein [1]). Als Todesursache wird bei 2 Kranken Hämorrhagie infolge Durchschneidens der Ligatur angegeben, ohne dass eine Infektion eingetreten sei. 2mal trat der Exitus bei Unterbindung der Anonyma und Carotis communis durch Cirkulationsstörungen des Gehirnes ein. In einem weiteren Falle bildete sich proximal von der Unterbindungsstelle ein neues Aneurysma, durch dessen Ruptur die tödliche Blutung erfolgte [2]). Schliesslich verlor Braun nach centraler Ligatur einen Kranken nach 3 Wochen an Lungenembolie.

Auf die einzelnen Gefässabschnitte verteilt sich die Mortalität folgendermassen: Die Anonymaunterbindung verlief in 3 Fällen tödlich (50%). Die Ligatur im ersten, zweiten und dritten Abschnitte zog je einmal den Exitus nach sich. Eine Exstirpation wurde ebenfalls mit unglücklichem Ausgange vorgenommen.

---

1) 5mal war die rechte, 2 mal die linke Seite betroffen.

2) In diesem Falle — es ist dies der einzige — war eine Wundinfektion eingetreten (Moynihan).

Was nun die Resultate des operativen Verfahrens betrifft, so ergab die centrale Ligatur der rechten Subclavia 6 Erfolge, worunter der Fall Coppinger (Anonyma- und Carotisligatur) mit einer Beobachtungsdauer von $2^1/_2$ Jahren und der Fall Tuffier (Ligatur des Anfangsteiles) mit einjähriger Beobachtung als definitiv geheilt betrachtet werden können. Bei den Kranken Gussenbauer's und Kraske's (Ligatur des dritten bezw. ersten Teiles) war nach 4 Monaten nur noch ein kleiner harter nicht pulsierender Rest nachzuweisen. Halstead (Ligatur des I. Teiles) entliess seine Patientin nach 6 Wochen als geheilt, Symonds (Anonyma- und Carotisligatur) macht keine Angabe über die Beobachtungszeit seiner „geheilten" Kranken[1]).

Die centrale Unterbindung der linken Subclavia brachte zwei definitive Erfolge: Heuston Ligatur des III. Teiles (Heilung nach 4 Jahren festgestellt) und Croly Ligatur des II. Teiles (Pat. verrichtete seine Arbeit wieder in vollem Umfange). Schumpert und Wright entliessen ihre Kranken nach 2 Monaten als geheilt[2]).

Misserfolge der centralen Ligatur wurden nur auf der rechten Seite beobachtet und zwar 4 mal: Pitts beobachtete nach Ligatur des ersten Teiles central von der Unterbindung ein neues Aneurysma; Clutton fand die doppelt mit Goldschlägerhaut (Stayknot) unterbundene Arterie bei der zweiten Operation wieder normal durchgängig und misst dem Materiale Schuld an diesem Misserfolge bei. In dem Falle von Allingham war das Aneurysma zwar mit Gerinnseln ausgefüllt, das zuführende bei dem ersten Eingriff mit Känguruhsehne unterbundene Gefäss zum Teil wieder wegsam. Die einfache Ligatur mittels eines resorbierbaren Materials war hier den Anforderungen nicht vollständig gewachsen. Bei Lediard's Patienten scheint sich sehr rasch ein Collateralkreislauf gebildet zu haben; das Aneurysma war nicht thrombosiert; ein grosses Gefäss versorgte es mit Blut.

Die Exstirpation brachte 4 Dauererfolge; ein fünfter Kranker starb, wie schon erwähnt.

Die Incision des Sackes bei einem arteriellen Hämatom nach provisorischer centraler Unterbindung und Ligatur an der Ver-

1) Burrel's Kranker (Anonymaligatur) starb 104 Tage nach der Operation; eine Ligatur hatte durchgeschnitten, die zweite verschloss das Lumen.

2) Bei Godlee's Patienten war 10 Wochen nach der Operation das Aneurysma der Subclavia pulslos und geschrumpft, es hatte sich aber ein Aortenaneurysma entwickelt.

letzungsstelle hatte ebenfalls einen vollen Erfolg zu verzeichnen.

Nach der peripheren Unterbindung der rechten Subclavia trat in allen 4 Fällen erhebliche Besserung ein; das Aneurysma wurde fester und kleiner, die Pulsation liess nach und verschwand ganz; die Beobachtungszeit ist jedoch gewöhnlich nur kurz. Nur bei Braun's Kranken wurde nach $2^1/_2$ Jahren die Heilung festgestellt. Auf der linken Seite dagegen wurde unter drei Fällen nur einmal eine Besserung erzielt; die beiden übrigen blieben unbeeinflusst.

Die Mortalität der operativen Behandlung des Subclaviaaneurysmas ist demnach in der Zeit der aseptischen Wundbehandlung auf 22% gesunken [1]).

Heilung oder Besserung wurde bei den Ueberlebenden in allen Fällen erzielt, ausgenommen bei zwei peripheren Unterbindungen. Die Zahl der definitiv Geheilten ist allerdings nur 10: 4 centrale Ligaturen, 4 Exstirpationen, 1 Spaltung und 1 periphere Unterbindung. Bei 2 Kranken ist die endgültige Heilung mit absoluter Sicherheit zu erwarten (Beobachtungszeit 4 Monate); bei 2 weitern ist ebenfalls mit grosser Wahrscheinlichkeit ein Dauererfolg in Aussicht (Zeit 6—8 Wochen). Zwei Fälle werden nur als geheilt bezeichnet, ohne Angabe der Zeit, so dass wir dieselben nicht den definitiven Heilungen beifügen möchten. Bei den übrigen Kranken ist die Beobachtungszeit zu kurz oder die Angaben sind zu ungenau, um ein Urteil über den endgültigen Erfolg der Operation zu gestatten.

Die Erfahrung hat gelehrt, dass wir nur dann mit Sicherheit einen endgültigen Erfolg der Unterbindung erwarten dürfen, wenn die Pulsation nach der Ligatur sofort und vollständig sistiert, das Aneurysma hart wird und die Pulsation in den ersten 6 Wochen zu keiner Zeit — auch nicht vorübergehend oder abgeschwächt — wiederkehrt. Sind diese Bedingungen aber erfüllt, so dürfen wir auf eine vollständige Heilung rechnen [2]). —

Welche der operativen Methoden soll nun bei der Behandlung des Subclaviaaneurysmas angewandt werden? Die Neigung, die sich

1) Für die rechte Seite 25%; für die linke 18%. Eine höhere Mortalität für die rechte Seite lässt sich aus diesem geringen Unterschiede nicht konstruieren, zumal wenn man bedenkt, dass rechts 6 Anonymaligaturen mit 3 Todesfällen vorliegen.

2) Treten später, manchmal nach Jahren, wieder Aneurysmasymptome auf, so handelt es sich gewöhnlich um ein neues Aneurysma, das meistens an dem centralwärts gelegenen Gefässabschnitt auftritt.

in der letzten Zeit Geltung verschafft hat, bei Pulsadergeschwülsten an den Extremitäten der Exstirpation vor den andern operativen Verfahren den Vorzug zu geben, scheint man auch auf die Subclavia übertragen zu wollen. Zur Begründung dieses radikalen Vorgehens — das ja bei kleinen Tumoren schon immer geübt wurde — wird in erster Linie die Beobachtung von Recidiven nach der Ligatur angeführt. Der Unterbindung nach Hunter am Orte der Wahl wird ferner der gewiss nicht unberechtigte Vorwurf gemacht. dass sie ein unnötig grosses Stück Gefäss aus der Cirkulation ausschalte und dadurch die Gefahr der Gangrän vermehre. Diesen Nachteil vermeidet die Ligatur nach Anel unmittelbar oberhalb des Sackes ebenso gut wie die Exstirpation. Man hat sich vielfach gescheut, in direkter Nähe des Aneurysmas zu unterbinden, weil die Ansicht bestand, dass die Geschwülste immer auf eine Gefässerkrankung zurückzuführen seien und man an einem erkrankten Gefässe die Unterbindung vorzunehmen sich nicht getraute. Wir haben indes gesehen, dass so schwere Veränderungen der Gefässe, die eine Ligatur nicht zuliessen, eigentlich kaum vorkommen, und dass bei sonst gesundem Arteriensystem auch das Gefäss in unmittelbarer Nähe des Aneurysmas intakt ist. Das Durchschneiden der Fäden in vorantiseptischer Zeit beruhte wohl immer auf Infektion.

Die Erfolge der Exstirpation an den Extremitäten und am Kopfe sind unzweifelhaft gute. Kübler[1]) stellte, drei Fälle aus der v. Bruns'schen Klinik inbegriffen, deren 40 zusammen; 39 wurden geheilt, ein Knabe starb infolge starken Blutverlustes. Fünf der Patienten waren vorher erfolglos nach Hunter operiert worden. Als Vorzüge vor der Spaltung des Sackes nach Antyllus wird vor allem die Sicherheit in der Vermeidung der Nachblutung und nachträglichen Infektion hervorgehoben. Eine Verletzung der Vene, die der Geschwulst oft stark komprimiert aufliegt, kann bei diesem Verfahren nicht immer vermieden werden; nachteilige Folgen wurden indes niemals beobachtet. Dem Vorwurf Czerny's, dass durch die Auslösung des Sackes viele kleine Gefässe durchtrennt würden, die den collateralen Kreislauf mitübernehmen könnten, hält Delbet den Vorteil der Druckentlastung der Nachbargefässe durch die Entfernung des Tumors mit Recht entgegen[2]).

Der Spaltung des Sackes nach vorausgegangener (centraler) Un-

1) Diese Beiträge 1892.

2) Kübler berechnet das Vorkommen der Gangrän bei der Ligatur nach Hunter auf 7,6%, bei der Exstirpation auf 2,9%.

terbindung haftet der schon erwähnte Nachteil der vielfach beobachteten Nachblutung an. Die Infektion, welche in der buchtenreichen Höhle einen günstigen Boden findet, kann wohl mit unsern heutigen Mitteln erfolgreich ferngehalten werden. Primär wird dieses Verfahren zur Zeit seltener angewandt, doch wird es bei einem misslungenen Versuche einer Totalexstirpation wohl noch ab und zu zu seinem Rechte kommen.

Eine Modifikation der Antyllusoperation, die geeignet ist, der Exstirpation Konkurrenz zu machen, ist neuerdings v. Mikulicz angegeben worden. Mikulicz[1]) legt zuerst die centrale Ligatur an. Wenn dann nach einigen Wochen der Sack keine Neigung zeigt, sich rasch zu verkleinern, so eröffnet er denselben an einer Stelle, wo die Haut normale Beschaffenheit zeigt, drückt die Gerinnsel aus und näht die Oeffnung sofort wieder zu. Er wandte dieses Verfahren dreimal mit Erfolg bei Aneurysmen der Femoralis an. Auch Urso[2]) erzielte hiermit bei einem Popliteaaneurysma ein gutes Resultat. Wäre es nun nicht angezeigt, dieses einfache und wenig eingreifende Verfahren — die Expression wurde gewöhnlich unter Lokalanästhesie ausgeführt — auch auf die Pulsadergeschwülste der Subclavia zu übertragen und dadurch einer Exstirpation mit ihren grossen Gefahren aus dem Wege zu gehen? Ich glaube diese Frage unbedingt verneinen zu müssen. Die vielen grossen Seitenäste (Vertebralis!), die entweder direkt in das Aneurysma einmünden oder mit dessen Inhalt durch die Oeffnung des Hauptgefässes in Kommunikation stehen, würden eine Verschleppung von Thromben in das Gehirn überaus begünstigen. Der Fall Helferich, in dem die Expression bei geschlossenem Sacke sofort nach der Unterbindung ausgeführt wurde, kann uns als Beispiel für die Gefährlichkeit dieser Manipulation dienen. Es ist überhaupt meistens unnötig, die Schrumpfung des Sackes zu beschleunigen. Nach drei bis vier Wochen ist allerdings eine erhebliche Verkleinerung der Geschwulst nicht zu erwarten; die Organisation und Schrumpfung eines Thrombus von solcher Ausdehnung nimmt lange Zeit in Anspruch.

Die oben angeführte Zusammenstellung der operativ behandelten Subclaviaaneurysmen weist nur zwei Fälle von primärer Exstirpation auf (König, Moynihan). In allen übrigen wurde zuerst die

1) Hoffmann, Zur operativen Behandlung der Aneurysma. Diese Beiträge 1899.

2) Jahresbericht über die Fortschritte etc. 1901.

centrale Unterbindung gemacht und erst nach deren Versagen die Exstirpation vorgenommen. Die centrale Ligatur ist demnach — falls nicht ganz besonders günstige Umstände zur primären Exstirpation auffordern — als das Normalverfahren bei der operativen Behandlung der Subclaviaaneurysmen zu betrachten. Die Ligatur schützt allerdings nicht in allen Fällen vor einem Weiterschreiten des krankhaften Processes; bei geeignetem Vorgehen und richtiger Wahl des Ligaturmateriales könnte die Zahl der Misserfolge sicher noch eingeschränkt werden. Der Eingriff ist mit der Exstirpation verglichen, ein kleiner; insbesondere können Unterbindungen des zweiten und dritten Abschnittes in kurzer Zeit ausgeführt werden. Nebenverletzungen, die bei der Exstirpation zuweilen unvermeidlich sind, kommen bei der Ligatur so gut wie in Wegfall. Ausserdem sind der centralen Unterbindung weitere Grenzen gesteckt als der Exstirpation. Ausgedehnte oder sehr feste verwachsene Aneurysmen können sehr wohl der Ligatur noch zugänglich sein, auch wenn die Exstirpation nicht mehr in Frage kommt. Wie weit centralwärts dürfen wir aber die Ligatur noch anlegen? Bei der Beantwortung dieser Frage müssen wir auf zwei Punkte Rücksicht nehmen, nämlich einmal auf die durch die Unterbindung gesetzte Cirkulationsstörung des Blutes und zweitens auf die Gefahr des Durchschneidens des Ligaturfadens. Aus den anfangs erwähnten Zahlen geht hervor, dass die Ligatur der Subclavia in jedem ihrer Abschnitte angelegt werden kann, ohne die Blutzufuhr der von ihr versorgten Regionen zu gefährden. Die Ligatur der Anonyma hingegen erregt in dieser Hinsicht einige Bedenken. Aus der vorantiseptischen Zeit sind einige Fälle von schweren Cirkulationsstörungen des Centralnervensystems bekannt und auch in unserer Zusammenstellung trat bei einem 18-jährigen Mädchen (Twynam) 18 Stunden p. o. der Exitus unter Gehirnerscheinungen ein[1]).

Was das Durchschneiden der Ligatur betrifft, so ist natürlich nicht zu verkennen, dass die Gefahr mit der Annäherung zum Herzen steigt. Sehen wir von den septischen Blutungen ab, die in der letzten Periode fast ganz vermieden wurden, so bleiben noch einzelne Fälle übrig, in denen die Ligatur bei angeblich aseptischem Zustande der Wunde durchschnittlich und gewöhnlich durch Hämorrhagie den Tod herbeiführte. So war zweimal der Anfangsteil der Subclavia, zweimal die Anonyma betroffen. Der Grund dieses unglücklichen Er-

1) Helferich's Kranker starb an Gehirnembolie, die wohl der dort geübten Technik zur Last gelegt werden muss.

eignisses ist wohl sicher zum Teil in einer Erkrankung der Arterienhäute gelegen, die sich allerdings nicht immer nachweisen lässt, andererseits ist der ideale Verschluss grosser Gefässstämme trotz der vielen Arbeiten auf diesem Gebiete noch nicht erreicht [1]).

Die Technik der Unterbindung selbst hat keine wesentliche Veränderung erfahren. Das heute wohl fast allgemein geübte Verfahren besteht in der Anlegung zweier Ligaturfäden in einem Abstande von ein bis zwei Centimetern; die Durchtrennung des Gefässes zwischen den Ligaturen wird gewöhnlich unterlassen. Bei grossen Gefässstämmen ist das Zuziehen und Knüpfen besonders vorsichtig vorzunehmen, um jede Zerrung und Zerreissung von Gefässwandelementen zu vermeiden. Als Ligaturmaterial eignet sich ein schwer resorbierbarer Faden oder am besten Seide.

Den Zugang zur Unterbindungsstelle der Subclavia hat man von den verschiedensten geraden, winkeligen und Lappenschnitten aus erstrebt. Bei der Mannigfaltigkeit des Krankheitsbildes ist eine bestimmte Vorschrift nicht angezeigt. Ein ausgiebiger horizontaler Schnitt wird in den meisten Fällen ausreichen; es empfiehlt sich ferner auch die tieferen Schichten in der gleichen Linie zu durchtrennen, um so unter Vermeidung von Buchten und Taschen der Entwicklung einer Infektion nach Möglichkeit vorzubeugen; aus dem gleichen Grunde wird besonders bei grösseren Eingriffen eine Drainage dem vollständigen Wundverschluss vorzuziehen sein. Dass eine strenge Asepsis überhaupt die Grundbedingung unseres Eingriffes sein muss, bedarf wohl nach den bisherigen Ausführungen keiner besonderen Erwähnung.

Bei der Unterbindung des Anfangsteiles der Subclavia, sowie der Anonyma wird besonders bei Raumbeengung durch das Aneurysma die Resektion eines Teiles der Clavicula und eventuell des Sternums in Frage kommen; der Zugang wird hierdurch ausserordentlich erleichtert. Für die Exstirpation wird diese Voroperation in Form der temporären oder der bleibenden Resektion immer vorausgeschickt werden müssen. Ob überhaupt die primäre Exstirpation unternommen werden soll, hängt in jedem einzelnen Falle von dem Befunde während der Operation ab. Der Eingriff erfordert jedenfalls technisches Geschick und grosse Umsicht.

Die periphere Unterbindung stellt im Gegensatz zur Exstirpation und centralen Ligatur wohl immer einen einfachen und ungefährlichen

1) Ballance und Edmunds, A treatise of the ligation of the great arteries in continuity. London 1891.

Eingriff dar. Die Erfolge der wenigen peripheren Ligaturen — gewöhnlich wurde die Axillaris in einzelnen Fällen die dritte Portion der Subclavia und die Carotis — bleiben wie schon ausgeführt, hinter denen der centralen Unterbindungen erheblich zurück.

Wenn wir zur Ergänzung unserer geringen Erfahrung der peripheren Ligatur bei der Behandlung des Subclaviaaneurysmas die viel häufiger ausgeführten peripheren Unterbindungen, welche zur Heilung des Anonyma- und Aortaaneurysmas unternommen wurden, heranziehen, so ergiebt sich, dass auch hier die Mortalität bei der Schwere des Leidens gering ist; wirkliche Heilungen gehören zu den Ausnahmen, dagegen sind erhebliche Besserungen zahlreich [1]).

Als Resultat unsrer Ausführungen dürften sich für die Behandlung der Subclaviaaneurysmen folgende Grundsätze ergeben:

Von den unblutigen Verfahren ist in geeigneten Fällen der Versuch einer centralen Kompression am ehesten angezeigt.

Das Normalverfahren der blutigen Behandlung der Subclaviaaneurysmen stellt die centrale Unterbindung dar.

Die Exstirpation der Pulsadergeschwülste der Unterschlüsselbeinarterie ist nur unter besonders günstigen Verhältnissen zu unternehmen.

Bei der Ligatur des Anfangsteiles als insbesondere bei der Exstirpation empfiehlt es sich, von vornherein die Resektion der Clavicula ins Auge zu fassen.

Die Erfolge der peripheren Unterbindungen sind unsicher.

Nachtrag zu S. 476.

Am 20. XII. 02, also $^3/_4$ Jahre p. o., stellt sich Pat. nochmals vor. Die Supraclaviculargrube ist eingesunken, das Schlüsselbein springt stark vor. An Stelle des A. ist nur eine thalergrosse nicht pulsierende Resistenz zu fühlen; der Radialpuls ist nicht wiedergekehrt. Die Funktion des rechten Armes hat keine nennenswerten Fortschritte gemacht. Pat. bezieht Unfallrente!

1) Rosenstirn (1886) berechnet die Zahl der Besserungen auf 50%, die Mortalität auf 36%. Auch Wacthon, Bardeleben, Scriba, Poivet bringen ähnliche Zahlen. Jacobsthal (Deutsche Zeitschr. f. Chir. 1903) rechnet 73% Besserungen. Von 120 Patienten überlebten allerdings nur 3 den Eingriff (Unterbindung der Axillaris und Carotis) 3 Jahre.

AUS DER

TÜBINGER CHIRURGISCHEN KLINIK

DES PROF. DR. v. BRUNS.

XX.

Ueber die Abscesse des Spatium prävesicale (Retzii).

Von

Dr. **B. Honsell,**

Privatdocent und Assistenzarzt.

Es dürfte wenig Gebiete der chirurgischen Pathologie geben, auf denen trotz vielseitiger Bearbeitung noch eine solche Rückständigkeit herrscht, als es bezüglich der prävesicalen Entzündungen der Fall ist.

Nachdem Retzius und Hyrtl (1858) auf das Bestehen eines hinter und über der Symphyse gelegenen präperitonealen Raumes aufmerksam gemacht hatten, veröffentlichte Wenzel Gruber (37) 1862 die ersten klinischen Beobachtungen von Abscessen dieses „Cavums". Ihm folgten mit anatomischen und klinischen Beiträgen in den 70ger bis 90ger Jahren namentlich französische Autoren, so 1871 Labuze 32), 1878 Castaneda y Campos (18), 1879 Gérardin (17), 1880 Macarez (14) und Pauzat (15). Im gleichen Jahre ist Bouilly (19) mit seiner viel citierten Habilitationsschrift über die „Tumeurs aiguës et chroniques de la cavité prévesicale de Retzius", der umfangreichsten aller einschlägigen Arbeiten, hervorgetreten. An ihn schlossen sich an 1885 Villiers (67), Puech (51), Para (42) und Tuffier (47), 1887 Cristol (38), 1888 Tillaux (40) und Charpy (33), 1890 Balp (68), 1891 Guyon (48), 1893 Drappier (10) und Martin (5), 1894

Blot (57), 1895 Meignant (58), 1897 Brun (24), Termet (54) und Clenet (36), 1898 J. de Cordemoy (61), endlich als letzter 1903 Géraudie (1). Von deutscher Seite haben sich Leusser (34) (1885), Pinner (71) (1886), Henke und Waldeyer vor allem um die Anatomie des Cavum Retzii verdient gemacht. Englisch (6) lieferte 1889 eine ausführliche Monographie, in der neben eigenen Fällen fast die gesamte Kasuistik der Litteratur Verwendung fand. Nesemann (3) (1889), Rudolf (4) (1891), Leibold (2) (1894), Lohmann (11) 1896) und Gossmann (55) (1895) teilten einzelne Beobachtungen mit. Eine kurze Uebersicht des gesamten Krankheitsbildes bot Hassler (16) (1902). Aus der englischen Litteratur, die wesentlich kasuistisches Interesse bietet, seien die Veröffentlichungen von Stephan Paget (43), Prescott Hewett (50), d'Arcy Power (49), Michels (12) erwähnt.

Dank der anatomischen Forschung ist nach langen Kontroversen eine vollständige Einigung bezüglich der Lageverhältnisse des sogen. Cavum Retzii und seiner Nebenräume erzielt worden. Die Ansichten dagegen, die in den klinischen Arbeiten über Ursprung, Symptome und Verlauf der Entzündung niedergelegt wurden, sind zum grössten Teil anfechtbar. Gerade die Mitteilungen von Bouilly und Englisch, die auf breitester Basis angelegt sind und daher wohl als Fundamente in der Erkenntnis des Krankheitsbildes hätten dienen können, leiden an dem grossen Fehler, dass die Sammlung des kasuistischen Materiales ohne jede Kritik erfolgte, und dass daher auch die Folgerungen, die sich auf diesem Materiale aufbauen, von vornherein einer soliden Grundlage entbehren. Bei der Mehrzahl der von den beiden Autoren gesammelten Fälle lässt nicht nur die Aetiologie eine andere, näherliegende Deutung zu, sondern es ist überhaupt höchst zweifelhaft, ob es sich thatsächlich um extraperitoneale Eiterungen gehandelt hat. Sollte man es gar für möglich halten, dass Bouilly und Englisch bei einem in diagnostischer Beziehung so heiklen Gegenstande Fälle aus den Jahren 1680, 1697, 1750, 1769 und 1806 mitverwerteten. Aber trotz aller dieser Mängel hat sich das kasuistische Material Bouilly's und Englisch's wie die aus ihm gezogenen Schlüsse von Dissertation zu Dissertation fortgeerbt bis auf den heutigen Tag. Was Blot, Meignant, Clenet und de Cordemoy in Frankreich, was Nesemann, Gossmann und Lohmann in Deutschland über die Abscesse des C. R. zu sagen wissen, ist nur eine Wiederholung der früheren Angaben. Neue Gedanken bezüglich der Aetiologie wurden von

Guyon und Géraudie entwickelt, doch fehlt es auch ihnen an einer Stütze durch einwandsfreie Kasuistik, und Michels, Leibold, sowie Hassler, die eine dem modernen Standpunkt entsprechende Auffassung von der Pathologie des C. R. vertreten, haben darauf verzichtet, die ältere Litteratur einer kritischen Sichtung zu unterziehen. Letzteres ist freilich eine wenig dankbare Aufgabe, denn es gilt, mehr niederzureissen als aufzubauen, und es lässt sich nicht vermeiden, dass man auch an und für sich vielleicht gute Fälle fremder Arbeiten ausmerzt, lediglich weil ihre Beschreibung Lücken aufweist. Da es aber ohne eine solche Sichtung zwecklos wäre, neue Beobachtungen der Krankheit bekannt zu geben, möchte ich immerhin im Folgenden den Versuch machen, die Pathologie der prävesicalen Eiterungen einer Revision zu unterziehen.

Vorausgestellt sei ein bisher noch nicht publicierter Fall von tuberkulösem Abscess des C. R., welchen ich der Güte meines hochverehrten Chefs, Herrn Prof. v. Bruns, verdanke:

Johannes H., 31j. Fabrikarbeiter, erblich nicht belastet, nie geschlechtsleidend, erkrankte 1877 im Alter von 16 Jahren an einer Tuberkulose der Fusswurzelknochen, wegen deren ihm 1880 der linke Fuss amputiert werden musste. Seit 1882 leidet Pat. an fistulösen Drüsenschwellungen am Halse. Zur gleichen Zeit trat eine Schwellung des linken, vor wenigen Wochen auch eine solche des rechten Hodens ein. Im Oktober 1891 bemerkte Pat. über der linken Leiste eine umschriebene Vorwölbung „wie eine Drüse“. Dieselbe vergrösserte sich, wurde schmerzhaft und verursachte Beschwerden beim Stehen und Gehen. Seit Anfang Januar 1892 habe sich die bedeckende Haut gerötet. Von Seiten der Verdauungsorgane abgesehen von chronischer Obstipation keinerlei Störungen. Miktion normal.

Aufnahme 1. II. 92: Bleich aussehender, schlecht ernährter Mann. Herz und Lungen zur Zeit ohne nachweisbaren pathologischen Befund. In der vorderen Unterbauchgegend findet sich eine flache, fluktuierende und auf Druck sehr empfindliche Vorwölbung, über welcher die Haut gerötet und ödematös ist. Dieselbe erstreckt sich nach rechts bis gegen den äusseren Rectusrand, nach links bis gegen die Spina ant. sup.; gegen die Bauchhöhle zu grenzt sie sich scharf in einer nach oben konvexen Linie ab. Der ganze Tumor hat die Form eines Kugelsegmentes. Unter dem Lig. Poupartii liegt ein Paket geschwollener und miteinander verbackener Lymphdrüsen. Doppelseitige Hydrocele. Nach Punktion derselben zeigt sich, dass beide Nebenhoden von einer harten, knolligen Verdickung eingenommen werden. Urin klar, sauer, eiweissfrei. Urinentleerung geht in normaler Weise vor sich. Stuhl angehalten.

3. II. 92 Operation in Aethernarkose: 6 cm langer Schrägschnitt

oberhalb des Lig. Poupartii eröffnet eine oberflächlich gelegene, mit typischen, tuberkulösen Granulationen ausgekleidete Abscesshöhle, aus welcher sich ca. 150 ccm dünnflüssigen Eiters entleeren. Von dieser Höhle führt am Rande des Poupart'schen Bandes ein Gang in die Tiefe hinter den horizontalen Schambeinast, wo eine zweite geräumige Abscesshöhle liegt, die nach vorne von der Symphyse, nach hinten von der vorderen Blasenwand begrenzt ist und von einer glatten Membran ausgekleidet wird. Keine rauhe Stelle am Schambein. Es wird nun präparatorisch mittelst eines medianen, suprapubischen Schnittes der von Eiter erfüllte prävesicale Raum freigelegt, ein dickes Drain durch beide Incisionen hindurchgezogen und die Wundhöhle tamponiert. Die histologische Untersuchung der Granulationen ergiebt Tuberkulose.

In den ersten 3 Wochen nach der Operation war der Zustand des Kranken nicht befriedigend, es bestand hohes Fieber, grosse Schwäche, absoluter Appetitmangel, hartnäckige Obstipation, und die Wunde eiterte profus. Nach dieser Zeit trat eine allmähliche Besserung sowohl des Allgemeinbefindens als der Wundsekretion ein. Anfang April konnte Pat. mit granulierenden Wunden entlassen werden.

Dass im vorliegenden Falle die Eiterung auf tuberkulöser Basis beruhen musste, war schon vor der Operation mit grosser Wahrscheinlichkeit anzunehmen, da der Kranke schon seit 15 Jahren mit verschiedenen schweren tuberkulösen Affektionen behaftet war, und da ferner der hypogastrische Abscess sich schleichend und unter verhältnismässig geringfügigen Beschwerden entwickelt hatte. Den endgiltigen Beweis erbrachte die mikroskopische Untersuchung der Granulationen. Nicht ganz aufgeklärt ist die Entstehungsursache der Eiterung. Sie könnte ausgegangen sein von einer Caries des Schambeins; eine periostentblösste Stelle ist zwar nicht gefunden worden, doch wäre es möglich, dass sie dem tastenden Finger entgangen ist. Es ist ausserdem daran zu denken, dass die langjährige Epididymitis zu einer Herderkrankung in der Prostata führte, die ins Cavum Retzii durchbrach: aber freilich stimmt das Verhalten des Urines und der Miction damit nicht recht überein. Da nachweislich erkrankte Leistendrüsen vorhanden waren, könnte ferner — und das scheint mir das einleuchtendste — der Abscess im Cavum Retzii von einer Entzündung der tiefen Inguinaldrüsen ausgegangen sein: man könnte sich für diesen Fall leicht vorstellen, dass sich der primäre, unterhalb des Lig. Poup. gelegene Eiterherd einmal nach innen und unten in den prävesicalen Raum und zweitens nach der Oberfläche ausgebreitet hatte, und damit wäre dann auch die vorwiegend einseitige Lage der Geschwulst genügend erklärt.

Ausser diesem Falle wurden in der v. Bruns'schen Klinik noch 2 weitere, nicht tuberkulöse Abscesse des Cavum Retzii beobachtet. Ich möchte aber auf ihre Wiedergabe verzichten, da sich über die Entstehungsursache derselben nichts eruieren liess.

Es wurde schon hervorgehoben, dass die anatomischen Untersuchungen über das Cavum Retzii abgeschlossen sind. Trotzdem glaube ich auf eine Darstellung der Lagebeziehungen nicht verzichten zu dürfen, da ihre genaue Kenntnis zur Abgrenzung des Krankheitsbildes gegenüber Entzündungen der Nachbarschaft unentbehrlich ist.

Anatomie des Cavum Retzii.

Unter dem Cavum prävesicale Retzii versteht man einen mit lockerem Bindegewebe erfüllten Raum zwischen Bauchhöhle und Blase einerseits, den Recti abdominis und der Symphyse andererseits.

Die erste eingehende Beschreibung dieses Raumes verdanken wir dem schwedischen Anatomen Retzius. Derselbe legte die Resultate seiner Untersuchungen zunächst 1856 der Akademie zu Stockholm vor; 2 Jahre später fasste er sie in einem Brief an Hyrtl in eine Anzahl Thesen zusammen, von denen ich die wichtigsten in abgekürzter Form wiedergebe:

1) Die Fascia transversalis Cooperi verschmilzt in der Linea semicircularis Douglasii mit dem unteren Rand der hinteren unvollständigen Rectusscheide, welche durch die Aponeurose des Transversus abdominis gebildet wird.

2) Die Fascia transversa und die Aponeurose des Transversus schlagen sich von der Linea Douglasii aus als einfaches fibröses Blatt nach hinten um und überziehen jenes Stück Peritoneum, welches von der Linea Douglasii abwärts bis zur Symphyse die hintere Rectusscheide bildet. Die Linea Douglasii ist somit der Rand einer Faltenstellung der hinteren Rectusscheide.

3) Dadurch entsteht ein Raum im unteren Bezirk der vorderen Bauchwand, das Cavum praeperitoneale (Retzii), in welches die Blase im ausgedehnten Zustand von unten eindringt.

4) Jener Teil des fibrösen Blattes, welcher sich von der Lin. Douglasii auf das Peritoneum begeben hat, gelangt im Herabsteigen hinter der Blase in die Beckenhöhle, um sich mit der Fascia pelvis zu identifizieren.

5 und 6). Indem die Lin. Douglasii sich seitwärts bogenförmig verlängern und mit ihrem unteren Ende an dem äusseren Rande der Recti ansetzen, entsteht eine von fibrösen Rändern umsäumte Oeffnung, welche gewissermassen das Thor zum Cavum praeperitoneale bildet. Ist

die volle Blase in dieses Cavum eingedrungen, so stehen seine Wände weit von einander ab. Die vordere Wand wird durch den unteren Teil der Recti, die hintere Wand von der Fascia transversa und der Aponeurose des Transversus gebildet. Die seitliche Begrenzung stellt die Lin. Douglasii und deren bogenförmige Fortsetzung dar.

7) In diesem Cavum befindet sich ein Bindegewebe, welches seiner Dehnbarkeit und Nachgiebigkeit wegen dem Steigen und Sinken der Blase kein Hindernis bietet.

Die Thesen Nr. 8 und 9 sind für uns ohne Belang.

Mit dieser Mitteilung hat sich Retzius zweifellos ein bleibendes Verdienst erworben, denn durch sie erst ist man auf die chirurgische Bedeutung der vor und über der Blase gelegenen Räume aufmerksam geworden. Aber die Folge hat gezeigt, dass die Angaben durchaus nicht in allen Punkten richtig waren.

Wie die Untersuchungen von Leusser, Pinner, Pauzat, Delbet, Waldeyer und Anderer fast übereinstimmend erwiesen, haben wir im extraperitonealen Teil der vorderen Unterbauchgegend nicht einen sondern drei von einander getrennte Räume zu unterscheiden:

1) das Spatium praefasciale (retromusculare, submusculare),
2) das Spatium praevesicale (Cavum Retzii),
3) das Spatium praeperitoneale.

Nach Waldeyer's Beschreibung hört die hintere Rectusscheide an der Linea semicircularis Douglasii auf. Von da abwärts werden die Recti auf ihrer Hinterseite von der Fascia transversalis bedeckt. Da nun die Recti an der Vorderfläche der Symphyse inserieren, während die Fascia transv. sich am oberen hinteren Rand der Symphyse ansetzt, so bleibt zwischen beiden ein dreieckiger, mit lockerem, fetthaltigem Bindegewebe gefüllter Raum, das Spatium praefasciale. Die untere Begrenzung dieses Raumes bildet die Symphyse. Nach oben verengt er sich und geht schliesslich auf im Spat. vaginale musc. recti post., in welchem die Vasa epigastrica verlaufen.

Der zweite Raum, das Spatium praevesicale, liegt zwischen der Fascia transversa resp. der hinteren Symphysenfläche und der Fascia vesicalis d. h. demjenigen Teil der Beckenfascie, welcher die Blase vorn und seitlich überkleidet. Wie Waldeyer betont, verdient für diesen Raum die Bezeichnung „Cavum Retzii" erhalten zu bleiben, wenn ihn auch Retzius etwas anders begrenzte. In der That wird gegenwärtig ganz allgemein unter dem Cavum Retzii das Spatium praevesicale verstanden, nur Termet (54)

will dasselbe mit dem Spatium praeperitoneale identificieren.

Nach oben erstreckt sich das Spatium praevesicale gewöhnlich nur bis zur Linea Douglasii, mitunter aber auch bis zum Nabel. Nach unten setzt es sich zwischen Blase und Symphyse fort und verdient dann erst eigentlich den Beinamen praevesicale, während man den oberen Teil, wenn man korrekt sein will, als retrofasciale bezeichnen müsste. Die seitliche Begrenzung wird im oberen Abschnitt ungefähr durch die Aa. umbilicales gegeben; im unteren Abschnitt erstreckt sich jederseits ein halbmondförmiger Ausläufer (Spat. perivesic. sin. et dextr.) nach der Seite und nach hinten soweit um die Blase, bis er die zu letzterer tretenden grösseren Gefässstämme und die Ureteren erreicht. Nach unten reicht der Raum bis zum Beckenboden d. h. bis zum Umschlag der parietalen in die viscerale Beckenfascie. Praktisch wichtig ist noch, dass sowohl das Spatium praevesicale als das Spatium praefasciale oberhalb der Symphyse ein medianes, dünnes und nur unvollständiges Septum besitzen.

Unter dem dritten Raum, dem Spatium praeperitoneale versteht man die Zellgewebsschichten, welche zwischen Peritoneum einerseits, Fascia vesicalis und hinterer Blasenwand andererseits liegen. Waldeyer rechnet ausserdem hierzu das Zellgewebe zwischen Fascia vesicalis und der vorderen Muskelwand der Blase.

Soweit diejenige Auffassung vom Cavum Retzii und seinen Nebenräumen, die von Waldeyer in seinem Lehrbuch niedergelegt ist und heute allgemein als gültig angesehen wird. Die hiervon abweichenden Ansichten einzelner Autoren wie Richet, Tillaux, Anger und Bouilly haben keine Anhänger gefunden und können daher füglich übergangen werden.

Was den Inhalt der verschiedenen Räume anlangt, so sind die Spatia retromuscul. und praeperit. mit fettreichem Bindegewebe gefüllt. Das Spatium praevesicale und perivesicale ist nach Waldeyer bei Kindern ein echter, leicht injicierbarer Hohlraum. Später wird das Spat. praeves. ebenfalls von lockerem Fettgewebe eingenommen, das Spatium perivesicale bleibt dagegen auch bei Erwachsenen als Hohlraum erhalten.

Ausser dem Fettgewebe scheinen im Cavum praeves. auch konstant Lymphdrüsen vorzukommen. Gerota wies bei Injektion der Lymphgefässe der Blasenschleimhaut nach, dass die Lymphstämme der Blase zu Drüsen führen, welche sich in dem Fettgewebe um die Aa. umbilicales befinden (Glandulae vesic. lat.), neben diesem entdeckte er aber auch im prävesicalen Zellgewebe Drüsen, die er

mit Waldeyer als Lymphoglandulae vesicales anteriores bezeichnet. Zu im ganzen gleichen Resultaten führten die Untersuchungen von Cunéo und Marcille. Ferner fand Küttner bei Injektion der Harnröhrenschleimhaut und der Eichel einen Lymphstamm, der annähernd senkrecht in dem prävesicalen Raum in die Höhe steigt und etwa vor der Blasenmitte eine im lockeren Zellgewebe gelegene Drüse, identisch mit der Gland. vesic. ant., durchsetzt. Pathologische Zustände dieser Drüsen wurden bisher nur von Bavy festgestellt. Derselbe traf einmal bei der Sectio alta eines 16jährigen Knaben, der an Blasenstein und schwerer Cystitis litt, auf eine in der Medianlinie gelegene Drüse, die zu Bohnengrösse angeschwollen war. Ein andermal, bei einer Blasenoperation wegen malignen Tumors, stiess er auf zwei vergrösserte Drüsen über der Symphyse, von denen die eine genau median, die andere etwas rechts von der Mittellinie lag.

Aetiologie.

Bouilly, Guyon und Leusser haben die Abscesse des Cavum Retzii nach ihrer Ursache in zwei grosse Gruppen eingeteilt, in idiopathische und in symptomatische. Erstere sollten primär im C. R. entstehen, letztere von Erkrankungen der Nachbarschaft fortgeleitet sein. Eine detailliertere Einteilung, die in der Folge vielfach als mustergültig angesehen wurde, stellte 1889 Englisch auf. Er unterscheidet:

A. eine idiopathische Entzündung, wenn sich keine Ursache nachweisen lässt,

B. eine traumatische, nach Einwirkung einer äusseren Gewalt,

C. eine metastatische Entzündung, nach Infektionskrankheiten anderer Organe,

D. eine konsekutive Entzündung, als Fortleitung von Erkrankungen benachbarter Organe.

Die „idiopathische Entzündung“ des C. R. ist von Bouilly auf Grund von 27 Beobachtungen abgehandelt worden. Nach ihm befällt sie vor allem jugendliche Individuen männlichen Geschlechts. Traumen, intestinale Erkrankungen verschiedener Art sowie Puerperalfieber sollen häufig eine ätiologische Rolle spielen. Englisch, der 22 ältere und 7 eigene Fälle angeblich idiopathischer Erkrankung mitteilt, nimmt an, „dass eine vorhandene tuberkulöse Konstitution zur Entzündung des Zellgewebes in der Umgebung der Blase disponiert“, und dass ferner auch „eine be-

stehende oder vorausgegangene Erkrankung der Harnorgane als besonders disponierend" betrachtet werden dürfe. Als direkte Ursache sieht er ein besonderes Agens an, das auf das Zellgewebe des C. R. allein einwirken könne und die umschriebene Form der Zellgewebsentzündung erzeuge. Wirke dasselbe gleichzeitig auf die Blase selbst ein, so kämen Komplikationen zu stande. Welcher Natur das Agens sei, liesse sich noch nicht bestimmen, doch stimme der Vorgang mit jenem überein, wie wir ihn auch bei anderen Infektionskrankheiten beobachten.

Englisch sieht also diejenigen Abscesse des C. R., deren Ursache dunkel ist, nicht nur als primäre an, sondern er glaubt sie sogar auf eine specifische Infektionskrankheit sui generis zurückführen zu dürfen. In diesem letzteren Punkte ist ihm wohl niemand gefolgt, dagegen scheint auch heute noch die Möglichkeit einer primären Entstehung der Abscesse ziemlich allgemein zugegeben zu werden. So schreibt Martin in seiner jüngst erschienenen „Diagnostik der Bauchgeschwülste": „Auch im prävesicalen Raume werden primäre Entzündungen beobachtet, traumatische als durch Vereiterungen von Blutergüssen, idiopathische, ohne bestimmt nachweisbare Ursache entstehende." Ungefähr im gleichen Sinne lauten die Angaben von Michaux und Guinard in den Handbüchern von Duplay und Reclus, sowie Le Dentu und Delbet. Steinthal (im Handbuch der prakt. Chirurgie) vermutet, dass in vielen Fällen von idiopathischer Entzündung die Eiterung von einer Blasen- oder Darmaffektion ihren Ursprung nehme, und man wohl mit der Zeit die Bezeichnung idiopathische Entzündung fallen lassen werde. Trotzdem unterscheidet auch er eine Gruppe primärer Entzündungen, die sich aus Fällen idiopathischer Natur, d. h. unbekannter Entstehungsursache und aus vereiterten Hämatomen zusammensetzt. Mit Entschiedenheit haben sich gegen das Vorkommen primärer Abscesse des C. R. bisher nur drei Autoren, Leibold, Michels und Hassler ausgesprochen. Nach Leibold handelt es sich bei den idiopathischen und traumatischen Formen um vereiterte Blutergüsse, aber nicht des prävesicalen, sondern des davor gelegenen retromuskulären (präfascialen) Raumes. Die im C. R. selbst entwickelten Abscesse sind dagegen konsekutiv. Michels meint, wenn man prävesicale Abscesse scheinbar in einer Anzahl Fälle primär auftreten sehe, so rühre das wohl nur daher, dass man die richtige Ursache nicht erkannt habe. Hassler fasst seine prägnante Schilderung der Abscesse des C. R. da-

hin zusammen, dass es eine idiopathische Entzündung des C. R. als Krankheit sui generis nicht giebt. Die Mehrzahl sei konsekutiv, die Minderzahl entstehe durch Vereiterung eines submuskulären Hämatomes.

Mir scheint, dass die drei letztgenannten Autoren das Richtige getroffen haben. Es ist schon auffallend, dass seit Englisch's Publikation nur noch ganz vereinzelt weitere Fälle von primärer Entzündung des C. R. mitgeteilt worden sind (Neumann, Lohmann, Rudolf), und dass sich meines Wissens in der Litteratur der letzten 10 Jahre überhaupt keine derartige Beobachtung mehr findet. Dazu kommt, dass die bisherige Kasuistik, wie schon erwähnt, einer strengen Kritik durchaus nicht standhalten kann. Von den älteren Fällen sind viele schon deshalb nicht beweisend, weil die Lagebeziehungen der Abscesse weder durch Operation noch durch Sektion festgestellt sind: manchmal dürfte es sich um retromuskuläre, häufiger noch um intraabdominelle, speciell appendicitische Abscesse gehandelt haben. Wo andererseits der Sitz des Abscesses im C. R. erwiesen ist, bestand immer auch die Möglichkeit eines Zusammenhanges mit entzündlichen Processen der Nachbarschaft. Unter den sieben eigenen Beobachtungen Englisch's ist 5mal eine direkte Fortleitung von Infektionen der Harnwege nicht von der Hand zu weisen, 1mal könnte es sich ebensogut um einen intraabdominellen Abscess gehandelt haben, ein weiterer Fall ist in jeder Hinsicht unaufgeklärt. Von den späteren Mitteilungen ist der Fall Neumann's nicht ausführlich genug beschrieben, um Schlüsse bezüglich der Aetiologie zuzulassen; im Fall Lohmann's lag offenbar eine Erkrankung der Harnorgane vor, der Fall Rudolfs ist ganz unsicher, da der suprapubische Tumor, der als Entzündung des C. R. gedeutet wird, spontan zurückging. Guyon hat die Kasuistik der angeblich primären Entzündungen des C. R. durch vier Beobachtungen bereichert, in welchen es sich um eine seröse Flüssigkeitsansammlung, ein „Hygroma de la bourse séreuse prévésicale" gehandelt haben sollte. Von den vier Fällen ist indessen nur bei einem einzigen ein operativer Eingriff gemacht worden, der zur Feststellung der anatomischen Verhältnissen dienen konnte, und auch in diesem ist es durchaus nicht sicher aufgeklärt, ob die Cyste thatsächlich im C. R. und nicht etwa tiefer, vielleicht im Cavum praeperitoneale lag. Dass bei dem Versuch einer Ausschälung der Cyste das Peritoneum verletzt wurde, würde eher für letztere Annahme sprechen.

Alles in allem kennen wir keine einzige Beobachtung, in welcher unwiderleglich, d. h. durch genauen Autopsiebefund, der Nachweis erbracht worden wäre, dass nur das C. R., nicht aber seine Umgebung erkrankt war. Da es ausserdem auch zum mindesten sehr ungewöhnlich wäre, wenn sich haematogene Infektionen primo loco in dem von Fettgewebe erfüllten und gegen äussere Gewalteinwirkungen gut geschützten Raume lokalisierten, so glaube ich, dass wir die primären Abscesse des Cavum Retzii ausscheiden müssen. Wohl giebt es Fälle, deren Aetiologie unaufgeklärt bleibt, weil eine genaue Untersuchung (Operation, Sektion) nicht vorgenommen wurde; es besteht aber kein Grund solche dunkle Fälle, welche die allerverschiedensten Ursachen haben können, als idiopathische in eine gemeinsame Gruppe zu vereinigen.

Im Anschluss hieran gleich noch ein Wort über die „metastatischen Abscesse" des C. R. Auch gegen sie lassen sich schon vom theoretischen Standpunkte aus Bedenken erheben. Pyämische Abscesse lokalisieren sich zwar nicht selten im fettreichen Zellgewebe, aber nicht in den prä- und retrovisceralen Lagen desselben, sondern unter der äusseren Haut und in der Nähe von Gelenken, d. h. an Stellen, welche mechanischen Irritationen besonders ausgesetzt sind. In allen bisherigen Mitteilungen über metastatische Abscesse des C. R. hat es sich übrigens nur um posttyphöse Abscesse gehandelt, die entweder nachweislich gar nicht vom prävesicalen, sondern vom retromuskulären Raum ausgegangen waren, oder bei denen doch die Möglichkeit eines muskulären Ursprunges vorhanden war. Da nun posttyphöse Abscesse erfahrungsgemäss mit Vorliebe die geraden Bauchmuskeln betreffen, so liegt es in zweifelhaften Fällen ungleich näher, den ursprünglichen Sitz der Eiterung in den retromuskulären Raum als ins C. R. zu verlegen. Es fehlt somit jede Berechtigung, an der Existenz metastatischer Abscesse des C. R. festzuhalten.

Im Laufe des vergangenen Jahres ist von Géraudie (1) aufmerksam gemacht worden auf das Vorkommen von Adenophlegmonen des C. R., d. h. Abscesse, die ihren Ursprung von Lymphdrüsen des prävesicalen Raumes nehmen. Nachdem es feststeht, dass im C. R. Lymphdrüsen (Gland. vesic. ant.) gefunden werden, welche im Connex zu den Lymphgeflechten der Urethra und der Blase stehen, und nachdem Bavy gezeigt, dass diese Drüsen bei entzündlichen Zuständen der Harnwege erkranken können, liegt es nahe, ihnen auch eine ätiologische Rolle in der Entstehung der

prävesicalen Phlegmonen zuzuschreiben. Gerota sowohl wie Bavy haben dieser Vermutung bereits Ausdruck verliehen. Beweisen lässt sie sich freilich schwer, denn Fälle, in welchen Operation oder Sektion eine eitrige Lymphadenitis mit Uebergreifen der Entzündung aufs Zellgewebe aufgedeckt hätte, kennen wir noch nicht, und andererseits liegen die Drüsen zu tief, als dass sich eine Veränderung derselben klinisch nachweisen liesse. Eine Art Indicienbeweis hat Géraudie zu führen gesucht, indem er 18 Fälle sammelte, bei welchen angeblich die prävesicale Eiterung auf eine Infektion benachbarter Organe hin erfolgt ist, ohne dass die beiden Herde in direkter Verbindung miteinander gestanden wären. Von diesen 18 Fällen hält G. selbst 3 mit vollem Recht für „peu concluantes". Er hätte dieses Urteil indessen ruhig auch auf alle übrigen ausdehnen können; denn 5 mal muss es überhaupt dahingestellt bleiben, ob der Abscess im C. R. sass; 3 mal ist eine direkte Fortleitung von Eiterungsprocessen der Nachbarschaft unzweifelhaft; in den übrigen Fällen ist sie zum mindesten nicht auszuschliessen. Auch in der von Géraudie nicht berücksichtigten Litteratur habe ich keine Beobachtung aufgefunden, die mit Sicherheit als Adenophlegmone des C. R. aufzufassen wäre.

Geben wir also auch principiell die Möglichkeit einer Entstehung von Abscessen des C. R. aus einer Vereiterung der Glandulae vesic. anter. gern zu, so müssen wir doch gestehen, dass ein Beleg hierfür noch nicht erbracht ist.

Einen festeren Boden betreten wir mit einer weiteren Gruppe, den traumatischen Abscessen des C. R. Nach Bouilly werden dieselben eingeteilt in Fälle mit und ohne Verletzung der Harnwege. Zu letzteren rechneten die älteren Autoren vor allem die vereiterten Hämatome der vorderen Unterbauchgegend. Diese Hämatome gehören indessen, soweit sich aus den bisherigen Beobachtungen schliessen lässt, streng genommen gar nicht hierher, da sie nicht im C. R., sondern im retromuskulären Raum ihren primären Sitz haben. Wohl aber können derartige Abscesse gelegentlich durch komplicierte Beckenfrakturen, durch Schuss-, Stich- und Pfählungsverletzungen entstehen, wenn zufällig die Gewalt bis ins C. R. vordringt, ohne Blase oder Harnröhre zu verletzen. Sie können ferner auftreten im Gefolge von Laparotomien, wenn die Bauchdeckenwunde inficiert wird.

Ungleich häufiger sind bei Traumen des C. R., die zur Abscessbildung führen, Blase und Urethra mitbetroffen, und die Eiterung

ist alsdann auf eine Infektion des ausgetretenen Urines zu beziehen.

Unter den zahllosen Fällen von Harninfiltration und Harnabscessen des C. R. sind so ziemlich alle Arten von traumatischer Ruptur der Harnwege vertreten. Wir treffen auf Stich- und Schusswunden der Blase, auf Zerreissungen von Blase und Harnröhre durch stumpfe Gewalt mit oder ohne gleichzeitige Beckenfraktur, auf artificielle Perforation der Blase resp. Urethra durch Lithotripsie, Katheterismus, übermässige Blasenfüllung etc. Hier wären ferner auch einzureihen die Phlegmonen, die im Anschluss an Sectio alta und Blasenpunktion entstanden.

Meistens erfolgte der Uebertritt des Urines ins prävesicale Gewebe unmittelbar durch eine Perforation der vorderen Blasenwand; doch kann das C. R. auch bei Verletzungen des Blasengrundes und der Urethra posterior mit Harn imbibiert werden, wenn die Beckenfascie, die den Boden des prävesicalen Raumes bildet, ebenfalls lädiert worden ist; und man muss auch mit der Möglichkeit rechnen, dass eine zunächst nur subperitoneale Harninfiltration nach erfolgter septischer Zersetzung des Urines sekundär ins C. R. durchbricht. Auf nähere Einzelheiten dieser Harnabscesse einzugehen, würde mich zu weit führen. Ich kann diesbezüglich auf die recht umfangreiche Speciallitteratur verweisen.

Es bleibt noch die vielgestaltige Gruppe der symptomatischen oder konsekutiven Abscesse zu besprechen. Alle Entzündungen der Harnblase, Prostata, Urethra posterior, der Samenbläschen und des untersten Teils der Ureteren, alle Entzündungen des retromuskulären und subperitonealen Raumes, des vesicorektalen Gewebes und der tiefen hypogastrischen Drüsen, dann Erkrankungen des Schambeins und der Symphyse, der weiblichen Genitalien und des Darmtractus können direkt oder indirekt eine Phlegmone des C. R. zur Folge haben.

Unter den Affektionen der Harnorgane spielen die grösste Rolle alte entzündliche Veränderungen im Gebiete der Urethra posterior, der Prostata und der Blase bei gleichzeitiger Miktionsbehinderung durch Striktur oder Prostatahypertrophie. Eine spontane resp. nach Katheterisieren aufgetretene Recrudescenz der Infektion führt zu periurethralen resp. prostatistischen Abscessen, die sich nach der Tiefe ausbreiten und schliesslich durch die Fascie des Beckenbodens ins C. R. durchbrechen; oder es ist die Cystitis, die übergreift auf die vordere Blasenwand und von da auf das prävesicale Gewebe. In beiden Fällen darf wohl die Passagestörung in der

Urethra, die fast regelmässig vorhanden ist, als ein das Tiefergreifen der Entzündung begünstigendes Moment angesehen werden, denn dieselbe versperrt einerseits dem Eiter in der Pars posterior den natürlichen Abfluss, andererseits führt sie durch wiederholte und lang andauernde Ueberdehnung zu Alterationen der Blasenwand.

Hierher gehören folgende Beispiele:

Para und Tuffier (42).

Eugenie P., 31 J., Aufgen. 25. I. 84. 1878 Vaginitis. Vor 6 Monaten Zeichen von Pelvioperitonitis, starke Leibschmerzen, Blasenkatarrh. Wegen letzterer erfolglos in einem Krankenhaus behandelt. Nach längerem Landaufenthalt Eintritt ins Hospital Necker. — Das ganze Hypogastrium von Nabel bis Symphyse wird von einer schmerzhaften, tumorartigen Resistenz ausgefüllt. Chronische Vaginitis, Uterus fixiert, zwischen ihm und der Blase anscheinend ein derbes Exsudat. Urin eitrig. Miktion sehr schmerzhaft, alle $^1/_2$ Stunde. Diagnose: Perimetritis. In den nächsten 4 Monaten blieb der Zustand gleich, nur gesellte sich unstillbares Erbrechen hinzu. Später zunehmende Verschlimmerung. Exitus Anfang August. Die Sektion ergiebt einen umschriebenen, 1 Liter fötiden Eiters enthaltenden Abscess im präves. Raum. In demselben liegen die Recti bloss, es muss also auch der retromuskuläre Raum in der Höhle aufgegangen sein. Blasenwände verdickt. Eitrige Cystitis, Urethritis, Vaginitis. Uterus und Adnexe gesund, nur bestehen leichte Verwachsungen zwischen Uterus und Blase.

Castaneda y Campos (18).

A. G. Früher wegen angeblich tuberkulöser Prostatitis behandelt. Aufgen. 30. VII. 75. Derber, prävesical gelegener Tumor, gut palpabel, von der Form einer stark gefüllten Blase. Prostata vergrössert. Eiter im Urin. Keine Urinretention. Am folgenden Tag spontaner Aufbruch eines Abscesses in der Nabelgegend, wonach der prävesicale Tumor sich rasch verkleinert. Am 30. III. musste eine Senkung in der Schenkelbeuge incidiert werden. — Allmähliche Besserung.

Cristol (Fall 7), (38).

35j. Weinreisender. Aufgen. 4. XI. 86. Vor 2 Jahren Gonorrhoe, nach 4—5 Monaten Recidiv, seither chronische Urethritis. Vor 8 Monaten Retentio urinae, welche längeren Gebrauch von Kathetern nötig machte. Die jetzige Erkrankung begann vor 14 Tagen mit Schüttelfrost, Fieber, Harndrang, Schmerzen bei der Miktion und in der Unterbauchgegend. — Schlechtes Allgemeinbefinden. Sehr starke Schmerzhaftigkeit des Hypogastrium. Pat. liegt mit angezogenen Beinen zu Bett, um die Bauchmuskeln zu entspannen. Ueber der Symphyse tumorartige, nach oben konvexe Resistenz. Cystitis, enge Striktur. — 22. XI. Fluktuation über dem Tumor. Incision und Entleerung von fötidem Eiter. In der

Folge Aufbruch von Abscessen am Damm und unter der Leiste. Schliesslich, im März 1887, Heilung.

Meignant (Fall 4), (58).

Lucien B., 48j. Mann. Aufgen. 9. V. 87. Mehrmals Gonorrhoe, Strikturen. 1883, 1884 und 1886 je wegen Attaken von Leibschmerzen und Erbrechen krank gelegen. — Zur Zeit wieder aufgenommen wegen starker Leibschmerzen und Diarrhoen. Hypogastrium druckempfindlich; derbe Resistenz oberhalb der Symphyse. Cystitis. Strictura urethrae. Subfebrile Temperaturen. Diagnose: Cystitis mit Pericystitis oder Neoplasma. In der Folge hohes Fieber, der Tumor wird grösser und schmerzhafter. Incision oberhalb der Symphyse legt einen prävesicalen Abscess frei, aus dem 200 gr Eiter entleert werden. Heilung.

Meignant (Fall 5).

George G., 34 J. Aufgen. 25. III. 94. Alter Tripper mit typischen Strikturerscheinungen. Seit einigen Wochen unbestimmte Schmerzen im Unterbauch. Seit 2 Tagen heftigere Beschwerden. Pat. bemerkte selbst eine schmerzhafte Induration über der Symphyse. — Leichtes Fieber. Strictura urethrae. Urin erst klar, später eitrig. Ueber der Symphyse ein Tumor von der Form einer gefüllten Blase, derselbe reicht nach oben bis gegen den Nabel, nach abwärts hinter das Os pubis, nach aussen jederseits etwas über den Rectusrand hinaus. Deutliche Druckempfindlichkeit, keine Fluktuation. Diagnose: Pericystitis anterior. Urethrotomia interna. In der Folge Fortdauer des Fiebers, keine Besserung, daher Medianschnitt über der Symphyse. Durch infiltriertes, schwartiges Gewebe gelangt man in eine kleine, retromuskulär gelegene Eiterhöhle, welche durch eine Perforation in Verbindung mit einem grösseren, 200 bis 300 gr Eiter enthaltenden Hohlraum stand. Im Grunde des letzteren lag die Blase. Der Abscess hatte sich nach oben und auch nach hinten von der Blase entwickelt, scheint also alle 3 hypogastrischen Räume eingenommen zu haben. Rasche Heilung.

Hassler (16).

N. N., 63j. Mann. Aufgen. 25. I. 01. Vor 35 Jahren Gonorrhoe. Seit 7 Jahren Cystitis, seit 3 Jahren Postatahypertrophie. Im Okt. 1899 Bottini, darnach Prostatitis, die allmählich zurückging. Urinieren schmerzhaft. Temperatursteigerung. 1901 vermehrter Harndrang. Es bildete sich hinter der Symphyse ein schmerzhafter, faustgrosser, besonders links von der Mittellinie entwickelter Tumor. Cystitis, Prostatitis. Diagnose: Pericystitischer Abscess. — Bei der am 5. III. 01 vorgenommenen Incision gelangt man in ein ödematöses, infiltriertes Gewebe vor der Blase, keine Abscesshöhle. Tamponade der Wunde. Aus der Oedemflüssigkeit lassen sich Staphylokokken züchten. In der Folge lässt sich an 2 Stellen der Wunde Eiter ausdrücken, der ebenfalls pyogene Staphylokokken enthält. Heilung.

Léon Imbert (29).

25j. Mann. Seit 7 Jahren chronisch recidivierender Tripper. Spitze Condylome der Eichel. Von August bis Mitte September 1901 erfolgreich mit Argent. nitr.-Instillationen behandelt. Am 1. X. 01 Heirat. 4 Tage später Schmerzen im Unterleib, dann Harndrang, Schmerzen bei der Miktion, vesikaler und rektaler Tenesmus. Am 13. X. Leib stark gespannt, Prostata stark geschwollen. Sehr heftige Miktionsbeschwerden. Prostataabscess vermutet. Am 15. X. Nachlass der schweren subjektiven Erscheinungen, aber man bemerkt oberhalb der Symphyse einen Tumor von Grösse und Form eines graviden Uterus. Im Laufe der nächsten Woche steigt der Tumor bis gegen den Nabel in die Höhe. Die Haut wird gerötet. Am 25. X. Incision. Hinter den Recti findet sich, entsprechend dem Cavum Retzii, eine grosse Höhle, die 1 Liter Eiter enthält. Heilung.

In einer zweiten kleineren Gruppe handelt es sich um Perforation der vorderen Blasenwand durch ulcerative Processe und Drucknekrose. Ist die Kommunikation zwischen Blase und C. R. frei, so entwickelt sich der typische Symptomenkomplex einer Blasenruptur mit Harninfiltration, Harnverhaltung und all ihren anderen Folgen, auf die wir hier nicht einzugehen haben. Ist dagegen die Perforation sehr klein und stellt sie nur eine mittelbare Verbindung mit dem C. R. dar, so sickern zunächst nur geringe Mengen des in solchen Fällen stets inficierten Urines in das Zellgewebe, seine Hauptmasse geht per vias naturales ab, und im Vordergrund der klinischen Erscheinungen steht dann die Abscessbildung. In den hierher gehörigen Fällen, von denen wir einige im folgenden wiedergeben möchten, hat es sich teils um septische Cystitis im Gefolge alter Gonorrhoe oder Prostatahypertrophie, teils um tuberkulöse Ulcerationen der Blase gehandelt, nicht selten lagen ferner Perforationen durch Blasensteine vor, und endlich wird von d'Arcy Power über einen Fall berichtet, in welchem ein Sarkom der Blase zum Durchbruch ins perivesicale Gewebe geführt hatte.

Duplay (22).

65j. Mann. Aufgen. 15. III. 77. Miktionsbeschwerden seit 7 oder 8 Jahren. Seit 2 Tagen Harnverhaltung. Die Untersuchung ergiebt eine Hypertrophie der Prostata, mittelst Katheters wird 1 Liter Urin entleert, wobei eine leichte Blutung eintritt. Am folgenden Tage zeigt sich im Hypogastrium eine Resistenz von Form und Grösse einer ausgedehnten Blase. Dieselbe verursacht starke Schmerzen und nimmt in den folgenden Tagen an Grösse zu. Hohes Fieber. Am 24. III. Exitus. Sektion ergiebt im Hypogastrium eine grosse Jauchehöhle, in deren Grund die

perforierte Blase liegt, ihre vordere Wand bilden die zum Teil zerstörten Recti, ihre hintere Wand, eine dicke Membran, welche den Abscess gegen die Bauchhöhle zu abschliesst. Ulceröse Cystitis. Weit ausgedehnte retroperitoneale Phlegmone. Linksseitige, jauchige Pleuritis.

Cristol (Fall 10), (38).

Augustin L., 54 J., Mechaniker. Aufgen. 24. VI. 85. Vor 15 Jahren Tripper, seither Striktur. Vor 18 Monaten Hodenentzündung, seit derselben Zeit Cystitis. Wegen letzterer sowie wegen einer phlegmonösen Schwellung über der Symphyse sucht Pat. ärztliche Hilfe. — Hypogastrium stark gespannt, sehr schmerzhaft, Haut gerötet. Unwillkürlicher Abgang von Faeces bei der Miktion. Probepunktion ergiebt Eiter, daher mediane Incision über der Symphyse. Man gelangt hinter der hinteren Rectusfascie in einen Hohlraum, aus dem sich 30 ccm Eiter entleeren. Nach 4 Tagen Einsetzen hohen Fiebers. Exitus nach 8 Tagen. Sektion: Allgemeine Peritonitis. Blase von nekrotischem Gewebe umgeben. Der prävesicale Abscess war von einem Geschwür der Blasenwand ausgegangen.

Leibold (2).

43j. Frau, die angeblich einige Zeit vorher verschiedentlich katheterisiert worden war und die mit einer bereits vollständig entwickelten, prävesicalen Abscessgeschwulst eingeliefert wurde. Beschwerden von Seiten der Blase waren anfangs nur in geringem Grade vorhanden. — Der Abscess wurde geöffnet, und es ergab sich schon bei der Operation eine Perforation der vorderen unteren Blasenwand. Der Fall kam zur Sektion, und es fand sich, dass diese Perforation die Folge ausgebreiteter ulceröser Processe der Blasenschleimhaut war. Dieselben waren tuberkulöser Natur und hatten ihren Ausgangspunkt in einer beiderseitigen Pyelonephritis tuberculosa.

Prescott Hewett (50).

9j. Mädchen. Beginn der Erkrankung mit Blasenreizung und Schmerz bei der Miktion. Urin eitrig, ammoniakalisch. Später trat Fieber auf, man bemerkte einen Tumor zwischen Nabel und Symphyse, der sich allmählich vergrösserte und schliesslich durchzubrechen drohte. In der Folge Eiterabgang mit dem Stuhl und Perforation in der Nabelgegend. Exitus. — Sektion ergiebt starke Verdickung der Blasenwand und ausgedehnte Ulceration der Schleimhaut tuberkulöser Natur. Vor der Blase liegt eine umschriebene Eiterhöhle, kommunicierend mit dem Blaseninneren und der äusseren Fistel am Nabel. Zweite Perforation an der Hinterseite der Blase, ins Rectum führend.

Lauwers (41).

Bei 19j., an Blasenstein leidendem Mann entwickelte sich eine Phlegmone des Hypogastriums, welche spontan 5—6 Querfinger oberhalb der Symphyse perforierte und reichlich Eiter entleerte. Die eitrige Sekretion hörte mit der Zeit auf, doch blieb eine Urinfistel zurück. — Bei der

Operation (suprapubischer Querschnitt) zeigte sich das C. R. von Narbenmasse erfüllt. Entfernung eines mächtigen Blasensteines auf intraperitonealem Wege. Heilung.

West (72).

Bei der Sektion eines an den Folgen von Blasenstein gestorbenen Pat. zeigte die Harnblase zwei Perforationen, von denen die eine in eine mediane prävesicale Abscesshöhle, die andere in einen Abscess der Schenkelbeuge führte.

d'Arcy Power (49).

Kind, litt 8 Wochen lang an extremen Miktionsbeschwerden, dann stellten sich starke Schmerzen im Abdomen ein, es bildete sich am Nabel ein Abscess, der nach Incision erst Eiter, später Urin entleerte. Exitus. — Sektion ergab ein Alveolärsarkom der Blase sowie einen von dem oberen Teil der Blasenwand bis zum Nabel emporsteigenden Abscess, der in Kommunikation mit dem Blaseninneren gewesen sein musste, wenn auch die Perforationsöffnung nicht aufgefunden wurde.

Unter den Darmerkrankungen ist es namentlich die Appendicitis, die gelegentlich zu Abscessen des C. R. führt. Aeltere Autoren dachten sich den Vorgang in solchen Fällen derart, dass ein retroperitoneal entwickelter Abscess des Wurmfortsatzes sich nach vorn abwärts senkt und schliesslich in den perivesicalen, seitlichen Teil des C. R. eindringt. Häufiger dürfte es vorkommen, dass ein intraabdomineller Abscess oder auch der an der vorderen unteren Bauchwand adhärente Appendix durch das Peritoneum und den präperitonealen Raum ins Zellgewebe des C. R. durchbricht. Ob alsdann neben einer Vereiterung des C. R. auch noch eine solche des Spat. praeperit. erfolgt, hängt davon ab, ob letzteres durch die Entzündung der Nachbarschaft narbig verändert ist oder nicht. Die Litteratur kennt eine ziemliche Anzahl angeblich hierher gehörender Fälle, indessen ist die Beurteilung derselben sehr erschwert, da es meistens an genauen Autopsieberichten fehlt. Viele Autoren hielten eine Eiterung im C. R. bereits für erwiesen, wenn nur der Abscess annähernd in der Medianlinie oberhalb des Schambeines entwickelt war. Nun wissen wir aber heute, dass auch intraperitoneale Wurmfortsatzeiterungen gar nicht selten sich ins kleine Becken senken, und dass sie namentlich auch bis über die Mittellinie nach der linken Seite herüberreichen können. Ob aber ein im Hypogastrium nachweisbarer Abscess innerhalb oder ausserhalb der Bauchhöhle liegt, ist klinisch schwer zu entscheiden, und selbst bei der Operation wird man häufig darüber im Unklaren bleiben. Die einzigen

einwandsfreien Fälle postappendicitischer Abscesse des C. R., die ich in der Litteratur auffinden konnte, wurden von Brun und Tuffier beschrieben:

Brun (24).

Louis L., 9½ J. Aufgen. 22. III. 95. Vor 14 Tagen unter den Erscheinungen einer Appendicitis erkrankt. Vor 2 Tagen unter hohem Fieber Vorwölbung über der Symphyse. Starke Schmerzen, Harndrang und vorübergehende Harnverhaltung. — Oberhalb dem Schambein ein bis gegen den Nabel reichender Tumor von der Gestalt einer dilatierten Blase, prominent, druckempfindlich, fluktuierend, auch vom Rectum aus abzutasten. Uebriges Abdomen weich. Temp. 38,5. Am nächsten Tag Abgang fötiden, fäkulent riechenden Eiters aus der Blase, die bis dahin stets klaren Urin entleert hatte. Incision in der Medianlinie über der Symphyse führt in eine hinter den Bauchmuskeln und der Symphyse gelegene Abscesshöhle, aus der sich ebenfalls fäkulenter Eiter entleert. Kurz darauf Exitus. — Sektion ergiebt einen von Eiter erfüllten Hohlraum, dessen vordere Wand die Recti, dessen hintere Wand das Peritoneum und dessen Grund die Blase bildet. Der Wurmfortsatz verliert sich in die Hinterwand des Abscesses. Sein Lumen steht durch eine Perforation in Kommunikation mit demselben. Eine zweite Perforation führt von dem Abscess in die freie Bauchhöhle. Allgemeine Peritonitis.

Tuffier (47).

17j. Mann. Aufgen. 8. VIII. 93. Seit 3 Jahren in unregelmässigen Intervallen Schmerzen in der Ileocoecalgegend und Obstipation. Seit 1 Monat Schmerzen im Hypogastrium und eine suprapubische, allmählich grösser werdende Geschwulst. — Schlechtes Allgemeinbefinden, verfallenes Aussehen, kleiner frequenter Puls, Temp. 38,5. Oberhalb der Symphyse eine bis gegen den Nabel reichende, seitlich von den Rectusrändern begrenzte Vorwölbung von der Form einer dilatierten Blase. Dieselbe wölbt sich auch gegen das Rectum vor, fluktuiert deutlich. Ileocoecalgegend druckempfindlich, resistenter als normal. Uebriges Abdomen weich, nicht aufgetrieben. Von Seiten der Blase und Prostata keinerlei Veränderungen. — Operation nach 2 Tagen. Ein 8 cm langer medianer Schnitt führt in eine dem C. R. entsprechende Eiterhöhle, die sich nach rechts in die Fossa iliaca fortsetzt. Vorübergehender Kotabgang aus der Wunde. Rasche Heilung bis auf eine Fistel, die später bei der Radikaloperation der Appendicitis entfernt wird.

Andere Darmerkrankungen dürften nur selten als ursächliches Moment in Betracht kommen. Immerhin muss man mit der Möglichkeit rechnen, dass tuberkulöse, dysenterische oder luetische Geschwüre des Darmes nach vorheriger Verlötung mit dem Peritoneum der vorderen Bauchwand ins C. R. durchbrechen. Es können ferner

Carcinome und Sarkome des Darmes auf das prävesicale Zellgewebe übergreifen und eine offene Verbindung zwischen diesem und dem Lumen des Darmes herstellen. Ein Fall letzterer Art wurde von Michels mitgeteilt.

F. D., 35 J. Aufgen. 11. VIII. 88. Seit einigen Wochen Diarrhoe, Kachexie, Fieber; später Harndrang und Schmerzen im Unterbauch. — Tumor hinter und über der Symphyse, undeutlich fluktuierend. Probepunktion ergiebt etwas fäkulent riechende Flüssigkeit. Vermutungsdiagnose: Tuberkulose des Darms. Exitus nach 6 Wochen. — Die Sektion ergiebt einen Kotabscess vor der Blase. Ein Carcinom des Dünndarms war an der Blasenspitze und der vorderen Bauchwand adhärent geworden. Perforation in den Prävesicalraum.

Aehnliche Verhältnisse lagen in einem von Guyon (48) fragmentarisch mitgeteilten Falle vor:

Es handelte sich um ein Carcinom des Darmes, welches auf die Blase übergegriffen hatte; dasselbe bildete den Ausgangspunkt eines Abscesses, welcher zunächst rückwärts von den geraden Bauchmuskeln lag, sich dann aber sekundär zwischen den Muskeln bis ins subkutane Gewebe ausbreitete. Der Abscess bildete einen ovoiden Tumor von der Form einer ausgedehnten Harnblase. Operation in extremis. Tod.

Mit einer intestinalen Erkrankung unaufgeklärter Natur scheint die Entzündung des C. R. im folgenden, von Martin (5) mitgeteilten Falle im Zusammenhang gestanden zu sein:

Marie D., 16 Monate. Aufgen. 20. VI. 92. Seit längerer Zeit häufige Verdauungsstörungen mit Unregelmässigkeit in der Stuhlentleerung, seit 14 Tagen Obstipation und Schmerzen bei der Miktion. Seit 12 Tagen heftige hypogastrische Schmerzen. Seit 4 Tagen Retentio alvi et urinae. — Rachitis. Hohes Fieber. Ueber der Symphyse ein medianer hühnereigrosser Tumor, mit breiter Basis und konvexer oberer Begrenzung, etwas über die Mitte von Symphyse und Nabel heraufragend. Incision eröffnet eine 100 ccm Eiter enthaltende Höhle. Der eingeführte Finger gleitet dicht hinter den Bauchdecken nach abwärts bis auf die Hinterfläche des Schambeins. — Heilung.

Auch periproctitische Abscesse können wohl unter Umständen sich nach oben ins C. R. verbreiten, da das letztere nur durch ein Blatt der Beckenfascie vom Cavum ischiorectale getrennt ist. Hierher gehört vielleicht ein älterer von Wenzel Gruber (37) mitgeteilter Fall, der bisher teils als „idiopathisch“ teils als konsekutiv und zwar im Gefolge einer Osteomyelitis des Beckens gedeutet worden ist:

Männliches Individuum. Abscess der Regio anoperinealis, durchgebrochen ins Rectum. Exitus. — Sektionsbefund: Fibrinöse Peritonitis. Prävesicalraum mit Eiter erfüllt, von ihm aus führte eine Eitersenkung nach rechts in die Gegend des Schenkelringes und der rechten Fossa iliaca, eine zweite nach links zum For. isch. maj. Im Grunde des prävesicalen Raumes jederseits von der Prostata eine grosse Perforation im Diaphragma pelvis. Beide führen in einen periproktitischen Abscess, der ins Rectum durchgebrochen war. Prostata normal. Linke Spina ischiadica von Periost entblösst.

Einen ziemlich breiten Raum nehmen in der Kasuistik die puerperalen Abscesse des C. R. ein. Es ist in der That leicht denkbar, dass sich eine Entzündung von den Parametrien aus direkt auf die seitlichen Teile des C. R. fortleitet, oder dass ein im vorderen Douglas liegendes Exsudat nach vorn in den präperitonealen und prävesicalen Raum durchbricht. Einen derartigen Fall hat Puech (51) vor einigen Jahren beschrieben; ein ganz reines Bild eines puerperalen Abscesses liefert derselbe freilich nicht, da während der Geburt anscheinend eine partielle Ruptur oder Distorsion in der Symphysis ossis pubis erfolgte, im übrigen ist aber der Zusammenhang mit einer puerperalen Infektion sowie die Lokalisation des Abscesses im C. R. als erwiesen anzusehen.

23j. Primipara. Geburt am 2. I. 99. Während der Austreibungsperiode verspürte Pat. plötzlich ein Krachen in der Symphyse. Da in der Folge heftige Schmerzen in der Schamgegend geklagt wurden, und die Kranke die Beine nicht mehr bewegen konnte, wurde am 6. Wochenbettstage ein Arzt zugezogen. Derselbe fand leichte Temperatursteigerung, geringe Fötidität der Lochien, starke Schmerzen in der Symphyse bei Druck und Bewegungen. Bettruhe und Sublimatspülungen empfohlen. Die Vorschriften wurden nicht eingehalten, Pat. versuchte aufzustehen. Indessen verschlimmerten sich die Beschwerden, es stellten sich Schüttelfröste ein. Am 18. II. konstatierte der Arzt eine Resistenz über der Symphyse, die nach links etwas mehr als nach rechts ausgedehnt war. Temperatur 39. Lochien reichlich, von fötidem Geruch. — Aufnahme am 25. II.: Hohes Fieber, gendarmenhutförmige, prominierende Geschwulst oberhalb der Symphyse, auch per vaginam erreichbar, hart, schmerzhaft, Spitze derselben etwas links von der Mittellinie. Uterus leicht beweglich, Douglas'sche Räume frei. Keinerlei Miktionsstörungen. 1. III. Längsschnitt über die grösste Vorwölbung des Tumors führt hinter den Recti auf eine grosse Eiterhöhle, die sich an der Rückseite des Schambeins nach abwärts erstreckt. Bei Betastung erweist sich das letztere ebenso wie die Symphysis ossis pubis als unverändert. Ausspülung, Drainage. — Rasche Heilung.

Was die übrigen Fälle anlangt, die in der Kasuistik als puerperale Abscesse des C. R. geführt worden, so wage ich nach ihrer Beschreibung nicht zu entscheiden, ob sie wirklich innerhalb des C. R. und nicht etwa intraperitoneal gelagert waren.

Besser charakterisiert sind die nach Osteomyelitis des Schambeins entstehenden Entzündungen. Akute, vom Schambein ausgehende Eiterungen können die verschiedensten Wege einschlagen. Durchbrechen sie das Periost am oberen Umfang, so gelangen sie in den retromuskulären Raum, brechen sie nach vorn durch, so erscheinen sie unter der Haut. Perforieren sie nach abwärts, so senken sie sich nach dem Scrotum, dem Damm, dem Labium majus oder ins pelviorektale Gewebe. Man beobachtet ferner Senkungen nach den Leisten, dem Schenkelring und weiter lateralwärts nach der Gegend der Beckenschaufel und des Hüftgelenks. Alle Abscesse aber, welche die periostale Hülle auf der Hinterseite der Symphyse durchbrechen, müssen unmittelbar ins C. R. gelangen.

Dass solche Durchbrüche ins C. R. relativ selten sind, ist wohl erklärlich, da der hintere periostale Ueberzug des Schambeins durch die Fascia transversa verstärkt wird. Barbry (35), dem wir die ausführlichste Darstellung der Osteomyelitis pubis verdanken, citiert als Beleg für die Ausbreitung des Processes ins C. R. einen älteren, von Grenser (53) mitgeteilten Fall, der auch hier kurz wiedergegeben werden möge:

Eine Fabrikarbeiterin hatte gegen Mitte der Schwangerschaft einen heftigen Stoss gegen die Schamgegend erlitten. Seit dem beständige Schmerzen im Unterbauch und Schwäche in den Beinen. Nach der Geburt Zunahme der Beschwerden, Auftreibung des Hypogastriums, Fieber, pyämische Erscheinungen, schliesslich Exitus. Sektion ergiebt im Hypogastrium eine grosse, nach links bis zur Sp. ant. sup., nach rechts bis zur Leistengegend reichende und nach vorn von den Bauchmuskeln und Symphyse begrenzte Eiterhöhle. Die Symphyse selbst ist von Eiter umspült und völlig zerstört, so dass beide Schambeine klaffen. Linkes Schambein von Periost entblöst. Blase und Genitalien intakt. Pleuritis, Lungenabscess.

Typisch ist ferner die folgende Beobachtung Kirchner's (66).

Ulan, 21 j. Nach Verletzung in der Kniegend plötzlich hohes Fieber, Delirien, Schmerzen im Schambein, Resistenz oberhalb der Symphyse und des medialen Teiles des rechten Leistenbandes. Keine Fluktuation, noch Oedem und Rötung der Haut. Trotzdem wird in Annahme eines Bauchdeckenabscesses operiert. Medianer Längsschnitt führt in eine geräumige

Höhle hinter den Recti. Nach Zufügung eines Querschnittes am unteren Winkel findet man das rechte Schambein an seiner hinteren und oberen Seite von Periost entblösst, die Symphyse vereitert, die Epiphyse gelöst. Nach Entfernung der letzteren gelangt man in einen zweiten Abscess, der sich in die Adduktorengegend erstreckt. Auf der linken Seite liegen ähnliche Veränderungen vor. — Gute Heilung.

Fälle in welchen sich hinter dem Schambein resp. der Symphyse ein osteomyelitischer Abscess fand, sich noch mehrfach [Barbry, Labeyrie (62), Harajervicz (73)] veröffentlicht worden, indessen wissen wir bei ihnen nicht, ob der Abscess subperiostal sass oder ob er wirklich ins C. R. durchgebrochen war.

Bei längerer Dauer eines osteomyelitischen Processes in der Symphysengegend kommt es wohl auch vor, dass das C. R. allmählich verödet, und dass dann Eiter und Sequester sich direkt nach hinten in die Harnblase entleeren ohne eine prävesicale Phlegmone hervorzurufen. Einen derartigen Fall hat Ollier (62) 1876 operiert:

Frl. G., 19 Jahre alt, konsultierte erstmals 1871 Ollier wegen einer fistulös gewordenen Schambeinostitis. Operation verschoben, da Sequester noch nicht gelöst. Später Sequesterotomie von auswärtigem Arzte ausgeführt. In der Folge stellten sich Blasenstörungen ein, wegen deren Pat. wiederum zu Ollier geschickt wurde. Letzterer entfernte einen Blasenstein, dessen Centrum ein nekrotisches Knochenstück spongiöser Beschaffenheit bildete. — Vollständige Heilung.

Entzündungen des C. R. könnten nun ferner auch noch entstehen im Gefolge einer Adenophlegmone der tiefen Leistendrüsen. Da sich die hypogastrischen Drüsen längs der Gefässe bis unmittelbar an die seitliche Begrenzung des C. R. hinziehen, so sollte man erwarten, dass eine Verbreitung von Abscessen derselben auf das C. R. kein seltenes Vorkommnis wäre. Wahrscheinlich ist auch manche der „idiopathischen" Entzündungen auf einen solchen Abscess zurückzuführen. Ein einwandsfreier Fall neueren Datums ist mir indessen nicht bekannt, und nur mit allem Vorbehalt gebe ich die folgende Beobachtung Castara's (27) wieder, die noch aus einer Zeit stammt, in der man von der Existenz des prävesicalen Raumes nichts gewusst hat.

Soldat. Aufgen. 12. VI. 1826. Schanker auf der Innnenseite des Präputium und frische, erst einige Tage zurückdatierende Tripperinfektion. Rechtseitiger vereiterter Leistenbubo. Letzterer wird incidiert. 14 Tage später traten Schmerzen in der Unterbauchgegend ein, und es

entwickelte sich über dem Schambein rechts von der Mittellinie eine prominierende, druckempfindliche Resistenz. Durch tiefe Incision wird eine Eiterhöhle eröffnet, welche nach vorn vom Rectus, nach hinten von der Blasenwand begrenzt ist. Glatte Heilung.

Wahrscheinlich gehört hierher auch unsere eigene Beobachtung eines tuberkulösen Abscesses des C. R., auf die wir an anderer Stelle zurückkommen werden.

In eine letzte Gruppe mögen endlich die ins C. R. durchgebrochenen Eiterungen des Spatium retromusculare und subperitoneale zusammengefasst werden. Die retromuskulären Eiterungen entstehen vielfach innerhalb der Muskelscheide selbst, sind also nach alter Bezeichnung idiopathisch. Es handelt sich dann entweder um primäre infektiöse Myositis oder um vereiterte Hämatome nach stumpfen Traumen oder auch um posttyphöse Infektionen. Konsekutiv treten Abscesse des retromuskulären Raumes namentlich nach Ostitis des Schambeins, sowie nach Entzündungen im prävesicalen, präperitonealen Spatium und der Bauchhöhle auf. Meist bahnen sich die Abscesse ihren Weg zwischen den Recti nach der Oberfläche, um schliesslich die Haut zu durchbrechen. Andererseits kommen aber auch Durchbrüche ins C. R. vor, das nur durch die Fascia transversa abgeschlossen ist. Gleich der erste Fall von Abscess des C. R., der überhaupt als solcher veröffentlicht worden ist, gehört in diese Kategorie:

Wenzel Gruber (37).

24j. Mann. Aufgen. 4. VII. 61 wegen Typhus. Am 31. VII. Schmerzen im Hypogastrium. Derbe, tumorartige Resistenz oberhalb des Schambeins. Dieselbe hat die Form einer gefüllten Blase, ist druckempfindlich. Urinentleerung normal. 4 Wochen lang keine wesentliche Aenderung. Pat. ist fieberfrei, steht auf, dann Verschlimmerung, Exitus innerhalb von 14 Tagen. Sektion ergiebt einen Abscess, welcher in der Gegend der Schambeinsynchondrose beginnt und von da, allmählich breiter werdend, bis gegen den Nabel reicht. Derselbe nimmt den unteren Teil der Scheide der geraden Bauchmuskeln und das Cav. praeperitoneale (Retzii) ein. In der Höhle findet man die inneren Portionen der Musc. recti und das Zellgewebe des C. R. Der Abscess ist in die Bauchhöhle perforiert und hat eine allgemeine Peritonitis hervorgerufen.

Die subperitonealen Eiterungen kommen im Gegensatz zu den vorerwähnten primär äusserst selten, nämlich nur als vereiterte Urachuscysten vor. In der Regel sind sie konsekutiver Art und rühren dann von Erkrankungen der Blase, der Prostata, der Urethra poste-

rior, des pelviorektalen Zellgewebes oder auch von Entzündungen des Peritoneums und der Bauchorgane her. Für Entzündungen des C. R. besitzt der präperitoneale Raum somit von Ausnahmefällen abgesehen nur die Bedeutung einer Durchgangsstation. Eine Mitbeteiligung des präperitonealen Gewebes bei Abscessen des C. R. findet man übrigens relativ häufig, da alle entzündlichen Processe, die von der hinteren, Blasenwand und dem Peritoneum her aufs C. R. übergreifen, das Spatium präperitoneale passieren müssen.

Blicken wir auf die vorstehenden Ausführungen über die Aetiologie nochmals zurück, so ergiebt sich, dass von den vier Gruppen, die Englisch seiner Zeit aufstellte, zwei, nämlich die der idiopathischen und die der metastatischen Abscesse nicht existieren, oder dass doch wenigstens kein Beweis für ihre Existenz erbracht ist. Von den beiden anderen Gruppen deckt sich diejenige der traumatischen Abscesse ungefähr mit dem Krankheitsbilde der extraperitonealen, traumatischen Ruptur der vorderen Blasenwand, wenn auch gelegentlich Verletzungen des C. R. ohne Blasenruptur vorkommen mögen. Die konsekutiven Entzündungen stellen das Hauptkontingent. Dieselben schliessen sich am häufigsten an Erkrankungen der Harnwege an, seltener an infektiöse Processe des Darmes, der inneren weiblichen Genitalien, des Schambeins und der benachbarten extraperitonealen Zellgewebslager.

Dass ausser äusseren Verletzungen und Eiterungen der Umgebung auch Adenophlegmonen der prävesicalen Drüsen eine Rolle in der Aetiologie der Abscesse des C. R. spielen, vermochten wir weder zu bestreiten noch an Hand konkreter Beispiele zu beweisen.

Da wir eingangs über einen eigenen Fall tuberkulöser Natur berichteten, möge auch die Entstehung dieser Abscesse kurz besprochen werden. Primäre tuberkulöse Entzündungen des C. R. kennt die Litteratur nicht, und es ist auch durchaus unwahrscheinlich, dass sie überhaupt vorkommen. Die Angabe in Martin's „Diagnostik der Bauchgeschwülste“ Hiller (30) habe einen solchen Fall beobachtet, beruht auf einem Irrtum. Dagegen können Tuberkulosen des C. R. fortgeleitet entstehen von einem Knochenherd des Schambeins, einem intramuskulären Abscess in den Recti abdominis, einer Tuberkulose des Bauchfells, des Darmes, des Urogenitalapparates oder auch, wie in unserem Falle, von einer Adenitis der hypogastrischen Drüsen. Wo ein Hohlorgan wie Blase oder Darm

durch tuberkulöse Verschwärung in offene Kommunikation mit dem C. R. tritt, braucht selbstverständlich die Entzündung des letzteren nicht specifischer Natur zu sein. So hat es sich offenbar auch in den beiden oben mitgeteilten Beispielen von Perforation eines tuberkulösen Blasenulcus um rein septische Infektionen gehandelt.

Obwohl nach Englisch häufig ein gewisser indirekter Zusammenhang zwischen allgemeiner Tuberkulose und Entzündung des C. R. bestehen soll, und trotzdem von Michels behauptet wird, dass die Abscesse des C. R. sehr häufig tuberkulöser Natur seien, so habe ich in der Litteratur doch nur eine sehr bescheidene Zahl einschlägiger Fälle gefunden, und auch in diesen ist die Diagnose nie über jeden Zweifel erhaben gewesen. Eigentümlicher Weise findet sich auch in der neuerdings mehrfach bearbeiteten Kasuistik von Tuberkulose der Bauchdecken und des Schambeins keine einzige Beobachtung, in der nachweislich der Eiter ins C. R. eingedrungen wäre. Ich vermag also unserem eigenen Fall keinen zweiten mit voller Bestimmtheit an die Seite zu stellen.

Klinisches Bild.

Das Symptomenbild der Abscesse des C. R. ist von älteren Autoren mit grosser Breite beschrieben worden. Guyon und Gérardin wollten drei verschiedene Perioden der Erkrankung von einander trennen: eine solche allgemeiner Störungen geringeren oder höheren Grades, eine der Mictionsstörungen und eine der Geschwulstbildung. Andere [Bouilly, Leusser (34), Englisch] nahmen nur zwei Perioden an, eine der Prodromalerscheinungen und eine der Geschwulst. Die erstere sollte charakterisiert sein durch heftige hypogastrische Schmerzen, Ueblichkeit, Appetitlosigkeit, Erbrechen, Koliken, Verstopfung oder Diarrhoeen und durch Dysurie; für das zweite Stadium wurden als typisch angesehen die klinischen Zeichen eines Tumors über und hinter der Symphyse verbunden mit sehr schweren Störungen der Miction, hohem Fieber, beträchtlichen Alterationen des Allgemeinbefindens, manchmal auch noch mit Erbrechen und Diarrhoe.

Dieser Aufstellung, die in erster Linie für die „idiopathischen", cum grano salis aber auch für die symptomatischen Entzündungen gelten sollte, möchte ich nicht beistimmen.

Zunächst ist es gänzlich überflüssig, zwei oder gar drei verschiedene Stadien von einander zu trennen; denn es giebt Fälle, in denen schon von Beginn der Erkrankung an die Erscheinungen der

Geschwulstbildung im Vordergrund standen, und wenn es in anderen erst später gelang, eine solche nachzuweisen, so rührte das nicht daher, dass sie noch nicht existierte, sondern dass sie sich bei ihrer tiefen Lage der Palpation entzog. In gleicher Weise kommt man auch bei anderen Affektionen der Körpertiefe häufig erst spät in die Lage objektive Veränderungen nachweisen zu können, und doch wird es niemand einfallen deswegen beispielsweise bei perinephritischen Abscessen oder bei Tumoren der Bauchhöhle verschiedene Perioden unterscheiden zu wollen. Die Länge der ersten Periode würde sich überdies keineswegs nur nach der Entwickelung der Geschwulst sondern auch nach ganz äusserlichen Momenten, der Gründlichkeit des Untersuchers, der Spannung der Bauchdecken, der Dicke des Fettpolsters etc. richten. Sodann haben die Autoren vielfach Erscheinungen als Prodromalsymptome eines angeblich idiopathischen Abscesses gedeutet, die in Wirklichkeit nur der Ausdruck des Grundleidens, einer Appendicitis, Cystitis etc. gewesen sind; sie haben ferner, wie schon mehrfach hervorgehoben, ihre Schilderung zum Teil auf Fälle gestützt, die höchst wahrscheinlich gar nicht zu den Abscessen des C. R. gehörten.

Um selbst ein möglichst unbefangenes Urteil über die Symptome der Abscesse des C. R. zu erhalten, habe ich aus der mir zugänglichen Kasuistik, die abgesehen von Eiterungen nach Harninfiltration über 100 Fälle beträgt, 31 zusammengestellt, bei welchen die Diagnose und der Zusammenhang mit einem Grundleiden einwandsfrei festzustellen war. Die meisten derselben wurden bereits oben als Paradigmata verwendet, es kommen noch hinzu je ein weiterer Fall von Cristol (38) und Castaneda y Campos (18), einer von Pétrequin (44) und zwei Fälle von Segond (21). Aus ihnen lassen sich folgende Schlüsse bezüglich des klinischen Bildes ziehen:

Das konstanteste Merkmal besteht in einem heftigen Schmerz, der in die Gegend des Hypogastriums lokalisiert wird. Dieser äussert sich bei milderer Verlaufsweise und im Beginn der schwereren Fälle in einem Gefühl von Druck und Schwere in der Blasengegend. In dem Masse als der entzündliche Tumor grösser wird und den Bauchdecken näher rückt, werden die Beschwerden heftiger. Wie bei einer akuten Perityphlitis wird jede Spannung der Bauchdecken sowie jede Erschütterung äusserst peinlich empfunden. Der Pat. vermag nur noch gebückt zu stehen und zu gehen, Aufrichten aus liegender oder sitzender Haltung bereitet ihm die grössten Schmer-

zen, und in den ausgeprägtesten Fällen liegt er gekrümmt mit hochgezogenen Beinen zu Bett.

Hierzu kommt als objektives Zeichen der Nachweis einer pathologischen Füllung des C. R. Derselbe gelingt vielfach schon bei der ersten ärztlichen Untersuchung und nicht erst, wie behauptet wurde, in einer späteren Periode der Erkrankung. Bei der Palpation vom Abdomen aus, die am besten in Beckenhochlagerung vorzunehmen wäre, fühlt man eine derbe, hinter der Symphyse aufsteigende Resistenz, die in ihrer Grösse von dem Füllungszustand der Harnblase unabhängig ist.

In der Mehrzahl der Fälle sitzt diese Resistenz genau median, schneidet seitlich mit den Rectusrändern ab und bildet gegen den Nabel zu eine gleichmässig gekrümmte Kuppe, so dass sie an eine stark dilatierte Blase erinnert. Seltener überschreitet der Tumor im unteren Teil die seitlichen Rectusränder, um sich längs des Lig. Poup. bis gegen die Spinae anteriores sup. auszudehnen. In letzterem Falle ist die Form der Geschwulst treffend mit einem französischen Gendarmenhut verglichen worden. Endlich kommt es auch vor, dass der Tumor nicht median liegt, sondern auf der einen Seite weiter ausgedehnt ist als auf der anderen, oder dass er überhaupt nur einseitig entwickelt ist. Nimmt der Tumor beträchtliche Dimensionen an, so bildet er nicht nur eine Resistenz in der Tiefe, sondern er wölbt sich auch als halbkugelige Prominenz gegen die Oberfläche oberhalb der Symphyse vor. Es gelingt ferner auch bei der Untersuchung per rectum oder vaginam einen rundlichen Vorsprung zu fühlen. Dass dieser Vorsprung nicht durch die Blase selbst gebildet wird, wäre leicht mittelst des Katheters festzustellen. Die Konsistenz des Tumors ist meist auffallend derb, manchmal geradezu holzhart, so dass Verwechslungen mit soliden Neubildungen schon wiederholt vorgekommen sind. Es mag das zum Teil herrühren von reflektorischer Muskelspannung, zum Teil auch von einer entzündlichen Infiltration der Recti und des perirektalen Gewebes sowie von einer schwartigen Beschaffenheit des Exsudates selbst. Fluktuation wird in der Regel erst spät, manchmal überhaupt nicht nachweisbar, wenn sich auch in der Tiefe viel Eiter angesammelt hat.

Unter den Begleiterscheinungen seitens der Nachbarorgane stehen Störungen der Miktion im Vordergrund. Es versteht sich von selbst, dass in Fällen, in welchen die Erkrankung von einer Cystitis, Urethritis oder Prostatitis ausging, die Urinentleerung kaum je in normaler Weise vor sich gehen wird. Bei den übrigen Fällen

kann die Urinentleerung ganz normal bleiben; meistens klagen die Kranken aber doch über Harndrang, Schmerzen bei und nach der Harnentleerung, und ab und zu wird selbst Urinverhaltung beobachtet. Einer besonderen Erklärung bedürfen solche Begleiterscheinungen nicht, da man ähnliches ja auch sonst bei Entzündungsprocessen und Verletzungen in der Nähe der Blase beobachtet.

Die Symptome seitens des Magendarmkanals müssen getrennt werden in solche, die nur als Teilerscheinungen gestörten Allgemeinbefindens aufzufassen sind wie Appetitlosigkeit, vorübergehendes Erbrechen, Obstipation und solche, die auf schwerere Störungen hinweisen als heftige Koliken, häufig wiederkehrendes Erbrechen, Diarrhöen etc. — Beschwerden der ersteren Art insbesonders hartnäckige Obstipation wurden bei den Abscessen des C. R. wiederholt und zwar auch dann beobachtet, wenn keine Appendicitis oder sonstige Darmerkrankung im Spiele war. Wo dagegen schwere Erscheinungen intestinaler Natur in den Krankengeschichten vermerkt werden, da ist in der Regel die Entzündung vom Darmkanal ausgegangen, oder sie hatte sekundär auf das Peritoneum übergegriffen. Dass in der Symptomatologie der älteren Autoren die Darmstörungen eine so grosse Rolle spielen, rührt meines Erachtens nur daher, dass man eben häufig Appendicitisfälle mit Kleinbeckenabscessen unter die Phlegmone des C. R., womöglich gar unter diejenigen „idiopathischen Ursprungs" einrechnete. —

Was die weiteren Schicksale der prävesicalen Entzündungen anlangt, so ist von Englisch und Anderen behauptet worden, dass in einer Minderzahl von Fällen ein spontaner Rückgang des Processes auf dem Wege der Resorption erfolge; ein positiver Beweis hierfür steht aber noch aus. Eher darf man mit der Möglichkeit rechnen, dass der Abscess durch die äussere Haut, in die Blase oder den Darm durchbricht, und es auf diesem Wege ohne Kunsthilfe zur Heilung komme. In der Litteratur findet sich eine Anzahl derartiger Fälle, doch muss dahingestellt bleiben, ob es sich auch immer um Abscesse speciell des prävesicalen Raumes gehandelt hat. Gesichert schien mir die Diagnose nur bei solchen Beobachtungen, bei denen trotz des spontanen Durchbruches auch eine operative Freilegung des C. R. vorgenommen worden war. Der gewöhnliche Weg, auf dem prävesicale Abscesse sich ausbreiten, führt nach vorn ins retromuskuläre Spatium; wiederholt hat man ferner Senkungen nach abwärts und aussen beobachtet, die dann in der Adduktorengegend an die Oberfläche gelangen, ferner kommen Durchbrüche in den

präperitonealen Raum, sowie solche in die Bauchhöhle anscheinend nicht selten vor. In einem von Duplay beschriebenen Fall war sogar das gesamte rückwärts vom Peritoneum gelegene Zellgewebe bis hinauf zum Zwerchfell phlegmonös verändert gefunden worden.

Ueber den Gesamtverlauf und die Prognose der Entzündung des C. R. eine Regel aufstellen zu wollen, wäre ein fruchtloses Beginnen, da es sich ja nicht um ein einheitliches Krankheitsbild, sondern um den Folgezustand der verschiedenartigsten Infektionsprocesse der Nachbarorgane handelt. Immerhin lässt sich aus den mir vorliegenden Fällen doch das eine ersehen, dass die Verbreitung einer Entzündung auf das C. R. stets eine sehr ernste Komplikation bedeutet, denn sie war meistens mit hohem Fieber und schweren Allgemeinerscheinungen einhergegangen und in mehr als 50% hatte sie zum Exitus geführt. Gestorben sind sämtliche nicht operierten Patienten und ausserdem noch 4, bei denen die Incision und Entleerung des Abscesses vorgenommen worden war.

Die Diagnose ist insofern leicht, als die Erkennung eines supra- und retrosymphysär gelegenen Abscesses durch Palpation und Perkussion des Abdomens wie durch vaginale resp. rectale Untersuchung immer gelingen muss, wenn der Tumor eine gewisse Grösse erreicht hat. Verwechselungen mit malignen Neubildungen des Hypogastriums sind wiederholt vorgekommen, doch wird im allgemeinen der Nachweis einer vorausgegangenen Entzündung der Nachbarschaft, die Schmerzhaftigkeit, die entzündliche Beteiligung der Umgebung und die akutere Verlaufsweise gegen einen solchen Irrtum schützen. Recht schwierig, ja unmöglich kann es sein, die Unterscheidung gegenüber von retromuskulären, prä- und intraperitonealen Eiterungen zu stellen. Allerdings sitzen retromuskuläre Abscesse nur über nicht hinter der Symphyse, haben eher ovoide als halbkugelige Form und sind per rectum weniger deutlich oder auch gar nicht zu fühlen. Rein präperitoneale Phlegmonen steigen nicht vor, sondern hinter der Blase ins kleine Becken herein, sie dürften ferner mehr Neigung zu flachen Infiltraten mit multiplen umschriebenen Erweichungsherden als zur Bildung massiger Abscesse haben, und werden daher auch nicht so leicht eine Vorwölbung der Bauchdecken bedingen. In praxi lässt sich mit diesen Unterscheidungsmerkmalen indessen nicht viel anfangen, umsomehr als sich die Entzündungen der 3 Räume häufig miteinander kombinieren. Auch die Differenzialdiagnose gegen abgesackte intraperitoneale Eiterungen ist vielfach ganz unmöglich, denn auch Abscesse der Bauchhöhle, können sich in halbkugeliger

Form aus dem kleinen Becken erheben und gegen die Symphyse sowie die vordere untere Bauchwand andrängen. Im allgemeinen wird sich aus dem klinischen Bild die Diagnose nur stellen lassen, wenn dem Auftreten eines prävesicalen Abscesses eine Erkrankung der Harnwege oder der tiefen Leistendrüsen vorangegangen ist; wo aber ein intraperitonealer Entzündungsprocess oder eine Ostitis des Schambeins im Spiele ist, bringt erst der objektive Befund gelegentlich der Operation oder Sektion einen sicheren Entscheid.

Glücklicherweise ist es für die Behandlung gänzlich gleichgültig, ob wir einen retromuskulären, prävesicalen, prä- oder intraperitonealen Entzündungsprocess vor uns haben. In allen 4 Fällen muss, sobald wir überhaupt aus Fieber, Schmerzhaftigkeit, Fluktuation oder entzündlichem Oedem der Haut auf eine Eiterung in der Tiefe schliessen dürfen, die breite Spaltung des Abscesses vorgenommen werden.

Ich wollte mit den vorstehenden Ausführungen zeigen, dass entgegen einer noch heute viel verbreiteten Annahme die Abscesse des Spatium prävesicale (Retzii) niemals autochtoner Natur sind, sondern dass dieselben stets von einem infizierenden Trauma oder von einer Entzündung der Umgebung herrühren. Sie lassen sich daher auch nicht als ein einheitliches Krankheitsbild auffassen, für das eine bestimmte Art des Beginnes und Verlaufes typisch ist, sondern es handelt sich um ganz verschiedenartige Affektionen, denen nur einzelne Symptome, so der hypogastrische Schmerz, der suprapubische Tumor und die Störungen der Miktion in der Regel gemeinsam sind.

Litteratur.

1) Géraudie, Contribution à l'étude pathogén. des phlegmons de la cavité de Retzius. Montpellier. Thèse 1903. — 2) Leibold, Ueber Abscesse im sog. Cavum Retzii. In.-Diss. Berlin, 1894. — 3) Neumann, Zur Kasuistik der Erkrankungen der prävesicalen Gegend. In.-Diss. Berlin. 1889. — 4) Rudolph, Centralbl. f. klin. Med. 1891. Nr. 26. — 5) Martin, Ann. des mal. des org. gén.-ur. Janv. 1893. — 6) Englisch, Wiener Klinik. 1889, Nr. 1 und 2, 1896 Nr. 1. — Ders., Wiener med. Wochenschr. 1891 Nr. 42. 7) Misiewicz, Centralbl. f. Harn- u. Sexualorg. 1897, S. 178. — 8) Fuller, Ibid. 1895 p. 329. — 9) Hennies, Tuberkulöse Caries der Symphyse. In.-Diss. Greifsw. 1888. — 10) Drappier, Contribution à l'étude de la cavité prévés. Paris. Thèse 1893. — 11) Lohmann, Kasuist. Beitrag zu den Abscessen des perives. Bindeg. In.-Diss. München 1896. — 12) Michels, Med. chirurg. Transact. 1893, p. 63. — 13) Demoulin, Ostéomyélite attenuée du pubis. Gaz. des hôp. 1898, p. 405. — 14) Macarez, Contribution

à l'étude de la loge de Retzius. Lille. Thèse 1880. — 15) Pauzat, Gaz. méd. de Paris 1880 Nr. 35, 1883 p. 426. — 16) Hassler, Centralbl. f. Harn- und Sexualorg. 1902, p. 377. — 17) Gérardin, La cavité prépérit. de Retzius. Paris. Thèse 1879. — 18) Castaneda y Campos, Du phlegmon de la cavité prépérit. de Retzius. Paris. Thèse 1878. — 19) Bouilly, Les tumeurs aiguës et chroniques de la cavité prévés. Thèse d'agrégation Paris 1880. — 20) Koch, Münch. med. Wochenschr. 1887, Nr. 44. — 21) Segond, Abscès de la prostate. Paris. Thèse 1880. — 22) Duplay, Arch. génér. 1877, Mai. — 23) Bavy, Bull. de la soc. de chir. 1899. — 24) Brun, Annales génito-urin. 1897. — 25) Cunéo et Marcille, Bullet. de la soc. anat. de Paris 1901. — 26) Worms, Gaz. des hôpit. 1867. — 27) Castara, Arch. génér. de méd. Bd. XX. — 28) Kreibisch, Wien. klin. Wochenschr. 1896, p. 39. — 29) Léon Imbert, Congrès d'urologie. 1902. — 30) Hiller, Beitr. zur klin. Chir. Bd. 25. — 31) Hulke, Lancet 1895 I, p. 6. — 32) Labuze, Des abscès développés dans la gaine du muscle grand droit. Paris. Thèse 1871. — 33) Charpy, Rev. de Chir. 1888. — 34) Leusser, Arch. f. klin. Chir. Bd. 32, S. 851. — 35) Barbry, De l'ostéomyélite pubienne. Thèse Lille, 1903. — 36) Clenet, Les abscès de la paroi abdom. antér. Lille. Thèse 1897. — 37) Wenzel Gruber, Virch. Arch. 1862. Bd. 24. — 38) Cristol, Du phlegmon prévés. Montpellier. Thèse 1887. — 39) Page, Brit. méd. journ. 1896, Juli. — 40) Tillaux, Gaz. des Hôpit. 1880. — 41) Lauwers, Centralbl. f. Chir. 1902, p. 1121. — 42) Para et Tuffier, Progrès méd. 1885, p. 441. — 43) Stephan Paget, Lancet 1887 I, p. 1033. 44) Pétrequin, cit. bei Cristol. — 45) Pentray, Gaz. des hôp. 1864. 46) Civiale, Gaz. des hôp. 1840. — 47) Tuffier, Semaine méd. 1894, p. 557. — Guyon, Gaz. des hôp. 1891, p. 1262. — 49) d'Arcy Power, London pathol. soc. Transactions. 1888, p. 172. — 50) Prescott Hewett, Méd. times. 1874 II, p. 673. — 51) Puech, Gaz. des hôp. 1899, p. 565. — — 52) Vaudrand, Gaz. méd. de Paris. 1884, p. 337. — 53) Grenser, Monatsschr. f. Geburtskunde. T. XII. — 54) Termet, Arch. génér. 1897 I, p. 587. — 55) Gossmann, Aetiologie und Symptomatologie der entzündl. Processe der vorderen Unterbauchgegend. In.-Diss. Halle, 1895. — 56) Gouillioud, Des ostéites du bassin. Thèse de Lyon, 1883. — 57) Blot, Abscès chroniques de la cavité de Retzius. Paris. Thèse 1894. — 58) Meignant, Des pericystites suppurées. Paris. Thèse 1895. — 59) Michaux in Duplay et Reclus. Traité de chir. Bd. VI, p. 316. — 60) Wisard, Sur les caries extraarticulaires des os du bassin. Genève. Thèse 1886. — 61) J. de Cordemoy, Des abscès froids de la paroi abdom. ant. Paris. Thèse 1898. — 62) Labeyrie, Tuberculose du pubis. Paris. Thèse 1900. 63) Ultzmann, Krankh. d. Blase. Deutsche Chir. Lief. 52. — 64) O. v. Büngner, Arch. f. klin. Chir. Bd. 59, p. 892. — 65) Herz, Deutsche Zeitschr. f. Chir. Bd. 64. — 66) Kirchner, Arch. f. klin. Chir. Bd. 58, p. 317. — 67) Villiers, Des terminaisons du phlegmon prévés. Thèse Nancy, 1885. — 68) Balp, Etude sur la cavité de Retzius. Lyon. Thèse 1890. — 69) Gérard, Gaz. des hôp. 1897. — 70) Guinard in Le Dentu et Delbet. Traité de Chir. Bd. VII, p. 409. — 71) Pinner, Deutsche Zeitschr. f. Chir. Bd. 23, p. 463. — 72) West cit. bei Wagner, Arch. f. klin. Chir. Bd. 44. — 73) Harajerwicz cit. bei Labeyrie, 62.

BEITRÄGE

ZUR

KLINISCHEN CHIRURGIE

MITTEILUNGEN AUS DEN CHIRURGISCHEN KLINIKEN

ZU

Amsterdam Basel Breslau Budapest Freiburg Genua Graz Heidelberg Innsbruck Königsberg Leipzig München Prag Rostock Strassburg Tübingen Würzburg Zürich

UND DEN CHIRURGISCHEN ABTEILUNGEN

DES

Städtischen Krankenhauses Dresden Frankfurt a. M. Karlsruhe Nürnberg Augusta-Hospitals in Berlin Allgemeinen Krankenhauses in Hamburg Diakonissenhauses in Freiburg i. B. und Stuttgart Karl-Olga-Krankenhauses in Stuttgart Kantonsspitals in Münsterlingen Landkrankenhauses in Hanau Allerheiligen-Hospitals in Breslau

Herausgegeben von

O. v. Angerer (München) **B. v. Beck** (Karlsruhe) **C. Brunner** (Münsterlingen) **P. v. Bruns** (Tübingen) **O. v. Büngner** (Hanau) **V. Czerny** (Heidelberg) **C. Garrè** (Königsberg) **C. Göschel** (Nürnberg) **E. Goldmann** (Freiburg i. B.) **V. v. Hacker** (Graz) **O. Hildebrand** (Basel) **F. Hofmeister** (Stuttgart) **P. Kraske** (Freiburg i. B.) **F. Krause** (Berlin) **R. U. Kroenlein** (Zürich) **H. Kümmell** (Hamburg) **O. Lanz** (Amsterdam) **H. Lindner** (Dresden) **O. Madelung** (Strassburg) **J. v. Mikulicz** (Breslau) **W. Müller** (Rostock) **G. F. Novaro** (Genua) **J. Réczey** (Budapest) **L. Rehn** (Frankfurt a. M.) **O. Riegner** (Breslau) **H. Schloffer** (Innsbruck) **C. Schönborn** (Würzburg) **K. Steinthal** (Stuttgart) **F. Trendelenburg** (Leipzig) **A. Wölfler** (Prag)

Redigiert von

P. v. BRUNS

EINUNDVIERZIGSTER BAND

Drittes (Schluss-) Heft

MIT 6 ABBILDUNGEN IM TEXT UND 7 TAFELN

TÜBINGEN
VERLAG DER H. LAUPP'SCHEN BUCHHANDLUNG
1904.

BOSTON MEDICAL
JUN 14 1904
LIBRARY.

Alle Rechte vorbehalten.

CATALOGUED
JUN 14 1904
E. H. B.

DRUCK VON H. LAUPP JR IN TÜBINGEN.

AUS DEM

AUGUSTA-HOSPITAL ZU BERLIN.

CHIRURG. ABTEILUNG: PROF. DR. F. KRAUSE.

XXI.

Klinische und pathologisch-anatomische Erfahrungen auf dem Gebiete der Magenchirurgie.

Von

Dr. **Dario Maragliano** aus Genua,
Privatassistenten.

(Hierzu Taf. VIII.)

Die vorliegende Arbeit umfasst die Fälle, welche von dem Zeitpunkte der Uebernahme der Chirurgischen Oberleitung des Augusta-Hospitals durch Herrn Prof. F. Krause zur Behandlung kamen, d. h. von November 1900 bis Mai 1903. Für sein freundliches Entgegenkommen und die beständige Anregung, die er mir bei der Arbeit zu Teil werden liess, spreche ich meinem Chef und Lehrer den aufrichtigsten Dank aus.

Für die Reihenfolge, in der ich die Fälle besprechen will, mag die Art der Erkrankung massgebend sein, da auf diesem Gebiete der Chirurgie im allgemeinen die Technik nicht von dem gleichen Interesse ist, wie es die therapeutischen und physiologischen Ergebnisse sind; deshalb möchte ich letztere auch in den Vordergrund der Betrachtung stellen.

I. Magencarcinom.

A. Radikale Behandlung (Resektion).

In 12 Fällen von Magencarcinom gestatteten die verhältnismässig günstigen Bedingungen die Radikaloperation, nämlich die Resektion. Als vollkommene Kontraindikation galten für uns folgende Thatsachen: In erster Linie ausgedehnte Verwachsungen des Tumors mit den Nachbarorganen, sodass eine Abtragung im Gesunden technisch unmöglich schien; alsdann das Vorhandensein von Metastasen in der Leber oder in andern Organen. In den Fällen, wo diese Momente nicht in Betracht kamen, wurde die Resektion ausgeführt, auch wenn Lymphdrüsen, insofern sie alle exstirpabel erschienen, in grösseren Mengen bereits infiltriert waren, der Tumor grosse Ausdehnung zeigte, Verwachsungen zwischen dem Mesocolon mit der hinteren Magenwand oder mit dem grossen Netze bestanden. Liegen solche Verwachsungen vor, so muss man mit der Möglichkeit einer Gangrän des Colon rechnen, selbst wenn kein grösserer Ast der Arteria mesenterica superior verletzt wird oder unterbunden werden muss. In solchen Fällen ist es ratsam die Bauchwunde zunächst offen zu lassen, damit das Colon transversum am nächsten Tage revidiert werden kann. Eine solche Gangrän des Quercolons erlebten wir in Fall 6, wo durch die früher ausgeführte Gastroenterostomia retrocolica anterior Verwachsungen zwischen grossem Netz und Mesocolon entstanden waren. Trotzdem bei der Trennung der Verwachsungen kein wichtigeres Gefäss verletzt worden war, entstand 3 Tage nach der Operation eine ausgedehnte Gangrän des Colon transversum. In diesem Ereignis liegt eine Warnung; macht man nämlich eine vorläufige Gastroenterostomie, um ihr später eine Resektion folgen zu lassen, so soll diese keine retrocolica sein, vor allem aber keine retrocolica anterior. Durch das Loch im Mesocolon transversum und im grossen Netze kommen Verwachsungen zwischen den beiden Peritonealblättern zu stande, sodass bei der späteren Resektion eine Gangrän des Quercolon eintreten kann.

Wenn die Arteria colica media oder einer von ihren Hauptästen unterbunden wird, so ist es durchaus notwendig, eine Resektion des Colon transversum vorzunehmen, und zwar geschieht dies am besten zweizeitig, 24 Stunden nach der Magenoperation. Aus dem Abwarten ergeben sich zwei Vorteile. Einmal wird dem Pa-

tienten nicht nur die an sich ja allerdings nicht sehr bedeutende Verlängerung der Operation erspart, sondern auch eine abermalige Reizung des Sympathicusgebietes, die durch eine weitere Ablösung des Mesocolon bedingt wäre. Dann aber findet auch innerhalb 24 Stunden eine deutliche Demarkation zwischen dem nekrotischen und dem gesunden Teile des Darms statt, ohne dass schon Gangränperforation eintritt, sodass man genau weiss, innerhalb welcher Grenzen man die Resektion vornehmen muss (s. Taf. VIII). Ein Beispiel dafür ist unser Fall 10, wo 24 Stunden nach der Magenresektion eine Resektion des Quercolons mit gutem Erfolge ausgeführt wurde.

Das Ziel der Magenresektion, nämlich die dauernde Heilung, wurde leider bisher nur in einer kleinen Anzahl von Fällen erreicht. Hier ist vielleicht angebracht, daran zu erinnern, dass Herr Geheimrat Ewald bei der Diskussion über den von Herrn Prof. Krause im Vereine für innere Medicin vorgetragenen Fall 1 (siehe unten), trotz der Anerkennung der grossen Fortschritte der Chirurgie auf diesem Gebiete, sich ziemlich skeptisch den Dauerresultaten gegenüber ausgesprochen hat. „Es liegt in der Natur der Sache", sagte er, „dass die Heilresultate bei Carcinom des Magens niemals sehr glänzend sein können". Jedenfalls aber steht die Thatsache fest, dass dauernde Heilungen des Magencarcinoms durch die radikale Behandlung erreicht worden sind. Das Ziel, alles carcinomatöse Gewebe zu entfernen, ist viel leichter bei dem Carcinom des Magens als beim Carcinom anderer Organe zu erreichen.

Erstens ist die Verbreitungsart des Carcinoms im Magen selbst eine solche, dass sie die radikale Exstirpation begünstigt. In dem weitaus grössten Teil der Fälle findet eine solche Verbreitung nicht sprungweise statt, sondern durch progressives Wachstum, das von einem ursprünglichen Herde ausgeht. Das Magencarcinom wächst nicht pluricentral, sondern unicentral. Das war schon durch die gründliche Arbeit von Borrmann festgestellt und erhielt neuerdings eine Bestätigung durch die Forschungen Petersen's, deren Ergebnisse er auf dem letzten Chirurgenkongress mitgeteilt hat.

Indem man die Ursachen der Recidive berücksichtigt, soll man die im echten Sinne des Worts radikal operablen Fälle von denen, die technisch operabel sind, unterscheiden. Anatomisch-pathologisch gehören zu den ersten die, bei welchen sich die carcinomatöse Infiltration auf das Magen-Duodenum-Rohr beschränkt und das Lymphbahnensystem des Magens noch nicht überschritten

hat. Klinisch ist in solchen Fällen der Pylorus vollkommen beweglich, der Tumor nicht zu weit in der Magenwandung fortgeschritten; es sind noch keine carcinomatösen Verwachsungen vorhanden. Wenn sich in diesen Fällen ein Recidiv einstellt, so hat man entweder infolge ungenügender Resektion carcinomatöse Keime in der Magenwand zurückgelassen, oder einige zurückgelassenen infiltrierte Lymphdrüsen haben sich weiter entwickelt. Dieser letzteren Gefahr können wir bei nicht zu weit fortgeschrittenen Magencarcinomen mit einer gewissen Wahrscheinlichkeit vorbeugen, wenn wir die genauen anatomischen Forschungen Cuneo's über den Verlauf der Lymphbahnen des Magens berücksichtigen. Wenn nun auch einige erkrankte Magenlymphdrüsen zurückgelassen werden, so scheint die Gefahr eines Recidivs nicht unbedingt drohend zu sein, da nach der Ansicht einiger Chirurgen epitheliale Keime in den Lymphdrüsen jahrelang unthätig bleiben können (Wertheim, Petersen, König). Einen gewissen Beweis dafür liefert auch die von Borrmann mitgeteilte Statistik, nach welcher von 43 Patienten, bei denen man in gesunder Magenwandung operiert hatte, nur 4 Lymphdrüsenrecidive bekamen. Die Hauptgefahr hinsichtlich eines Recidivs besteht in dem Zurücklassen von erkrankten Magenwandpartieen, aus denen sich mit voller Sicherheit bald ein Recidiv entwickelt, und leider ist, trotz aller Sorgfalt der Chirurgen, das Vorkommnis häufig. Bei unseren 12 Fällen wurde 5 mal im Kranken abgesetzt, bei den 63 aus der Mikulicz'schen Klinik von Borrmann mitgeteilten Fällen 20 mal.

Die Schwierigkeit, beim Magencarcinom im Gesunden zu resecieren, liegt in der besonders von Borrmann erörterten Thatsache, dass die wirkliche, durch das Mikroskop erkennbare Grenze des Carcinoms bei einem grossen Teil der Fälle nicht der makroskopischen und tastbaren Ausdehnung entspricht. Um der Gefahr des Zurücklassens erkrankter Magenwandung vorzubeugen, hat man vorgeschlagen, so viel wie möglich vom Magen zu exstirpieren; so z. B. hat Mikulicz geraten, 6—8 cm cardialwärts und $1^1/_2$ cm duodenalwärts vom Tumor entfernt zu bleiben. Borrmann selbst hält für wertvoll, „wenn man möglichst bald nach der Resektion den Magen aufschneidet, ihn von Schleim, Blut u. s. w. reinigt und ihn fest ausgespannt gegen das Licht hält. Beim Hindurchsehen gelingt es meist, die wirklichen Grenzen des Carcinoms annähernd zu sehen, vor allem bemerkt man jene schwanzartigen Ausläufer, die entlang den Gefässen, oft nach allen Richtungen hin

ausstrahlen". Borrmann erkennt aber an, dass diese Methode nur einen schwachen Anhaltspunkt darbietet und sagt ganz bestimmt: „Vor allem muss der Glauben beseitigt werden, dass man bei diffusen Carcinomen auf dem Durchschnitt der Magenwand sehen kann, ob letztere noch von Carcinom infiltriert ist oder nicht."

Nun möchte ich auf Grund der mikroskopischen Untersuchung unserer 12 Fälle ein Verfahren vorschlagen, durch welches man einen Anhaltspunkt gewinnt, um während der Operation die Ausdehnung des Carcinoms zu bestimmen und demgemäss den Operationsschnitt in gesundes Gewebe zu legen. Doch möchte ich erst einige anatomisch-pathologische Bemerkungen vorangehen lassen. Die Ausbreitung eines Krebses, das Weiterwachsen der carcinomatösen Zellen in die Lymphbahnen und Lymphspalten hinein geht bei dem weitaus grössten Teil der Fälle nicht ohne Veränderungen der Gewebe vor sich, die jene Lymphbahnen umgeben. Bei der mikroskopischen Untersuchung der Grenzen eines Carcinoms sieht man, dass mit dem Fortschreiten der epithelialen Zellen in den Lymphbahnen eine Sklerose und kleinzellige Infiltration des umgebenden Gewebes eintritt, ja dass in den meisten Fällen Sklerose und kleinzellige Infiltration jener krebsigen Ausbreitung vorangehen. Dieses Verhalten findet sich auch bei den Carcinomen des Magens; an der Stelle, wo die jüngsten Carcinomzellenstränge liegen, ist die Magenwandung, besonders in der Submucosa, sklerosiert und kleinzellig infiltriert, und zwar unabhängig von der chronischen Gastritis, die fast immer aus andern Gründen das Carcinom begleitet.

Betrachten wir nun mit blossem Auge den senkrechten Schnitt einer carcinomatösen Magenwandung an der Stelle, wo der Tumor makroskopisch aufhört, so finden wir, wenn wir den Uebergang vom erkrankten in das gesunde Gewebe teilweise schematisch darstellen wollen, folgendes.

Erstens eine Zone A: hier besitzt die Mucosa fast das normale Aussehen, in der Submucosa aber finden wir eine kompakte weissgelbe, mehr oder minder dicke Masse, die eine Ausdehnung des Tumors in die Submucosa hinein erkennen lässt. Trotz der Anwesenheit dieser carcinomatösen Masse kann man noch gelegentlich die Mucosa auf der Muscularis verschieben; doch ist solche Verschiebbarkeit nicht mit der normalen zu vergleichen, da die Submucosa fast vollkommen ihre Lockerheit verloren hat. Die Länge dieses Gebietes kann verschieden sein, und die kompakte Masse kann sich mehrere Centimeter unter die nicht carcinomatöse Mucosa hin erstrecken.

Zweitens eine Zone B: hier sieht man keine kompakte Masse mehr; die Mucosa und die Submucosa erscheinen carcinomfrei. Bei der mikroskopischen Untersuchung dieser Zone findet man gewöhnlich eine mehr oder minder hypertrophische Mucosa mit kleinzelliger Infiltration, in der sich aber keine carcinomatösen Zellen finden. Die Submucosa ist sklerosiert und kleinzellig infiltriert; in ihren Lymphbahnen sind stellenweise Häufchen von epithelialen Zellen vorhanden. In der Muscularis und Submuscularis findet man in ähnlicher Weise kleinzellige Infiltration des Bindegewebes und in den Lymphspalten beginnende epitheliale Infiltration, die gewöhnlich derjenigen der Mucosa nachfolgt, zuweilen ihr auch vorangeht. Diesen mikroskopischen Veränderungen entspricht auch ein verändertes makroskopisches Aussehen, und ein geübter Untersucher kann schon mit blossem Auge eine Veränderung der Magenwand bemerken. Die Mucosa ist zwar vollkommen von den andern Schichten abzugrenzen, aber sie ist in geringem Grade hypertrophisch. Gröbere makroskopische Veränderungen sind in der Submucosa zu beobachten. Normalerweise sieht diese perlweiss aus und ist so locker, dass man die Mucosa von der Muscularis ungefähr einen Centimeter hoch emporheben kann. Wenn wir dagegen die Submucosa in der geschilderten Weise mikroskopisch verändert finden, so erscheint sie makroskopisch viel fester. aber nicht verdickt, und wenn sie auch eine gewisse Verschiebung der Mucosa auf der Muscularis erlaubt, so ist diese nicht so ausgesprochen wie in der Norm.

Die Ausdehnung der Zone B ist sehr verschieden, gewöhnlich beträgt sie etwa einen halben Centimeter, zuweilen viel mehr. Diese Zone geht ohne makroskopische Grenze in eine dritte Zone C über. die zwar mit blossem Auge von der zweiten nicht abzugrenzen ist. die sich aber mikroskopisch unterscheidet, da in ihr die entzündlichen Erscheinungen noch vorhanden sind, die epitheliale Infiltration aber nicht mehr besteht. Schliesslich kommt die gesunde Wand: hier ist die Submucosa völlig locker, die Mucosa ist nicht hypertrophisch und besitzt ihre normale Verschieblichkeit auf der Muscularis.

Auf Grund dieses pathologisch-anatomischen Verhaltens schlage ich folgendes Verfahren bei der Resektion des Magencarcinoms vor: Gleich nachdem der Operateur das erkrankte Magenstück reseciert hat, nimmt es ein Assistent und legt mit einer geraden Schere an dem cardialen und dem duodenalen Ende in der Längsrichtung senkrechte Schnitte an der ganzen Cirkumferenz der

Magenwand an. Die Schnitte sollen etwa $^3/_4$ cm von einander entfernt sein, und ihre Länge, von dem Schnittrande zu dem Tumor gerechnet, soll 2 cm betragen. Nun betrachtet man auf jedem senkrechten Schnitte die Magenwand, indem man besonders auf die Mucosa und Submucosa achtet. Die erstere darf nicht verdickt sein, soll die normalen Falten darbieten und vor allem soll sie von der Muscularis auf 1 cm emporgehoben werden können. Am wichtigsten ist aber die Beschaffenheit der Submucosa. Diese muss die normale perlweisse Farbe besitzen und jene ihr eigene Lockerheit, die ihr durch die Anordnung der miteinander parallel verlaufenden bindegewebigen Fasern verliehen ist. Dieses Aussehen muss die Magenwandung des resecierten Stückes an dem cardialen Ende mindestens auf 2 cm von dem Schnittrande nach dem Tumor hin besitzen. Wenn wir uns an die beschriebenen pathologisch-anatomischen Verhältnisse erinnern, werden wir also nicht 2 cm von dem Tumor entfernt resecieren, sondern wir werden bei der Resektion 2 cm von der gesunden Magenwandung mit entfernen. Am Duodenum ist jene Beschaffenheit der Darmwand nur auf 1 cm Länge erforderlich. Wie gesagt, soll jeder Schnitt mit Sorgfalt angesehen werden. Sollte an einer Stelle die Submucosa nicht in der angegebenen Länge die erforderliche Beschaffenheit zeigen, dann soll man vorsichtshalber die Stelle für carcinomverdächtig halten und noch weiter resecieren. Zu diesem Verfahren braucht man ungefähr 5 Minuten, es ist sehr einfach, nur setzt es eine gewisse Uebung in solcher Betrachtung voraus. Der Chirurg hat dabei die Gewähr, nichts von carcinomatöser Wandung zurückgelassen zu haben.

Ich habe das Verfahren auf Grund genauer mikroskopischer und makroskopischer Untersuchung unserer 12 Fälle vorgeschlagen, deren Einzelheiten bei den Krankengeschichten wiedergegeben sind. Diese von mir behauptete Möglichkeit, hiermit einen Anhaltspunkt betreffs der Resektion im Gesunden zu haben, steht in Widerspruch mit der Meinung von Borrmann, dessen Arbeit über das Wachstum des Magencarcinoms wegen der scharfen Beobachtungen und der mühsamen und genauen Forschungen die grösste Aufmerksamkeit verdient. Seine 63 Fälle sind so genau makroskopisch und mikroskopisch untersucht, dass ich sie auch, ausser unseren 12, zur Unterstützung meines Verfahrens benutzt habe. Es wäre hier nicht angebracht, alle die Fälle von Borrmann zu erörtern, bei denen im Kranken reseciert wurde, nur möchte ich bemerken, dass es in

allen Fällen möglich gewesen wäre, durch eine aufmerksame Betrachtung des Querschnitts bestimmt zu sagen, dass die Resektion ungenügend war. Um so mehr, da in einem grossen Teil der Fälle Borrmann selbst sagt, dass man schon makroskopisch auf dem senkrechten Schnitt voraussehen konnte, dass im Kranken reseciert war. Der einzige Fall, wo vielleicht die makroskopische Untersuchung hätte versagen können, wäre der 32. gewesen, wo die Submucosa voll carcinomatöser Zellen war und gelockertes Aussehen bot. Aber auch in diesem Fall soll die Submucosa nicht normal ausgesehen haben, weil sich ihre Zwischenräume mikroskopisch mit einer nicht ganz farblosen, fein gekörnten Masse dicht angefüllt zeigten. Diesem Befund entsprechend hätte an der cardialen Resektionsstelle, wo die drei Schichten der Wand deutlich und gut von einander abzugrenzen waren, die Submucosa ein verdächtiges Aussehen zeigen müssen.

Wenn man nun unsere Fälle betrachtet, so sieht man, dass man bei den fünfen, wo im Kranken reseciert wurde, durch die Betrachtung der Querschnitte leicht bei der Operation hätte bestimmen können, dass man im Kranken reseciert hatte. Ich gebe das Mass von 2 cm an, innerhalb deren die Submucosa die von mir gewünschte Beschaffenheit besitzen soll, weil ich bei unsern Fällen beobachtet habe, dass da, wo die Submucosa vollkommen locker war, die carcinomatöse Infiltration aufhörte oder höchstens um $^1/_2$ cm weiter ging. Dabei ist es bemerkenswert, dass es sich in 10 von unsern Fällen um infiltrierendes Carcinom handelte. Bei der aufmerksamen Beobachtung der Abbildungen, die Borrmann in seiner Arbeit wiedergegeben hat, ergiebt sich derselbe Befund.

Durch die genaue Betrachtung der senkrechten Schnitte werden wir auch vermeiden, gar zu viel zu resecieren, wie es oft an der grossen Kurvatur geschieht. So wurden z. B. bei Fall 3 von Borrmann an der grossen Kurvatur 14 cm, bei unserm elften Fall 8 cm zu viel weggenommen. Solche grössere Resektion verschlechtert unnötig die Prognose, nicht wegen des grösseren exstirpierten Magenstückes, sondern wegen der umfangreicheren Trennung der beiden Netze und damit der Nervenäste, was doch von grossem Einflusse für die Prognose ist.

Was die Ausdehnung des Carcinoms auf das Duodenum betrifft, so hatte bei 6 von unseren Fällen der Tumor in grösserer oder geringerer Ausdehnung auf das Duodenum übergegriffen. Bei dem Fall 3 wurde sogar duodenalwärts im Kranken reseciert, trotzdem

das Duodenum in einer Länge von $2^1/_2$ cm mitfortgenommen war, der Patient bekam einige Monate später ein Recidiv. Das wären 50% der Fälle, eine Zahl, die auffallend ist, wenn man bedenkt, dass z. B. Brinton unter 210 Fällen von Magencarcinom nur in 14 das Duodenum angegriffen fand. Neuerdings hat vielleicht, durch genauere Untersuchung, das Verhältnis erheblich zugenommen. Borrmann fand unter 63 Fällen 20 mal das Carcinom auf das Duodenum übergegangen, Cuneo unter 8 Fällen 3 mal, was ungefähr unserem Befund entspricht. In dieser Hinsicht ist es auffallend, dass Schönholzer unter 50 in der Krönlein'schen Klinik operierten Fällen nur bei 4 den Pylorus überschritten fand. Vielleicht wurde das Uebergreifen des Tumors auf das Duodenum nur makroskopisch bestimmt. Solchen Ergebnissen gegenüber erweist sich die frühere Behauptung, dass der Pförtner dem Fortschreiten des Carcinoms einen Wall entgegenstelle, als unrichtig, eine Behauptung, die der Natur der Krankheit selbst widerspricht.

Auf Grund dieser anatomisch-pathologischen Betrachtungen müsste man wenigstens bei den infiltrierenden Carcinomen auf die erste Billroth'sche Methode vollkommen verzichten, um einen grösseren Teil des Duodenum wegnehmen zu können. Man sollte in diesen Fällen principiell ein 3 cm langes Stück des Duodenum resecieren, die Betrachtung der Querschnitte wird dann zeigen, ob man noch mehr fortnehmen muss.

Unter unseren Fällen mache ich auf Fall 3 und 6 aufmerksam, wo die anatomischen Bedingungen des Carcinoms die sofortige Resektion erlaubt hätten, wenn sie nicht wegen des schlechten Zustandes der Patienten allzu gefährlich erschienen wäre. In beiden Fällen wurde zuerst eine Gastroenterostomie und dann nach 5 Wochen und 3 Monaten die Resektion ausgeführt. Nach der vorläufigen Gastroenterostomie erholten sich die Patienten so sehr, dass sie die zweite schwere Operation gut überstanden. Ich habe schon erwähnt, wie leider im Fall 6 eine Gangrän des Quercolons sich einstellte, der sich eine Magenfistel zugesellte, und wie durch diese Komplikationen die Patientin 14 Tage nach der Operation an allgemeiner Entkräftung zu Grunde ging. Der andere Patient dagegen lebte noch eine Zeit lang beschwerdelos und starb 9 Monate nachher an einem Recidiv. Herr Professor Krause schickt die Gastroenterostomie bei jenen Fällen von Magencarcinom voraus, die zwar operabel, aber in ihrem Kräftezustand so heruntergekommen sind, dass sie den grossen Eingriff nicht überstehen könnten. Die Gefahr eines

weiteren Wachstums in den 5—6 Wochen, die man warten soll. scheint keine entscheidende Rolle zu spielen; vielmehr scheint es, dass durch die Abnahme der Reizung, die durch die Gastroenterostomie geschaffen wird, der Tumor Neigung hat, sich zu verkleinern. Diese Thatsache wurde oft von uns und von andern Chirurgen bei den Gastroenterostomien wegen inoperablen Pyloruscarcinoms beobachtet.

Betreffs der Carcinomrecidive und ihrer Diagnose ist Fall 12 höchst interessant.

Die Patientin bekam 5 Monate nach der Magenresektion von neuem sämtliche Erscheinungen eines Pylorusverschlusses, der Magensaft enthielt Milchsäure und keine freie Salzsäure, im Epigastrium palpierte man einen harten, wenig beweglichen, derben Tumor. Es musste die Diagnose auf ein Carcinomrecidiv des Magens gestellt werden, um so mehr, da die mikroskopische Untersuchung ergeben hatte, dass im Kranken reseciert war. Da die Pat. alles erbrach und vor dem Tode durch Verhungern stand, wurde ein zweiter operativer Eingriff vorgenommen, um auf irgend eine Weise die Ernährung zu ermöglichen. Bei der Operation fand man in der Gegend des Magens eine derbe, harte Masse, die in so ausgesprochener Weise ein Carcinom vortäuschte, dass Herr Prof. Krause sie ohne Bedenken als carcinomatös ansah und eine Jejunostomie anlegte. um die Pat. ernähren zu können. Wie in der Krankengeschichte ausgeführt wird, starb die Pat. 5 Wochen später, und bei der Obduktion fand man zu allgemeinem Erstaunen, dass der harte Tumor, der die Undurchgängigkeit verursacht hatte, nur aus entzündlichen, bindegewebigen Verwachsungen bestand. Es war allerdings auch ein Carcinomrecidiv da, aber dieses war ausschliesslich auf die frühere Resektionslinie beschränkt und konnte keineswegs zur Erklärung der klinischen Symptome herangezogen werden.

Solche Fälle von falsch beurteiltem Carcinomrecidiv sind ausserordentlich selten in der Litteratur zu finden, doch wurde schon hier und da darauf hingewiesen. Ihre Kenntnis ist bis jetzt nur von wissenschaftlichem Interesse, da sie nur auf die Möglichkeit einer falschen Diagnose hinweisen, uns aber nicht lehren, wie wir einer solchen vorbeugen können.

Die Resultate der von Professor Krause ausgeführten Resektionen sind verhältnismässig günstig, da nur 3 von 12 Fällen direkt in Anschluss an den operativen Eingriff starben, und zwar 1 an Peritonitis und 2 an Herzschwäche. Wenn wir noch Fall 6 dazu fügen, der an Entkräftung 14 Tage nach der Operation starb, so haben wir eine Mortalität von 33 %. Ueber die Dauerresultate

kann man bis jetzt noch kein abschliessendes Urteil fällen. Von den 12 Patienten leben noch heute 4 in vortrefflicher Gesundheit und vollkommen arbeitsfähig. Die seit der Operation vergangene Zeit beträgt bezüglich 32, 16, 15 und 11 Monate. Da bei ihnen der mikroskopischen Untersuchung nach im Gesunden reseciert wurde, kann man hoffen, dass die Heilung wirklich eine radikale sein wird. Zwei Patienten bekamen Recidive am Magen nach 9 und 6 Monaten. Bei ihnen war dies vorauszusehen, weil im Kranken reseciert worden war. Eine Patientin starb an allgemeiner Schwäche einen Monat nach der Operation. Fall 1 starb 18 Monate nach der Operation an allgemeiner Carcinose; 11 Monate nach der Resektion bekam die Patientin Axillardrüsenmetastasen, 8 Wochen später Metastasen in den Bauchdecken und am linken Nervus ischiadicus. Das Interessante an diesem Falle ist, dass, trotzdem im Kranken reseciert war, keine klinischen Erscheinungen von Magencarcinomrecidiv und auch kein palpabler Tumor vorhanden waren. Die Sektion war nicht möglich.

Krankengeschichten.

1. Kl. S., 42 J. Die Kranke wurde schon von Herrn Prof. Krause im Verein für innere Medicin im November 1901 vorgestellt. Es handelte sich um eine Pat., bei der wegen Magencarcinoms am 6. II. 01 eine nahezu totale Magenresektion nach der ersten Billroth'schen Methode ausgeführt wurde. Der operative Verlauf war vorzüglich, und die Pat. befand sich nach der Operation 9 Monate lang in bester Gesundheit. Im Januar 1902 kam sie wieder ins Hospital wegen Carcinommetastasen in den Lymphdrüsen der linken Achselhöhle und mit Schmerzen im Bereich des Nervus ischiadicus, wo aber keine Tumoren zu palpieren waren. Die Magenfunktion war vorzüglich. Die carcinomatösen Drüsen wurden exstirpiert, und die Pat. 10 Tage nachher geheilt entlassen. Im März kam sie nochmals wieder mit einer Metastase der Bauchdecken und einem walnussgrossen Tumor in der Gegend des rechten Foramen ischiadicum. In dieser Zeit waren keine Symptome eines Magencarcinomrecidivs vorhanden. Im Herbst 1902 starb die Pat. unter den Erscheinungen einer allgemeinen Carcinose; die Magenfunktion aber war bis zur letzten Zeit gut geblieben, so dass man nach dem klinischen Bilde ein Magenrecidiv ausschliessen konnte.

Anatomischer Befund: Das gewonnene Präparat misst an der grossen Kurvatur 18, an der kleinen 10 cm; der Duodenalteil misst 1 cm. Die Geschwulst nimmt den fast vollkommen stenosierten Pylorus ein und infiltriert die Magenwand in ihrer ganzen Cirkumferenz, überwiegend aber

die kleine Kurvatur. Die obere Grenze des Tumors ist an dem cardialen Ende der kleinen Kurvatur 2 cm von der Absatzstelle entfernt, am Pylorus macht der Tumor makroskopisch Halt. Auf dem senkrechten Schnitte der Magenwand hat die Muçosa an der kleinen Kurvatur ihre Verschieblichkeit auf der Unterlage vollkommen verloren, die Submucosa ist verdickt und schon augenscheinlich von Carcinom infiltriert. Schon makroskopisch erkennt man an dem Querschnitt, dass im Kranken resecciert wurde. Am Pylorus ist das kleine Stück des Duodenums auf der Unterlage schlecht verschieblich.

Bei der mikroskopischen Untersuchung erweist sich der Tumor als ein Carcinoma medullare. An der kleinen Kurvatur reicht die carcinomatöse Infiltration bis an die Resektionsstelle, so dass man mit Sicherheit die Vornahme der Resektion im Kranken feststellen kann. Am Pylorus entsprechen die mikroskopischen Grenzen des Carcinoms ungefähr den makroskopischen; das Duodenum ist carcinomfrei.

2. J. K., 54 J., wurde am 18. II. 01 in Chloroformnarkose wegen eines stenosierenden, nicht palpablen Pyloruscarcinoms laparotomiert. Bei der Eröffnung des Abdomens durch einen Schnitt in der Mittellinie fand sich ein grosser Tumor in der Nähe des Pylorus an der kleinen Kurvatur. Magen und Tumor waren gut beweglich, Lymphdrüsen oder andere Metastasen waren nicht nachzuweisen. Es wurde eine Resektion des Magens nach der zweiten Billroth'schen Methode ausgeführt. Der Pat. starb am folgenden Tage im Collaps; bei der Obduktion fand man eine Degeneration des Herzens.

Anatomischer Befund: Makroskopisch: Das gewonnene Präparat misst an der grossen Kurvatur 15, an der kleinen 10 cm. die Länge des resecierten Duodenumstücks beträgt 2 cm. Der Tumor sitzt am Pylorus und dehnt sich längs der kleinen Kurvatur gegen die Cardia hin aus. Seine oberen makroskopischen Grenzen sind an der kleinen Kurvatur 3 cm von der Absatzstelle entfernt. Auf dem senkrechten Schnitte sieht die Submucosa normal aus, und die Mucosa ist an der grossen Kurvatur bis 1 cm, an der kleinen bis 3 mm von der cardialen Absatzstelle entfernt verschieblich. Am Duodenum ist die Mucosa normalerweise verschieblich an der grossen Kurvatur, an der kleinen dagegen ist sie auf der Muscularis schlecht verschieblich.

Die mikroskopische Untersuchung ergiebt ein Adenocarcinom. An der kleinen Kurvatur der Cardia reicht die carcinomatöse Infiltration bis 2 cm vor der Resektionsstelle. Sie ist von einer kleinzelligen Infiltration begleitet, die in der Submucosa und Muscularis $^1/_2$ cm weiter nach oben geht. An der Stelle dieser kleinzelligen Infiltration ist die Mucosa unverschieblich, sie wird verschieblich, wo die kleinzellige Infiltration aufhört. Am Pylorus hat der Tumor nicht das Duodenum angegriffen. Die Unverschieblichkeit der Mucosa an der kleinen Kurvatur ist durch die

entzündliche Infiltration verursacht.

Auch nach dem mikroskopischen Befund hatte man in diesem Falle, wie man schon makroskopisch voraussehen konnte, im Gesunden reseciert.

3. J. S., 50 J., Dampfschiffführer. Der sehr heruntergekommene Pat. wurde am 29. III. 01 von Herrn Prof. Krause wegen stenosierenden Pyloruscarcinoms mit deutlich fühlbarem Tumor operiert. Nach der Oeffnung der Bauchhöhle ergab sich bei Abtastung des Magens, dass sich am Pylorus ein vollkommen frei beweglicher Tumor fand. Es waren keine Metastasen oder infiltrierten Drüsen nachzuweisen. Wegen des schlechten Zustandes des Pat. wurde eine Resektion des Magens nicht vorgenommen, sondern eine Gastroenterostomia antecolica anterior und Enteroanastomose angelegt, die Radikalexstirpation aber für später verschoben, sobald sich der Pat. erholt hätte. Vollkommener Verschluss der Bauchhöhle durch Etagennaht. Der Verlauf dieser ersten palliativen Operation war vollkommen befriedigend. Die Kräfte des Pat. nahmen schon 14 Tage nach der Operation sichtlich zu, nach 5 Wochen hatte er an Gewicht 4 Pfund gewonnen.

7. V. 01 zweite Laparotomie: Bauchschnitt nach Excision der alten Narbe. Der Pylorus war noch gut verschieblich, der Tumor etwa hühnereigross, kleiner als zur Zeit der ersten Operation. Peritonealcarcinose war nicht vorhanden. Es wurde die Resektion nach Billroth II ausgeführt; Schluss der Bauchhöhle. Auch dieses Mal war der postoperative Verlauf ein vortrefflicher, und am 26. VI. 01, 4 Wochen nach der zweiten Operation, wurde der blühend aussehende Pat. vollkommen geheilt entlassen.

Anatomischer Befund: Das exstirpierte Magenstück misst an der grossen Kurvatur 12, an der kleinen $7^1/_2$ cm, die Länge des Duodenum beträgt $2^1/_2$ cm. Der Tumor sitzt an dem fast vollkommen stenosierten Pylorus und infiltriert die ganze Magenwandung, besonders aber an der kleinen Kurvatur, wo das kleine Netz an einigen Stellen mit dem Magen fest verwachsen ist. Die obersten Grenzen des Tumors sind 3 cm von dem Rande des resecierten Stückes entfernt. In dem kleinen Netze sind einige harte Drüsen vorhanden. Am Pylorus hat der Tumor keine scharfe Grenze. Auf dem senkrechten Schnitte sieht man, dass der Tumor zwischen der Mucosa und der Muscularis weiter zieht. Am cardialen Ende der grossen Kurvatur ist in einer Ausdehnung von $1^1/_2$ cm von der Resektionsstelle aus die Mucosa auf der lockeren, perlweiss aussehenden Submucosa verschieblich. An der kleinen Kurvatur ist die Magenwand in den letzten 2 cm makroskopisch carcinomfrei, und die Mucosa und Muscularis sind leicht von einander zu unterscheiden. Die Mucosa aber ist nur in der Breite eines halben Centimeters leicht von der lockeren Submucosa abzutrennen. Mehr nach dem Tumor zu ist die Verschieblichkeit sehr gering, die Submucosa ist nicht verdickt, hat aber ihr

lockeres, normales Aussehen verloren und ist sklerotisch, so dass sie die Mucosa fest an die Muscularis angeheftet hält. Am Duodenum kann man dasselbe Bild beobachten. An dem duodenalen Resektionsrande ist die verdickte Mucosa nicht verschieblich, wenn auch von der Muscularis deutlich zu unterscheiden. Schon nach dem makroskopischen Verhalten kann man den Verdacht haben, dass nicht im Gesunden reseciert wurde.

Die mikroskopische Untersuchung lässt den Tumor als ein diffuses, polymorphzelliges Carcinom erkennen, das die Magenwand ringsherum infiltriert. An der grossen Kurvatur hört gegen die Cardia hin die carcinomatöse Infiltration 2 cm von dem Resektionsrande auf, noch $^1/_2$ cm weiter nach diesem Rande hin erstreckt sich die kleinzellige Infiltration der Submucosa, die an dieser Stelle sklerotisch und fester aussieht. An der kleinen Kurvatur hat man dasselbe Bild, nur reicht die carcinomatöse Infiltration etwas weiter an den Resektionsrand heran, in dem 1 cm breiten Streifen am Rande aber, wo die Mucosa wie beim Normalen verschieblich ist, ist trotz genauer und wiederholter Untersuchung die Magenwand frei gefunden worden.

Duodenalwärts hat der Tumor den Pylorus überschritten, und die carcinomatöse Infiltration reicht in den Lymphbahnen der Muscularis bis zur Resektionsstelle, so dass hier im Kranken reseciert ist.

4. A. B., 36 J. Die Pat. wurde am 9. V. 01 wegen stenosierenden Pyloruscarcinoms operiert, das von aussen beim Betasten als ein verschieblicher, apfelgrosser Tumor zu fühlen war. Nach dem Schnitt durch die Bauchdecken fand sich ein harter Tumor am Pylorus, der gut verschieblich und ohne Verwachsungen mit den benachbarten Organen war. Keine Metastasen oder infiltrierte Drüsen vorhanden. Da die Pat. verhältnismässig kräftig war, wurde eine Resektion nach der ersten Billroth'schen Methode vorgenommen. 25 Tage nach der Operation stand die Pat. auf, am 8. VI. 01 wurde sie als vollkommen geheilt entlassen. Ihr Magen konnte schon alle Speisen vertragen. Nach der Operation fand sich die Pat. immer bei voller Gesundheit, ihr Gewicht, das bei der Aufnahme 99 Pfd. betrug, hatte im November 1901 um 34 Pfd. zugenommen. Der Zustand der Pat. war noch Ende Mai 1903 vortrefflich, wo sie 161 Pfd. wog.

Anatomischer Befund: Das weggenommene Magenstück misst an der grossen Kurvatur 14 cm, an der kleinen 7 cm. Der Duodenalteil ist 3 cm lang. Der Tumor schliesst das Lumen des Pylorus fast vollkommen zu und erstreckt sich zwischen Mucosa und Muscularis weiter nach der Cardia zu. Seine obere Grenze an der kleinen Kurvatur reicht bis 4 cm an den Resektionsrand heran. Am Pylorus hat er keine scharfe Grenze. Auf dem senkrechten Schnitte ist am cardialen Ende der grossen Kurvatur 1 cm vom Rande entfernt die Submucosa locker und die Mucosa auf der Muscularis verschieblich. An der kleinen Kurvatur sieht die

Magenwand 1/2 cm weit normal aus. Am Duodenum sind die drei Magenwandschichten deutlich abzugrenzen. In dem ersten halben Centimeter dehnt sich der Tumor in der Submucosa aus, hört aber mehr als 2 cm vom Rande entfernt auf. Die Mucosa ist nirgends auf der Muscularis verschieblich, die Submucosa überall fester und kompakter, auch wo sich kein Tumor mehr befindet.

Bei der mikroskopischen Untersuchung zeigt sich der Tumor als ein Carcinoma medullare mit Neigung zur scirrhotischen Form. Die mikroskopischen Grenzen entsprechen auf dem senkrechten Schnitte ungefähr den makroskopischen. Der carcinomatösen Infiltration geht cardial- und duodenalwärts eine besonders in der Submucosa ausgesprochene Sklerose und kleinzellige Infiltration um etwa 2 cm voraus.

Bei diesem Falle hat das Carcinom den Pylorus überschritten, die Schnittlinie wurde aber cardial- wie duodenalwärts ins Gesunde gelegt.

5. Frau H. M., 45 J. Die Pat. wurde am 30. VI. 01 wegen eines stenosierenden, deutlich fühlbaren Pyloruscarcinoms operiert. Im kleinen Netz waren carcinomatöse Drüsen vorhanden. Durch die Palpation waren die Grenzen des Tumors nicht zu bestimmen. Der Magen wurde nach der ersten Billroth'schen Methode weit nach oben bis in die Nähe der Cardia reseciert. Die Vereinigungsnaht in der Tiefe gegen die Cardia hin gestaltete sich sehr schwierig. Bauchverschluss durch Etagennaht. Die Pat., welche die Operation vortrefflich überstanden hatte, starb am dritten Tage nach der Operation an Peritonitis purulenta. Bei der Obduktion ergab sich, dass infolge der mangelhaften Elasticität der zurückgebliebenen, noch carcinomatös infiltrierten Magenwandung eine Naht an der Cardia durchgeschnitten hatte.

Anatomischer Befund: Das abgetragene Stück misst an der grossen Kurvatur 16 cm, an der kleinen Kurvatur 9 cm; das Duodenum ist 1 cm lang. An der grossen Kurvatur, ganz in der Nähe des Pylorus, sitzt ein nussgrosser, ziemlich weicher Tumor. Weiter nach der Cardia zeigen sich die Magenwände ringsherum gleichmässig infiltriert, sodass die verschiedenen Schichten der Magenwand nicht mehr zu unterscheiden sind. An der Resektionsstelle an der Cardia erscheinen die Wände sichtlich infiltriert, sodass man schon makroskopisch vermuten kann, dass im Kranken reseciert wurde. An der duodenalen Seite ist nur in der Länge eines halben Centimeter von dem Schnittrande entfernt die Submucosa normal locker und die Mucosa gut von der Muscularis abzuheben. Makroskopisch macht der Tumor am Pylorus Halt.

Mikroskopisch erweist sich der Tumor als ein Carcinoma infiltrans solidum. An der Cardia wurde im Kranken reseciert. Duodenalwärts hat der Tumor den Pylorus überschritten und die Darmwand bis zu der Stelle hin infiltriert, wo die Submucosa normal locker ist. Hier wurde

also im Gesunden reseciert, wenn auch die Schnittlinie sehr nahe der Tumorgrenze war.

6. Frau A. S., 62 J. Die sehr elende, kachektische Pat. wurde am 9. III. 01 wegen eines rechts vom Nabel deutlich fühlbaren Carcinoms in Chloroformnarkose operiert. Nach der Eröffnung der Bauchhöhle sah man, dass der Pylorus von einer grossen Geschwulstmasse eingenommen, aber vollkommen beweglich war. Da die Pat. sehr schwach erschien, wurde vorläufig eine Gastroenterostomia retrocolica anterior mit Enteroanastomose ausgeführt, damit die Pat. sich erst erholen und den grösseren Eingriff der Resektion besser überstehen konnte. Nach der Operation erholte sich die Pat. vortrefflich, und 3 Monate später, am 3. VI. 01 wurde die zweite Laparotomie in Chloroformnarkose vorgenommen. Schnitt in der Mittellinie, rechts von der alten Laparotomienarbe. Es bestanden fast keine Verwachsungen mit der vorderen Bauchwand, doch fanden sich solche zwischen grossem Netz und Mesocolon. Der Tumor war etwas gewachsen, aber noch frei beweglich und exstirpabel. Metastasen der Organe oder Infiltrate in den Lymphdrüsen waren noch nicht vorhanden. Es wurde eine ausgedehnte Resektion ausgeführt, der Magen- und Duodenumstumpf wurden durch dreifach übereinanderliegende Etagennaht vereinigt.

Die Pat. überstand die Operation vortrefflich, und ihr Zustand war befriedigend bis zum vierten Tag nach der Operation, wo die Revision der Wunde zeigte, dass das Colon transversum in einer Ausdehnung von 10 cm gangränös geworden war. Es wurde die Umgebung mit Jodoformgaze tamponiert, dann wurde der Darm geöffnet und in die Bauchwand eingenäht. Der bisher aufgetriebene Leib fiel sehr schnell zusammen, es entleerten sich Kot und Winde in reichlicher Menge. Am 10. VI. 01 stellte sich eine Magenfistel ein, aus der eine gelbe, stark sauer riechende Flüssigkeit entleert wurde. An den folgenden Tagen wurde die Pat., trotz reichlicher Ernährung und Nährklystiere, immer schwächer, und am 16. VI., 14 Tage nach der Operation, trat Exitus letalis an Entkräftung ein. Bei der Obduktion zeigte die Peritonealhöhle normale Beschaffenheit; es bestand eine Atrophie sämtlicher Organe.

Anatomischer Befund: Das gewonnene Präparat misst an der grossen Kurvatur 13 cm, an der kleinen 8 cm; der Duodenalteil ist $2^1/_2$ cm lang. Der Tumor infiltriert vollkommen den Pylorus, an welchem er halt macht, und cardialwärts die Magenwand in ihrer ganzen Cirkumferenz. Die oberen makroskopischen Grenzen der Geschwulst sind an dem cardialen Ende der grossen Kurvatur 2 cm von dem Resektionsschnitt entfernt. Auf dem senkrechten Schnitt sieht man, dass an der kleinen Kurvatur die Mucosa mit der durch die carcinomatöse Infiltration verdickten Submucosa verwachsen ist, sodass man schon mit blossem Auge die Resektion im Kranken feststellen kann. Die duodenale Mucosa ist

dagegen in der ganzen Ausdehnung der resecierten Duodenalwand auf der lockeren Submucosa vollkommen verschieblich.

Mikroskopisch zeigt sich die Geschwulst als ein Carcinoma solidum. An dem cardialen Ende der grossen Kurvatur ist die ganze Wand bis zur Resektionsstelle reichlich von carcinomatösen Zellen infiltriert. Am Pylorus macht das Carcinom halt, sodass die Duodenalwände sich als vollkommen carcinomfrei erweisen.

7. Frau O. K., 62 J. Die Pat., schon seit mehreren Monaten abgemagert und schwach, litt an Erbrechen nach jeder Mahlzeit. Der Magen war sehr erweitert, der Pylorus undurchgängig. Diagnose: Stenosierendes Pyloruscarcinom.

22. XI. 01 Laparotomie in Chloroformnarkose. Nach Eröffnung der Bauchhöhle fühlte man am Pylorus einen harten wallnussgrossen Tumor, im kleinen Netze einige harte infiltrierte Drüsen. Da der Tumor beweglich war und keine Metastasen in den benachbarten Organen nachzuweisen waren, wurde eine Magenresektion nach dem ersten Billroth'schen Verfahren ausgeführt.

Der postoperative Verlauf war befriedigend. 10 Tage später war die Wunde geheilt bis auf eine kleine Fistel. Doch nahmen in den folgenden Tagen die Kräfte der alten, erschöpften Pat. immer mehr ab, obgleich der Magen leichte, feste Speisen gut vertrug. Die hinzugefügten Nährklystiere hatten keine Wirkung, die Pat. wurde immer schwächer und starb am 20. XII. 01, vier Wochen nach der Operation. Bei der Obduktion fand man eine starke Degeneratio cordis und Atrophie aller Organe. Das Bauchfell war von tadelloser Beschaffenheit, ebenso die Nahtstellen.

Anatomischer Befund: Das gewonnene Präparat misst an der grossen Kurvatur 15, an der kleinen 8 cm; der duodenale Teil 1 1/2 cm. Der harte, wallnussgrosse Tumor sitzt an der kleinen Kurvatur und an dem Pylorus, an deren Hinterwand man ein 5 pfennigstückgrosses Geschwür sieht. Die oberen Grenzen der Geschwulst sind an der kleinen Kurvatur 3 1/2 cm, an der grossen 9 cm von dem cardialen Resektionsschnitt entfernt. Auf den senkrechten Schnitten ist cardialwärts die Mucosa vollkommen auf der normalen Submucosa verschieblich, und zwar an der kleinen Kurvatur bis 2 1/2 cm, an der grossen bis 8 cm von der Resektionsstelle entfernt. Duodenalwärts ist die Mucosa an der kleinen Kurvatur schlecht verschieblich; der Tumor erstreckt sich 1 mm ins Duodenum.

Bei der mikroskopischen Untersuchung zeigt sich der Tumor als ein Scirrhus, der sich offenbar aus dem alten Geschwür entwickelt hat. An der Cardia entsprechen die mikroskopischen Grenzen den makroskopischen. Duodenalwärts hat der Tumor besonders in der Muscularis den Pylorus um 2 mm überschritten, die Resektion wurde aber auch hier im Gesunden vollzogen.

8. L. A. Bei dem 37j. Pat. wurde am 13. II. 02 wegen eines stenosierenden Pyloruscarcinoms eine Magenresektion nach der ersten Billroth'schen Methode vorgenommen. Leider überstand der sehr elende, erschöpfte Pat. den schweren Eingriff nicht und starb am nächsten Morgen im Collaps.

Anatomischer Befund: Das Präparat misst an der grossen Kurvatur 8, an der kleinen 6 cm, der duodenale Teil 2 cm. Der Tumor nimmt den fast hermetisch verschlossenen Pylorus und die kleine Kurvatur ein. Schon makroskopisch geht der Tumor ins Duodenum hinab; cardialwärts ist seine Grenze an der kleinen Kurvatur 2 cm von der Resektionsstelle entfernt. Auf dem senkrechten Schnitt ist am cardialen Ende der kleinen Kurvatur die Mucosa normal und auf der lockeren Submucosa nur in den äussersten 8 mm verschieblich; in grösserer Entfernung von dem Rande ist die Mucosa verdickt und mit der Submucosa verwachsen. Am Duodenum ist die Mucosa auf dem ersten Centimeter vom Pylorus ab etwas verdickt und mit der Muscularis verwachsen, auf dem zweiten Centimeter dagegen auf der Muscularis verschieblich.

Mikroskopisches: Der Tumor ist ein Cylinderzellencarcinom. Am cardialen Ende der kleinen Kurvatur entsprechen die mikroskopischen Grenzen des Tumors ungefähr den makroskopischen. Die Magenwand ist aber weiter nach dem Rande hin nicht normal, da sie eine starke, kleinzellige Infiltration der Mucosa und der Muscularis zeigt, während die Submucosa verdickt und sklerotisch erscheint. Nur in den äussersten 8 mm, wo die Mucosa als vollkommen verschieblich auf der lockeren Submucosa sich erweist, ist die Magenwand bis auf eine geringe, kleinzellige Infiltration normal. Nach dem Darm zu infiltriert der Tumor die Duodenalwand im ersten Centimeter, wo die Mucosa nicht verschieblich ist, während im zweiten Centimeter die carcinomatöse Infiltration vollkommen aufhört.

Man hatte also auf beiden Seiten im Gesunden reseciert. Leider war der Pat. schon so erschöpft, dass er dem operativen Eingriff erlag.

9. Z. M. Bei der 39j. Pat. wurde wegen eines im Epigastrium palpablen Tumors, der den Pylorus stenosierte, eine Laparotomie vorgenommen.

9. V. 02 Operation in Aethernarkose. Nach dem Bauchschnitt zwischen Nabel und Processus xiphoideus fand man am Magen einen gut beweglichen Tumor, der Pylorus und kleine Kurvatur einnahm. Metastasen oder Infiltrationen der Drüsen waren nicht nachzuweisen. Es wurde eine Resektion des Magens nach der ersten Billroth'schen Methode ausgeführt. Da der Tumor an der Cardia noch zu weit an die Schnittlinie heranreichte, wurde noch ein kleines, keilförmiges Stück von der kleinen Kurvatur entfernt. Der Bauch wurde durch Etagennähte vollkommen geschlossen.

Der Verlauf nach der Operation war vortrefflich, die Wunde heilte per primam, die Pat. wurde 4 Wochen nach der Operation geheilt entlassen. Bei der Entlassung waren die Magenfunktionen vorzüglich, die Pat. konnte alles essen und verdauen. Im Januar 1904, 20 Monate nach der Operation, befand sich die Pat. noch in einem vortrefflichen Gesundheitszustand.

Anatomischer Befund: Das gewonnene Präparat misst an der grossen Kurvatur 11 cm, an der kleinen 9 cm, der nachträglich an der kleinen Kurvatur weggenommene Teil 2 cm. Die Länge des Duodenums beträgt 1 cm. Die obere Grenze des Tumors ist an der hinteren Wand in der Nähe der kleinen Kurvatur 2 cm vom Rande entfernt. Auf dem senkrechten Schnitte zeigt sich die Mucosa überall an dem zuerst abgetragenen Teil ablösbar, und zwar sowohl an der cardialen Cirkumferenz wie am Pylorus. Im kleinen Netz sind einige harte Drüsen vorhanden.

Bei der mikroskopischen Untersuchung ergiebt sich, dass der Tumor ein Scirrhus ist. An der kleinen wie an der grossen Kurvatur sind die Grenzen der carcinomatösen Infiltration 2 cm von der Resektionsstelle entfernt. Ausser der carcinomatösen Infiltration besteht noch eine starke kleinzellige Infiltration und eine Sklerose der Submucosa, so dass an der hinteren Wand die Mucosa mit letzterer noch einen Centimeter weiter verwachsen ist, als die carcinomatöse Infiltration reicht. Am Pylorus macht der Tumor halt, das Duodenum ist carcinomfrei. Bei der Untersuchung der im kleinen Netz vorhandenen Drüsen sieht man carcinomatöse Herde. In diesem Fall wurde also keine carcinomatöse Magenwandpartie zurückgelassen; man kann aber jetzt noch nicht beurteilen, ob sämtliche carcinomatösen Drüsen entfernt wurden.

10. W. G. Bei dem 32j. Pat. wurde am 6. VI. 02 wegen eines stenosierenden Pyloruscarcinoms eine Resektion nach der ersten Billroth'schen Methode ausgeführt. Bei der Trennung der Verwachsungen zwischen hinterer Magenwand und Mesocolon transversum, wo sich auch infiltrierte Drüsen fanden, war Prof. Krause genötigt, eine Unterbindung der Arteria colica media vorzunehmen. Da der mittlere Teil des Quercolons am Ende der Operation verdächtig aussah, wurde seine Resektion für notwendig erachtet, wegen des schlechten Zustandes des Pat. jedoch auf den nächsten Tag verschoben. Provisorische Tamponade, einige Nähte. Am folgenden Tage wurde die Bauchhöhle wieder eröffnet. Bei der Untersuchung des Colon transversum zeigte es sich, dass dieses in seiner mittleren Partie auf eine Länge von etwa 9 cm seinen normalen Turgor verloren hatte; es stellte einen schlaffen, blassen Sack dar, dessen Durchmesser etwa doppelt so gross war als der des gesunden Teils. An der vorderen Fläche fanden sich zwei hämorrhagische Infarkte, die sich in Gestalt dunkelblauer Flecke bemerkbar machten (s. Taf. VIII). Zwischen den nekrotischen und den gesunden Teilen war eine deutliche Demarkation wahrnehmbar. Man resecierte den

mittleren Teil des Colons in einer Länge von 16 cm und vereinigte die beiden Stümpfe mittels Murphyknopfes und einer fortlaufenden cirkulären Serosaseidennaht. Die Bauchwunde wurde zum Teil offen gelassen und ein Jodoformgazetampon eingelegt.

Am 14. VI. zeigte sich da, wo die Colonstümpfe vereinigt waren, eine nekrotische Partie, die eine Kotfistel zur Folge hatte. Trotzdem gestaltete sich der weitere Verlauf der Wundheilung aufs günstigste, der völlige Verschluss der Fistel trat am 19., der der Bauchwunde am 24. VI. ein. Bei seiner Entlassung aus dem Hospital konnte der Pat. alles essen und alles gut verdauen. Ich habe ihn am 10. XI. 02 in der Sitzung der Freien Vereinigung der Chirurgen vorgestellt. Im Januar 1904 war der Pat. noch vollkommen gesund, mit vorzüglichen Magenfunktionen trotz der sehr anstrengenden Arbeit.

Anatomischer Befund: Das gewonnene Präparat misst an der grossen Kurvatur 12, an der kleinen 6 cm. Der Duodenalteil misst $2^1/_2$ cm. Der Tumor hat am Pylorus keine scharfe Grenze und dehnt sich gegen die Cardia hin an der kleinen Kurvatur aus, wo seine obere sichtbare Grenze 2 cm vom Rande des resecierten Stückes entfernt ist. Auf dem senkrechten Durchschnitte reicht nach der Cardia hin die carcinomatöse Infiltration an der kleinen Kurvatur bis auf 1 cm an den Rand. In diesem letzten Centimeter, wo die Magenwand makroskopisch carcinomfrei ist, ist die Mucosa noch schlecht auf der Muscularis verschieblich.

Duodenalwärts hat die carcinomatöse Infiltration das Duodenum 2 mm weit ergriffen. Innerhalb eines Centimeters vom Rande aus ist die Mucosa vollkommen auf der Muscularis verschieblich. Im kleinen Netze sind kleine harte Knoten vorhanden.

Bei der mikroskopischen Untersuchung erweist sich der Tumor als ein Carcinoma medullare. Cardialwärts entsprechen die mikroskopischen Grenzen den makroskopischen auf dem senkrechten Durchschnitte. Bis an den Rand des Präparates besteht eine Sklerose und kleinzellige Infiltration der Submucosa und Mucosa. Duodenalwärts hat der Tumor den Pylorus um 3 mm überschritten. Einige Lymphdrüsen zeigen carcinomatöse Degeneration.

In diesem Falle wurde in gesunder Magenwand reseciert; da aber schon die Lymphdrüsen infiltriert waren, ist ein Recidiv nicht absolut ausgeschlossen.

11. Frau M. O., 27 J. Stenosierendes Carcinom des Magens. Pat. war sehr abgemagert und hatte in der letzten Zeit 35 Pfund abgenommen. Alle aufgenommenen Speisen waren erbrochen. Im Epigastrium war ein apfelgrosser, mit der Respiration beweglicher Tumor zu palpieren. 24. X. 02 Laparotomie in Chloroformnarkose. Bei der Eröffnung der Bauchhöhle ergab sich ein Tumor am Pförtner des sehr erweiterten Magens. Im kleinen Netz waren infiltrierte Drüsen vorhanden, Metastasen

in den Nachbarorganen waren dagegen nicht nachzuweisen. Es wurde eine ausgedehnte Resektion des Magens nach der ersten Billroth'schen Methode ausgeführt.

Der Verlauf nach der Operation gestaltete sich vortrefflich, am 10. Tage nach der Operation war die Wunde vollkommen per primam geheilt. Am 18. XI. 02, 3½ Wochen nach der Operation, wurde die Pat. geheilt entlassen. Ihr Gewicht hatte schon in der kurzen Zeit um 5 Pfund zugenommen. Ihr Magen konnte alle Speisen vertragen. Im September 1903, 11 Monate nach der Operation, befand sich die Pat. noch in einem vortrefflichen Gesundheitszustande.

Anatomischer Befund: Der resecierte Magenteil ist an der grossen Kurvatur 23 cm, an der kleinen 10½ cm lang. Der Tumor ist taubeneigross, sitzt am Pylorus und einem Teil der kleinen Kurvatur und überschreitet den Pylorus nicht. Seine oberen Grenzen sind an der kleinen Kurvatur 5 cm vom Rande entfernt. Auf dem senkrechten Schnitte sieht man, dass sich nach der Cardia zu die carcinomatöse Infiltration in der Submucosa bis auf 3 cm dem Rande nähert. Bis 2½ cm vom Rande ist die Submucosa locker und ausdehnbar. Am Duodenum ist überall die Mucosa normalerweise auf der Muscularis verschiebbar. Am kleinen Netze sind harte Drüsen vorhanden.

Die mikroskopische Untersuchung ergiebt ein Carcinoma medullare. Die Grenzen des Carcinoms nach der Cardia hin entsprechen ungefähr denen des senkrechten Schnitts. Das Duodenum ist carcinomfrei. Einige Lymphdrüsen zeigen carcinomatöse Degeneration.

Die Resektion wurde also in gesunder Magenwand ausgeführt; es ist aber jetzt noch nicht ausgeschlossen, dass infiltrierte Lymphdrüsen zurückgeblieben sind.

12. Frau H. R., 38 J. Die Pat. wurde wegen eines deutlich fühlbaren, stenosierenden Pyloruscarcinoms operiert. An dem mässig erweiterten, vollkommen beweglichen Magen befand sich in der Nähe des Pylorus ein ausgedehnter Tumor, dessen Grenzen nicht deutlich abzutasten waren. Metastasen oder Lymphdrüseninfiltrate waren nicht nachzuweisen. Wegen der Verbreitung der Geschwulst wurde am 1. XII. 02 eine ausgedehnte Resektion nach der zweiten Billroth'schen Methode ausgeführt.

Die Pat. war bereits 10 Tage nach der Operation geheilt; am 24. XII. 02 wurde sie als vollkommen gesund entlassen. Ende Januar hatte sie 16 Pfund zugenommen, ihr Magen konnte alles vertragen, ihr Aussehen war blühend, und sie konnte schwere Arbeit leisten. Der vortreffliche Zustand blieb unverändert bis April 1903, wo sie anfing, nach dem Essen einen Druck im Epigastrium zu bemerken. Bald nachher stellte sich Erbrechen fast nach jeder Mahlzeit ein, Ende April konnte sie nichts mehr aufnehmen, ohne es nach etwa anderthalb bis zwei Stunden zu erbrechen. Sie wurde wieder ins Hospital aufgenommen, wo folgender Status erhoben

wurde. 10. V. 03. Im Epigastrium befand sich ein grosser, mit der Atmung beweglicher Tumor, der offenbar dem Magen angehörte. Vier Finger breit links vom Nabel war ausserdem ein zweiter apfelgrosser, harter Tumor zu palpieren. Die chemische Untersuchung ergab Abwesenheit von freier Salzsäure, Anwesenheit von Milchsäure.

Bei diesem charakteristischen, für ein Carcinomrecidiv sprechenden klinischen Bilde wurde ohne Bedenken die Diagnose auf ein solches gestellt, um so mehr, da, wie später genauer besprochen werden wird, die Untersuchung des resecierten Stückes bewiesen hatte, dass nicht im Gesunden operiert war. Auf Grund des beständigen Erbrechens und der ganzen Symptomatologie, die für eine Verengerung der angelegten Gastroenteroanastomose sprach, wurde am 19. V. 03 eine zweite Laparotomie in Chloroformnarkose ausgeführt. Bei sorgfältiger Palpation fühlte man in der Magengegend eine breite, harte, mit den Nachbarorganen fest verwachsene Masse, die ohne Bedenken als carcinomatös angesprochen wurde. Mit grosser Mühe wurden die beiden Schlingen der jejunalen Enteroanastomose herausgezogen, und man konnte sich überzeugen, dass letztere vollkommen durchgängig war. Da sich wegen der Schrumpfung des Magens keine Aussicht auf die Anlegung einer zweiten Gastroenterostomie bot, wurde eine Jejunostomie, etwa 6 cm unter der Enteroanastomose nach der Witzel'schen Methode ausgeführt.

Der Verlauf nach der Operation war wieder ein tadelloser, 10 Tage später war die Pat. vollkommen geheilt und konnte sich durch die Fistel hinreichend ernähren. Sie erholte sich und wurde in leidlichem Zustande von dem Hospital entlassen. Sobald sie aber erfuhr, dass sie nicht mehr den Schlauch entbehren dürfte, zog sie ihn aus der Wunde heraus, da sie auf ein solches Leben lieber verzichten wollte. Die Pat. bekam 20 Tage darauf die Erscheinungen eines subakuten Ileus und starb 35 Tage nach der zweiten Operation an einer Perforationsperitonitis.

Anatomischer Befund des durch die Resektion gewonnenen Präparates: Das resecierte Magenstück misst an der grossen Kurvatur 19, an der kleinen 11 cm; der duodenale Teil ist 3 cm lang. Der Tumor nimmt den Pylorus ein, der durch ihn stenosiert wird, und erstreckt sich besonders längs der kleinen Kurvatur nach der Cardia zu. Bei der gewöhnlichen Betrachtung der Oberfläche und bei der Betastung scheint der Tumor an der kleinen Kurvatur 3 cm von der Resektionsstelle entfernt aufzuhören.

Senkrechter Schnitt: An dem cardialen Ende der kleinen Kurvatur zeigt sich die Mucosa etwas hypertrophisch und nicht auf der verdickten Submucosa verschieblich. Bei einem solchen Befund der makroskopischen Untersuchung muss man starken Verdacht hegen, dass im Kranken resecciert ist. Duodenalwärts scheint der Tumor am Pylorus Halt zu machen. doch ist innerhalb der ersten 2 cm vom Pylorus ab die duodenale Mucosa etwas hypertrophisch und schwer verschieblich und die Submucosa skle-

rotisch; bis zu 1 cm vom Operationsrande ab hat die Darmwand ihre normale Beschaffenheit. In den resecierten Teilen beider Netze sind geschwollene Lymphdrüsen vorhanden, sie zeigen aber keine carcinomatöse Degeneration.

Die mikroskopische Untersuchung ergiebt ein infiltrierendes, medulläres Carcinom, das sich besonders in der Muscularis ausdehnt. An dem cardialen Ende der kleinen Kurvatur, wo die Submucosa verdickt ist, sieht man einen sklerotischen Process in der Mucosa, in der Muscularis ist eine ziemlich starke kleinzellige Infiltration vorhanden. Die Mucosa ist vollkommen carcinomfrei, in den Lymphbahnen der Submucosa und besonders der Muscularis reicht dagegen die carcinomatöse Infiltration bis zu der Resektionslinie.

Der Pylorus wird von dem Tumor überschritten, die Resektion wurde aber duodenalwärts im Gesunden vorgenommen. In den untersuchten Lymphdrüsen ist keine carcinomatöse Degeneration nachzuweisen.

Dieser Fall war besonders günstig für eine radikale Heilung, weil die Lymphdrüsen noch nicht angegriffen waren. Leider wurden an der Cardia carcinomatöse Magenwandpartien zurückgelassen, woraus die Recidive erfolgten.

Obduktionsbefund: Jauchige eitrige Peritonitis. Die Darmschlingen oberhalb des Colon transversum zeigen einen kolossalen Meteorismus, der durch eine narbige Striktur infolge peritonealer Verwachsungen am linken Teil des Quercolons verursacht war. In der Magengegend zeigten sich sehr ausgesprochene peritoneale Verwachsungen, so dass der Magen und der obere Teil des Darmes zusammengeballt und mit den Nachbarorganen zu einer festen tumorartigen Masse verlötet sind. Der Magen zeigt carcinomfreie Wand bis auf die Stelle, wo die Resektionsschnittlinie zugenäht wurde. Hier findet sich ein 5 cm langer, 3 cm breiter Tumor, der 2 cm über die Oberfläche der Mucosa vorspringt. Im Tumor befinden sich noch die Seidenfäden, die vollkommen unverändert erscheinen. Die Oeffnungen der Gastroenterostomie sind vollkommen durchgängig; zwischen ihnen und dem Tumor befinden sich 2 cm normaler Wand. Am abführenden Schenkel, ungefähr 5 cm von der Magenöffnung entfernt fühlt man eine Striktur, welche durch narbige Verwachsungen gebildet wird. Der duodenale Stumpf ist vollkommen verschlossen und zeigt keine Spur eines Carcinomrecidivs. In der Gegend der kleinen Kurvatur des Magens sind vergrösserte weisse Lymphdrüsen vorhanden.

Bei der mikroskopischen Untersuchung erweist sich der Tumor als ein Carcinom, das denselben Bau wie das frühere hat. Die untersuchten vergrösserten Lymphdrüsen zeigen keine carcinomatöse Degeneration.

Man hatte also in diesem Falle 5 Monate nach der Resektion ein Carcinomrecidiv, das aber noch monatelang verborgen geblieben wäre, wenn nicht die peritonealen Verwachsungen die verhängnisvolle Colonverengerung verursacht hätten.

Wenn man aber statt der zweiten Billroth'schen Methode hier die

erste angewendet hätte, wäre bald wieder Pylorusverengerung durch das recidive Carcinom verursacht worden.

B. Palliative Behandlung.

Palliativ behandelt wurden 32 Patienten, bei denen die anatomischen Verhältnisse oder ihre elende Verfassung eine Exstirpation des Carcinoms nicht erlaubten. In 30 Fällen gaben die Indikation zur Operation Erscheinungen von Pylorusstenose.

Bei sechs Fällen war der Pylorustumor beweglich und technisch exstirpabel, der Zustand des betreffenden Patienten aber so elend, dass vorläufig nur eine Gastroenterostomie angelegt wurde, um dem Patienten Zeit zu geben, sich vor der Resektion zu erholen.

Von diesen Fällen starben 3 im Anschluss an die Operation. einer fühlte sich so wohl, dass er die Radikaloperation verweigerte. Nur bei 2 Fällen wurde später die Resektion des Magens ausgeführt. Ich habe über dieselben schon in dem betreffenden Kapitel (Fall 3 und 6) berichtet.

Bei 21 Fällen war der den Pylorus verengernde Tumor in solchem Masse ausgedehnt und mit der Nachbarschaft verwachsen, dass eine Resektion nicht möglich erschien. Alle diese Patienten waren in einem sehr elenden Zustand. Von ihnen starben 10 kurz nach der Gastroenterostomie, von den übrigen 11 hatte bei 7 die Gastroenterostomie einen günstigen Einfluss, bei den letzten 4 wurden die Beschwerden ein wenig behoben. Bei 3 Patienten war der Magen dermassen geschrumpft, dass man auf die Ausführung der Gastroenterostomie verzichten musste. Hier wurde dann eine Jejunostomie angelegt. 2 starben kurz nach der Operation; eine Patientin hatte sich schon erheblich erholt, zog sich aber 4 Wochen nach der Operation den Schlauch heraus und bekam eine tödliche Perforationsperitonitis.

In 2 Fällen wurde, obgleich Erscheinungen von Pylorusstenose nicht vorhanden waren, eine Gastroenterostomie ausgeführt, um die durch Magenatonie verursachten erheblichen Beschwerden zu verringern. Bei dem einen Fall war die Operation von Erfolg begleitet, der andere Fall endete im Anschluss an die Operation tötlich.

Wenn wir nun unsere Ergebnisse zusammenfassen, so sehen wir, dass 29mal eine Gastroenterostomie ausgeführt wurde, und zwar 23 mal die Gastroenterostomia antecolica anterior mit Enteroanastomose, 3 mal ohne Enteroanastomose und 2 mal die Gastroenterostomia retrocolica anterior. 1mal endlich wurde die Gastro-

enterostomia lateralis nach Kocher gemacht.

Nur ein einziges Mal trat der Circulus vitiosus ein, nämlich bei einem Fall, wo die Enteroanastomose unterlassen wurde. Diese Thatsache zeigt noch einmal zur Evidenz, wie wichtig es ist, gleichzeitig eine Enteroanastomose anzulegen, denn so kam es trotz der meist vorhandenen Atonie der Magenwandung nie zu der verhängnisvollen Anfüllung der zuführenden Darmschlinge.

Die postoperativen Resultate der palliativen Behandlung können nicht als glänzend bezeichnet werden. Denn von 29 Patienten, bei denen die Gastroenterostomie ausgeführt wurde, starben 14 kurz nach der Operation. In 6 Fällen war die Todesursache Pneumonie, in weiteren 6 Herzcollaps, 1 Fall ging an Peritonitis und 1 an Circulus vitiosus zu Grunde. Somit haben wir eine Operationsmortalität von 48%.

Ihre Erklärung findet diese hohe Mortalitätsziffer zum grössten Teil darin, dass die Patienten in höchst elendem Zustand zur Operation kamen. Sie waren alle aufs Aeusserste abgemagert, und bei den meisten war die Kachexie nicht nur durch die Pylorusstenose als Grundursache bedingt, sondern war zugleich die Folge des Einflusses des Carcinoms, das so ausgedehnt war, dass sich nur mit Mühe eine Stelle zur Anlegung der Gastroenterostomie finden liess. Nur in 2 Fällen war der operative Eingriff als solcher am tötlichen Ausgang schuldig, nämlich einmal dadurch, dass Circulus vitiosus und das anderemal, dass Peritonitis auftrat. Die Ursache für diese ist darin zu suchen, dass an der starren Magenwandung die Naht nicht hielt.

Was die späteren Schicksale der Operierten betrifft, so war bei 11 Patienten, also bei einem Drittel der operierten Fälle, ein guter Erfolg zu verzeichnen. Die Patienten lebten ganz erheblich gekräftigt und fast ohne jegliche Beschwerden mehrere Monate, deren Zahl zwischen 3 und 9 schwankte. Die übrigen 4 Patienten hatten kaum einen Vorteil von der Operation, ihre Beschwerden waren nur wenig vermindert, und sie starben ungefähr einen Monat nach der Operation.

Ein guter Erfolg wurde erzielt in den Fällen, wo der Tumor nur den Pylorus und einen geringen Teil der kleinen Kurvatur einnahm. Diese Fälle sind am geeignetsten zur Gastroenterostomie, wie auch neuerdings Schönholzer in seinem Bericht aus der Krönlein'schen Klinik in diesen „Beiträgen" besonders betonte.

Es hat keinen Wert, eine Statistik über den Durchschnitt der Lebensdauer der Operierten anzulegen, denn sie hängt ganz von den

pathologisch-anatomischen Verhältnissen des einzelnen Falles ab, so schwankt bei den Fällen von Krönlein die postoperative Lebensdauer zwischen 21 und 600 Tagen, bei unseren Fällen zwischen 1 und 9 Monaten. Bei dermassen schwankenden Zahlen ist es unmöglich, den Durchschnitt der postoperativen Lebensdauer im Allgemeinen in prognostischer Hinsicht zu verwerten.

Nur 3mal wurde die Jejunostomie ausgeführt, wobei 2mal kurz nach der Operation der Tod eintrat. Diese von Maydl, Garrè und anderen Chirurgen warm empfohlene Operation wird von Hrn. Prof. Krause bei Magencarcinom ungern und nur in Notfällen ausgeführt aus Gründen, die noch bei der Gastrostomie besprochen werden. Die Patienten erholen sich zwar in der ersten Zeit, ihr Leben wird ihnen aber zur Qual, sobald sie merken, dass sie den Schlauch dauernd behalten sollen. Dass eine Patientin (Magenresektion Fall 12), den Schlauch herausriss, um auf ein qualvolles Leben zu verzichten, wurde schon erwähnt.

Allerdings bleibt in solchen Fällen, wo das Carcinom auf den ganzen Magen übergegriffen und ihn zur Schrumpfung gebracht hat, wo also eine Gastroenterostomie keine Aussichten bietet, für die armen verhungernden Patienten die Jejunostomie die einzige Hilfe. Contraindiciert ist sie aber in Fällen, wo sich so ausgedehnte Metastasen und Drüseninfiltrationen finden, dass es — besonders auf dem Nervengebiet — zu Kompressionserscheinungen gekommen ist. In solchen Fällen würde man zwar momentan eine Besserung der Ernährung des Patienten erzielen, man würde aber zugleich nur die Dauer seiner Qualen verlängern. Deshalb ist es in solchen Fällen angezeigt, die Operation auf eine explorative Laparotomie zu beschränken und für die weitere Behandlung Narcotika zu benutzen, wodurch den Patienten wenigstens Euthanasie verschafft wird.

Es frägt sich nun noch, ob die Jejunostomie nicht in solchen Fällen in Betracht gezogen werden soll, in denen bei Freibeweglichkeit eines cirkumskripten Pyloruscarcinoms eine radikale Heilung technisch möglich ist, wo man aber wegen des elenden Zustandes des Patienten zunächst darauf verzichten muss und erst in einer zweiten Sitzung die Resektion ausführen kann. In diesen Fällen hätte die Jejunostomie einige Vorteile vor der Gastroenterostomie, da jene leichter, schneller und mit geringerer Gefahr für den Patienten auszuführen ist. Ausserdem würde das Fortschreiten des Tumors mehr verlangsamt als bei der Gastroenterostomie: da dort der Magen vollständig ruhig gestellt wird.

II. Gutartige Pylorusstenose.

Zwölf Patienten sind wegen gutartiger Pylorusstenose operiert worden, wobei ich einen wegen gutartiger Stenose des Anfangsteiles des Duodenums operierten Kranken mitrechne. In diesen Fällen war die Stenose höchst wahrscheinlich auf ein vorangegangenes Ulcus ventriculi zurückzuführen, nur in einem Falle, bei einem 14jährigen Knaben, war sie durch eine Verätzung mit Salzsäure entstanden. Bei allen Patienten bestanden Beschwerden in Form von Aufstossen und Erbrechen, objektiv waren Erweiterung des Magens und Hyperacidität nachweisbar. Es wurde 10mal die Gastroenterostomia antecolica anterior, 2mal die Pyloroplastik nach Heinecke-Mikulicz ausgeführt.

Die unmittelbar durch die Operation erzielten Resultate waren sehr befriedigend; denn es wurden sämtliche Patienten geheilt. Das funktionelle Ergebnis war gleichfalls ein tadelloses; die früher abgemagerten, elenden, arbeitsunfähigen Kranken fühlten sich schon kurze Zeit nach der Operation so wohl und sahen so blühend aus, dass sie kaum wieder zu erkennen waren. Nur in einem Fall blieb das günstige Ergebnis leider aus. Es handelte sich hier um eine Patientin, bei welcher hysterische Stigmata nicht zum erkennen waren; sie wurde am 20. Mai 1902 wegen einer Narbenstenose des Pylorus operiert, und zwar wurden eine Gastroenterostomia antecolica ant. und eine Enteroanastomose ausgeführt. Die Besserung in ihrem Befinden war nur gering. Am 2. Mai 1903 stellte sich die Patientin in ziemlich elendem Zustande wieder vor; sie hatte stets Galle im Magen, der sich sehr langsam entleerte, die Magenschmerzen und das Erbrechen, die nach der Operation für kurze Zeit nachgelassen hatten, traten, wenn auch in etwas geringerem Grade, wieder auf.

Bei der grossen Anzahl bereits veröffentlichter Fälle, die diesem Kapitel der Magenchirurgie angehören, wäre es nicht am Platze, die Vorteile eines operativen Eingriffs bei gutartiger Pylorusstenose weiter zu erörtern, nur auf eines möchte ich hinweisen, dass sich nämlich aus unsern Zahlen die Ungefährlichkeit des Eingriffs mit Sicherheit herausgestellt hat.

Den Chemismus des Magens längere Zeit nach der Operation zu untersuchen, habe ich leider keine Gelegenheit gehabt. Der klinische Verlauf unserer Fälle hat übrigens wiederum bestätigt, was besonders Carle und Fantino betont haben, dass nämlich der vor

der Operation verändert gewesene Magenchemismus nach Wiederherstellung solcher mechanischen Bedingungen, die eine rasche Entleerung des Inhalts gestatten, durchaus zur Norm zurückkehrt, so dass alle von einer krankhaften Beschaffenheit der Magenmucosa abhängigen Erscheinungen nach der Operation verschwinden.

III. Ulcus ventriculi.

Während ich mich bei der Besprechung der wegen gutartiger Pylorusstenose operierten Fälle mit einem allgemeinen Ueberblick begnügt habe, glaube ich unseren chirurgischen Massnahmen beim Magengeschwür eine eingehendere Besprechung widmen zu dürfen. Die Erörterung der Frage einer operativen Behandlung dieser Krankheit ist noch nicht abgeschlossen, so dass der Beitrag eines jeden neuen Falles noch einiges Interesse beanspruchen darf.

Obwohl wir eine deutliche Vorstellung von der Aetiologie und Pathogenese des Magengeschwürs noch nicht haben gewinnen können, so gestatten die bisherigen Erfahrungen doch wohl die Annahme, dass die Erkrankung fast immer durch das Zusammenwirken zweier Faktoren zustandekommt. Diese bestehen erstens in einer besonderen Beschaffenheit der Magenmucosa, die nicht die normale Widerstandskraft gegenüber der corrosiven Wirkung des Magensaftes besitzt, und zweitens in der Hyperacidität des Magensaftes, der eine um so nachhaltigere und tiefergehende Wirkung auf die weniger widerstandsfähige Mucosa ausübt. Dieser krankhafte Zustand des Magens ist in der Mehrzahl der Fälle der Heilung zugänglich, besonders dann, wenn eine geeignete innere Behandlung dem kranken Organe eine mehr oder minder lange Ruhe verschafft. Nicht immer aber gelingt es, eine solche Heilung herbeizuführen, und es gibt, wenn ihre Zahl auch nicht sehr gross ist, doch Fälle genug, wo die innere Behandlung versagt. Dann kommt neben den zwei erwähnten ätiologischen Momenten noch ein drittes in Betracht, und das ist die Stauung des Mageninhalts und die dadurch bedingte Verlängerung der schädlichen Einwirkungen des hyperaciden Magensaftes. Liegt eine solche Stauung vor, dann gibt es keine Heilung durch innere Mittel. So lagen in der That die Verhältnisse in der Mehrzahl der Fälle, in denen die Hülfe der Chirurgen in Anspruch genommen werden musste.

Schliesslich gibt es noch einen weiteren für die Pathogenese des Magengeschwürs wichtigen Faktor. Ein gesunder Magen befindet sich nach der in normaler Zeit erfolgten Entleerung im Zustande der Ruhe. Anders der Magen, welcher an einen Ulcus pepti-

cum krankt. Ich möchte hier an die Analrhagaden erinnern, einen gleichfalls ulcerösen Process. Die Schmerzen treten dabei eine gewisse Zeit nach der Defäkation auf, sobald sich die gedehnten Fasern des Sphinkters wieder kontrahieren. Andererseits wird auf reflektorischem Wege durch die Schmerzen eine Steigerung der Kontraktionen bewirkt, und so kommt es zu einem förmlichen Circulus vitiosus zwischen Schmerzen und Kontraktionen. Die Mehrzahl der Patienten wird erst durch operative Dehnung des Sphinkters geheilt. Ganz ähnlich liegen die Verhältnisse beim Magengeschwür, wo beim Hindurchgehen der Speisen durch den Pylorus Schmerzen entstehen, während durch diese auf reflektorischem Wege krampfartige, wiederum heftige Schmerzen erzeugende Kontraktionen des Pylorusschliessmuskels ausgelöst werden, ein Vorgang, den wir in Fall 8 besonders gut zu beobachten Gelegenheit hatten. Ausserdem verhindert ein solcher Pylorospasmus Heilung des Ulcus und begünstigt die Hämatemesis dadurch, dass Thromben aus den arrodierten Gefässen durch die überaus heftigen Kontraktionen hinweggerissen werden. Hier möchte ich an die Beobachtung von Mikulicz erinnern, der fand, dass bei den meisten wegen Magengeschwürs operierten Kranken eine spasmodische Kontraktion des Pylorus vorhanden war.

Nach dem Gesagten will ich ganz kurz die Indikationen besprechen, welche Herrn Professor Krause bei Ulcus ventriculi zu operativem Eingreifen veranlassen, wobei die Perforationsperitonitis und das Leben bedrohende schwere Blutungen ausser Betracht bleiben sollen.

Die Hauptindikation liegt in dem Versagen einer rationellen streng durchgeführten inneren Behandlung, da ein operativer Eingriff nur dann berechtigt zu sein scheint, wenn der Organismus auch unter den günstigsten Bedingungen aus eigner Kraft den pathologischen Process nicht zu überwinden vermag. Auch ohne Rücksicht auf die Symptome müssen wir uns zu chirurgischem Vorgehen entschliessen, wenn eine sehr lange fortgesetzte innere Behandlung starke Abmagerung und allgemeine Abnahme der Kräfte nicht zu verhüten vermocht hat.

Ferner kann die Anzeige zur Operation vorliegen bei Verlangsamung der Entleerung des Magens durch anorganische Pylorusstenose (Pylorospasmus) oder ausgesprochene Atonie, denn bei Insufficienz der Motilität des Magens hat die innere Behandlung weit geringere Aussicht auf Erfolg als bei normaler Motilität. Abgesehen sei hier von der wirklich organischen Pylorusstenose, die ja schon

an und für sich einen operativen Eingriff erforderlich machten. Von den eigentlichen Symptomen des Magengeschwürs (Gastralgien, Blutungen, Hyperacidität, Erbrechen) besitzt keines besondere Wichtigkeit als Indikation für chirurgische Massnahmen, solange kein Uebermass stattfindet und der Allgemeinzustand ein verhältnismässig guter ist. Jedes einzelne Symptom aber kann operatives Eingreifen erheischen, wenn der Patient beträchtlich darunter leidet und rasch herunterkommt.

Wie kann nun ein operativer Eingriff die Ulcussymptome beseitigen und das Ulcus selbst zur Heilung bringen? Auf verschiedenen Wegen hat die Chirurgie dieses Ziel zu erreichen versucht. Erstens durch die Excision des Ulcus mit nachfolgender Vereinigung gesunder Wundränder. Hierdurch werden normale Verhältnisse geschaffen; die Blutungen stehen infolge Entfernung der arrodierten Gefässe, Schmerzen und Erbrechen werden durch Beseitigung der Ursachen günstig beeinflusst. Doch wird in keiner Weise die Hyperacidität des Magensaftes und dessen schädliche Einwirkung auf die Schleimhaut von dem Eingriffe betroffen, nur die Störungen in der Motilität können durch diese Operation beseitigt werden, wenn es sich um spastische Ursache handelt. Infolgedessen kann es zu einem Rückfall kommen, und wenn auch im allgemeinen ein solches Ereignis ziemlich selten ist, so finden sich doch vereinzelte Beispiele hierfür in den von Mikulicz, Rydygier u. A. mitgeteilten Fällen. Die Excision des Ulcus wurde von Herrn Prof. Krause bei 2 Kranken vorgenommen. Die Operation brachte der einen Kranken (Fall 2) völlige Genesung, die auch während einer im Jahre 1900 überstandenen Schwangerschaft keine Unterbrechung erfuhr, die andere Kranke starb (Fall 4).

Noch auf andere Weise hat man das Magengeschwür chirurgisch zu heilen vermocht und zwar durch Herstellung solcher mechanischer Bedingungen, die einen günstigen Boden für die Ausheilung schaffen.

Die eine dieser Methoden besteht in der Anlegung einer Gastroenterostomie, die ein durchaus rationelles Behandlungsverfahren darstellt. Einer der die Heilung verhindernden Faktoren, die Hyperacidität des Magensaftes, wird in den meisten Fällen durch die Gastroenterostomie zum Schwinden gebracht, und zwar handelt es sich in der Regel nicht um einen vorübergehenden, sondern um einen dauernden Erfolg, wie die Arbeit von Rencki aus der Gluzinskï-schen Klinik zeigt. Aber freilich, nicht immer hat die Gastroenter-

ostomie diese Wirkung, unter 14 Fällen fand Rencki in 5 ein Bestehenbleiben, in 1 Fall sogar ein Zunehmen der Hyperacidität.

Sehr günstig beeinflusst werden durch jenen Eingriff Motilitätsstörungen, ja es kann sogar eine im Verhältnis zur Norm beschleunigte Entleerung des Magens zustandekommen, ein Erfolg, der weitaus in der Mehrzahl der Fälle von Dauer ist (Rencki). Ausserdem geht gewöhnlich eine etwa bestehende Magenerweiterung zurück, so dass der Fundus seine normale Lage und Grenzen wieder erhält (Rencki). Da die Hauptmenge der Speisen durch die neue Oeffnung in den Darm übertritt, so findet eine wesentliche Inanspruchnahme des Sphincter pylori nicht statt, woraus ein Aufhören des Pylorospasmus und zweier Hauptsymptome, der Schmerzen und Blutungen, sich ergiebt.

Dieser Besserung in den dynamischen Verhältnissen und dem Chemismus des Magens entspricht auch die klinische Besserung.

Von den 14 Patienten, bei denen Mikulicz die Gastroenterostomie ausführte, genasen 13 für immer; ein Kranker bekam ein Jahr nach der Operation wieder Erbrechen, doch waren bei diesem Recidiv die einzelnen Symptome bei weitem nicht so ausgesprochen wie bei der ersten Erkrankung. In den 13 von Rencki veröffentlichten Fällen trat überall Heilung ein.

Die guten Erfolge der Gastroenterostomie können unter ganz besonders ungünstigen Verhältnissen ausbleiben; dies findet in jenen Fällen statt, in denen der Magen bereits im höchsten Masse atonisch geworden oder die Dyskrasie des Organismus zu weit fortgeschritten ist. Recidive sind nicht völlig ausgeschlossen; ein, zwei Jahre nach der Operation können die Ulcussymptome wieder auftreten, wennschon aus rein theoretischen Gründen angenommen werden darf, dass die Recidive ein weniger schweres Krankheitsbild bieten werden als die erste Affektion, und die Heilung rascher und ohne erheblichere Schwierigkeiten vonstatten gehen wird.

Diese Erwartung wird durch die klinischen Erfahrungen durchaus bestätigt. Unser Fall 3 bietet ein deutliches Beispiel hierfür: der seit langen Jahren leidende Patient genas nach der Operation (Gastroenterostomie); im April d. J., gerade ein Jahr nach der Operation, bekam er anscheinend ein Recidiv; er klagte über Schmerzen, erbrach häufig, und einige Male fanden leichte Blutungen statt. Die Heilung erfolgte jedoch unter innerer Behandlung so rasch, dass er sich schon Mitte Juni wieder eines ganz vortrefflichen Allgemeinbe-

findens und ungestörter Verdauung erfreute.

Eine besondere Methode der Gastroenterostomie verdient hier erwähnt zu werden, die Gastroduodenostomia lateralis von Kocher. Man sollte annehmen, dass aus anatomischen Gründen dieses Verfahren das beste bei der Behandlung des Magengeschwürs sei, da unter den hierdurch geschaffenen Verhältnissen die Gefahr eines Ulcus pepticum jejuni nicht zu befürchten wäre. Herr Prof. Krause hat sich dieser Methode bei der Operation von Fall 6 bedient, wo eine in sehr hohem Grade vorhandene Magenerweiterung die Ausführung dieses Eingriffs erleichterte. Die Patientin überstand die Operation vortrefflich, starb aber leider 5 Tage später an einer Lungenembolie.

Von besonderem Interesse war in diesem Falle der Obduktionsbefund. Der stenosierte Pylorus war durch narbige Schwielen nach oben gezogen, und gerade an der Uebergangsstelle der Magen- in die Darmmucosa fand sich ein etwa thalergrosses Ulcus, welches bereits die ganze Wand des Magens so weit arrodiert hatte, dass der Geschwürsgrund von dem narbigen Gewebe der Verwachsungen gebildet wurde. Diesem anatomischen Befunde entsprechend, hätte die innere Behandlung so gut wie keine Aussicht auf Heilung geboten. Der operative Eingriff hatte eine neue, ausgiebig weite, an tiefster Stelle des Corpus ventriculi gelegene Verbindung geschaffen, so dass der Pylorus vollkommen ausgeschaltet gewesen wäre.

Denselben Zweck wie die Gastroenterostomie beabsichtigt die Pyloroplastik von Heinecke-Mikulicz. Zahlreiche klinische Erfahrungen erlauben jedoch die Behauptung, dass ihre Resultate, wenn sie auch im Allgemeinen befriedigend genannt werden dürfen, hinter denen der Gastroenterostomie bei der Behandlung des offenen Magengeschwürs zurückbleiben. Von Erfolg war dieser Eingriff in unserem Fall 7 begleitet, wo die klinischen Symptome auf ein offenes Ulcus hinwiesen, der Operationsbefund aber eine alte Narbe am Pylorus ergab. Hier wurde durch die Operation besonders der sehr quälende Pylorospasmus aufs günstigste beeinflusst.

Endlich kann die Heilung des Ulcus auch durch die Jejunostomie erreicht werden. Die Vorteile der durch diese Operation geschaffenen mechanischen Verhältnisse sind ins Auge fallend. Da jeder Reiz fehlt, wird auch die Hyperacidität und die Hypersekretion erheblich herabgesetzt, und durch den Ruhezustand der Magenmuskulatur wird die Vernarbung des Ulcus besonders günstig beeinflusst. Auch die Hämatemese wird nachlassen, weil die Gerinnsel in den arrodierten Ge-

fässen ruhig liegen bleiben und nicht mehr durch die mechanische Wirkung der Speisen und die Muskelkontraktionen hinweggeschwemmt werden.

Dieser Eingriff also schafft zunächst die denkbar günstigsten Bedingungen für eine Ausheilung der Ulcera; aber es gilt von der Jejunostomie leider dasselbe, was schon von der Excision des Geschwürs gesagt wurde: nach Schluss der Jejunumfistel liegen die Verhältnisse genau wieder so, wie zu der Zeit, wo das Ulcus entstanden war. Selbstverständlich bleibt auch eine etwa vorhandene organische Pylorusstenose von dem Eingriff unberührt.

So ist aus theoretischen Gründen ein Recidiv nach dieser Operation sehr wahrscheinlich, wennschon die bisherigen Erfahrungen genügenden Aufschluss noch nicht gegeben haben.

Betrachtet man nun die Leistungsfähigkeit der verschieden angegebenen Operationsverfahren, so leuchtet es ohne Weiteres ein, dass die idealste Methode in einer Kombination von Gastroenterostomie mit der Jejunostomie besteht. Es giebt Fälle, wo eine Gastroenterostomie allein nicht genügt, weil der Magen so reizbar ist, dass er trotz der beschleunigten Entleerung das Hindurchgehen der Speisen nicht verträgt oder weil die Arrosion der Gefässe eine derartige ist, dass die geringste Reizung von neuem Blutungen herbeiführt. Die Rectalernährung aber ist, wie die Erfahrung gelehrt hat, in den meisten Fällen zur genügenden Ernährung und Kräftigung des schwer darniederliegenden Organismus nicht ausreichend.

In unserem Fall 5 hatte dies kombinierte Verfahren den glänzendsten Erfolg. Die 13 Tage hindurch fortgesetzte Darreichung der Nahrung durch die Dünndarmfistel hatte einen dreifachen Vorteil zur Folge: der Patient erholte sich, die subjektiven Beschwerden verschwanden gänzlich und die Heilung des Ulcus ging so gut von statten, dass der Kranke unmittelbar nach Entfernung des Schlauches flüssige Nahrung per os zu sich nehmen konnte, ohne dass die geringsten Beschwerden auftraten. Schon 3 Tage später vertrug er vorzüglich Zwieback mit Ei und Schabefleisch. Sechs Wochen nach der Operation konnte er Alles essen, die Verdauung funktionierte ohne Störung, die Gewichtzunahme des Kranken betrug 34 Pfund. Im Juli 1903, 9 Monate nach der Operation, stellte sich der Patient, der inzwischen geheiratet hatte, wieder vor; er sah blühend aus, war vollkommen arbeitsfähig und hatte weitere 10 Pfund zugenommen.

Fassen wir nun unsere Ergebnisse bei der Behandlung des offenen

Ulcus ventriculi zusammen, so hat die Erkrankung selbst in 5 Fällen die Hülfe des Operateurs in Anspruch genommen (Fall 3. 4. 5. 6. 7), wovon 3 Kranke mit gutem Erfolg behandelt wurden, 2 starben. Die Mortalität betrug also 40%; indessen muss berücksichtigt werden, dass in Fall 6 allerdings die Lungenembolie als eine Folge der Operation aufgefasst werden kann, in der Tat aber kommt eine solche Todesursache für die Bedeutung der chirurgischen Behandlung des Ulcus ventriculi nicht in Betracht.

Noch eins mag erwähnt werden. Die von Herrn Prof. Krause operierten Patienten gehörten zu jener Kategorie von Ulcuskranken, wo die innere Behandlung durchaus versagt hatte und die Operation als letzter und zuweilen fast hoffnungsloser Versuch unternommen wurde. Unter solchen Verhältnissen sprechen 60% Heilungen unbedingt zu Gunsten der chirurgischen Behandlung.

Von den bei Ulcus ventriculi gelegentlich eintretenden Komplikationen erheischte in 2 Fällen (1 und 2) eine Perforationsperitonitis chirurgisches Eingreifen. In dem einen Fall konnte das Leben durch die Operation nicht mehr gerettet werden, im zweiten hatte sie, wie schon oben erwähnt, einen glänzenden Erfolg. Bei dieser Komplikation sind die Indikationen heutigen Tages so bestimmt, die Anschauungen durchweg so einander gleichend, dass es unangebracht wäre sie näher zu besprechen.

Noch eine zweite Komplikation, die Hämatemesis, kann Veranlassung zur Operation werden. Im allgemeinen stellen ja die Magenblutungen keine Komplikation des Ulcus ventriculi im eigentlichen Sinne dar, weil sie zum typischen Symptomenkomplex des Leidens gehören, sie dürfen nur dann als eine solche angesehen werden, wenn sie einen das Leben des Kranken bedrohenden Charakter annehmen. Die Lebensgefahr kann in solchen Fällen durch die Arrosion eines verhältnismässig grossen Gefässes, die innerhalb einer kurzen Frist zum Tode führt, bedingt sein, oder durch ständige Auflösung von kleine arrodierte Gefässe verstopfenden Thromben, wodurch zwar weniger abundante aber sehr oft sich wiederholende Blutungen zu Stande kommen.

Die schweren, akuten Magenblutungen kann der Chirurg durch Unterbindung der blutenden Gefässe in loco zum Stehen bringen, ferner durch Excision des Ulcus mit nachfolgender Unterbindung, durch Kauterisation und durch Ligatur der Gefässe in der Kontinuität, wie sie Witzel angegeben hat. Bei diesen schweren Blutungen ist die Indikation nicht leicht zu stellen, und es soll bei jedem

einzelnen Falle eine genaue Ueberlegung stattfinden.

Trotz der Schwierigkeiten, die sich in diesen Fällen dem Operateur bieten, sind nach den Angaben von Kaupe die Ergebnisse chirurgischer Eingriffe keine allzu schlechten, da von 4 Fällen, wo die Operation wegen plötzlicher schwerer Blutung aus einem Ulcus unternommen wurde, 3 völlig genasen, nur 1 starb.

Mit noch grösserem Vertrauen auf Erfolg kann man gegen die kleineren, häufig sich wiederholenden Blutungen operativ vorgehen, welche zwar nicht an und für sich lebensgefährlich sind, aber schliesslich zu einer höchst bedenklichen Anämie führen. In diesen Fällen indicieren das Versagen der inneren Behandlung und die rasche Abnahme der Kräfte des Kranken den Eingriff. Der Kräftezustand ist der Gradmesser dafür, wie lange man die innere Behandlung fortsetzen soll. Nach den heutigen Erfahrungen kann man auch hier, wie beim Ulcus überhaupt, am meisten von einer Kombination der Gastroenterostomie mit Jejunostomie erwarten, deren Vorteile schon erwähnt wurden. Nur wenn der Patient bereits sehr geschwächt, soll man allein die Jejunostomie ausführen. Auch in dieser Beziehung zeigt die Kaupe'sche Statistik verhältnismässig günstige Resultate: von 7 Fällen genasen 5 vollkommen, 2 starben, vielleicht infolge zu komplicierter Operation, es wurde nämlich bei diesen noch eine Thermokauterisation ausser der Anlegung der Jejunumfistel vorgenommen. In unserem Fall 8 kam leider die Jejunostomie schon zu spät, da die Patientin ausserordentlich geschwächt und im höchsten Grade anämisch war.

1. Frau M. H., 32 J. Bei der seit längerer Zeit an Magengeschwür leidenden Pat. wurde am 12. IX. 01 eine Excision des Ulcus von Herrn Prof. Krause vorgeschlagen. Da aber die Pat. durch häufige Blutungen sehr geschwächt war und seit mehreren Wochen fast keine Nahrung mehr hatte zu sich nehmen können, wurde die Operation um kurze Zeit hinausgeschoben, um inzwischen noch das Allgemeinbefinden durch Nährklystiere und subkutane Oel- und Kochsalzlösunginjektionen etwas zu heben. In der Nacht vom 13. zum 14. IX. 01 wurde die Pat. gegen 12 Uhr plötzlich von einer Perforationsperitonitis befallen; erst am Mittag des nächsten Tages konnte sie laparotomiert werden. Unmittelbar vor der Operation zählte der Puls 140. Nach Eröffnung der Bauchhöhle durch einen Schnitt vom Processus xiphoideus bis zum Nabel trat eine grosse Menge eines gelblichen, peritonitischen Exsudats zu Tage. An der grossen Kurvatur des Magens, in der Nähe des Pylorus, fand sich eine wie mit dem Locheisen herausgeschlagene Oeffnung in der vorderen Wand, aus welcher der Mageninhalt herausfloss. Ungefähr 1 cm im Umkreise dieses Loches war

die Magenwand narbig verändert; diese narbige Zone hatte einen Durchmesser von etwa 6 cm. Wegen des bedrohlichen Zustandes der Kranken musste man auf die Excision des kranken Teils der Magenwand verzichten, umsomehr, als man die harten Ränder nicht hätte aneinandernähen können. Es wurde daher das grosse Netz emporgezogen und zur Deckung des Loches verwandt, indem man es zunächst an dessen Rändern mit 6 Knopfnähten, dann weiterhin auf der gesunden Partie der Magenwand mit Matratzennähten befestigte. So wurde ein vollkommener Verschluss des Loches erreicht. Dann wurde das Peritoneum sorgfältig gereinigt, die Bauchhöhle mit Jodoformgaze tamponiert und drainiert.

Um die Pat. ernähren zu können, wurde ausserdem eine Jejunostomie nach der Witzel'schen Methode ca. 30 cm unterhalb der Plica duodenojejunalis ausgeführt. Durch die Fistel wurde der Pat. sogleich warmer Rotwein mit 2 Gelbeiern beigebracht. Nach der Operation zählte der Puls 140, und war kaum fühlbar. Nach Kochsalzinfusionen und ausgiebigem Kampherölgebrauch war gegen 7 Uhr abends der Allgemeinzustand etwas besser, Puls 136, zwar sehr klein, aber ziemlich deutlich fühlbar. Um 10 Uhr abends Puls 130, etwas kräftiger; Temperatur 38,8°. Am 15. XI. 01 kollabierte die Kranke plötzlich und starb sehr bald, um 4 Uhr.

Bei der Obduktion fand sich das Peritoneum injiciert, aber vollkommen gereinigt und frei von Mageninhalt; das grosse Netz war rings an den Magen fest angeklebt und verschloss das Loch vollkommen.

2. M. H., 19 J. Die seit 2 Jahren an Magengeschwür leidende Pat. wurde am 3. VIII. 98 von einer Perforationsperitonitis befallen. Am 4. VIII. 98 wurde sie laparotomiert. Nach Eröffnung der Bauchhöhle zeigten sich dicht oberhalb des Nabels spinnwebartige Exsudatmassen, durch welche die vordere Magenwand mit dem Peritoneum parietale verklebt war. In jener sah man ein halbfingernagelgrosses Loch, über welches sich von den Rändern her noch Serosafasern hinwegspannten, und aus welchem sich schleimiger Mageninhalt entleerte. Der Rand des Loches war von starren Wänden gebildet. Nach Hervorziehen des Magens wurde die ganze kranke Partie in ovalärer Form in der Richtung von oben nach unten excidiert. Das Ulcus war ungefähr thalergross; an seinem unteren Rande fand sich das Loch. Der Defekt wurde nun in der üblichen Weise durch Nähte geschlossen, der Magen reponiert, die Bauchhöhle tamponiert und drainiert.

Am 7. VIII. wurde der Bauch in typischer Weise sekundär verschlossen. — Am 21. VIII. wurde die Pat. völlig geheilt entlassen; es bestanden keinerlei Beschwerden mehr. Nach der Operation waren alle Störungen, über die sie früher zu klagen gehabt, vollkommen verschwunden, der Magen funktionierte ausgezeichnet.

Im Jahre 1899 wurde die Pat. schwanger; am 6. II. 00 wurde sie wieder ins Altonaer Krankenhaus aufgenommen und von einer Trauben-

mole entbunden. Seit dieser Zeit war sie vollkommen gesund und immer arbeitsfähig; ihr Magen funktionierte stets vorzüglich.

3. J. v. B., 66 J. Der Pat. litt seit 4 Jahren an Magengeschwür. In den letzten Monaten steigerten sich trotz grösster Schonung und zweckmässiger Diät die Beschwerden; Pat. hatte schweres Blutbrechen, und auch im Stuhl zeigten sich Massen schwärzlichen Blutes, so dass er binnen kurzer Zeit sehr herunterkam.

Im Magensaft war eine grosse Menge freier Salzsäure nachzuweisen. Da trotz sorgfältiger inneren Behandlung eine Besserung ausblieb, wurde ein operativer Eingriff vorgeschlagen. Operation am 3. IV. 02 in Chloroformnarkose; linksseitiger Längsschnitt. Der nicht vergrösserte Magen liess sich schwer hervorziehen, da ihn starke, tumorartige Schwielen nach oben zu fixierten. Es wurde eine Gastroenterostomia antecolica anterior und Enteroanastomosis gemacht, und der Bauch wurde geschlossen. Am 4. IV. stellte sich etwas Uebelkeit ein, es wurden blutige Massen erbrochen; von da ab völlig guter Verlauf, glatte Wundheilung. Das Aufstossen trat bei dem Pat. immer seltener auf; schon nach 4 Tagen erhielt er kräftige flüssige, nach 8 Tagen leichte feste Nahrung, was beides sehr gut vertragen wurde. Nur noch ab und zu klagte er über Schmerzen; Erbrechen erfolgte gar nicht mehr, auch im Stuhl fand sich weiterhin kein Blut. Der Pat. erholte sich sichtlich und am 30. IV. konnte er bei bestem Allgemeinbefinden und mit gutem Appetit entlassen werden. Von all den früheren Beschwerden waren keine mehr vorhanden. Im April 1903 trat ein leichtes Recidiv mit geringfügigen Blutungen und Magenschmerzen ein. Die Beschwerden waren aber nur leichten Charakters und nicht mit den früheren zu vergleichen. Auch erfolgte rasche Heilung, so dass bereits Mitte Juni der Zustand des Pat. wieder vortrefflich war und auch weiter blieb.

4. J. N., 39 J. Die Pat. litt seit einer Reihe von Jahren an Magengeschwür. Da durch die innere Behandlung keine Besserung erzielt worden war, wurde eine Operation vorgeschlagen. 10. IX. 02 Laparotomie in Chloroformnarkose. Nach Eröffnung der Bauchhöhle fand man an der kleinen Kurvatur in der Nähe des Pylorus ein thalergrosses Ulcus mit starker Verdickung des umgebenden Randes. Das Ulcus wurde keilförmig excidiert, der Magendefekt quer genäht. An dem tiefsten Punkt des Geschwürs sah man die Oeffnung eines arrodierten und trombosierten, aus der Coronaria entstammenden Gefässes.

Die Pat. überstand die Operation gut, am 10. und 11. kein Erbrechen und kein Aufstossen. Am 12. stellte sich Erbrechen ein, wobei grosse Mengen Flüssigkeit entleert wurden. In den nächsten Tagen trat das Bild einer ausgesprochenen Gastroplegie ein. Da die Pat. nichts per os aufnehmen konnte und die Ernährung durch Klystiere ungenügend war, wurde am 17. X. 02 eine Gastroenterostomia antecolica anterior mit En-

teroanastomosis, und etwa 10 cm von der Enteroanastomose analwärts eine Jejunostomie nach Witzel angelegt. Trotz der verhältnismässig reichlichen Ernährung durch die Fistel erholte sich die Pat. nicht mehr und ging am 19. X. 02 an allgemeiner Entkräftung zu Grunde. Bei der Obduktion fand man eine Herzatrophie und eine allgemeine Macies des Organismus. Das Peritoneum war von tadelloser Beschaffenheit.

5. H. L., 29 J. Der Pat. litt seit 4 Jahren an Erbrechen, Schmerzen und Aufstossen besonders nach dem Essen. Das Erbrochene sah kaffeesatzartig aus. Das Befinden war während dieser Jahre wechselnd, der vorletzte Anfall, während dessen er 10 Tage in einem Krankenhause lag, dauerte von Mai bis Juli. Ende August kamen dieselben Beschwerden wieder, besonders die von der Niere bis zur Schulter ausstrahlenden Schmerzen und die wiederholten schweren Blutungen.

Status 28. IX. 02. Der Pat. war sehr schwach und anämisch, der Magen war vergrössert; 2 Finger oberhalb des Nabels und links von ihm fand man einen etwa walnussgrossen Tumor, der bei der Respiration beweglich und stark druckempfindlich war. Der Magen entleerte sich langsam und enthielt grosse Mengen freier Salzsäure. Der Pat. konnte nur flüssige Speisen, die jedoch ebenfalls Gastralgien verursachten, geniessen. Nach jeder Mahlzeit erbrach der Pat. Die Diagnose wurde auf ein chronisches Magengeschwür mit Pylorusstenose gestellt. Da die Beschwerden durch die innere Behandlung nicht beseitigt werden konnten, wurde ein chirurgischer Eingriff vorgeschlagen.

1. X. 02 Operation in Aethernarkose. Nach Eröffnung der Bauchhöhle zeigte sich an der kleinen Kurvatur des Magens an der hinteren Seite eine sich bis in den Pylorus hinein erstreckende Geschwulst, die die Beschaffenheit einer Infiltration um ein Ulcus zeigte. Es wurde eine Gastroenterostomia antecolica anterior und Enteroanastomose ausgeführt und unterhalb der Enteroanastomose eine Jejunostomie nach dem Witzel'schen Verfahren angelegt, so dass sich die Jejunalfistel etwa 60 cm analwärts von der Plica duodenojejunalis befand. Vollkommener Verschluss der Bauchhöhle.

Der postoperative Verlauf war vortrefflich; bis zum 2. Tage nach der Operation bestand blutiges Erbrechen; dann hörten allmählich sämtliche Beschwerden auf. Die Ernährung fand 13 Tage lang ausschliesslich durch die Fistel statt, sie bestand aus Wein, Eiern, Pepton, Fleischbrühe.

Am 13. wurde der Gummischlauch entfernt, an seinem unteren Ende fanden sich Spuren von kotähnlichen Massen. Ernährung von jetzt an wieder per os; zunächst nur flüssige Speisen. — Am 24. X. 02 stand der Pat. auf; die Wunde war per primam geheilt bis auf die Stelle, wo der Schlauch lag; hier prominierte ein linsengrosses Stück granulierender Serosa. — 18. XI. 02 Patient vollkommen beschwerdenfrei. Die Schmerzen hatten aufgehört, das Erbrechen war verschwunden, ebenso die Blu-

tungen. Pat. konnte alles vertragen, Getränke, flüssige wie feste Speisen. Die Oeffnung der Fistel hatte sich so verengt, dass man nur ein Streichholz einführen konnte. Das Gewicht, das bei der Aufnahme 82 Pfund betrug, war jetzt auf 116 Pf. gestiegen. — Der Pat. wurde am 15. V. 03 in der Hufelandischen Gesellschaft von Herrn Prof. Krause vorgestellt. Zu dieser Zeit war der Pat., der sich inzwischen verheiratet hatte, blühend. Seit seiner Entlassung hatte er gar keine Beschwerden mehr gehabt. Seine Verdauung war vorzüglich, sein Gewicht 126 Pfund. Dieser Zustand bestand auch 2 Monate später.

6. M. W., 34 J. Die Pat. litt seit 5 Jahren an Magengeschwür und trotz sorgfältiger innerer Behandlung hatte sich nicht gebessert. Die Untersuchung des Magensaftes ergab eine starke Hyperacidität.

16. I. 03 Operation in Chloroformnarkose. Nach Oeffnung der Bauchhöhle fand man den Magen sehr erweitert und am Pylorus einen apfelgrossen Tumor, der aus narbigem Gewebe bestand. Da der Magen vergrössert war, der Fundus sich sehr leicht nach links hinüberziehen liess, sodass man den normalen fast entsprechende Verhältnisse durch den operativen Eingriff schaffen konnte, wurde eine Gastroduodenostomia lateralis nach Kocher angelegt, indem der absteigende Teil des Duodenum mit dem Magenfundus vereinigt wurde. Die Operation liess sich trotz der technischen Schwierigkeiten gut ausführen.

Die Pat. hatte die Operation vortrefflich überstanden und erholte sich schon, als sie am 20. I. 03, 5 Tage nach der Operation, einen schweren dyspnoischen Anfall bekam, der von einem ausgesprochenen Collaps begleitet war. Gleichzeitig wurde der Puls klein, kaum fühlbar, die Zahl der Schläge war 140. In diesem Collaps starb die Patientin am nächsten Morgen.

Bei der Obduktion fand man das Peritoneum von tadelloser Beschaffenheit. Die Naht hatte vollkommen gehalten, die Umgebung war völlig reaktionslos. Die Ursache des Todes wurde in einer schweren Lungenembolie gefunden. Am Magen zeigte sich ein thalergrosses Ulcus an der kleinen Curvatur gerade an der Stelle, wo die Mucosa des Magens in die des Duodenums übergeht (siehe Abbildung).

7. M. M., 19 J., war immer gesund bis Oktober 1902, wo sie einen schweren Anfall von Gastralgie mit Blutbrechen und beginnender Peritonitis bekam. Durch innere Behandlung hergestellt, wurde sie in der Nacht vom 9. zum 10. 1. 03 von schwerer Magenkolik befallen.

Die gut genährte kräftige Pat. klagte über heftige Schmerzen in der Nabelgegend; der Bauch war sehr schmerzempfindlich. Keine peritonealen Erscheinungen, keine Hämatemesis oder Melaena. Häufiges Erbrechen. Sie wurde per os ernährt, da der Magen nichts vertragen konnte. In den nächsten Tagen hörten die schweren Koliken auf, der Magen war aber sehr empfindlich und konnte nur Milch vertragen. Ab

und zu Erbrechen, sehr häufiges saures Aufstossen. Da der Zustand sich nicht besserte, wurde am 21. I. 03 Laparotomie in Chloroformnarkose gemacht. Nach Eröffnung der Bauchhöhle wurde der nicht erweiterte Magen hervorgezogen. Am Pylorus fand sich eine deutliche narbige Verengerung. Es wurde eine Pyloroplastik nach Heinecke-Mikulicz ausgeführt. — Bei Eröffnung der Magenschleimhaut fand man eine alte Ulcusnarbe von ungefähr 5 Pfennigstückgrösse. Primärer Schluss des Bauches. Der Verlauf der Heilung war gut und Pat. wurde am 12. 2. 01 ohne Magenbeschwerden als geheilt entlassen.

Am 5. 6. 03 war der Zustand der Pat. durchaus befriedigend. Sie hatte keine Schmerzen und kein Erbrechen mehr gehabt. Die Verdauung war gut. Nur gab die Pat. an, nach jedem Essen einen leichten Druck im Epigastrium zu verspüren und wenig Appetit zu haben. Ihr Gewicht hatte zugenommen, und sie hatte ein blühendes Aussehen.

8. D. M., 26 J., litt seit August 1902 an heftiger Gastralgie, später stellte sich häufiges Erbrechen mit wiederholten schweren Blutungen ein. Von Ende Oktober bis 9. November wurden trotz sorgfältiger innerer Behandlung die Haematemesis immer häufiger und reichlicher, sodass in den letzten Tagen die täglich erbrochene Blutmenge 200—250 ccm betrug. Am 9. 12. 02 wurde die Patientin von Prof. Krause untersucht. Sie sah ganz blutleer aus, ihr Zustand war äusserst elend. Seit mehreren Tagen hat sie nichts zu sich genommen.

9. XII. 02 Jejunostomie in Aethernarkose. Die Pat. überstand die Operation ziemlich gut, das Erbrechen blieb aus bis zum nächsten Morgen, wo eine ziemlich grosse Menge blutiger Flüssigkeit erbrochen wurde. Pat. befand sich in einem verhältnismässig leidlichen Zustand, als um 12 Uhr mittags plötzlich im Collaps Exitus eintrat. Offenbar hatte es sich um eine erneute starke Magenblutung gehandelt. Die Sektion wurde nicht gestattet.

IV. Sanduhrmagen.

Diese Veränderung des Magens kam zwei Mal zur Operation, und zwar in beiden Fällen bei Frauen.

Bei der einen Patientin wurde an der eingezogenen Stelle der Magenwand eine Querresektion durch den ganzen Magenkörper ausgeführt und die beiden Magenstümpfe durch Etagennähte wieder vereinigt. Dieser sehr interessante Fall wurde von Herrn Prof. Krause im Verein für innere Medicin ausführlich dargelegt, und auch in einer Sitzung der „Freien Vereinigung der Chirurgen Berlin's“ (November 1902) wurde die gesunde und blühend aussehende Patientin vorgestellt. Deswegen ist eine nähere Besprechung dieses Falles hier überflüssig; nur das eine will ich noch mitteilen.

dass die im Januar 1901 operierte Patientin sich auch im August 1903 des besten Wohlseins erfreute.

Die zweite Patientin litt seit sieben Jahren an Magenbeschwerden, bestehend in häufigem Erbrechen und Schmerzen nach jeder Mahlzeit. Sie wurde im August 1902 laparotomiert; nach Eröffnung der Bauchhöhle fand man einen Sanduhrmagen mit stark erweitertem oberen Abschnitt. Da in diesem Fall eine Magenresektion nicht angebracht schien, so wurde eine Gastroenterostomia antecolica anterior (zwischen centralwärts gelegenem Magenabschnitt und Dünndarm) und eine Enteroanastomose ausgeführt. Die Patientin erholte sich rasch und konnte schon nach 4 Wochen das Hospital gänzlich beschwerdelos verlassen. Die Heilung ist bis jetzt von Dauer gewesen; die Patientin verträgt alles ohne Beschwerden.

V. Gastrische Krisen bei Tabes dorsalis.

Bei dem 35j. Pat. S. A. stellten sich im Februar 1899 Magenbeschwerden als erste Symptome einer Tabes ein. Der Pat. litt an starkem Erbrechen, besonders nach dem Essen, und an heftigen Schmerzen in der Magengegend, in der linken Seite und am Rücken. Von Herrn Geh.-R. v. Leyden wurde die Diagnose einer Tabes dorsalis gestellt, wobei die Magenbeschwerden eben als gastrische Krisen aufgefasst wurden. Die Beschwerden dauerten unter mehrfachen Schwankungen bis zum September 1902 fort, wo sie ausserordentlich zunahmen. Fast nach jeder Mahlzeit traten starke Magenschmerzen auf, die genossenen Speisen wurden ausgebrochen, und einigemale bestand das Erbrochene in einer dunklen Flüssigkeit mit kaffeeartigem Bodensatz. Der Mageninhalt enthielt freie Salz-, keine Milchsäure; die Gesamtacidität schwankte zwischen 60 und 70. Ende Oktober 1902 erfuhren die Magenbeschwerden, ganz abgesehen von der Grundkrankheit, eine weitere Steigerung; nur zuweilen gelang es durch Darreichung reichlicher Morphiumgaben vor dem Essen, das Erbrechen der Nahrung zu verhindern. Bei dieser Zunahme der Beschwerden, die ja offenbar durch einen Pylorospasmus bedingt waren, kam Herr Geheimrat v. Leyden auf den Gedanken, durch einen operativen Eingriff, bestehend in einer Gastroenterostomie, den Versuch einer Beseitigung oder wenigstens Besserung zu machen. Auf seinen Wunsch übernahm Herr Prof. Krause die Ausführung dieses Planes.

Bei der Tabes sind die so schmerzhaften Krisen von seiten des Magens, der Blase und anderer Organe, wie man allgemein annimmt, nicht reflektorischen Ursprungs, sondern projicierte Spasmen und Schmerzen. Es wäre also, da ihre Ursache nicht in der Peripherie,

sondern im Centrum zu suchen ist, ein operativer Eingriff, der sich nur auf die Peripherie erstreckt, unberechtigt. In unserm Falle kam aber eine besondere Indikation in Betracht. Der Patient litt an heftigem, fast nach jeder Mahlzeit eintretendem Pyloruskrampf, der das ganze Bild der Magenbeschwerden beherrschte. Gleichgültig, was ihn auslösen mochte, Thatsache war jedenfalls, dass der Kranke die zu sich genommenen Speisen nicht bei sich behalten und verwerten konnte, da sich sein Magenpförtner verschloss und die heftigsten Kontraktionen keine Entleerung in den Darm, sondern nur Erbrechen zur Folge hatten. Diesen Umstand hauptsächlich ins Auge fassend, hielt sich Prof. Krause in diesem Falle für berechtigt, durch Herstellung einer neuen Kommunikation zwischen Magen und Dünndarm günstigere Bedingungen für die Weiterbeförderung des Mageninhalts zu schaffen.

Am 14. XI. 02 wurde der Pat. in Chloroform-Narkose laparotomiert. Nach Eröffnung der Bauchhöhle konnte trotz sorgfältigster Untersuchung weder an dem vorgezogenen Magen noch am Darm irgendwelcher abnorme Befund erhoben werden. Es wurde dann eine Gastroenterostomia antecolica anterior und Enteroanastomose gemacht und die Bauchwunde durch Etagennähte verschlossen; am 25. XI. war die Heilung per primam vollendet. Am 20. XI., 6 Tage nach der Operation, waren die Magenschmerzen nach der Angabe des Pat. geringer. Er kam mit 0,05 g Morphium pro die aus, während vor der Operation 0,1 g erforderlich gewesen waren. — Am 28. XI. wurde der Pat. mit geheilter Wunde entlassen. Die Schmerzen waren zu der Zeit erheblich gebessert, das Erbrechen viel seltener geworden. Diese Besserung hielt jedoch nur etwa 4 Wochen an; dann kehrten die Beschwerden in der gleichen Stärke wie früher zurück.

In diesem Falle kann also leider von einem günstigen Einfluss der Operation nicht die Rede sein. Trotzdem ist wohl die Erwähnung dieses Versuches nicht ohne Interesse.

VI. Pylorospasmus.

Im vergangenen Jahre hatten wir auch Gelegenheit einen sehr interessanten Fall von rein idiopathischem Pylorospasmus zu beobachten.

Der 39j. Pat. H. S., Administrator, war bis zum Jahre 1892 stets gesund gewesen; damals begann er über Magenschmerzen zu klagen, die aber nach 4 Wochen wieder verschwanden. Im Jahre 1899 stellten sich wiederum Magenbeschwerden ein, und zwar litt er an häufigem Aufstossen,

quälendem Druck in der Magengegend nach dem Essen, schlechter Verdauung und unregelmässigem Stuhlgang. — Trotz ärztlicher Behandlung nahmen diese Beschwerden zu; im vorigen Jahre war der Druck in der Oberbauchgegend nach dem Essen so unerträglich, dass der Pat. seinen Finger in den Hals zu stecken pflegte, um Erbrechen zu erzeugen und so Erleichterung zu finden. Jener Druck stellte sich etwa 1 Stunde nach der Nahrungsaufnahme ein. — Anfangs 1903 erfolgte auch spontan Erbrechen, und zwar in steigendem Masse. Der sehr intelligente Pat., der den Verlauf seiner Krankheit genau verfolgt hatte, gab mit grosser Bestimmtheit an, dass das Erbrochene stets nur aus den aufgenommenen Speisen und Schleim bestanden hatte; Blutbrechen wäre nie erfolgt. Trotz aller Beschwerden fand keine wesentliche Gewichtabnahme statt.

Am 12. III. 03 wurde der Pat. auf die innere Abteilung des Augusta-Hospitals aufgenommen, wo eine sehr genaue Untersuchung den Verdacht auf ein beginnendes Magencarcinom lenkte.

Auf Anraten des Herrn Geheimerats Ewald wurde am 21. III. 03 in gemischter Morphium-Aether-Chloroformnarcose eine Probelaparotomie von Prof. Krause ausgeführt. Nach Eröffnung der Bauchhöhle durch einen Schnitt in der Mittellinie oberhalb des Nabels wurde der Magen hervorgezogen. Er war nicht erheblich erweitert, seine Wandungen zeigten normales Aussehen, perigastritische Processe waren nicht vorhanden. Bei genauem Abtasten der Pylorusgegend fühlte Prof. Krause an der vorderen Wand ganz deutlich einen etwa haselnussgrossen Tumor, eine Beobachtung, welche von dem ersten Assistenten Dr. R. F. Müller mit Bestimmtheit bestätigt wurde. Da der Tumor nach den klinischen Beobachtungen nur als Carcinom aufgefasst werden konnte, so wurde eine Pylorusresektion nach der I. Billroth'schen Methode ausgeführt. Die Bauchwunde wurde durch Etagennähte vollkommen verschlossen. Die Heilung verlief ohne die geringsten Störungen. Schon 9 Tage nach der Operation erhielt der Pat. leichtere feste Speisen, die er ohne jegliche Schmerzen vertrug. Ueberhaupt funktionierte von da ab der Magen vorzüglich, und die früheren Beschwerden waren vollkommen verschwunden. Nach der Operation hatte der Pat. im ganzen nur noch 7 mal gebrochen, zuletzt am 1. April. Am 30. April konnte er als völlig geheilt entlassen werden; er sah blühend aus, konnte alles geniessen und vorzüglich vertragen.

Von grösstem Interesse ist in diesem Falle die Thatsache, dass weder die klinische Diagnose noch der Befund bei der Operation der Wirklichkeit entsprachen. Bei der Betrachtung des exstirpierten Magenstücks unmittelbar nach der Operation war nämlich der zuvor deutlich gefühlte Tumor trotz sorgfältigsten Suchens nicht wieder aufzufinden. Die Mucosa sowohl wie die Muscularis wiesen mikroskopisch keine pathologischen Veränderungen auf; nur war letz-

tere in der Gegend des Pylorus stark hypertrophisch, so dass dessen Lumen, wenn auch vollkommen durchgängig, sich erheblich verengt zeigte. Auch die mikroskopische Untersuchung, die ich besonders sorgfältig in Serienschnitten ausführte, zeigte überall gesunde Magen- und Duodenumwand, abgesehen von einer mässigen kleinzelligen Infiltration, die aber nicht als pathologisch betrachtet werden darf. Man konnte also in unserm Fall in Anbetracht der Anamnese, des Operationsbefundes und der anatomisch-pathologischen Untersuchung nur eine Diagnose annehmen, nämlich die eines idiopathischen Pylorospasmus.

Ein Ulcus konnte man ausschliessen, da Anamnese und Status dagegen sprachen, und auch bei der Untersuchung gelegentlich der Operation die Magenwände sich als gesund erwiesen. Der bei der Operation gefüllte Knoten stellte offenbar eine partielle spasmodische Kontraktion der Pylorusfasern dar, die an dem durch Resektion entfernten Stücke aufhörte.

Der anatomische Befund erklärt die Symptome in ausreichender Weise. Bei dem Patienten, dessen reflektorischer Nervenapparat zweifellos überreizt war, hatte sich infolge fortwährender heftiger Kontraktionen allmählich eine solche Hypertrophie der Sphinkterenfasern herausgebildet, dass das Pförtnerlumen schliesslich fast ganz verschlossen war. Durch die Operation wurde der Pylorus, „der Feind", wie ihn Doyen zuerst genannt hat, entfernt, und der Magen konnte zu geregelter Thätigkeit wieder zurückkehren. Ob die Heilung von Dauer sein wird, kann erst die Zukunft lehren; alle Umstände aber lassen die Hoffnung auf diesen günstigen Ausgang wohl berechtigt erscheinen.

VII. Oesophagus-Carcinom.

In 8 Fällen von Oesophagus-Carcinom wurde die Gastrostomie nach der Witzel'schen Methode ausgeführt. Von diesen Kranken starben 2 unmittelbar im Anschluss an die Operation und zwar der eine noch während der Narkose, der andere 28 Stunden nach dem Eingriff an Herzschwäche. Die übrigen 6 Patienten überstanden die Operation selbst vortrefflich, ihr Allgemeinzustand aber wurde nur mässig dadurch gebessert. Die bessere Nahrungsaufnahme konnte nicht mehr den infolge des Carcinoms geschwächten Organismen kräftigen. In dreien dieser Fälle erfolgte schon kurze Zeit nach der Operation ein Durchbruch des Tumors in Pleura und Lungen. Nur einer der gastrostomierten Patienten lebte nach der Operation

länger als 3 Wochen und dieser führte noch 2 Monate lang ein freudeloses Dasein. Unsere verhältnismässig schlechten Resultate sind darauf zurückzuführen, dass wir die Gastrostomie nur dann ausführten, wenn die Carcinomstriktur undurchgängig war, so dass der Patient durch den Eingriff geradezu vor dem Verhungern gerettet wird. Wir haben nämlich bei unseren im allgemeinen aus den besseren Ständen entstammenden Patienten beobachtet, in wie hohem Masse der Seelenzustand durch eine permanente Fistelbildung im Magen ungünstig beeinflusst wird, und dies ist der Grund, weshalb Herr Prof. Krause die Gastrostomie aufs äusserste vermeidet.

Wenn wir mit einem Ueberblick unser Material zusammenfassen, so sehen wir, dass in dem $2^1/_2$jährigen Zeitraum von November 1900 bis Mai 1903 im ganzen 79 Magenoperationen im Augusta-Hospital von Prof. Krause ausgeführt worden sind; nämlich 45 Gastroenterostomien, 8 Gastrostomien, 14 Magenresektionen, 7 Jejunostomien, 2 Ulcusexcisionen, 3 Pyloroplastiken.

Die Gastroenterostomie wurde 16mal wegen benigner Erkrankungen mit 0 % Mortalität, 29mal wegen Carcinoms mit 48 % Mortalität ausgeführt. Der Unterschied zwischen den Ergebnissen dieser Operation bei benignen und malignen Fällen ist auffallend aber natürlich. Der operative Eingriff war zwar nach derselben Methode und von demselben Chirurgen ausgeführt, die Widerstandsfähigkeit der Patienten zeigte aber eine grosse Differenz. Bei den an Magencarcinom leidenden Patienten ist die Nutrition des Herzens immer sehr schlecht, viel schlechter zuweilen als der scheinbar noch leidliche Zustand des Patienten es vermuten lässt, und durch die starke Peritonealreizung tritt unerwartet eine postoperative Herzlähmung ein.

Was die Methode betrifft, so wurde 38mal die Gastroenterostomia antecolica anterior mit Enteroanastomose, 3mal dieselbe ohne Enteroanastomose, 2mal die Gastroenterostomia retrocolica anterior, 2mal die Gastroduodenostomia lateralis nach Kocher ausgeführt. Der früher so gefürchtete Circulus vitiosus kam nur einmal vor, weil keine Enteroanastomose hinzugefügt war. Aus diesen Zahlen geht hervor, dass die Gastroenterostomia antecolica anterior mit gleichzeitiger Enteroanastomose eine Methode ist, die keiner anderen nachsteht. Die benignen Fälle sind alle geheilt, und fast alle haben die besten Magenfunktionen. Von Ulcus pepticum jejuni haben wir, vielleicht der kurzen Zeit wegen, keinen Fall nachweisen können. Die Gastro-

duodenostomia lateralis nach Kocher wurde bei einem Pylorus-carcinom und bei einem offenen Ulcus mit Pylorusstenose ausgeführt, in beiden Fällen mit unglücklichem Ausgang. Dieses genial ersonnene Verfahren, welches den Zweck hat, die normalen Verhältnisse herzustellen und somit dem Ulcus pepticum jejuni vorzubeugen, liess sich in beiden Fällen ohne Schwierigkeiten ausführen und war aller Wahrscheinlichkeit nach nicht an sich am Exitus letalis schuldig. Es stellt aber einen grösseren Eingriff als die gewöhnliche Gastroenterostomie dar und ist daher nicht bei schwachen Patienten anzuwenden. Ausserdem ist es vielleicht unangebracht beim Magencarcinom, wo die Gefahr eines Ulcus pepticum jejuni nicht in Betracht kommt wegen des Mangels an freier Salzsäure und wegen der kurzen Zeit des postoperativen Lebens. Ausserdem würde sich die Magendarmfistel zu nahe dem Carcinom befinden, und durch das Wachsen des Tumors leicht stenosiert werden können. Bei den benignen Pylorusstenosen und dem Magengeschwür würde das Kocher'sche Verfahren, wenn es nicht zu eingreifend bei den schwachen Kranken wäre, die ideale Methode darstellen, weil dadurch beinahe normale Verhältnisse erzeugt werden, sodass man z. B. bei einem Fall an dem durch die Obduktion erhaltenen Präparat nur durch genauere Untersuchung den natürlichen von dem künstlichen Pylorus unterscheiden konnte (s. Taf. VIII). Im Hinblick auf dieses Verfahren will ich ein Ereignis erwähnen, das von wissenschaftlichem Interesse sein kann. Wenn durch besondere anatomische Verhältnisse trotz der von Kocher vorgeschlagenen Ablösung des Duodenums die Nähte zwischen Magen und Duodenum in der Tiefe der Peritonealhöhle angelegt werden müssen, so kann es vorkommen, dass etwas Duodenalinhalt in die Bauchhöhle gelangt und eine Nekrose des benachbarten Fettes verursacht, wie es in einem unserer Fälle geschah.

Was die Technik betrifft, so gebraucht Herr Professor Krause bei den Gastroenterostomien nie den Murphyknopf, sondern eine Zweietagennaht. Zuerst wird die Serosa des Magens mit der Serosa des Darmes auf eine Länge von 9—10 cm durch eine fortlaufende Seidenaht vereinigt. Darauf werden an der betreffenden Stelle Magen und Darm auf eine Länge von 7—8 cm mit dem Messer eröffnet und die Mucosa und Muscularis des Magens mit der des Darmes durch fortlaufende Catgutnaht vereinigt. Zum Schluss wird über diese Naht der Mucosa, die Serosa des Magens und Darmes durch Seide fortlaufend aneinander angenäht. Solche Naht

ist absolut sicher und wasserdicht, sodass die Kranken schon am nächsten Tage nach der Operation flüssige Diät erhalten, wenn es der der Narkose folgende Zustand des Magens erlaubt. Bei den 45 ausgeführten Gastroenterostomien kam nur in einem Fall eine Peritonitis vor, da die Naht in dem starren carcinomatösen Gewebe nicht gehalten hatte.

Die Gastrostomie, die eine Mortalität nach der Operation von 25% hatte, wurde stets nach der Witzel'schen Methode ausgeführt. Wie schon erwähnt, wird im Augusta-Hospital diese Operation ungern und nur dann vorgenommen, wenn der Patient sonst dem Hungertode verfallen wäre.

Die Jejunostomie wurde 4 mal bei benignen Erkrankungen mit einer operativen Mortalität von 75% und 3 mal bei Carcinom mit einer Mortalität von 66% ausgeführt. Eine so hohe Mortalität, die besonders für die benignen Krankheiten auffallend ist, wird dadurch bedingt, dass die Jejunostomie bei 2 Patienten im Zusammenhang mit andern schweren Operationen und bei einer dritten Patientin in fast hoffnungslosem Zustand ausgeführt wurde. Die gegebene Statistik ist daher mit der gehörigen Rücksicht zu betrachten, wie aus den wiedergegebenen Krankengeschichten hervorgeht. Im allgemeinen ist das Princip betreffs jener Operation im Augusta-Hospital das folgende: Sie ist anzuwenden in den Fällen, wo die Jejunumfistel eine temporäre sein soll, um dem Magen Ruhe zu schaffen und dabei für normale Darmernährung zu sorgen; sie ist zu verwerfen, wenn die Fistel dauernd bleiben soll.

Die Pyloroplastik nach Heinecke-Mikulicz wurde 2 mal bei benigner Pylorusstenose, 1 mal bei offenem Ulcus ventriculi, alle 3 mal mit gutem Erfolg ausgeführt. Herr Professor Krause wendet sie immer an, wenn die anatomischen Verhältnisse der Magenwand in der Pylorusgegend ihre Ausführung aussichtsvoll erscheinen lassen.

Von Magenresectionen wurden 12 wegen Carcinom mit 33% Mortalität, 2 wegen benigner Erkrankung mit gutem Erfolge ausgeführt. Auch bei den Magenresektionen verwendet Herr Professor Krause den Murphyknopf nie. Es wurde abwechselnd die erste und die zweite Billroth'sche Methode benutzt. Nach unsern Erfahrungen und denen anderer Chirurgen darf man im allgemeinen festhalten, dass bei benignen Krankheiten die erste Methode vorzuziehen ist, da sie die normalen Verhältnisse am besten herstellt, während beim Magencarcinom die zweite zu wählen ist,

die das Abtragen eines längeren Stückes vom Duodenum erlaubt und die Gefahr eines Recidivs vermindert.

Bei allen Patienten, die bei uns am Magen operiert werden, sucht man mit besonderer Mühe zwei Ereignissen vorzubeugen: der Gastroplegie und der Herzlähmung, die mit der ersten in Zusammenhang steht. Durch die noch unklaren Veränderungen, die notwendiger Weise im Sympathicusgebiete hervorgerufen werden, kann am Magen eine Lähmung eintreten, der eine Gefässparalyse, besonders in dem venösen System des Magendarmrohres nachfolgt, so dass das zu stark angestrengte Herz bei seiner Arbeit versagt. Deswegen ist es nötig, sobald sich die Zeichen einer Gastroplegie einstellen, Magenausspülungen vorzunehmen, die mehrmals am Tage wiederholt werden können, und die nach unseren Erfahrungen überraschend gute Erfolge haben. Die Blutcirkulationsverhältnisse werden am besten durch Kochsalzinfusionen begünstigt, die Herzkraft durch Alkohol, Coffëin, Strychnin und Kampheröl unterstützt.

Besonderer Wert soll auch bei dem Verlauf der Bauchoperationen auf das Verhalten der Zunge gelegt werden. Ueber deren Wichtigkeit in diagnostischer und prognostischer Hinsicht bei den verschiedenen Krankheiten sind die Meinungen verschieden. Jedenfalls scheint das Verhalten der Zunge bei den Patienten nach unseren Erfahrungen unabhängig von den intestinalen Fäulnisprocessen eine grosse prognostische Bedeutung zu haben. Solange die Zunge rot und feucht ist, sind keine Komplikationen seitens der Bauchhöhle vorhanden und die vorläufige Prognose ist eine gute. Wird dagegen nach der Operation die Zunge trocken und bräunlich, so ist ein unglücklicher Ausgang zu fürchten.

Erklärung der Abbildungen
auf Taf. VIII.

Fig. 1. Nekrose des Quercolons nach Pylorusresektion mit Unterbindung der Arteria colica media. (20 Stunden nach der Operation) — Colonresektion — Heilung. (Siehe Fall 10, S. 541.)

Fig. 2. Gastroduodenostomia lateralis nach Kocher bei Ulcus pylori — Tod an Embolie der Lungenarterie 5 Tage nach der Operation bei ungestörter Wundheilung. — (Die gestrichelte Linie am Magenulcus bezeichnet dessen Ausdehnung in der Tiefe. Siehe Fall 6, S. 561.)

1.

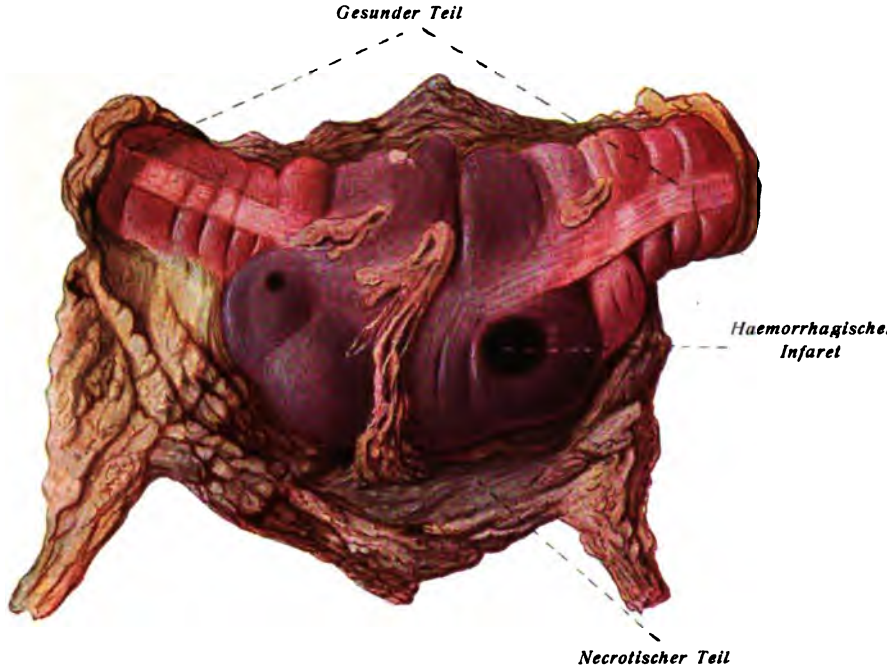
Gesunder Teil
Haemorrhagischer Infaret
Necrotischer Teil

2.

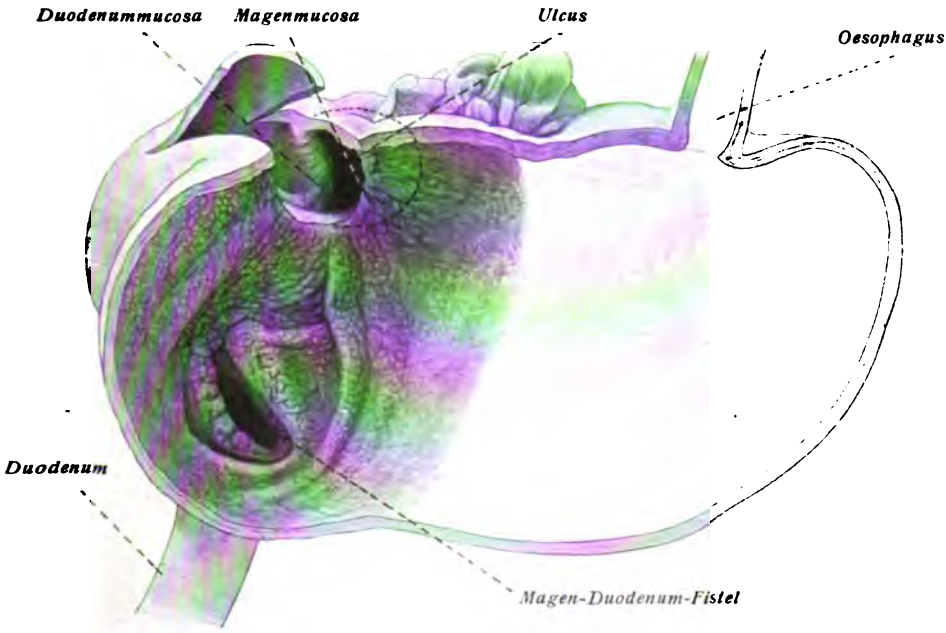
Duodenummucosa
Magenmucosa
Ulcus
Oesophagus
Duodenum
Magen-Duodenum-Fistel

AUS DER

PRAGER CHIRURGISCHEN KLINIK

DES PROF. DR. WÖLFLER.

XXII.

Ein Beitrag zur Kasuistik der Myome des Dünndarms.

Von

Docent Dr. **Viktor Lieblein,**
Assistent der Klinik.

(Hierzu Taf. IX.)

R. Steiner darf das Verdienst für sich beanspruchen, in seiner umfassenden und verdienstvollen Arbeit aus der Wölfler'schen Klinik[1]) als erster die bisher bekannten Fälle von Myomen des Magendarmkanals gesammelt und das Krankheitsbild dieser nicht bloss vom pathologisch-anatomischen, sondern auch vom klinischen Standpunkt aus äusserst interessanten Geschwulstform mit ausserordentlicher Schärfe und Vollkommenheit gezeichnet zu haben. Aber so manche Frage, besonders bezüglich der Aetiologie und Diagnose dieser Geschwülste harrt auch heutzutage noch ihrer Lösung und diese wird wohl um so leichter zu finden sein, wenn man auch jetzt noch die ziemlich seltenen einschlägigen Beobachtungen der Oeffentlichkeit übergiebt. Nicht vielleicht, als ob jeder neue Fall für sich im Stande wäre, in bisher dunkle Gebiete Licht hineinzutragen, aber eine in späteren Jahren (jetzt wäre der Zeitpunkt hiefür noch nicht gekommen) einsetzende neuerliche Zusammenstellung dürfte wohl eher

1) R. Steiner, Ueber Myome des Magendarmkanals. Diese Beiträge Bd. 22. 1898. S. 1.

neue Gesichtspunkte erschliessen und die noch offenen Fragen der Beantwortung näher bringen. Und von diesem Standpunkte aus möchte auch ich einen kleinen Beitrag zur Kasuistik der Dünndarmmyome liefern und über einen Fall berichten, den ich vor kurzer Zeit an der gynäkologischen Klinik des Herrn Professor v. Franqué zu operieren Gelegenheit hatte.

Anna N., 29 J. altes Arbeiterweib aus der Gegend von Wittingau in Böhmen. Die Pat., die einmal geboren und keine bemerkenswerten Erkrankungen durchgemacht hatte, verspürte seit etwa 5 Monaten eine gewisse Schwere im Unterleib und ein Drängen nach unten. Seit 2 Monaten traten wehenartige Schmerzen auf, welche in der Pat. den Gedanken erweckten, dass sie gravid sei. Und in dieser Meinung wurde sie durch den Umstand bestärkt, dass sie plötzlich in ihrem Abdomen eine derbe bewegliche Geschwulst verspürte. Sie ging daher zu einem Arzt, welcher einen Tumor in abdomine konstatierte und die Pat. der gynäkologischen Klinik zuwies. Pat. suchte die Klinik jedoch nicht sofort auf, sondern erst am 22. X. 03, als die Geschwulst an Grösse zunahm und im gleichen Masse die durch sie verursachten Beschwerden sich steigerten. Aus der Anamnese wäre noch zu erwähnen, dass seit längerer Zeit Magenbeschwerden, bestehend in Druck in der Magengegend und Aufstossen vorhanden waren, dass dagegen die Patientin über Stuhlbeschwerden eigentlich nicht klagte. Blutige Stühle gelangten niemals zur Beobachtung. Pat. hat vor 3 Jahren geboren und damals eine normale Geburt und ein normales Wochenbett durchgemacht. Dem an der gynäkologischen Klinik aufgenommenen Befunde entnehme ich folgendes: Mittelgrosse, gracile Patientin von mittlerem Ernährungszustande, nicht anämisch. Thoraxorgane normal. Das Abdomen in der Mittellinie oberhalb der Schamfuge halbkugelig vorgewölbt, Bauchdecken schlaff. Oberhalb der Schamfuge tastet man nun einen aus dem kleinen Becken hervorsteigenden kindskopfgrossen derben Tumor mit höckeriger Oberfläche. Derselbe lässt sich sehr leicht nach oben verschieben, sodass es gelingt, den unteren Pol der Geschwulst bis handbreit über die Symphyse zu dislocieren. Auch vom Genitale aus lässt sich bei tiefer Lage der Geschwulst der untere Pol derselben im vorderen Scheidengewölbe gut abtasten. Beim Emporheben der Geschwulst macht der Uterus deutliche Mitbewegungen, und hat man ausserdem den Eindruck, als ob der Tumor mit dem linken Uterushorn in Verbindung stehen würde. Das rechte Ovarium beiläufig taubeneigross zu tasten. Auf Grund dieses Untersuchungsbefundes wurde die Geschwulst für einen linksseitigen Ovarialtumor gehalten und unter dieser Voraussetzung machte auch Herr Professor Knapp am 24. X. 03 die Laparotomie und eröffnete die Bauchhöhle mittels eines vom Nabel zur Symphyse verlaufenden Medianschnittes. Nach Eröffnung der Peritonealhöhle zeigte sich jedoch, dass der Tumor

mit den Genitalien absolut keine Verbindung hatte. Es war derselbe vielmehr zwischen den beiden Mesenterialblättern einer Dünndarmschlinge circa 60 cm unterhalb der Flexura duodenojejunalis gelegen. Herr Professor Knapp war nun so liebenswürdig, mich von dem Falle, der demnach ganz in das chirurgische Gebiet gehörte, zu verständigen und mir die weitere Operation zu überlassen. Ich überzeugte mich nun, dass der kindskopfgrosse Tumor, welcher bis nahe an die Radix mesenterii heranreichte, dem Dünndarm breitbasig aufsass und mit demselben in einer Ausdehnung von beiläufig 22 cm innig verwachsen war. Es war deshalb an eine Exstirpation des Tumors ohne gleichzeitige Darmresektion nicht zu denken. Ich unterband zunächst die dem Tumor benachbarten mesenterialen Partien doppelt im Gesunden, schnitt dann zwischen den Ligaturen durch, worauf der Tumor samt den ihn bedeckenden mesenterialen Blättern aus der Verbindung mit der Nachbarschaft gelöst wurde und nur mehr am Darme hieng. Da durch die Exstirpation ein grosser keilförmiger Defekt im Mesenterium resultierte, so beschloss ich, mit der Länge des zu resecierenden Darmstückes nicht zu sparen, um nicht Ernährungsstörungen im zurückbleibenden Darm zu riskieren. So kam es denn, dass ich mit dem Tumor ein 95 cm langes Darmstück resecierte. Trotzdem nun die Exstirpation und Resektion ohne jeglichen Zwischenfall und rasch ausgeführt worden war, schien es mir doch wünschenswert, die Operation rasch zu beenden, weil ja durch meine Desinfektion, welche ich vornehmen musste, während die Pat. narkotisiert war, ein gewisser Aufenthalt im Fortgang der Operation bedingt war. Ich machte daher die cirkuläre Darmvereinigung nicht mittels Naht, sondern mittels Murphy knopfes, den ich der grösseren Sicherheit halber noch cirkulär übernähte und schloss dann die Bauchwunde durch eine doppelreihige Etagennaht. Der Verlauf nach der Operation war fieberfrei und ohne Zwischenfall. Die Pat. wurde einige Tage später an die Klinik des Herrn Professor Wölfler transferiert, am 10. Tage nach der Operation wurden die Nähte entfernt und am 12. XI. verliess sie mit einer Bauchbandage geheilt die Klinik [1]).

Das durch die Operation gewonnene Präparat, welches in Taf. IX Fig. 1 dargestellt ist, stellt einen beiläufig kindskopfgrossen Tumor dar, von der annähernden Gestalt eines menschlichen Gehirns und einer Ausdehnung von 15 resp. 10½ resp. 10 cm in den grössten Durchmessern. Die Geschwulst ist zwischen den beiden Mesenterialblättern der zugehörigen Dünndarmschlinge gelegen und man kann überall ganz deutlich erkennen, wie die beiden Mesenterialblätter auseinanderweichen, um die Geschwulst zwischen sich zu fassen. Die zugehörige Jejunumschlinge ist mit der Geschwulst in einer Ausdehnung von beiläufig 22 cm innig ver-

1) Laut einer im Dezember eingetroffenen brieflichen Mitteilung ist Patientin vollständig gesund.

wachsen und sitzt die Geschwulst breitbasig dem Darme auf. Schneidet man das mit der Geschwulst verwachsene Darmstück der Länge nach auf, so findet man, dass die Schleimhaut an der der Geschwulst zugekehrten Partie der Darmwand vollständig glatt ist und ihre Falten verstrichen sind. Es erklärt sich dies dadurch, dass die Geschwulst nach innen die Darmwand vorgestülpt und hiedurch auch eine Verengerung des Darmes hervorgerufen hat. Diese Verengerung des Lumens ist besonders dort ausgeprägt, wo die Darmschlinge in einer winkeligen Knickung über die Geschwulst verläuft. Auf dem makroskopischen Durchschnitt zeigt die Geschwulst zwar ein durchwegs derbes Gefüge, aber doch keinen einheitlichen Bau. Durch ein Netzwerk vorspringender heller Fasern ist nämlich die Geschwulst in eine Unzahl kleiner Felder zerlegt.

Bei der mikroskopischen Untersuchung erweist sich an den mit Hämatoxylin-Eosin sowie nach van Gieson gefärbten Schnitten die Geschwulst als ein sehr bindegewebsreiches Leiomyom, an welchem die Züge der Muskelzellen in den verschiedensten Richtungen getroffen erscheinen und durch ein zellreiches Bindegewebe von einander getrennt sind. Die Geschwulst selbst ist sehr gefässarm und weisen die wenigen Gefässe, die man vorfindet, in ihrer Umgebung kleinzellige Infiltration auf. Regressive Ernährungsstörungen in Form von ödematöser Durchtränkung, Nekrose oder Cystenbildung sind jedoch nirgends im mikroskopischen Präparate zu erkennen und auch nach der makroskopischen Beschaffenheit des Tumors nicht wahrscheinlich gewesen. Besonders interessant sind nun die Präparate, welche von demjenigen Teil des Tumors stammen, der dem Dünndarm aufsitzt. Ein derartiges Präparat ist in Taf. IX Fig. 2 wiedergegeben. Man kann sehr deutlich wahrnehmen, dass die Längsmuskulatur des Darmes die Matrix für die Geschwulst abgegeben hat und direkt in das Geschwulstgewebe übergeht. Nun ist aber der Tumor nicht bloss zwischen die beiden Mesenterialblätter hin fortgewuchert, sondern er erstreckt sich auch gegen die Schleimhaut des Darmes zu. Und gerade an der Abbildung ist die Stelle des Präparates wiedergegeben, in welcher man erkennt, wie der Tumor gegen die Schleimhaut fortwachsend die Ringsmuskulatur zurückgedrängt hat und bis an die Submucosa heranreicht. Die Submucosa selbst, die Muscularis mucosae und die Mucosa schliesslich bieten die Erscheinungen kleinzelliger Infiltration und sind ausserdem an der Mucosa Abstossungserscheinungen zu konstatieren.

Dieser Fall ist für mich die Veranlassung gewesen, mich in der Litteratur des letzten Quinquenniums nach einschlägigen Beobachtungen umzusehen, um die Steiner'sche Zusammenstellung bezüglich der Dünndarmmyome zu ergänzen. Obgleich nun jedenfalls angeregt durch die Steiner'sche Arbeit in den letzten 5 Jahren ziemlich zahlreiche Fälle von Magen- und auch von Dickdarmmyomen

publiciert worden sind, war meine Ausbeute in Bezug auf die Dünndarmmyome eine sehr spärliche und habe ich nur ein einziges äusseres Dünndarmmyom ausfindig machen können.

Dasselbe betraf eine Beobachtung von Heglund und Hellström[1]). Diese beiden Autoren haben ihre Beobachtung ebenfalls zum Ausgangspunkte einer Monographie gemacht, mit welcher sie die schwedische Litteratur bereichert haben. Da mir das Original ihrer Abhandlung nicht zur Verfügung stand, muss ich mich bei der Reproduktion dieses Falles auf das Referat im Centralblatte für Chirurgie sowie in den Hildebrandt'schen Jahresberichten[2]) beschränken.

Die beiden Autoren haben aus der Bauchhöhle eines 46j. Mannes auf operativem Wege eine 14 1/2, 10 resp. 8 cm in den einzelnen Dimensionen messende Geschwulst entfernt, die im Laufe von 6 Jahren diese Grösse erreicht hatte und zunächst für eine bewegliche Niere gehalten worden war. Die Geschwulst war ein äusseres Jejunummyom, welches mit der Darmschlinge verwachsen, mit der Basis von einer Stelle des Mesenteriums ausgieng, an welche einige Gefässe herantraten. Die Geschwulst hatte Mannskopfgrösse und war ein Teil derselben cystisch degeneriert. Die mikroskopische Untersuchung ergab ein Myoma laevicellulare, und waren die Cystenräume durch Degenerationsprocesse (ödematöse Durchtränkung, Hämorrhagien) entstanden. Die Geschwulst wurde durch Enucleation ohne Eröffnung des Darmes entfernt. Heilung. Pat. war nach 3 Jahren noch recidivfrei.

Nach dem mikroskopischen Befunde nicht vollständig hieher gehörend, weil anscheinend das Muskelgewebe bei der Zusammensetzung des Tumors nur geringen Anteil hatte, ist der Fall von Selby[3]). Eine 45j. Frau, die sich am 21. VI. 97 dem Autor vorstellte, hatte im Dezember 1895 plötzlich einen Anfall von Schmerzen in Epigastrium mit Erbrechen durchgemacht. Später traten die Anfälle in Pausen mit steigender Heftigkeit auf, dabei normale Darmfunktion. Im Mai 1897 plötzlich vollständige Obstruktion. Bei der Aufnahme bestand Darmsteifung, die ganz plötzlich in der linken Regio iliaca aufhörte, sowie allgemeine Kachexie und Anämie. Perkussion überall gleichmässig tympanitisch. Auf Infusionen erfolgten Stuhlentleerungen, welchen zweimal beträchtliche Blutmengen beigemengt waren. Am 20. VII, Laparotomie in der linken Regio iliaca. Am unteren Ileum fand man eine ausgedehnte Darmschlinge, in deren Lumen ein fester Tumor gefühlt werden konnte, der sich auf eine kurze Strecke weit auf und ab bewegen liess, um alsdann durch einen Zug an der Mesenterialseite des Darmes aufgehalten zu werden.

1) Hygiea, Jahrgang 63, S. 363: Beiträge zur Kenntnis der Myome des Darms. Ref. Centralbl. f. Chir. 1902. S. 28.

2) Für 1901, S. 698.

3) Brit. med. Journ. 1897. p. 1578.

Die Schlinge wurde durch Incision eröffnet und man fand nun einen Tumor, der mit kurzem breitem Stiel dem Mesenterialrande aufsass. Der Stiel wurde zwischen zwei Seidenligaturen durchtrennt, der Tumor abgetragen, der Einschnitt im Darme mittels Naht verschlossen. Schluss der Bauchwunde, Heilung. Der Tumor war von ovoider Gestalt, mass 2, resp. $1^1/_2$, resp. $^7/_8$ Zoll in seinen Durchmessern, war von gleichmässig fester Konsistenz und bedeckt von normaler Mucosa, frei von Ulcerationen. Er bestand aus kernreichem, gefässreichem fibrösem Gewebe mit wenigen Muskelfasern ohne glanduläre Elemente. Der Autor spricht die Geschwulst als ein Fibromyom an, das von dem submucösen Gewebe seinen Ausgangspunkt genommen hat.

Ueber eine durch ein Dünndarmmyom bedingte Invagination berichtet Delore[1]). Aus dem Referat entnehme ich nur, dass es sich um Invagination eines Dünndarmmyoms in den Dickdarm gehandelt hat. Der Fall wurde durch Resektion geheilt und betrug die Gesamtlänge der resecierten Darmpartie 80 bis 90 cm. Die direkte Vereinigung der beiden Darmenden wurde durch Naht bewerkstelligt.

Dann wäre noch zu erwähnen ein Myofibrom eines Meckel'schen Divertikels, über welches O. Francis in der Med. Press 1896 berichtet. Dem Referat in den Lubarsch-Ostertag'schen Berichten Jahrgang 1898, Seite 208, sind jedoch nähere Details nicht beigefügt.

Die multiplen Myofibrome, welche von Emmet[2]) aus verschiedenen Teilen der Bauchhöhle entfernt worden sind, gehören anscheinend auch nach der Ansicht des Autors nicht zu den Darmmyomen, sondern es sind dieselben erst nachträglich Verwachsungen mit dem Darm eingegangen, es hat sich ursprünglich hier vielleicht um retroperitoneal gelegene Geschwülste gehandelt.

Dieses sind die spärlichen Beobachtungen, die ich in der Litteratur nach 1898 über die Dünndarmmyome ausfindig machen konnte, und ich möchte nur noch mit wenigen Worten auf unseren Fall zurückkommen. Derselbe lässt sich ganz dem von Steiner gezeichneten Krankheitsbilde einfügen. Wenn Steiner überhaupt die Behauptung aufstellen konnte, dass bis jetzt die Diagnose des Magendarmmyoms noch nie vor Eröffnung der Bauchhöhle gestellt worden ist, so hat diese Behauptung auch durch unseren Fall eine neuerliche Bestätigung erfahren. Dass hier die Geschwulst direkt Symptome vorgetäuscht hat, welche auf einen Zusammenhang mit

1) Resection ileo-coecal pour une invagination ileo-coecal produite par tumeur intestinal. Ref. in Virchow-Hirsch, Jahresbericht für 1899. Bd. 2. p. 404.

2) Medical Record. 1897. May 8. Ref. Virchow's Jahresbericht für 1897. Bd. 2. p. 613.

den Genitalorganen schliessen liessen, ist eigentlich bei der Grösse des Tumors erklärlich. Denn ein Tumor, der im kleinen Becken liegt, wird natürlicherweise auch dann, wenn er nicht von den Genitalorganen ausgeht, dem Uterus eine bestimmte Zwangslage erteilen und die Folge wird sein, dass der Uterus, wenn man die Lage des Tumors ändert, aus seiner Zwangslage in eine natürlichere Lage zurückkehren wird, also in einem gewissen Sinne eine Mitbewegung machen wird. Und der Strang, mit welchem die Geschwulst anscheinend mit dem Uterus in Verbindung stand, konnte derselbe nicht vorgetäuscht werden durch die gefüllte zuführende Darmschlinge, welche dem Gesetze der Schwere folgend, in das kleine Becken herabgesunken ist?

Man wäre vielleicht in diesem Falle auf die richtige Fährte geleitet worden durch die Angabe der Patientin über kolikartige Schmerzen, wenn jedoch diese Angaben von der Patientin mit grösserer Präcision gemacht worden wären. Nach dem Befunde bei der Operation, sowie nach der Betrachtung des Präparates konnte es nun allerdings keinem Zweifel unterliegen, dass diese kolikartigen Schmerzen, welche die Patientin für Wehen hielt, eigentlich ganz leichte Obstruktionserscheinungen gewesen sein mussten. Dass komplete Obstruktionserscheinungen bei äusseren Darmmyomen beobachtet werden, ist äusserst selten. Steiner konnte in seiner Sammelstatistik sie nur in 2 Fällen konstatieren[1]). Inkomplete Stenosenerscheinungen sind jedoch auch bei den äusseren Darmmyomen, wenn sie eine gewisse Grösse erreicht haben, gar nicht so selten und sie sind auch in unserem Falle sicher vorhanden gewesen, wenngleich sie von der Patientin nicht in den Vordergrund des Krankheitsbildes gestellt worden sind. Der von uns exstirpierte Tumor ist auch ferner deswegen interessant, weil, wenn er auch nicht das grösste bisher bekannte Dünndarmmyom darstellt, er doch mit zu den grössten gehört und auch in dieser Beziehung eine ausserordentlich seltene Beobachtung darstellt. Auch in unserem Falle sass der Tumor mit breiter Basis dem Muttergewebe auf, was ja bekanntlich die Vorbedingung dafür ist, dass derartige Tumoren eine erhebliche Grösse erreichen.

Was schliesslich die Art der durchgeführten Operation betrifft, so ist natürlicherweise bei der Verwachsung des Tumors mit dem Darm an eine Exstirpation ohne gleichzeitige Darmresektion nicht zu denken gewesen. Es ist eine derartige Operation wegen eines äusseren Darmmyoms nach der Zusammenstellung von Steiner im

1) l. c. p. 427.

Ganzen bis jetzt 6mal ausgeführt worden und wurde dieselbe von Professor Wölfler inauguriert. Da in der Litteratur des letzten Quinquenniums ein auf diesem Wege geheilter Fall eines äusseren Darmmyoms nicht beschrieben erscheint, so stellt der von mir operierte Fall erst die 7. derartige Beobachtung dar. Es ist gewiss mit Befriedigung zu konstatieren, dass in allen diesen Fällen die Operation zur Heilung geführt hat, wenigstens zur momentanen in denjenigen, in welchen es sich nicht um ein Myom, sondern um ein Myosarkom gehandelt hat.

Bezüglich der Histogenese dieser Tumoren hat uns allerdings auch unser Fall nicht vorwärts gebracht. Aber vielleicht liefern spätere Fälle besonders im Verein mit der interessanten Abhandlung von Cohen[1]) diesbezüglich eine reichere Ausbeute.

Erklärung der Abbildungen
auf Taf. IX.

Fig. 1. Makroskopisches Bild des Tumors. a b c: Die mit dem Tumor verwachsene Partie des Dünndarms. Bei c Stelle der stärksten Verengerung.

Fig. 2. Mikroskopisches Bild des Tumors: Der Tumor a reicht bei c bis an die Submucosa heran und hat die Ringmuskulatur b zur Seite gedrängt.

1) Beiträge zur Histologie und Histogenese der Magen- und Uterusmyome. Virchow's Archiv Bd. 158.

1.

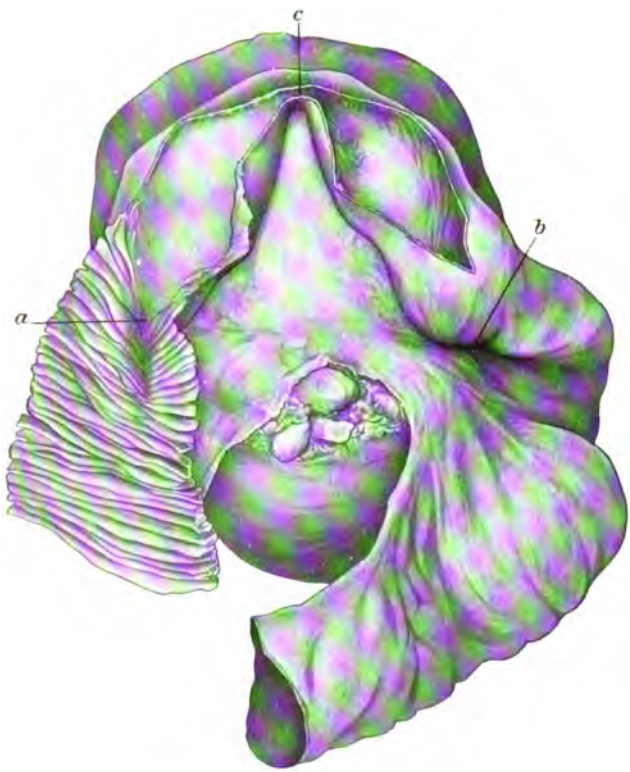

2.

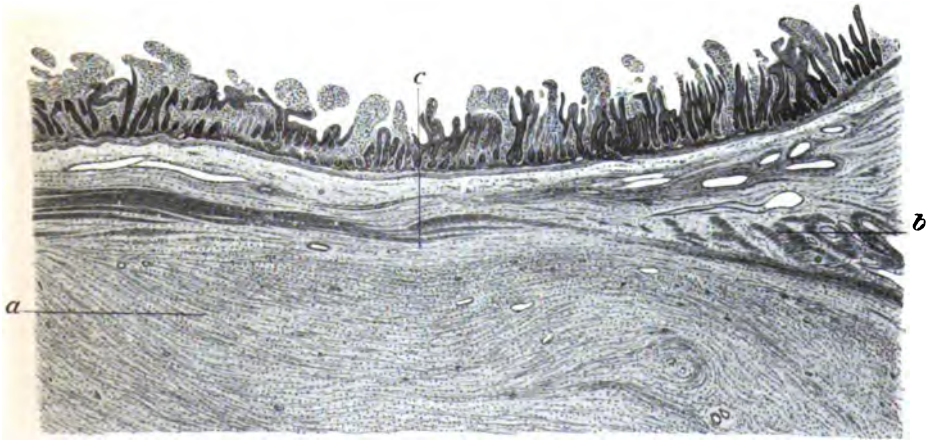

H. Laupp'sche Buchhandlung in Tübingen

AUS DER

PRAGER CHIRURGISCHEN KLINIK

DES PROF. DR. WÖLFLER.

XXIII.

Ueber Fremdkörper der Speiseröhre und ihre operative Entfernung.

Von

Docent Dr. **Viktor Lieblein,**
Assistent der Klinik.

(Hierzu 4 Abbildungen und Taf. X.)

Wenn wir uns in kurzen Zügen die Geschichte der Oesophagotomie — und ich habe hier nur die wegen Fremdkörper der Speiseröhre ausgeführte im Auge — vergegenwärtigen, so können wir hiebei die Thatsache konstatieren, dass diese Operation zu verschiedenen Zeiten eine verschiedene Würdigung erfahren hat. Zuerst von Goursauld [1]) im Jahre 1738 und hierauf von Roland und zwar mit Erfolg ausgeführt, konnte sich dieselbe doch nicht zu allgemeiner Anerkennung durchringen, weil sie zu sehr in dem Rufe einer technisch schwierigen und wegen der unmittelbaren Nähe grosser Gefäss- und Nervenstämme auch gefährlichen Operation stand. Erst als man unter dem Schutzmantel der Antisepsis kühner und waghalsiger geworden war, erinnerte man sich auch dieses Stiefkindes der operativen Chirurgie und räumte ihr einen weiteren Spielraum in der Behandlung der Fremdkörper der Speiseröhre ein.

1) Cit. nach J. F. Dieffenbach, Die operative Chirurgie. Bd. II. Leipzig. 1848, S. 351.

Die verschiedenen Statistiken, die wir über diesen Gegenstand in der Litteratur besitzen, geben hievon beredtes Zeugnis ab. Während König im Jahre 1888 über 33 Fälle von Speiseröhrenschnitt bei Fremdkörpern berichten konnte, zählt Fischer [1]) im Jahre 1887 80, im Jahre 1888 108 und im Jahre 1889 120 einschlägige Operationen. Egloff [2]) erweitert diese Statistik bis zum Jahre 1894 auf 135 Fälle und ist hiebei interessant, zu erfahren, dass von diesen der grösste Teil, nämlich 104 auf die Zeit nach 1879 fallen. Kaloyèropulos [3]) endlich verfügt in seiner Statistik, die bis auf die jüngste Zeit fortgeführt ist, bereits über 215 wegen Fremdkörper der Speiseröhre ausgeführte Operationen.

Hiemit scheint aber die Oesophagotomie ihren Höhepunkt erreicht und auch überschritten zu haben. Denn in der von v. Mikulicz begründeten Oesophagoskopie, welche besonders in v. Hacker, Rosenheim, Kelling, Gottstein u. A. warme Förderer gefunden hat, ist der Oesophagotomie ein mächtiger Rivale erwachsen, dem es gelungen ist, ihren Wirkungskreis bei der Behandlung der Fremdkörper der Speiseröhre bedeutend einzuengen und dies bereits zu einer Zeit, zu welcher die Oesophagoskopie noch keineswegs den ihr mit Recht gebührenden Platz sich errungen hatte. Einen vollständigen Ueberblick über die Leistungsfähigkeit der Oesophagoskopie auf diesem Gebiete giebt die umfassende Arbeit von Gottstein [4]) „Ueber die Technik und Klinik der Oesophagoskopie", auf welche hiemit, um Wiederholungen zu vermeiden, hingewiesen sein möge.

Die grosse Bedeutung der Oesophagoskopie auf dem Gebiete der Diagnose und Therapie der Fremdkörper der Speiseröhre spiegelt sich am besten in dem Ausspruche wieder, welchen einer der Pioniere dieser Untersuchungsmethode, nämlich v. Hacker [5]) gethan hat, welcher da sagte, dass er seit dem Jahre 1887 nicht mehr nötig hatte, eine Oesophagotomie wegen eines Fremdkörpers der Speiseröhre auszuführen. Eine derartige Vertrautheit mit der oesophagoskopischen Untersuchungsmethode und eine derartige Geschicklich-

1) Deutsche Zeitschr. f. Chir. Bd. 25. 1887. S. 565. Bd. 27. 1888. S. 273 und Bd. 29. 1889. S. 87.

2) Diese Beiträge Bd. 12. 1894. S. 143.

3) Diese Beiträge Bd. 38. 1903. S. 540.

4) Mitteil. aus den Grenzgebieten der inneren Med. und Chir. 1901 Bd. 8. S. 57 u. ff.

5) Handbuch der prakt. Chirurgie. 1. Aufl. Bd. 2. S. 426.

keit in ihrer Handhabung ist nun nicht jedermanns Sache. Andere Untersucher sind nicht so glücklich gewesen und schon aus diesem Grunde kann diesem Ausspruche nicht allgemeine Giltigkeit zugesprochen werden. Es war mir nun sehr lehrreich, gerade in den letzten Monaten drei Fälle von Fremdkörpern der Speiseröhre an der chirurgischen Klinik des Herrn Professor Wölfler in Prag beobachten zu können. In denselben war ich durchwegs gezwungen, die Oesophagotomie auszuführen, weil mir die Extraktion der Fremdkörper auf unblutigem Wege nicht gelang. Ich habe dies auch nicht bereut. Denn ich konnte bei der Operation Befunde erheben, welche mir die Gefahren gezeigt haben, denen man die Kranken bei nicht operativer Behandlung ausgesetzt hätte. Und gerade von diesem Standpunkte aus erscheinen mir meine Beobachtungen bemerkenswert. Ich möchte nun an die Beschreibung meiner Fälle schreiten und jedem derselben einige epikritische Bemerkungen hinzufügen.

Der erste Fall betraf ein 1½ Jahre altes Kutscherskind J., Antonie, aus Böhm.-Brod, welches am 27. VII. 03 in die Klinik aufgenommen wurde. Dasselbe hatte am Nachmittag vor dem Spitalseintritt einen Knopf geschluckt, über dessen Grösse die Mutter keinen Aufschluss geben konnte. Da das Kind Atembeschwerden hatte, ging sie mit demselben zum Arzte, welcher den Fremdkörper bei der Indagation der Mundhöhle zwar tasten aber nicht entfernen konnte. Deshalb gab er dem im Isthmus pharyngis sitzenden Knopf mit dem Finger eine Lage, welche die Atmung nicht weiter behinderte und schickte das Kind am nächsten Tage an die Klinik. Auch ich konnte bei dem Mädchen bei der Digitaluntersuchung den Fremdkörper sehr gut tasten. Er sass in der Höhe der Aryknorpel und war mit seiner Breitseite in frontaler Richtung eingestellt. Allein alle Extraktionsversuche, die mit den verschiedensten Schlundzangen gemacht wurden, erwiesen sich ebenso wie ein verabreichtes Brechmittel (Ipecac.) als erfolglos. Ich wollte nun dem Kinde einige Stunden Ruhe gönnen, als ich jedoch am Nachmittag das Kind sah, hatte sich sein Befinden verschlechtert, es waren diffuse Rasselgeräusche über beiden Lungen aufgetreten, so dass ich sofort zur Operation schritt. Dieselbe wurde in Narkose mit Billrothmischung (Verbrauch 3 g) vorgenommen, dauerte kaum ¼ Stunde und verlief in der typischen Weise: Schnitt am Innenrand des linken Musc. sternocleidomastoideus, welcher bei dem kurzen Halse des Kindes nahezu vom Processus mastoideus bis hinab zum Jugulum reichte. Nach Durchtrennung des Platysma und der Halsfascien in der Richtung des Hautschnittes sowie nach doppelter Unterbindung und Durchtrennung der Venae thyr. sup. et inf. wurde der Kopfnicker samt den Gefässen nach aussen, die Schilddrüse und Trachea nach innen verzogen,

und nun tastete man sehr gut den in der Höhe des Ringknorpels im Oesophagus liegenden Fremdkörper. Ja noch mehr, man sah diesen Fremdkörper auch, denn an der Stelle, wo der schwarze Knopf lag, war die Wand der Speiseröhre bis auf die Dünne eines Seidenpapieres verdünnt und der Knopf schimmerte durch dieselbe hindurch. Die Extraktion des Knopfes gelang nun ohne Schwierigkeiten. Da jedoch die Wand des Oesophagus bereits von dem Fremdkörper nahezu perforiert war, das perioesophageale Gewebe bereits eine graugrüne Verfärbung zeigte, ich ausserdem von dem Bestreben geleitet war, die Operation so rasch wie möglich zu beenden, führte ich eine Naht des Oesophagus selbstverständlich nicht aus. Ich begnügte mich damit, einen dünnen Gummischlauch durch die Speisenröhrenöffnung in den Magen einzuführen und im übrigen die Wunde zu tamponieren.

Das Befinden des Kindes besserte sich zunächst nach der Operation, die Temperatur war normal und das Kind verbrachte die Nacht im ruhigen Schlafe. Am nächsten Morgen jedoch trat plötzlich stark beschleunigte Atmung und Dyspnoe auf und als der schleunigst herbeigeholte Arzt aufs Zimmer kam, fand derselbe das Kind bereits um 1/2 7 Uhr früh im Bette tot vor. Die Sektionsdiagnose, die ich der Liebenswürdigkeit des Herrn Hofrates Chiari verdanke, lautete: Pneumonia lob. dext., Bronchitis catarrhalis diffusa, Status post oesophagotomiam extrn. ante hor. XII propter corp. alien. factam, Hydrocephalus chron. int. Ren unguiformis. Der Fremdkörper selbst [s. Fig. 1[1])] war ein schwarzer Hornknopf von 23 mm Durchmesser, besass demnach eine für einen kindlichen Oesophagus ganz respektable Grösse.

Fig. 1.

Ich benütze hier die Gelegenheit, um einige Bemerkungen über die Weite des Oesophagus einzuflechten.

Enderlen[2]) hat hierüber folgende Angaben aus der Litteratur gesammelt: nach Henle ist der Oesophagus ein platt cylindrischer Strang, dessen Durchmesser (daher inclusive Wanddicke) etwa 10—12 mm beträgt. Luschka fand die engste Stelle von 22 mm im Durchmesser im Foramen oesophageum. Nach Beaunis und Bouchard ist die Speiseröhre ein Schlauch der mit 14 mm Durchmesser beginnt, sein Lumen mehrmals erweitert und verengt, um, bevor er zur Cardia gelangt, sein Lumen nochmals und zwar auf 12 mm Durchmesser zu verengen.

1) Diese sowie die folgenden Abbildungen geben die Fremdkörper in natürlicher Grösse wieder.

2) Deutsche Zeitschr. f. Chir. Bd. 61. 1901. S, 444.

In jüngster Zeit hat Sebileau[1]) angegeben, dass die Speiseröhre der Kinder bis zum 8. Lebensjahre sich im Querdurchmesser bis höchstens 25 mm erweitern lässt.

Auf mein Ersuchen hin war Herr Dr. Rubesch, Assistent am deutschen pathologischen anatomischen Institute, so liebenswürdig, bei einer Reihe von Sektionen von Kindern die Breite des aufgeschnittenen und mit zwei Pincetten etwas gedehnten Oesophagus in der Höhe der Cartilago cricoidea und der oberen Brustapertur zu messen und mir die Resultate dieser Messungen zur Verfügung zu stellen[2]). Ich gebe dieselben in Tabellenform wieder.

Alter	Breite des aufgeschnittenen Oesophagus in der Höhe des Ringknorpels	in der Höhe der oberen Brustapertur
$3^1/_2$ a ♀	3.2 cm	3.2 cm
11 m ♀	2.8 cm	3 cm
2 a ♀	3 cm	3.1 cm
$2^1/_2$ a ♂	3 cm	3.2 cm
$1^3/_4$ a ♀	3 cm	3.1 cm
10 m ♂	2.9 cm	3 cm
$3^1/_2$ m ♀	2 cm	2.3 cm

Wenn wir von dem letzten Falle, welcher ein erst $3^1/_2$ Monate altes Kind betraf, absehen, so finden wir, dass in den übrigen 6 Fällen, deren Alter zwischen 10 Monaten und $3^1/_2$ Jahren schwankte, ein nennenswerter Unterschied in der Weite des Oesophagus nicht vorhanden war, dass also der Oesophagus seine Weite durch längere Zeit trotz des fortschreitenden Wachstums des Körpers beibehält. Es stimmt dies auch mit den Angaben von Sebileau überein, welcher sogar bis zum 8. Lebensjahre die gleiche Ausdehnungsfähigkeit des Oesophagus konstatierte. In der Höhe der oberen Brustapertur scheint der Oesophagus etwas weiter zu sein, als in der Höhe des Ringknorpels, aber auf alle Fälle handelt es sich hier nur um geringe Differenzen.

Stellen wir uns nun den Oesophagus als platten cylindrischen Strang vor, so würde beiläufig die Hälfte seiner Breite, das sind demnach 14—15 mm, auf den Durchmesser entfallen. Ich muss es daher dahingestellt sein lassen, ob es so ohne Weiteres möglich ist, einen derartig engen Oesophagus bis auf 25 mm zu erweitern. Je-

1) Sebileau, Bull. et mém. de la soc. de chir. de Paris. T. XXIX. p. 43. Ref. Centralbl. f. Chir. 1903. S. 1310.

2) Herrn Kollegen Rubesch sage ich auch an dieser Stelle besten Dank.

denfalls zeigen aber die von Herrn Dr. Rubesch ermittelten Zahlen, in welchem Missverhältnisse in diesem sowie in dem folgenden Falle die Grösse des Fremdkörpers zur Weite des Oesophagus stand.

Um nun zum Falle selbst wiederum zurückzukehren, so habe ich demselben nur noch wenige Worte hinzuzufügen. Bei dem Umstande, dass der Fremdkörper vom Munde aus zu tasten war, kaum 24 Stunden im Oesophagus gelegen hatte und lokale Reizerscheinungen fehlten, war der Versuch der unblutigen Entfernung gewiss indiciert. Dass wir hiebei auf die Oesophagoskopie verzichteten, ist eigentlich begreiflich. Denn erstens war ja die grosse Jugend des Kindes für die Vornahme der oesophagoskopischen Untersuchung gewiss nicht einladend, und andererseits sass ja der Fremdkörper im Oesophaguseingang, also an jener Stelle, bezüglich welcher v. Hacker ganz richtig bemerkt, dass dieselbe mit dem Laryngoskop nicht mehr und mit dem Oesophagoskop noch nicht oder nur mit Schwierigkeiten zur Anschauung zu bringen ist[1]), weil hier im Oesophaguseingang der Tubus des Oesophagoskops keinen Halt findet und immer leicht gegen den Pharynx hin zurückrutscht. Dass die Extraktion des Fremdkörpers auf unblutigem Wege nicht gelang, hat nicht bloss darin seinen Grund gehabt, dass der Fremdkörper wegen seiner Grösse die Oesophaguswand in maximaler Spannung hielt, sondern auch darin, dass derselbe, wie die Operation ergab, die Speisenröhrenwand direkt perforiert hatte. Unter solchen Umständen war natürlicher Weise die blutige Entfernung des Fremdkörpers der schonendere Eingriff, wenngleich er, was die Fortdauer des Lebens des Kindes betrifft, nicht von dem gewünschten Erfolge begleitet gewesen war. Allein die forcierte unblutige Extraktion des Knopfes hätte in diesem Falle gewiss auch keinen Erfolg gehabt. Und wenn das bereits durch die beginnende Pneumonie geschwächte Kind, was ja gar nicht sicher ist, die unblutige Entfernung des Fremdkörpers überstanden hätte, so wäre dieselbe doch von einer perioesophagealen Phlegmone gefolgt gewesen, deren erste Anzeichen man ja bei der Operation direkt erheben konnte. Ein weiterer operativer Eingriff wäre deshalb nicht zu umgehen gewesen.

Im zweiten Falle handelte es sich um einen 5j. Landwirtsohn H. Johann, aus Stich bei Pilsen in Böhmen, welcher am 20. September 1903 an die Klinik kam. Das Kind hatte eine Woche vorher eine metallene Lippenpfeife, im Volksmunde Nachtigall genannt, geschluckt. Diese sogenannte Nachtigall stellt ein in Böhmen sehr beliebtes Kinderspielzeug

1) Diese Beiträge Bd. 20. 1899. S. 302.

dar. Es ist aus Zinnblech gefertigt, besitzt beiläufig Kronengrösse und die Gestalt einer bikonvexen Linse und ist im Centrum mit einer kreisrunden Oeffnung versehen. Hält man diese Lippenpfeife zwischen Zähnen und Lippen fest und bläst durch die etwas geöffnete Zahnreihe Luft hindurch, so gelingt es, auf diese Weise Vogelstimmen nachzuahmen. Es ist leicht erklärlich, dass derartige Lippenpfeifen von Kindern leicht geschluckt werden, wenn sie in dem Gebrauche derselben noch nicht geübt sind und die Luft ansaugen statt sie hindurchzublasen. Gewöhnlich passieren auch diese Fremdkörper, wie ich mich vielfach habe überzeugen können, anstandslos den Oesophagus, sowie den Magendarmtrakt und werden mit dem Stuhle entleert. In unserem Falle blieb jedoch der Fremdkörper im Halsteile des Oesophagus stecken und Extraktionsversuche, die von einem Arzte gemacht wurden, blieben erfolglos. Da jedoch der Knabe Flüssigkeiten schlucken konnte und sonst keine Beschwerden hatte, so liess der Vater des Kindes eine volle Woche verstreichen, bevor er den Knaben der Klinik zuführte.

Als der Pat. am 20. September an die Klinik kam, bot er folgenden Befund dar. Es handelte sich um ein zwar blasses aber gut genährtes und besonders geistig aufgewecktes Kind, das bis auf spärliche Rasselgeräusche über den Lungen keinen pathologischen Befund seiner inneren Organe aufwies. Dagegen bestand die Unmöglichkeit, feste Nahrung zu geniessen, während flüssige anstandslos die Speiseröhre passierte. Fieber war nicht vorhanden, desgleichen konnte auch bei der Untersuchung des Halses weder eine Schmerzhaftigkeit noch irgend ein anderer pathologischer Befund erhoben worden. Bei der mit entsprechender Vorsicht ausgeführten Sondenuntersuchung konnte man den Fremdkörper circa 14 cm hinter der Zahnreihe tasten. Eine in Rückenlage des Kindes aufgenommene Röntgenphotographie liess den Fremdkörper ganz deutlich in der Höhe des letzten Hals- und ersten Brustwirbels erkennen. (S. Taf. X.) Derselbe war mit seinem grössten Durchmesser in der Frontalebene des Körpers eingestellt und musste nach seiner Bildgrösse jedenfalls den Oesophagus stark gespannt erhalten, so dass es begreiflich war, dass derselbe über diese Stelle des Oesophagus nicht hinweggekommen ist. Es stimmt dies auch überein mit den Erfahrungen v. Hacker's[1]), welcher die Beobachtung machen konnte, dass Fremdkörper, die den Pharynx- und Oesophaguseingang passiert haben, am häufigsten in der Gegend der oberen Thoraxapertur stecken bleiben.

Nachdem auf diese Weise nicht bloss das Vorhandensein des Fremdkörpers sondern auch sein Sitz auf das genaueste bestimmt war, versuchte ich zunächst seine Entfernung auf unblutigem Wege mittels des Münzenfängers. Dazu war man ja vollauf berechtigt, weil Reizerscheinungen von Seite der Speiseröhre nicht bestanden und demnach eine Komplikation

1) Diese Beiträge Bd. 39. S. 156.

mit Sicherheit auszuschliessen war. Allein die Extraktionsversuche mit dem Münzenfänger blieben erfolglos. Man war überhaupt nicht im Stande. mit diesem Instrument den Fremdkörper mit Sicherheit zu tasten. Die Extraktionsversuche blieben auch dann erfolglos, als sie unter Leitung des Durchleuchtungsschirmes am Röntgenapparat vorgenommen wurden. Man konnte ganz deutlich im Durchleuchtungsbilde den Münzenfänger kontrollieren, man sah, wie er über den Fremdkörper hinausgeführt wurde — ohne dass jedoch dabei die führende Hand den Fremdkörper konstatieren konnte — allein beim Zurückziehen des Instrumentes glitt dasselbe immer wieder am Fremdkörper vorüber, ohne ihn zu fassen. So gab ich denn bald diese Versuche, die von dem Kinde mit bewunderungswürdiger Geduld ertragen worden sind, auf und schritt am nächsten Tage zur Oesophagoskopie. Jedoch auch hiebei war ich nicht vom Glücke begünstigt. Es gelang mir nämlich nicht, trotzdem ich einen Tubus von entsprechender Länge gewählt hatte, den Fremdkörper einzustellen. Ich sah nur in der Höhe, in welcher der Fremdkörper liegen musste, eine leicht blutende und in wulstige Falten gelegte Schleimhaut.

So blieb mir denn auch in diesem Falle nichts anderes übrig, als zur Oesophagotomie zu schreiten, welche ich am 23. September 1903 ausführte, zumal leichte Fiebersteigerungen auftraten und auch die bronchitischen Erscheinungen eine Steigerung erfahren hatten. Die Operation führte ich in ganz gleicher Weise wie im ersten Falle aus. Die Eröffnung des Oesophagus gestaltete sich leicht, weil der Fremdkörper durch die Wand des Oesophagus leicht zu tasten war und auf ihn eingeschnitten werden konnte. Eine Perforation des Oesophagus bestand nicht, aber die Oesophaguswand war an der Stelle, wo der Fremdkörper lag, entzündlich infiltriert und der Fremdkörper selbst an der Vorderwand der Speiseröhre in einen Kranz geschwollener Schleimhautfalten fest eingekeilt und es bedurfte auch trotz der Oesophagotomie einiger Mühe, um den 25 mm im Durchmesser haltenden Fremdkörper (s. Fig. 2) zu entfernen. Auch in diesem Falle führte ich ein mittelstarkes Drainrohr durch die Oesophaguswunde in den Magen ein und tamponierte die Wundhöhle.

Fig. 2.

Der Knabe wurde nun ausschliesslich durch dieses Drainrohr ernährt. Die ersten Tage nach der Operation traten leichte Fiebersteigerungen bis 39° auf, dieselben machten jedoch bald normalen Temperaturen Platz. Am 4. X. war die Wunde bereits so gereinigt und mit Granulationen bedeckt, dass man das Drainrohr weglassen und zur Ernährung per os übergehen konnte. Selbstverständlich entleerte sich die ersten Tage ein grosser Teil der genossenen Nahrung durch die Oesophagotomiewunde in den Verband, so dass täglich zweimaliger Verbandwechsel notwendig war. Allein bereits nach wenigen Tagen war diese Durchtränkung des Ver-

bandes keine nennenswerte mehr, und am 21. X. war die Oesophagotomiefistel bereits ganz geschlossen und bestand nur mehr eine kleine, oberflächliche, granulierende Wundfläche. Erwähnen will ich noch, dass der kleine Pat. in der Zeit vom 13. X. bis zum 21. X. eine leichte, mit geringen Temperatursteigerungen einhergehende pneumonische Infiltration des rechten Unterlappens durchzumachen hatte, welche langsam sich resorbierte. Am 30. X. war die Operationswunde vollständig vernarbt und konnte Pat. geheilt entlassen werden. Pat. konnte anstandslos jedwede Nahrung geniessen.

In diesem Falle hatte es sich also um einen Fremdkörper gehandelt, welcher über 1 Woche im Oesophagus verweilt hatte, bevor er entfernt wurde. Es ist dies an und für sich gewiss nicht selten. Denn es ist bekannt, dass Fremdkörper Jahre lang im Oesophagus liegen bleiben können, ohne irgendwelche Beschwerden zu machen, bis dann plötzlich auftretende bedrohliche Erscheinungen zu ihrer Entfernung zwingen. So berichtet z. B. v. Hacker[1]) sogar über Gebisse, welche durch $3^1/_2$, 7 und sogar 12 Jahre in der Speiseröhre gelegen sind, bevor sie entfernt wurden. Jedenfalls spielt jedoch die Zeit, während welcher ein Fremdkörper in der Speiseröhre verweilt, eine grosse Rolle bezüglich der Prognose seiner Entfernung auf unblutigem Wege. Denn wenn es auch v. Hacker gelungen ist, Fremdkörper durch das Oesophagoskop am 9. und 21. Tag zu entfernen, wenn es auch z. B. Gottstein gelungen ist, sogar ein Gebiss noch am 20. Tage ohne eine Verletzung der Speiseröhre zu setzen, in den Magen zu befördern, so müssen wir es denn doch als Regel betrachten, dass sich die Entfernung eines Fremdkörpers auf unblutigem Wege um so schwieriger gestaltet, je länger er im Oesophagus gelegen hatte. Denn der Fremdkörper erzeugt dort, wo er liegt, eine entzündliche Schwellung der Schleimhaut, er wird von den entzündlich geschwellten Schleimhautfalten wie von einem Walle umgeben, ganz abgesehen davon, dass ja auch Decubitalgeschwüre, sowie Perforation des Oesophagus die Folgen eines derartigen langen Verweilens von Fremdkörpern in der Speiseröhre sein können. Aber immerhin ist, wenn entzündliche Erscheinungen fehlen, wie es ja bei diesem Knaben der Fall war, der vorsichtige Versuch der unblutigen Entfernung vollständig gerechtfertigt, zumal dann, wenn es sich um runde und daher unge-

1) Handbuch der prakt. Chirurgie. Bd. II. S. 419. Eine Zusammenstellung über derartige Fälle giebt Dobbertin in seiner Arbeit über Fremdkörper der Speiseröhre. Langenbeck's Archiv Bd. 66. S. 1036. 1902.

fährlichere Fremdkörper handelt. Allerdings muss man darauf gefasst sein, mit den unblutigen Extraktionsversuchen nicht zum Ziele zu gelangen. Dass in unserem Falle die Extraktionsversuche mit dem Münzenfänger fehlschlugen, hat wohl zweifellos darin seinen Grund gehabt, dass der Fremdkörper der Vorderwand des Oesophagus fest anlag, dieselbe vielleicht sogar vorbuchtete, so dass der an einem elastischen Stabe befindliche Münzenfänger, welcher immer die Tendenz hatte, nach rückwärts gegen die Wirbelsäule zu schnellen, an dem Fremdkörper vorbeiglitt, ohne ihn zu fassen. Die Lage des Fremdkörpers an der vorderen Oesophaguswand, sowie seine Umhüllung von geschwollener Schleimhaut sind wohl auch der Grund gewesen, warum es nicht gelungen ist, den Fremdkörper im oesophagoskopischen Bilde einzustellen. Ich will nicht in Abrede stellen, dass vielleicht bei wiederholt vorgenommenen oesophagoskopischen Untersuchungen dieselben vielleicht doch zu einem positiven Resultate geführt hätten. Allein ich wollte dem Kinde, das ohnedies unter den vielfachen unblutigen Extraktionsversuchen viel zu ertragen hatte, nicht allzuviel zumuten und so erschien mir die Ausführung der Oesophagotomie beinahe als der schonendere Eingriff, gewiss zumindest in Bezug auf die Entfernung des Fremdkörpers. Von irgendwelchen Folgen war die Operation in diesem Falle nicht begleitet. Eine Speiseröhrenfistel oder eine Speiseröhrenverengerung blieb nach derselben nicht zurück und selbst die Narbe am Halse war nach vollendeter Wundheilung so klein, dass auch von einer Entstellung durch die Operation nicht die Rede sein konnte.

Im dritten und letzten Falle endlich hatte es sich um ein 17j. Dienstmädchen Antonie Z. aus Böhm.-Leipa gehandelt, welches am 7. X. 03 an die Klinik kam. Dasselbe hatte am Tage vorher bei der Mittagsmahlzeit einen Gansknochen geschluckt, der ihr nach ihrer Angabe im Schlunde stecken geblieben ist. Die von einem Kollegen unternommenen Versuche, den Knochen in den Magen hinabzustossen, hatten nicht den gewünschten Erfolg. Der Knochen rückte zwar etwas tiefer, blieb aber wieder stecken. Da die Pat. weder flüssige noch feste Nahrung geniessen konnte, starke Schmerzen bestanden und ausserdem eine Schwellung an der rechten Halsseite auftrat, so wurde sie an die Klinik geschickt. Hier konstatierten wir nun bei dem gut genährten Mädchen eine Reihe ganz charakteristischer Symptome. Zunächst hielt die Pat. infolge der Schmerzen den Kopf so wie bei einer rechtsseitigen Torticollis, d. h. also nach links gedreht und nach rechts geneigt. Ferner bestand eine deutliche Schwellung des rechten Schilddrüsenlappens, welche, wie Pat. uns strikte versicherte, erst n a c h dem Verschlucken des

Fremdkörpers aufgetreten war. Des weiteren bestand eine exquisite Schmerzhaftigkeit an der rechten Halsseite am Innenrande des Kopfnickers und zwar in der Höhe des Ringknorpels. Und hier fühlte der tastende Finger auch ganz deutlich eine Resistenz in der Tiefe. Da die Pat. auch nicht imstande war, flüssige Nahrung zu geniessen, so mussten wir annehmen, dass der Fremdkörper die Speiseröhre vollständig obturierte. Bei so prägnanten Symptomen verzichteten wir ganz auf die Sondenuntersuchung und machten zunächst den Versuch durch eine Röntgenaufnahme den Sitz des Fremdkörpers zu bestimmen. Die in Seitenlage der Kranken aufgenommene Röntgenphotographie hatte auch in der That ein positives Ergebnis. Man sah nämlich in der Höhe des 6. Halswirbels einen unregelmässig konturierten, das ganze Lumen des Oesophagus einnehmenden Schatten, welcher sich auf der Platte zwar zweifellos abprägte, aber nicht so deutlich vorhanden war, als dass das Bild sich zu einer Reproduktion, bei welcher geringe Kontraste nicht zum Ausdruck gelangen, eignen würde, weshalb ich auf eine Reproduktion des Bildes hier verzichte. Die Vornahme der oesophagoskopischen Untersuchung, die auch in diesem Falle geplant war, musste unterbleiben, denn bei der geringsten Bewegung des Kopfes hatte die Pat. derartige Schmerzen, dass es absolut unmöglich war, sie in die für die oesophagoskopische Untersuchung erforderliche Lage zu bringen. Auch muss ich gestehen, dass mir ohnedies die unblutige Entfernung eines spitzen, den Oesophagus obturierenden Fremdkörpers ein unheimliches Beginnen gewesen wäre.

So musste ich mich auch in diesem Falle zur Oesophagotomie entschliessen, ein Entschluss, der mir durch einen Umstand sehr erleichtert wurde: Bei der exquisiten Schmerzhaftigkeit an der rechten Halsseite musste der Verdacht an eine Perforation des Oesophagus rege werden. Ich schritt daher am 9. X. unter Allgemeinnarkose mit Billroth mischung zur Operation. Ich wich hiebei von dem üblichen Wege ab, insofern, als ich die Speiseröhre nicht an der linken, sondern an der rechten Halsseite blosslegte. Denn einerseits deutete die Resistenz darauf hin, dass der Fremdkörper den Oesophagus mehr nach rechts als nach links vorbuchtete und andererseits war, wenn eine Perforation des Oesophagus bestand, diese nur an der rechten Halsseite zu suchen. Bei der Operation selbst erwies sich die Schwellung des rechten Schilddrüsenlappens recht störend. Jedoch es gelang durch vorsichtiges Präparieren und präliminare Unterbindung der sich in den Weg stellenden Gefässe ohne jegliche Blutung bis zum ziemlich versteckt liegenden Oesophagus vorzudringen, dessen Eröffnung auf dem gut tastbaren Fremdkörper in glatter Weise vor sich gieng. Die Extraktion des Fremdkörpers hatte nun allerdings ihre Schwierigkeiten und erforderte ziemlich beträchtigen Zug. Der Fremdkörper selbst (s. Fig. 3) erwies sich als ein Wirbelknochen, der in seinen grössten Dimensionen 17 und

20 mm mass. Die Wundversorgung geschah auch in diesem Falle gerade so wie in den beiden übrigen. Es wurde ein Kautschukschlauch durch die Speiseröhrenfistel in den Magen eingeführt und die Wunde tamponiert. Der Verlauf nach der Operation war vollständig reaktionslos. Am 19. X. entfernte ich bereits den Magenschlauch und ernährte die Kranke per os, wobei zu bemerken ist, dass sich hiebei beinahe gar keine Speiseteile aus der Fistel entleerten. Am 31. X. konnte die Kranke bereits mit einer ganz oberflächlichen kleinen granulierenden Wunde in ihre Heimat entlassen werden.

Fig. 3.

Dieser Fall unterscheidet sich nun in mehrfacher Beziehung von den früher beschriebenen, zunächst schon durch die Art des Fremdkörpers; denn während es sich in den beiden ersten Fällen um glatte runde Fremdkörper gehandelt hat, war hier das Corpus delicti ein mit scharfen Kanten und spitzen Fortsätzen versehener Wirbelknochen. Es ist nun diesbezüglich interessant, zu erfahren, dass, wie die statistischen Untersuchungen ergeben haben, die Prognose der Oesophagotomie auch von der Art des Fremdkörpers abhängig ist. So berechnet Egloff (loco cit. pag. 170) für Knochenstücke die grösste Mortalität der Oesophagotomie, nämlich 31,7%, hingegen beträgt die Mortalität für Gebisse 23,8% und für Geldstücke nur 11,1%. Auch Kaloyèropulos (l. c. pag. 547) kommt zu ähnlichen Ergebnissen: es beträgt nämlich die Mortalität für Knochen und Fischgräten 27,2%, für Gebisse 19,7% und für die sonstigen Fremdkörper 17,5%, also auch hier stehen die Knochen bezüglich der Mortalität an erster Stelle. Auch die Schwellung der Schilddrüsenhälfte, die wir in unserem Falle beobachten konnten, ist ein interessantes und nicht allzu häufig beobachtetes Symptom. Sie tritt natürlich nur dann in Erscheinung, wenn die Fremdkörper im Halsteile des Oesophagus in der Höhe des Ring- oder Schildknorpels ihren Sitz haben. Auch die abnorme Kopfhaltung, welche die Patientin konstant einnahm, hatte jedenfalls in dem Sitz und in der Art des Fremdkörpers ihren Grund, wenngleich sie nicht häufig vorzukommen scheint. Denn ich habe bei den früheren Beobachtungen keine diesbezüglichen Angaben gefunden.

Am bemerkenswertesten erscheint mir jedoch der Fall wegen der an der rechten Seite vorgenommenen Oesophagotomie. Es sagt zwar schon Dieffenbach (l. c. pag. 352), dass, wo ein Fremdkörper stark auf der rechten Seite vorragt, der Speiseröhren-

schnitt auf der rechten Seite angelegt werden soll. Immerhin ist die rechtsseitige Oesophagotomie doch noch recht selten ausgeführt worden. Denn Fischer (l. c. Bd. XXVII. pag. 299) fand unter 108 Oesophagotomien nur 2 rechtsseitige, weshalb er bemerkt, dass noch niemals ein starkes Vorspringen des Fremdkörpers auf der rechten Seite diese Operation veranlasst hätte. Was mich veranlasst hat, in meinem Falle zum rechtsseitigen Speiseröhrenschnitt zu schreiten, war nun nicht so sehr die Resistenz, die in der Tiefe zu tasten war, sondern vor allem die exquisite cirkumskripte Schmerzhaftigkeit an der rechten Halsseite, welche in mir, wie schon gesagt, den Verdacht einer Perforation des Oesophagus erweckte. Die versteckte Lage der Speiseröhre, welche zwar die Operation erschwerte, schien mir jedoch für den Wundverlauf nicht ohne Belang. Denn es war auffallend, dass nach der Wegnahme des Magenschlauches sich nahezu keine Speiseteile durch die Fistel nach aussen entleerten und die Speiseröhrenöffnung in wenigen Tagen geschlossen war. —

Anschliessend an diese Fälle sei es mir nun gestattet, einige Worte über die Technik der Oesophagotomie, sowie über die Nachbehandlung und Prognose dieser Operation hinzuzufügen. Was den ersten Punkt betrifft, so beschreibt bereits Dieffenbach (l. c. pag. 352) drei Operationsmethoden: erstens die von Guattani mit dem Schnitt am Innenrande des linken Kopfnickers, zweitens die von Eckholt, der zwischen Portio sternalis und clavicularis des Kopfnickers in die Tiefe vordringt und schliesslich die Methode von Vacca Berlinghieri, der ebenfalls auf der linken Halsseite in der Höhe des Schildknorpels eingeht und den Oesophagus auf einem Leitinstrumente, dem Ektropoesophag, eröffnet. Eine vierte Methode stammt von Nélaton her, der den Hautschnitt in die Mittellinie des Halses verlegt und nach Ablösung der Schilddrüse zum Oesophagus vordringt. Von allen diesen Methoden hat sich begreiflicherweise nur die von Guattani als die rationellste behaupten können, da sie es gestattet, den Oesophagus auf die schonendste Weise freizulegen. Bei einigem vorsichtigen präparatorischen Vorgehen und Unterbindung der Gefässe vor ihrer Durchtrennung kann die Oesophagotomie als ein geradezu unblutiger Eingriff bezeichnet werden, besonders dann, wenn man sich nicht scheut, auch die Schilddrüsengefässe, wenn sie sich hindernd in Weg stellen, doppelt zu unterbinden und zu durchschneiden. Nach meinen Erfahrungen möchte auch ich an der Me-

thode von Guattani festhalten, jedoch in dazu geeigneten Fällen auch die rechtsseitige Oesophagotomie, in der gleichen Weise wie links ausgeführt, empfehlen. Auch von der rechten Seite kann man bequem zum Oesophagus gelangen, wenn man nur dafür sorgt, dass Schilddrüse und Trachea mit stumpfen Haken zur Seite gezogen werden.

Eine Frage, die lange Zeit die Diskussion beherrscht hat und auch noch heutzutage verschiedene Beantwortung erfährt, ist die nach der Art der Versorgung der Oesophagotomiewunde und demzufolge auch die nach der Art der Nachbehandlung. Es ist selbstverständlich, dass die offene Wundbehandlung in der vorantiseptischen Zeit die dominierende gewesen ist. Wir haben demnach in den Versuchen, die Speiseröhre zu nähen, nicht so sehr einen Fortschritt in der chirurgischen Technik als vielmehr den Ausdruck des Vertrauens des Chirurgen zur Kraft seiner antiseptischen Lösungen zu erblicken.

Wir ersehen auch ohne weiteres aus den Statistiken, dass je mehr wir uns unserer Zeit nähern, auch desto häufiger der Oesophagus nach der Oesophagotomie genäht worden ist. Während Fischer im Jahre 1888 (l. c. XXVII. Bd. pag. 300) nur über 17 Fälle von Naht des Oesophagus berichten konnte (unter 108 Fällen), zählt Kaloyèropulos (loco cit. pag. 549) auf 53 Fälle seiner Statistik seit dem Jahre 1888 nichts weniger als 37 von Naht des Oesophagus. Ich habe in meinen 3 Fällen die Naht der Speiseröhre nie gemacht und kann mich für dieselbe gerade auch nicht sehr begeistern. Man wird mir Recht geben, wenn man den Wundverlauf der genähten Fälle mit dem der nicht genähten vergleicht. Denn nur in den seltensten Fällen hat die Naht des Oesophagus wirklich absolut dicht gehalten und sind im Verlaufe der Wundheilung keine Fisteln der Speiseröhre aufgetreten. Die Regel ist vielmehr gewesen, dass die Naht, wenn auch nicht ganz, so doch zum Teil aufgegangen ist und die Wundheilung, wenn überhaupt, so doch keine nennenswerte Abkürzung erfahren hat. Aus allen diesen Umständen erscheint mir die von mir geübte Behandlungsmethode des Einführens eines Schlauches durch die Oesophagotomiewunde für die ersten Tage nach der Operation und breite Tamponade der Operationswunde, die ja auch z. B. von v. Hacker im Handbuch der praktischen Chirurgie warm empfohlen wird, als das empfehlenswerteste Verfahren, schon aus dem Grunde, weil es den Chirurgen die grösste Gewähr bietet, dass bei einem derartigen Vorgehen Komplikationen von Seite der Wund-

heilung nicht eintreten können. Wenn man sich jedoch in besonders geeigneten Fällen dennoch zur Naht des Oesophagus entschliesst, so ist dann umsomehr dafür zu sorgen, die äussere Wunde durch breite Tamponade offen zu halten und halte ich die Kombination von Oesophagusnaht und Hautnaht für durchaus verwerflich. Ich kann in dieser Methode absolut keinen Fortschritt in der Wundbehandlung, sondern nur einen Rückschritt in der Erkenntnis des Processes der Wundheilung erkennen. Ich habe mich deshalb bei diesem Punkte etwas länger aufgehalten, weil erst in der jüngsten Zeit Sebileau sehr warm für die Naht der Speiseröhre eingetreten ist, trotzdem ihn dieselbe in 2 von 5 Fällen vollständig im Stich gelassen hat.

Die weitere Nachbehandlung gestaltet sich bei der offenen Wundbehandlung für Arzt und Patient gleich einfach. Das durch die Speiseröhrenfistel in den Magen eingeführte Rohr bleibt durch 8—10 Tage, längstens 14 Tage liegen und findet ausschliesslich durch dasselbe die Ernährung des Kranken statt. Unterdessen hat die Wunde Zeit, sich zu reinigen und mit Granulationen zu bedecken, so dass dann nach dieser Zeit die Verunreinigung der Wunde mit Speiseteilen, wenn die Ernährung per os beginnt, nicht mehr von Belang ist. Eine Fistel ist meines Wissens nur im Falle von Mauclaire (Statistik von Kaloyèropulos loco cit. Fall Nr. 47) zurückgeblieben, auch nachträgliche Verengerungen der Speiseröhre sind nur äusserst selten, nämlich in 2 Fällen, beobachtet worden[1]). Eine starke Durchtränkung des Verbandes mit Speisebrei findet nach Weglassen des Magenschlauches nur in den ersten Tagen statt, eigentlich gar nicht haben wir dieselbe in dem dritten von uns operierten Falle bei der rechtsseitigen Oesophagotomie beobachtet und nach 4—5 Wochen ist die Wundheilung für gewöhnlich beendet.

Was nun schliesslich die Prognose der Operation, ihre Mortalität sowie die Todesursachen betrifft, so sind in den früher erwähnten Arbeiten diese Fragen bereits in so erschöpfender Weise bearbeitet worden, dass ich mich hier kurz fassen kann. Erwähnen will ich nur, dass die Mortalität der Oesophagotomie bei Fremdkörpern von 26,8% auf 15% herabgesunken ist und die Prognose der Operation nicht nur von der Art des Fremdkörpers, sondern auch von der Zeit abhängt, welche zwischen dem Verschlucken des Fremdkörpers und der Ausführung der Operation verstrichen ist. Kaloyèropulos fand zwar diesen letzteren Punkt in seiner

1) Siehe diesbezüglich Egloff l. c. S. 107.

Statistik sowie in der von ihm angelegten Gesamtstatistik nicht bestätigt, aber es scheint mir doch plausibel, dass sich mit dem längeren Verweilen des Fremdkörpers in der Speiseröhre die Prognose der Operation verschlechtern und besonders dann verschlechtern wird, je mehr erfolglose Versuche der unblutigen Extraktion vorausgegangen sind. Unter den Todesursachen spielen Nachblutung, Perforation oder Gangrän der Speiseröhre, Pneumonie, Lungenerkrankungen, Phlegmone u. dgl. mehr die Hauptrolle.

Wir sehen demnach, dass der äussere Speiseröhrenschnitt bei der Entfernung von Fremdkörpern aus der Speiseröhre auch heutzutage noch einen voll berechtigten Eingriff darstellt. Gewiss ist es im Interesse der Kranken lebhaft zu wünschen, dass die Entfernung eines Fremdkörpers auf unblutigem Wege die dominierende Behandlungsmethode werden möge, allein die Wirklichkeit lässt sich nun einmal nicht meistern und so steht anzunehmen, dass die Oesophagotomia externa auch fernerhin bei der Behandlung von Fremdkörpern der Speiseröhre einen, wenn auch eingeschränkten, so doch vollberechtigten Wirkungskreis sich behaupten wird.

Nachtrag.

Nach Abschluss dieser Arbeit brachte die „Münchener med. Wochenschr." in Nr. 49 p. 2158 das Referat einer rumänischen Abhandlung von Balacescu und Con: Oesophagotomia externa cervicalis als Behandlung der Fremdkörper im Oesophagus [Revista de chirurgie 1903 Nr. 8/9[1])], in welcher die beiden Autoren eine historische und kritische Uebersicht über die seit 1738 operierten Fälle geben. Obzwar ich das Original nicht kenne, so veranlassen mich doch einige Bemerkungen des Referates, auf diese Arbeit zurückzukommen. Die Autoren sprechen sich nämlich principiell für die linksseitige Oesophagotomie aus und verwerfen die rechtsseitige auch dann, wenn der Fremdkörper an der rechten Seite der Trachea hervorragt. Dass hier die beiden Autoren die Schwierigkeiten der rechtsseitigen Oesophagotomie und besonders die Gefahr der Rekurrensverletzung, ganz bedeutend überschätzen, darüber besteht für mich nach meinen eigenen operativen Erfahrungen kein Zweifel. Besonders dann, wenn der Fremdkörper an der rechten Seite des Halses hervorragt, id est den Oesophagus vorwölbt, gehört wirklich kein besonderer Mut dazu, die Speiseröhre über dem Fremd-

1) Die Arbeit ist unterdessen auch in deutscher Sprache im Arch. f. klin. Chir. Bd. LXXII, H. 2 erschienen.

körper auch an der rechten Halsseite zu eröffnen. Dem Recurrens wird man um so sicherer aus dem Wege gehen, je weiter nach rückwärts, gegen die Wirbelsäule zu man die Eröffnung der Speiseröhre vornimmt.

Eine ganz andere Beurteilung als die im Halsteile der Speiseröhre befindlichen Fremdkörper erfordern diejenigen, welche im Brustteile also hier vor allem in der Höhe der Bifurkation der Trachea sowie oberhalb der Cardia sich befinden. Dieselben sind direkt auf operativem Wege nur sehr schwer zugänglich, d. h. die Operationen, welche den Oesophagus durch Eröffnung des hinteren Mediastinums direkt angehen, sind so eingreifend, dass man sich zu denselben nur im äussersten Notfall entschliessen wird[1]). Es muss daher gerade für die Extraktion derartiger Fremdkörper die Oesophagoskopie als das ideale Verfahren bezeichnet werden, die aber naturgemäss eine noch viel grössere spezialistische Erfahrung und Ausbildung erfordert und auch unter dieser Voraussetzung oft nicht vom gewünschten Erfolge begleitet sein wird. Es ist daher die Frage nach der zweckmässigsten operativen Behandlung derartiger Fremdkörper eine sehr aktuelle.

Der einfachste und ungefährlichste Weg ist auch hier wiederum der Versuch der Extraktion des Fremdkörpers von einer möglichst tief angelegten Oesophagotomiewunde aus. Wir müssen jedoch sagen, dass sich dieselbe umso schwieriger gestalten wird, je tiefer in der Speiseröhre der Fremdkörper seinen Sitz hat. Wenn es auch Krönlein, wie Egloff (l. c. pag. 178) berichtet, gelungen ist, die Extraktion des Gebisses, das oberhalb der Cardia sass, von der Oesophagotomiewunde aus vorzunehmen (allerdings wird pag. 155 der Sitz des Gebisses mit $22^1/_2$ cm hinter der Zahnreihe angegeben), so ist unter diesen Verhältnissen der Erfolg der Oesophagotomie doch sehr unsicher und es tritt an ihre Stelle die Entfernung des Fremdkörpers von unten durch eine Magenwunde

1) Bis jetzt wurde, soweit ich die Litteratur überblicke, eine derartige Operation wegen Fremdkörper überhaupt nur 3mal ausgeführt und zwar von Forgue, (12. französischer Chirurgen-Kongress, Oktober 1898. Revue de chirurgie 1898. p. 1107) dem jedoch die Extraktion des Fremdkörpers (Münze) nicht gelang, dagegen gelang dieselbe 12 Tage später mit dem Münzenfänger, von Henle, über dessen Fall in dieser Arbeit später referiert werden wird und von Enderlen (Ein Beitrag zur Chirurgie des hinteren Mediastinum. Deutsche Zeitschr. f. Chir. Bd. 61. 1901. S. 44), der ein Gebiss auf diesem Wege aus dem Oesophagus entfernte. Der Fall ging in Heilung über.

oder eine Kombination dieser beiden Methoden. Nun ist gerade die Entfernung von Fremdkörpern aus der Speiseröhre auf dem Wege der Gastrotomie eine noch relativ so selten ausgeführte Operation, dass es sich der Mühe lohnt, einen kurzen Rückblick über die bisher operierten Fälle zu werfen.

1. Der erste, welcher einen Fremdkörper des Oesophagus und zwar ein Gebiss durch den Magenschnitt entfernt hat, war Richardson in Boston[1]). Der Fall war folgender: 3 Tage vor seinem Spitaleintritt (als Richardson den Fall vorstellte, war bereits 1 Jahr nach der Operation verstrichen) hat Pat. sein künstliches Gebiss mit vier Zähnen verschluckt. Nach der Untersuchung mit der Sonde musste der Fremdkörper oberhalb der Cardia sitzen. Extraktionsversuche mit dem Münzenfänger misslangen. Da Pat. flüssige Nahrung schlucken konnte, wurde er zunächst entlassen und kam nach Dreivierteljahren in schlechtem Ernährungszustand wieder ins Spital. Der Fremdkörper befand sich noch an derselben Stelle. Am 5. VIII. 86 Operation: Schnitt am Aussenrande des linken Rectus, der Magen wird vorgezogen und durch einen kleinen Schnitt eröffnet. Es gelingt jedoch nicht, mit Instrumenten in den Oesophagus zu gelangen, daher Erweiterung der Magenöffnung und Eingehen mit der ganzen Hand in den Magen. Unter Leitung des Fingers gelingt die Extraktion des Fremdkörpers mit einer Zange. Schluss der Magen- und Bauchwunde. Pat. erbricht während der Rekonvalescenz grosse Quantitäten Eiter. Heilung.

Die übrigen, bisher in der Litteratur niedergelegten Fälle sind folgende:

2. Bull[2]): 16j. Knabe hat 5 Tage vor dem Spitalseintritt einen Pfirsichkern verschluckt. Seit dieser Zeit Unmöglichkeit zu schlucken. Sonde stösst 13 Zoll von den Zähnen auf einen harten Körper. Unblutige Extraktionsversuche erfolglos. Gastrotomie eine Woche nach Verschlucken des Fremdkörpers. Incision im Magen 3 Zoll vom Pylorus entfernt in der Mitte zwischen grosser und kleiner Kurvatur; während die in den Magen eingeführte Hand die Magenwunde abschloss, gelangt der Zeigefinger bequem in den Oesophagus, vermag aber erst beim Andrängen von oben den Fremdkörper zu fühlen. Extraktion gelang jedoch nicht. Sie gelang erst, als vom Munde aus durch den Oesophagus eine Sonde gelegt und an deren unterem Ende ein Schwamm angebunden wurde. Beim Durchziehen des Schwammes wurde der Fremdkörper in den Mund befördert. Naht der Magen- und Bauchwunde. Heilung ohne Zwischenfall. Der Kern mass 1 Zoll in der Länge, $^5/_8$ Zoll in seinem kürzesten Durchmesser und $2^5/_8$ Zoll im Umfang.

1) Internationaler Aerztekongress in Washington September 1887. Ref. Centralbl. f. Chir. 1887. S. 875.

2) Bull, Gastrotomy for the digital exploration etc. etc. New-York Med. Journ. Vol. p. 481. Ref. Centralbl. f. Chir. 1888. S. 277.

3. Trendelenburg [1]): Gebiss, das 1 cm oberhalb der Cardia sass. Die Wunde im Magen war 2 cm lang, die Entfernung gelang mittels einer gekrümmten Kornzange, während die Magenwunde mit Schieberpincetten vor die Bauchwunde gehalten wurde. Glatte Heilung.

4. Stelzner [2]) 1889, Gebiss, gestorben. Nähere Angaben fehlen mir.

5. Finney (Baltimore) [3]): 49j. Mann, der schon früher an Schluckbeschwerden gelitten hat; 4 Tage vor dem Spitalseintritt blieb ihm ein Pfirsichkern in der Speiseröhre stecken, Sonde stösst 32 cm hinter der Zahnreihe auf einen harten Körper; unblutige Entfernung unmöglich, Gastrotomie mit Fenger'schem Schnitt; die Entfernung des Fremdkörpers gelang erst, nachdem vom Munde aus eine Sonde durch den Oesophagus gelegt, an ihrem oberen Ende ein Schwamm angebunden und nun dieser durch den Oesophagus durchgezogen wurde. Im Verlaufe der Wundheilung subphrenischer Abscess, nach dessen Entleerung Heilung.

6. White [4]): 1892, Spielknöchelchen, Heilung. Nähere Angaben fehlen mir.

7. Wallace [5]). Zahnplatte sass dicht über der Cardia. Münzenfänger hakte sie an. Zunächst Oesophagotomie so tief als möglich, allein Extraktion von hier aus unausführbar. Daher Gastrotomie. Zuerst Einführen eines Fingers und dann der ganzen Hand in den Magen, da der Finger den Oesophaguseingang nicht fand. Extraktion des Gebisses. Naht der Magenwunde und Naht der Oesophaguswunde. Am 5. Tage wurde die Naht des Oesophagus insufficient, daher Ernährung mit der Schlundsonde. Pat. machte eine Manie durch, genas aber.

8. Ch. A. Morton [6]): Pat. hat vor 1¾ Jahren sein künstliches Gebiss mit 2 Zähnen geschluckt. Seit 3 Monaten Schmerzen an der Spitze des Brustbeins. Allmählich zunehmende Schlingbeschwerden. Diagnose des Sitzes des Fremdkörpers war nie mit Bestimmtheit gemacht worden. Autor vermutete den Fremdkörper über der Cardia. Gastrotomie. Es gelang mit vieler Mühe, den Fremdkörper zu fühlen und ihn durch Sondierung von oben und Zug von unten frei zu machen. Tod nach 8 Tagen an lokaler eitriger Peritonitis.

---

1) Sklarek, Ein Fall von Gastrotomie bei Fremdkörper. Dissertation Bonn 1889.

2) Cit. nach v. Hacker, Entfernung von Fremdkörpern der Speiseröhre vom Magen aus. Diese Beiträge Bd. 32. 1902. S. 534.

3) A case of gastrotomy for plach-stone in the oesophagus. Bull. of the John Hopkins Hospital Vol. 3. Nr. 26. Ref. Centralbl. f. Chir. 1893. S. 502.

4) Cit. nach v. Hacker l. c.

5) Lancet 1894. Bd. 1.

6) Case of gastrotomy etc. etc. Annales of surgery 1896 April. Ref. Centralbl. f. Chir. 1896. S. 683.

9. Lejars[1]): 21j. Mädchen verschluckte in einem Aufregungszustande eine Anzahl von Geldstücken, 3 Wochen später erbrach sie 3 Centimesstücke, Schmerzen im Epigastrium, fast täglich Erbrechen. Röntgenbild zeigt ein Konglomerat von Fremdkörpern im untersten Teil des Oesophagus, ein anderes in der Regio hypogastrica. Mediale Laparotomie, 10 cm langer Schnitt in der Mitte der Vorderwand des Magens parallel zur Längsachse, Magen leer. Beim Einführen einer Sonde in die Cardia fallen die Fremdkörper (5 zusammengeklebte 10 Centimesstücke) heraus. Heilung. Dauer des Aufenthaltes der Fremdkörper im Magen respektive Oesophagus 3 Wochen.

10. Thiriar[2]). 21j. Glasschneider verschluckte beim Frühstück ein künstliches Gebiss von den Dimensionen 5 : 4 cm, dasselbe blieb über dem Zwerchfell in der Speiseröhre stecken. Extraktionsversuche per os vergeblich. Gastrotomie. Nach Eingehen mit der ganzen Hand in den Magen gelang es mit 2 Fingern in den Oesophagus zu gelangen und den Fremdkörper zu extrahieren. Heilung.

11. Trendelenburg[3]). Verschlucktes Gebiss. Als der Patient operiert wurde, war bereits gangränöse Pneumonie im Unterlappen der rechten Lunge nachweisbar. Mediane Laparotomie, Vorziehen des Magens und Fixation desselben an die Bauchdecken. 12 cm langer Schnitt an der Vorderseite des Magens in der Mitte zwischen grosser und kleiner Kurvatur. Einführung der Hand in den Magen. Nachdem der Zeigefinger die Cardia passiert hatte, konstatierte man 2 Perforationen des Oesophagus um den Fremdkörper. Entfernung des letzteren nach Lockerung mit dem Finger. Tod an gangränöser Pneumonie.

12. Henle[4]): Ein Kellner schluckte am 9. X. 99 ein künstliches Gebiss und hatte die Empfindung, dass dasselbe in der Magengegend sich befinde. Sondierung und Röntgenaufnahme erregen den Verdacht, dass der Fremdkörper im Oesophagus stecke, daher Oesophagoskopie, welche 35 cm hinter der Zahnreihe das Gebiss erkennen lässt. Extraktionsversuche erfolglos, daher mediane Laparotomie und Gastrotomie und Incision des Magens am Fundus. Die Extraktion des Gebisses gelingt nicht, daher Gastrostomie nach Witzel und Aufsuchen des Brustteils des Oesophagus nach ausgedehnten Rippenresektionen vom hinteren rechten

1) Semaine medicale 1899. p. 12 ref. nach Kränzle, Ueber die Entfernung von Fremdkörpern aus dem Magen. Diese Beiträge Bd. 29. 1901. S. 314.

2) Gastrotomy pour extraction d'une ratelier fixé dans oesophag. Bull. de l'académ. royale de méd. de Belgique 1900, Nr. 2. Centralbl. f. Chir. 1900. S. 937.

3) Jahn, Ueber Fremdkörper im tiefsten Teil des Oesophagus. In.-Diss. Leipzig 1901.

4) Siehe Gottstein l. c. S. 72.

Mediastinum. Eröffnung des Oesophagus und Extraktion des Fremdkörpers erst nach mehreren Tagen bei dem ersten Verbandwechsel. Sechs Tage später plötzlicher Exitus. Todesursache durch die Sektion nicht sichergestellt.

13. Quadflieg[1]). 44j. Frau verschluckte am 15. VII. beim Mittagessen das aus 2 künstlichen Zähnen bestehende Gebiss; hat das Gefühl, als ob dasselbe in der Mitte der Speiseröhre stecken geblieben wäre. Röntgenphotographie und Sondenuntersuchung ergeben negative Befunde. Oesophagoskopie wurde nicht gemacht, da kein Instrument zur Verfügung stand. An den zwei weiteren Tagen glaubte man einmal das Gebiss 38 cm von der Zahnreihe gefühlt zu haben, Durchleuchtung liess einen Schatten in der linken Regio hypochondrica erkennen. 19. VII. Laparotomie und da sich im Darme das Gebiss nicht fand, Eröffnung des Magens nachdem derselbe an das Peritoneum parietale fixiert war. Durch die 6 cm lange Oeffnung konnte die Hand die Cardia nicht erreichen, die Extraktion gelang erst nach 1/2stündigen Versuchen mit der Doyenschen Klemme. Anlegung einer Magenfistel, weil es nach der Extraktion des Gebisses stark geblutet und die Pat. vor der Operation stark gefiebert hatte. Fieberfreier Verlauf. Heilung. Im Oktober Schluss der Magenfistel. Heilung.

14. Wilms[2]): 28j. Mann verschluckte in der Nacht einen Teil seines künstlichen Gebisses. Röntgenaufnahme bei seitlicher Durchleuchtung ergab das Gebiss vor der Intervertebralscheibe zwischen 8. und 9. Brustwirbel. Hinabstossung in den Magen misslang. Laparotomie in der Linea alba, Anlegung einer Tabaksbeutelnaht durch die Seromuscularis des Magens an der Vorderwand und zwar am Fundus in der Nähe der grossen Kurvatur. Incision innerhalb der Tabaksbeutelnaht, Einführen des mit einem Condomfingerling überzogenen Zeigefingers der rechten Hand und Einbinden desselben in die Magenöffnung. Der Finger, der die Magenwand vor sich her einstülpt, gleitet leicht in die Cardia und fühlt in der Speiseröhre circa 5—6 cm oberhalb der Cardia das Gebiss. Da die Extraktion nicht gelang, wird durch die Nase eine Schlundsonde eingeführt, worauf die Extraktion des Gebisses möglich wurde. Entfernung des Gebisses, Naht, Heilung.

Hiezu kommen noch zwei Fälle, bei welchen die Fremdkörper in einer Striktur resp. in einem Divertikel des Oesophagus sassen. Dieselben wurden von Körte[3]) operiert.

15. 19j. Arbeiter hatte im Alter von 3 oder 4 Jahren eine ätzende Flüssigkeit getrunken, aber nur selten Schluckbeschwerden gehabt. Vor

1) Münch. med. Wochenschr. 1901. S. 146.
2) Deutsche Zeitschr. f. Chir. Bd. 60. 1901. S. 348.
3) Herzfeld. Centralbl. f. Chir. 1898. Nr. 10.

einigen Tagen beim hastigen Essen das Gefühl eines verschluckten Fremdkörpers. Sondenuntersuchung 8 Tage später konstatiert den Fremdkörper 32 cm hinter der Zahnreihe. Körte machte die Gastrostomie, fand mit vieler Mühe die Cardia und legte eine dünne Bougies durch den Oesophagus, um die Sondierung ohne Ende gegen die Oesophagusverengerung vorzunehmen. Hiebei wurde der Fremdkörper, eine kleine Schraubenmutter, herausgeschleudert. Heilung.

16. 22j. Schlosser. Seit 14 Jahren zeitweise wiederkehrende Schlingbeschwerden, 1897 dieselben mit erneuter Heftigkeit. 8 Tage später Spitalsaufnahme. 39 cm hinter der Zahnreihe ein Hindernis, das für alle Sonden undurchgängig ist. Nahrungsaufnahme unmöglich. Apomorphin führte nur einen Collaps herbei. Gastrostomie und Sondierung ohne Ende wie im vorhergehenden Falle. Am Abend des Operationstages erbrach Pat. plötzlich und zwar ein 6 cm langes Zipfel einer Knoblauchwurst, die bereits in fauliger Zersetzung begriffen war. Heilung. Der Verfasser glaubt, dass es sich hier um ein Divertikel des Oesophagus gehandelt hat, in welches der Fremdkörper hineingelangte und durch dessen Ausdehnung der Oesophagus obturiert worden war.

Im Anschluss an diese Fälle aus der Litteratur will ich über einen Fall berichten, welcher bereits im Jahre 1900 von Herrn Prof. Wölfler mit Erfolg operiert und seiner Zeit im Verein deutscher Aerzte (Sitzung vom 1. Juni 1901) vorgestellt worden ist.

Johann W., 17 J. alter Oekonom aus Lestny, eingetreten am 30. IV. 00. Im Alter von 14 Jahren wurden dem Pat. durch einen Hufschlag die rechten Schneidezähne herausgeschlagen. Seit dieser Zeit trägt er eine Zahnprothese, bestehend aus einer Gaumenplatte mit einem Häkchen und zwei Zähnen. Eine Woche vor dem Spitalseintritt verschluckte Pat. die Prothese, die schon locker war, im Schlafe, erwachte aber sofort und gieng auch gleich zu einem Arzte, der ihm ein Brechmittel verordnete. Ein zweiter Arzt stiess die Prothese nach abwärts, worauf sich Schmerzen in der Magengegend einstellten. Da dieselben andauerten, kommt der Pat. an die Klinik. Die Untersuchung ergab normale Thorax- und Abdominalorgane, die Sondierung ein 34 cm hinter der Zahnreihe sitzendes unüberwindliches Hindernis. Röntgenaufnahme in Rückenlage ergab ein negatives Resultat.

Operation am 5. Mai circa 3 Wochen nach dem Verschlucken der Prothese. Narkose mit Schleich-Siedegemisch II nach vorhergegangener subcutaner Injektion von 0,01 g Morphium. Verbrauch 160 cm^3, Dauer der Operation 1 1/2 Stunden. Medianer Bauchschnitt vom Processus xiphoideus bis zum Nabel, Vorziehen des Magens und Einschneiden desselben in der Fundusgegend parallel zur grossen Kurvatur in einer Ausdehnung von circa 10 cm; zunächst Eingehen mit dem Finger und als

man so den Fremdkörper nicht erreichen konnte, Eingehen mit der ganzen Hand und der Vorderhälfte des Vorderarms in den Magen, wobei der Vorderarm einen guten Abschluss der Magenwunde bewirkte. Ausserdem war die Umgebung der Incisionsöffnung durch exakt angelegte Kompressen vor der Verunreinigung mit Mageninhalt geschützt. Nun gelang es leicht, die Cardia zu finden. Da dieselbe verschlossen war, wird sie stumpf gedehnt, sodass es nunmehr möglich wurde, den einige Centimeter oberhalb der Cardia sitzenden Fremdkörper zu tasten und ihn unter Leitung des Fingers mit einer Zange zu extrahieren. Der Fremdkörper, der in Fig. 4 abgebildet ist, hatte eine Länge von 3,2 cm und eine Breite von 2,4 cm. Verschluss der Magenwunde durch eine dreireihige Naht, Etagennaht der Bauchwunde. Ernährung per os erst vom 5. Tage an. Glatter Wundverlauf, am 10. Tage wurden die Nähte entfernt, am 14. Tage nach der Operation verliess Pat. das Bett und am 2. VI. geheilt die Klinik.

Fig. 4.

Wenn wir von den beiden von Körte operierten Fällen, die eine gewisse Sonderstellung beanspruchen, absehen, so finden wir, dass die Gastrotomie wegen eines im Oesophagus befindlichen Fremdkörpers bislang im Ganzen erst 15mal ausgeführt worden ist. Am häufigsten, nämlich 10mal, waren es auch hier die Gebisse, welche die Ausführung der Operation erheischten, wiederum ein Beweis, mit welchen Gefahren das Tragen derartiger Gebisse verbunden ist, wenn nicht gewisse Vorsichtsmassregeln hiebei befolgt werden.

Die Resultate der Operation müssen als sehr günstige bezeichnet werden, nur im Falle Morton stand der Tod in unmittelbarem Zusammenhange mit der Operation (eitrige Peritonitis). Bei den übrigen Fällen, die nach der Operation gestorben sind (Stelzner, der zweite Fall von Trendelenburg und Henle), kann die Operation nicht direkt für den unglücklichen Ausgang verantwortlich gemacht werden.

Aus den mitgeteilten Krankengeschichtsauszügen entnehmen wir nun ohne weiteres, dass die Entfernung des Fremdkörpers aus dem Oesophagus keineswegs immer leicht gelungen ist. Dass Körte in seinen beiden Fällen den Fremdkörper nicht erreichen konnte, darf uns nicht wundernehmen, denn hier hatte es sich um eine Striktur resp. um ein Divertikel der Speiseröhre gehandelt. Es war daher ein sehr glücklicher Zufall, dass der Fremdkörper in diesen Fällen ausgehustet resp. ausgebrochen wurde. Nicht so glücklich

war Henle, dem die Entfernung des Gebisses, das 45 cm hinter der Zahnreihe sich befand, durch die Gastrotomie nicht gelang, so dass er gezwungen war, den Brustteil der Speiseröhre vom hinteren Mediastinum her freizulegen. Unter den übrigen Fällen gelang es nur Wilms durch die Einführung eines Fingers in den Magen, allerdings unter gleichzeitiger Sondierung von oben her, den Fremdkörper zu extrahieren, in allen übrigen Fällen dagegen war die Einführung der ganzen Hand in den Magen notwendig und musste auch da bisweilen zur gleichzeitigen Sondierung oder Einführung einer Schwammsonde geschritten werden. Ziemlich einfach gestaltet sich die Entfernung der Fremdkörper bei Lejars, da dieselben nach der Einführung einer Sonde in die Cardia direkt in den Magen hineinfielen. Nur in einem einzigen Falle, nämlich in dem von Wallace finden wir die Gastrotomie erst nach einer vorausgeschickten Oesophagotomie, welche nicht den gewünschten Erfolg hatte, ausgeführt. Es darf uns daher nicht wundernehmen, wenn sich über die Art des Vorgehens bei der Extraktion der Fremdkörper durch die Gastrotomiewunde eine ziemlich lebhafte Kontroverse entsponnen hat, und so möge es mir denn gestattet sein, auch diesen Punkt hier kurz zu berühren.

Zunächst war es Richardson, welcher schon Versuche an der Leiche angestellt hat, um einerseits die Entfernung der Cardia vom Munde und andererseits von dem Mittelpunkte einer am Aussenrande des linken Rectus angelegten Laparotomiewunde zu bestimmen. Er fand für die erste Distanz durchschnittlich 40 cm, für die zweite 20 cm. Richardson konnte ferner bei seinen Leichenversuchen, wenn er die Gastrotomie mit einer an gewöhnlicher Stelle angelegten Oesophagotomiewunde kombinierte, die in die beiden Oeffnungen eingeführten Finger im Brustteile des Oesophagus zur gegenseitigen Berührung bringen, d. h. mit anderen Worten den ganzen Oesophagus abtasten, eine Beobachtung, deren Richtigkeit von späteren Untersuchern. und wie ich glaube, mit Recht angezweifelt worden ist.

Bull legte bei der Operation Wert darauf, dass die Magenwunde klein angelegt und die Magenwand bei dem Versuche, in den Oesophagus zu gelangen, nach innen eingestülpt wird. Er rät ferner in allen denjenigen Fällen, in welchen man daran zweifelt, ob man mit der Oesophagotomie reüssieren werde, lieber zur Gastrotomie zu schreiten.

Gangolphe[1]) empfiehlt für Fremdkörper, die tiefer als 25—26 cm hinter der Zahnreihe sitzen, unbedingt die Gastrotomie.

In jüngster Zeit berichtet Wilms (l. c. pag. 352) über Leichenversuche, welche Kockel und Birch-Hirschfeld ausgeführt haben, und welche ergaben, dass man bei in den Magen eingeführter ganzer Hand mit den Fingern bei jüngeren Individuen leicht bis zum 8. Brustwirbel resp. bis zur Intervertebralscheibe zwischen 8. und 9. Brustwirbel, bei älteren Individuen bis zum 9. oder an die Grenze zwischen 9. und 10. Brustwirbel gelangen kann. Dagegen misslangen alle Versuche, welche die Experimente von Richardson nachahmten, weil der in die Oesophagotomiewunde eingeführte Finger nur bis zum 5. bis 6. Brustwirbel hinabgeführt werden konnte, daher das Stück zwischen 6. und 7. Brustwirbel nicht abzutasten war. Wilms zieht daraus den Schluss, dass die Oesophagotomie für Fremdkörper, welche abwärts vom 7. Brustwirbel sitzen, nicht so viel leisten kann, wie die Gastrotomie. Um jedoch die Gefahren der Infektion, welche eine derartige weite Eröffnung des Magens mit sich bringt, zu verringern, schlägt Wilms vor, bei der Entfernung von Fremdkörpern durch die Gastrotomie den Magen in der Gegend des Fundus durch einen kleinen Schnitt zu eröffnen und den mit einem Condomfingerling bedeckten Zeigefinger mittels einer Tabaksbeutelnaht in diese Incisionswunde einzubinden, und bloss mit diesem Finger den Zugang zur Speiseröhre aufzusuchen. Während auf diese Weise dem Ausfliessen von Magensaft vorgebeugt wird, gelingt es trotzdem, in den Oesophagus zu gelangen, weil der Finger die Magenwand nach innen einstülpt und bei der am Fundus angelegten Oeffnung einen viel kürzeren Weg bis zur Cardia zurückzulegen hat. Auf diese Weise konnte Wilms ohne Schwierigkeiten sogar bis zur Intervertebralscheibe zwischen 7. und 8. Brustwirbel gelangen, was ja für die meisten Fremdkörper genügt.

So dankenswert diese Untersuchungen von Wilms und so beherzigenswert seine Vorschläge auch sind, so zeigen seine Ausführungen doch zwei schwache Punkte, welche wohl jedem aufmerksamen Leser aufgefallen sein mögen, und die v. Hacker[2]) öffentlich zur Diskussion gestellt hat. Erstens ist Wilms den Beweis

1) Lyon médical 1895. Nr. 3. Cit. nach Dobbertin, Ueber Fremdkörper in der Speiseröhre. Langenbeck's Archiv Bd. 66. 1902.

2) Ueber die zweckmässigsten Verfahren, um Fremdkörper aus dem unteren Teile der Speiseröhre vom Magen aus zu entfernen. Diese Beiträge Bd. 32. 1902. S. 532.

dafür schuldig geblieben, dass die früheren Operateure den Magen nicht in der Nähe des Fundus eröffnet haben und zweitens ist das Einführen eines Fingers in die Speiseröhre und das Tasten des Fremdkörpers daselbst keineswegs gleichbedeutend mit seiner Entfernung. Man bedenke nur, welche Schwierigkeiten die Entfernung des Fremdkörpers in den Fällen Bull, Finney und Quadflieg gemacht hat, trotzdem hier die ganze Hand in den Magen eingeführt worden war. Es hat sich nun v. Hacker durch eigene Leichenuntersuchungen davon überzeugen können, dass der Eingang zur Cardia bisweilen durch Faltenbildung so verlegt sein kann, dass sowohl bei der Einstülpung des Magens durch den von einer kleinen Oeffnung eingeführten Finger als auch bei der Einführung der ganzen Hand in den vorgezogen gehaltenen geöffneten Magen der Eingang zur Cardia nicht gefunden zu werden braucht. v. Hacker empfiehlt daher, zunächst das Verfahren des Fingereinbindens nach Wilms kombiniert mit der Umwickelung von Gaze zu versuchen und erst hierauf zur Einführung der ganzen Hand in den vorgezogenen geöffneten resp. in den provisorisch herausgenähten und geöffneten Magen zu schreiten. Diese Vorschläge haben jedenfalls für sich, dass sie eine gewisse Progression des Eingriffes darstellen.

Bei diesen, denn doch ziemlich widersprechenden Angaben, war es mir nur sehr erwünscht, dass auch ich die Gelegenheit hatte. dank dem liebenswürdigen Entgegenkommen des Herrn Hofrat Chiari, dem ich auch an dieser Stelle nochmals bestens danke. im hiesigen pathologisch-anatomischen Institute einige Leichenversuche ausführen zu können. Ich ging hiebei in der Weise vor, dass ich zunächst die Bauchhöhle in der Mittellinie zwischen Processus ensiformis und Nabel eröffnete, den Magen vorzog und den Zeigefinger nach Wilms in eine kleine am Fundus gelegene Incisionsöffnung der vorderen Magenwand einband. Hierauf suchte ich ganz nach den Vorschriften Wilms' den untersten Teil des Oesophagus. Nach Vollendung dieses Versuches eröffnete ich den Magen unter Benützung der schon gesetzten Incision so weit, dass ich die ganze Hand in denselben einführen konnte und drang nun wiederum gegen die Speiseröhre vor. Die Versuche sind an Leichen erwachsener männlicher und weiblicher Personen in den mittleren Lebensjahren ausgeführt worden. Es ist mir nun in sämtlichen Versuchen (es mag ja dies Zufall gewesen sein) gelungen, die Cardia entweder sofort oder doch rasch zu finden, allerdings hat sich das Auffinden der Cardia bei der in den Magen eingeführten ganzen

Hand viel leichter gestaltet, als bei dem in den Magen eingebundenen Finger. Ich möchte aber ein Moment zu bedenken geben. Ich habe bei meinen Leichenversuchen die Cardia stets offen gefunden. Wenn sie jedoch beim Lebenden geschlossen ist, wie es ja auch in unserem Falle zutraf, dann dürfte wohl die Auffindung der Cardia mit einem Finger ihre Schwierigkeiten haben, auch dann, wenn man sich streng an die kleine Kurvatur hält, was ich als den besten Anhaltspunkt, um in den Oesophagus zu gelangen, halten möchte.

Aber in einem und zwar wichtigen Punkte differieren die Resultate meiner Untersuchungen von denen Wilms'. Ich konnte nämlich beim Einführen der ganzen Hand in den Magen einen viel grösseren Teil des unteren Oesophagusabschnittes abtasten als bloss mit dem einzelnen eingeführten Finger, so dass also auch nach dieser Richtung hin die im Magen eingeführte ganze Hand, welche gestattet zwei Finger in den Oesophagus einzuführen, entschieden mehr leistet, als wie der eingebundene Finger[1]). Aber alle diese Erwägungen können nicht die grosse Bedeutung schmälern, welche in der That dem Wilms'schen Verfahren zukommt. Denn dieses Verfahren kann ja, wie der Fall Wilms' beweist, von Erfolg begleitet sein und es gefährdet in keiner Weise die Asepsis der Operation. Aber das Studium der in der Litteratur niedergelegten Fälle lässt wohl berechtigte Zweifel aufkommen, ob das Verfahren in allen Fällen zum Ziele führen wird. Ich glaube nicht. Dann bleibt schliesslich doch nichts anderes übrig, als den Magen am Fundusteile weit zu eröffnen, ihn vor die Bauchhöhle zu ziehen und mit der ganzen Hand einzugehen. Dass der Operateur dann seine Hand durch einen sterilen Kautschukhandschuh vor Infektion schützt, dass die Bauchhöhle durch Kompressen gut abgeschlossen und das Magenlumen zunächst von einem kleineren Schnitte her ausgetupft werden muss, dies alles ist so selbstverständlich, dass ich diese Punkte nur berühre, ohne sie im Detail auszuführen.

Und so möchte ich denn glauben, dass gerade in der gegen-

1) Aus der Wilms'schen Arbeit konnte ich nicht genau entnehmen wo die Incision am Magen bei den Leichenversuchen gemacht wurde, über welche Wilms berichtet. Wurde sie in der Gegend des Pylorus gemacht, dann würden sich die differenten Ergebnisse in unseren beiderseitigen Versuchen sehr einfach lösen, da ich ja, wie gesagt, bei meinen Versuchen die Längsincision des Magens am Fundus angelegt habe.

seitigen Ergänzung dieser beiden Methoden, sowie in ihrer Progression der Hauptwert des Wilms'schen Verfahrens gelegen ist.

Litteratur.

Ausführliche Litteratur-Angaben in den in den Fussnoten citierten Sammelarbeiten von Fischer und Kaloyèropulos. Die jüngst erschienene Dissertation von Wilh. Fischer, „Ueber Fremdkörper des normalen Oesophagus und ihre Entfernung aus demselben" (Marburg) konnte nicht mehr berücksichtigt werden.

Beiträge zur klinischen Chirurgie. XLI.

H. Laupp'sche Buchhandlung in Tübingen.

AUS DER

TÜBINGER CHIRURGISCHEN KLINIK

DES PROF. DR. v. BRUNS.

XXIV.

Beiträge zur Kenntnis der akuten infektiösen Osteomyelitis und ihrer Folgeerscheinungen.

Auf Grund von 1058 Fällen der v. Bruns'schen Klinik.

Von

Oberarzt Dr. **Trendel,**
kommandiert zur Klinik.

(Mit 1 Kurve.)

In diesen Beiträgen ist im Jahre 1888 eine statistische Bearbeitung der bis dahin in der Tübinger Klinik beobachteten Fälle von akuter Osteomyelitis veröffentlicht worden, indem Haaga[1]) die Osteomyelitis der langen Röhrenknochen, Fröhner[2]) die der kurzen und platten Knochen bearbeitet hat. Insgesamt konnten Beide über 414 Kranke berichten, welche im Verlaufe von annähernd 40 Jahren behandelt worden waren. Es handelte sich um 470 Erkrankungen von röhrenförmigen und 34 von kurzen und platten Knochen.

Von meinem hochverehrten Chef, Herrn Prof. Dr. v. Bruns, dem ich dafür ergebensten Dank auch an dieser Stelle ausspreche, bin ich beauftragt, die Statistik von Haaga und Fröhner bis zur Gegenwart fortzusetzen, so dass damit eine Uebersicht über einen

1) Diese Beiträge Bd. V.
2) Ibid.

Zeitraum von über 50 Jahren gegeben ist. Unser Material umfasst aus dieser Zeit insgesamt 1058 Kranke, bei welchen 1279 Knochen beteiligt waren. Es handelte sich um 1110 Erkrankungen von Röhrenknochen und 169 Erkrankungen kurzer und platter Knochen.

Trotz dieser grossen Zahlen kann freilich ein absolut vollständiges Bild nicht gegeben werden. Bei ganz leichten Erkrankungen, besonders an den kleineren Knochen, welche nur auf einen geringen Umfang beschränkt sind, kommt es hie und da nur zu einer Verdickung des Knochens und dann geht die Erkrankung spontan zurück, oder es erfolgt nach Ausstossung eines kleinen meist kortikalen Sequesters Heilung. Diese Kranken werden, da ein Eingriff von grösserem Umfange nicht erforderlich ist, nicht alle der Klinik zugeführt. Die schwersten Formen dagegen, welche an den grossen Röhrenknochen mit Beteiligung der benachbarten Gelenke und mit Metastasen in anderen Körperteilen verlaufen, treten unter dem Bilde der schwersten septischen Allgemeininfektion auf und enden nahezu ausnahmslos in wenigen Tagen tödlich. Ebensowenig wie eine Ueberführung zur Klinik ist dann oft intra vitam die Stellung einer sicheren Diagnose möglich. Ebenso sind unsere Angaben über das endgiltige Schicksal der Kranken sehr lückenhaft, da wegen ihrer grossen Anzahl und des langen Zeitabschnittes des Berichtes keine Erkundigungen in der Heimat über die einzelnen Kranken eingezogen werden konnten.

Im folgenden soll eine Reihe von Fragen besprochen werden, welche zum Teil nur an Hand eines grossen und gut beobachteten Materials beantwortet werden können.

1. Geschlecht der Kranken.

Von allen Autoren wird das überwiegend häufige Erkranken des männlichen Geschlechts betont. So berichten Demme[1]), Lücke[2]), Helferich[3]), Schede[4]), Kocher[5]), Müller[6]), Heidenhain[7])

1) Arch. f. klin. Chir. Bd. III.

2) Deutsche Zeitschr. f. Chir. Bd. IV.

3) Ibid. Bd. X.

4) Mitteil. aus der chirurg. Abteilung des städtischen Krankenhauses in Friedrichshain.

5) Deutsche Zeitschr. f. Chir. Bd. XI.

6) Ibid. Bd. XXI.

7) Verhandl. des 23. Kongresses der deutschen Gesellschaft f. Chir.

insgesamt über 125 Fälle, von denen 96 männlich und 29 weiblich sind, was einem Verhältnis von 3,31 : 1 entspricht.

Von unsern 1058 Kranken gehörten 799 dem männlichen und 259 dem weiblichen Geschlecht an, was ein Verhältnis von 3,08 : 1 ergiebt. Unsere Zahlen bestätigen also das weitaus häufigere Erkranken des männlichen Geschlechts.

Eine Erklärung für die häufigeren Erkrankungen der Männer findet Kocher darin, dass das weibliche Geschlecht viel seltener Schädlichkeiten ausgesetzt ist, wie z. B. Erkältung oder Traumen. Unsere Statistik spricht nicht dafür. Es müssten dann ja bei Kindern, bei welchen wohl beide Geschlechter in gleich hohem Grade diesen Schädigungen preisgegeben sind, auch für beide Geschlechter die Zahlen gleich sein. Von unseren dem 1. bis 5. Lebensjahre angehörigen 66 Kranken der letzten 15 Jahre sind nun 46 männlich und 20 weiblich, das männliche Geschlecht ist also auch hier, wenn auch nicht in dem Masse, wie im allgemeinen Durchschnitt, bedeutend in der Ueberzahl. Wir sind also nicht im Stande, dies auffallende Missverhältnis in der Beteiligung beider Geschlechter zu erklären.

2. Beruf und Heimat der Erkrankten.

Eine Durchsicht der Litteratur ergiebt, dass die Krankheit nicht überall in gleicher Weise verbreitet zu sein scheint. In Pommern ist nach den Veröffentlichungen aus der Greifswalder Klinik die Krankheit häufig, ebenso nach Lücke in der Schweiz, und dann vor allem in Böhmen, wo die Prager deutsche Chirurgische Klinik im Verlaufe von 15 Jahren gegen 700 Fälle in den verschiedenen Stadien zu behandeln hatte [Funke[1]), Gussenbauer[2])]. In Halle hatte R. v. Volkmann[3]) verhältnismässig sehr häufig Gelegenheit, die Krankheit zu beobachten, er betont besonders ihr Vorkommen auf dem Lande, während er die Affektion in den grösseren Städten viel seltener sah. Andererseits wird von Feuchtwanger[4]) hervorgehoben, dass die Osteomyelitis in München und seiner nächsten Umgebung sehr selten sei, so dass in manchem Semester kaum ein Fall zur Behandlung komme. Demme wiederum nimmt an, dass die Erkrankung nur die ärmsten Klassen der Bevölkerung befalle. —

1) Zeitschr. f. Heilkunde. Bd. XVI.

2) Verhandl. des 23. Kongresses der deutschen Gesellschaft f. Chir. S. 77.

3) R. v. Volkmann, Beiträge zur Chirurgie. 1875. S. 144.

4) Feuchtwanger, Beitrag zur Lehre von der akuten Osteomyelitis. Diss. München 1890.

Unter unseren Kranken befinden sich 195 noch nicht schulpflichtige Kinder zwischen 1. und 6. Lebensjahr, 418 Kinder vom 7. bis 14. Jahre besuchten die Schule. Von den jenseits dieser Jahre befindlichen Kranken war ein grosser Teil, nämlich 132, in der Landwirtschaft beschäftigt, 25 waren Maurer, 18 Schlosser, 16 Schuhmacher, 13 Schmiede, 13 Weber, 11 Zimmerleute und 10 Schneider. Der Rest der männlichen Kranken verteilte sich auf die verschiedensten Berufszweige, meist waren es Handwerker.

Dass ein Beruf besonders stark von der Osteomyelitis heimgesucht wäre, lässt sich aus diesen Zahlen nicht entnehmen. Ohne Frage ist ja in einer Reihe von Fällen, wie später nachgewiesen werden soll, die Lokalisation der Erkrankung an einem bestimmten Knochen durch ein Trauma erfolgt. A priori wäre es also möglich, dass in einem Berufe, in welchem der einzelne besonders leicht Traumen ausgesetzt ist, z. B. der Zimmermann oder Schlosser, häufiger Erkrankungen vorkommen, als in einem weniger gefährdeten Erwerbszweig.

Die oben mitgeteilten Zahlen entsprechen jedoch dem Verhältnis wie die einzelnen Berufsarten im allgemeinen die Klinik aufsuchen. Auch ein bedeutender relativer Unterschied zwischen ärmeren und reicheren Klassen der Bevölkerung ist nicht nachzuweisen.

Was den Wohnsitz zur Zeit der Erkrankung anbelangt, so stammten in Württemberg aus dem Schwarzwaldkreis, welchem Tübingen angehört, 566, von den benachbarten Kreisen aus dem Donaukreis 158 und dem Neckarkreis 128, aus dem entfernt liegenden Jagstkreis dagegen nur 82 Kranke. Diese Zahlen liefern eben nur den Beweis dafür, dass aus den in der Nähe von Tübingen liegenden Bezirken der Klinik relativ die meisten Kranken zugehen, sonstige Schlüsse, dass vielleicht ein Teil des Landes besonders viele oder wenige Erkrankungen aufweise, oder dass die Krankheit an einzelnen Orten endemisch oder epidemisch auftrete, lassen sich, wie schon Haaga nachgewiesen hat, nicht ziehen.

Von den Kranken stammten 150 = 18,8% aus den Oberamtsstädten des Landes, 784 = 81,2% von Landorten. Viele von unseren Oberamtsstädten sind kleine Ortschaften mit einer hauptsächlich Ackerbau treibenden Bevölkerung, andererseits sind einzelne grosse Industrieorte nicht Sitz von Oberämtern. Vor allem aber wenden sich die Einwohner der grösseren Städte, wie z. B. Stuttgart, Heilbronn, Ulm, den dort befindlichen Krankenhäusern häufig zu. Auch hier entsprechen die Zahlen von Stadt und Land dem Verhältnis, in welchem die Klinik von der Bevölkerung aufgesucht wird.

3. Jahreszeit der Erkrankung.

Solange in früheren Jahren eine Erkältung als hauptsächliche Ursache für das Zustandekommen einer Reihe von Infektionskrankheiten betrachtet wurde, nahm man an, dass auch die Osteomyelitis in den feuchten und kalten Monaten des Jahres besonders häufig zum Ausbruch komme (Schede, Kocher), während die wärmere Jahreszeit weniger stark beteiligt sei.

Insgesamt findet sich bei 852 Fällen eine Angabe über den Zeitpunkt der Erkrankung, und zwar ist fast immer der Monat genau angegeben, seltener in der Krankengeschichte die Jahreszeit im Allgemeinen angeführt.

Es sind erkrankt im:

Januar . . .	73	Juli	53
Februar . .	55	August . . .	82
März . . .	68	September . .	57
April . . .	58	Oktober . . .	73
Mai	55	November . .	77
Juni	53	Dezember . .	63.
	Ausserdem im		
Frühjahr . .	16	Herbst . . .	20
Sommer . .	25	Winter . . .	22.

Die einzelnen Monate zeigen, wie auch Haaga fand, keine bedeutenden Unterschiede. Die wenigsten Fälle, je 53, kommen auf die Monate Juni und Juli, dagegen steht der nächstfolgende August an der Spitze mit 82 Erkrankungen, ihm kommen nahe die Monate November, Januar und März.

Eine Uebersicht über die einzelnen Jahreszeiten zeigt, dass
auf das Frühjahr (März, April, Mai) 197 Fälle = 23,12%,
auf den Sommer (Juni, Juli, August) 213 Fälle = 25,0%,
auf den Herbst (September, Oktober, November) 227 Fälle = 26,64%,
auf den Winter (Dezember, Januar, Februar) 213 Fälle = 25,0%
kommen.

Sommer und Winter haben demnach gleichviele Erkrankungen aufzuweisen, der Herbst um ein Geringes mehr, das Frühjahr um etwas weniger. Unsere Zahlen ergeben also, dass keine Jahreszeit als besonders stark beteiligt betrachtet werden kann, und dass vor allem ein überwiegendes Vorkommen von Erkrankungen in der kalten Jahreszeit nicht zutrifft.

4. Häufigkeit der Erkrankung in den einzelnen Lebensaltern.

Nach den übereinstimmenden Angaben aller Autoren werden die Jahre des Knochenwachstums hauptsächlich von der Osteomyelitis befallen. Die stärkere Entwicklung der Gefässe, die Neubildung der Zellen schaffen in den wachsenden Knochen einen Locus minoris resistentiae und begünstigen so das Eindringen und die Vermehrung der Mikroorganismen. Klinisch zeigt sich dies dadurch, dass die Erkrankung an den Diaphysenenden, und zwar in der Nähe derjenigen Epiphysen, welche hauptsächlich am Knochenwachstum beteiligt sind, besonders häufig ihren Ausgangspunkt nimmt.

Die Osteomyelitis nach Vollendung des Knochenwachstums galt früher für äusserst selten, die Fälle dieses Lebensalters wurden meist für Recidive früher überstandener und nicht diagnosticierter Osteomyelitis oder für sekundäre Erkrankungen gehalten. Lohmann[1]) konnte im Jahre 1892 nur 21 Fälle zusammenstellen, die in einem Alter von 20 bis 54 Jahren zur Zeit ihrer Erkrankung standen, und zwar hatten nur 14 das 24. Lebensjahr überschritten. In neuerer Zeit sind Mitteilungen über eine stärkere Beteiligung der höheren Altersklassen zahlreicher geworden. So berichtet z. B. Funke, dass von 660 Kranken der Prager chirurgischen Klinik 42 = 6,5% älter als 25 Jahre waren. Auch in den Jahresberichten der Heidelberger Klinik ist je 1 Kranker von 27, 38, 51 und 55 Jahren angegeben.

Ueber unser Material finden sich im ganzen bei 1051 Kranken genaue Angaben über das Alter zur Zeit der Erkrankung, welche ich hier folgen lasse. Ausserdem wurden bei 11 jenseits des 25. Lebensjahres stehenden Kranken Recidive beobachtet, welche ebenfalls hier aufgenommen sind. Es standen Kranke im

Lebensjahr	Zahl der Kranken	Lebensjahr	Zahl der Kranken
1	13	9	48
2	19	10	70
3	17	11	56
4	12	12	64
5	29	13	76
6	36	14	77
7	30	15	83
8	27	16	73

1) Lohmann, Akute Osteomyelitis beim Erwachsenen. Diss. Greifsw. 1892.

Lebensjahr	Zahl der Kranken	Lebensjahr	Zahl der Kranken
17	98	35	1
18	61	36	2
19	36	37	3
20	16	38	2
21	17	40	1
22	9	41	2
23	6	42	4
24	11	43	4
25	7	44	1
26	3	45	2
27	5	46	2
28	6	49	1
29	6	50	2
30	5	52	2
31	3	53	1
32	4	55	1
33	2	58	1
34	4	59	1

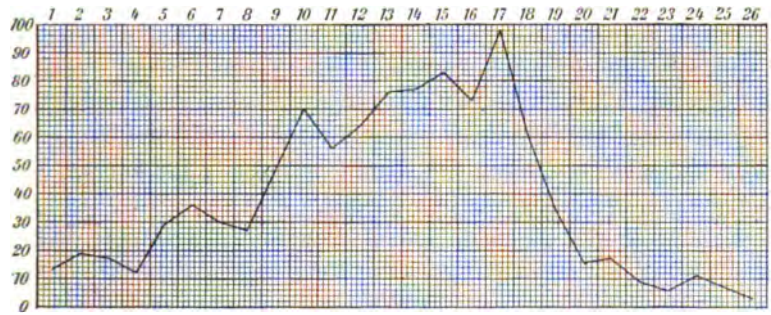

Zahl der Erkrankungen an Osteomyelitis vom 1. bis 26. Lebensjahr.

Die Kurve zeigt, nur einmal von einer sprungweisen Erhöhung im 10. Lebensjahr unterbrochen, ein stetiges Anwachsen der Zahlen bis zum 17. Jahr, welches mit 98 Fällen den höchsten Punkt bildet. Innerhalb der drei nächsten Jahre findet ein jäher Abfall statt bis zum 6. Teil der im 17. Lebensjahr erreichten Höhe. Von da an finden sich auf der Kurve nur minimale Erhöhungen.

Auf das erste Decennium entfallen 301 Erkrankungen = 28,64% der Gesamtzahl. Auf die erste Hälfte des Dezenniums kommen davon 90 Fälle = 8,56%, auf die zweite 211 Fälle = 20,08% der Gesamtzahl der 1058 Fälle.

Dem zweiten Decennium kommen zu 639 Fälle = 60,8% unserer gesamten Erkrankungen, davon wiederum dem 11.—15. Jahre 356 = 33,87%, dem 16.—20. Jahre 283 = 26,93% aller Kranken. Nehmen wir in diesem Decennium dagegen das 13.—17. Jahr zusammen, so treffen darauf 407 Fälle = 38,72% aller Erkrankungen.

Im dritten Decennium stehen nur 75 Kranke, entsprechend 7,04% der Gesamtzahl. Auf die erste Hälfte des Dezenniums fallen 50 Kranke = 4,76%, auf die zweite 25 = 2,28%.

Im vierten Decennium ist die Zahl der Kranken noch geringer, es sind nur 22 = 1,71% aller Fälle. Die erste Hälfte nimmt davon 14 = 1,14%, die zweite 8 = 0,57% in Anspruch.

Noch kleiner ist die Summe der Angehörigen des fünften Decenniums, sie beträgt nur 18 = 1,33% aller Kranken. Auf die erste Hälfte kommen 13 = 1,05%, auf die zweite 5 = 0,28% unserer Kranken.

Im sechsten Decennium finden wir nur 6 Kranke = 0,57%. Davon gehören der ersten Hälfte der Jahre 51—60 4 = 0,38%, der zweiten 2 = 0,19% an. Vom 59. Lebensjahr an hatten wir keine Neuerkrankungen oder Recidive mehr zu behandeln.

Ein Ueberblick über diese Zahlen zeigt, dass auf die ersten 20 Lebensjahre mit zusammen 940 Kranken 89,44% treffen, dass also diese Jahre, die Zeit des hauptsächlichsten Knochenwachstums, so stark beteiligt sind, dass die höheren Altersklassen, auf welche insgesamt nur etwa der zehnte Teil aller Fälle kommt, vollständig dadurch zurückgedrängt werden.

Und in diesem Zeitraum haben wiederum den Hauptanteil die Jahre 13—17 mit 407 Fällen, entsprechend 38,72% der Gesamtzahl. Die Jahre 13—17 sind also als am meisten durch die Osteomyelitis gefährdet zu betrachten.

5. Verschiedenheiten des Krankheitsbildes in den einzelnen Lebensaltern.

Eine Uebersicht über unsere Fälle zeigt, dass der Verlauf der Osteomyelitis in den einzelnen Lebensaltern recht erhebliche Verschiedenheiten aufweist.

Ueber die Erkrankungen im frühen Kindesalter, vor allem im Säuglingsalter, finden sich erst in den letzten Jahren Mitteilungen [Swoboda[1]), Herzog und Krentwig[2]), Neumark[3])].

1) Wien. klin. Wochenschr. 1897. 2) Münch. med. Wochenschr. 1898.
3) Arch. f. Kinderheilkunde. 1897. Bd. 22.

Fraglos kommt die Osteomyelitis in dieser Zeit viel häufiger vor, als man nach diesen spärlichen Veröffentlichungen schliessen sollte. Wohl bei manchem Kind, das unter Fieber und Krämpfen in kurzer Zeit zu Grunde geht, bevor es zur Abscessbildung an den erkrankten Knochen kommt, kann intra vitam eine bestimmte Diagnose nicht gestellt werden, wenn überhaupt ein Arzt zu Rate gezogen wird. Bei der Sektion werden sekundäre Erscheinungen der Osteomyelitis, wie multiple Abscesse in den inneren Organen, dann nicht richtig gedeutet, da aus Schonungsrücksichten eine Eröffnung der Knochenmarkhöhlen unterbleibt.

Was nun die Einzelheiten der Osteomyelitis in der frühesten Lebenszeit betrifft, so geht die Erkrankung meist von der Epiphysenfuge selbst aus. Epiphysenlösungen, Vereiterungen der benachbarten Gelenke durch direktes Uebergreifen der Eiterung und damit ein äusserst schweres Krankheitsbild kommen häufiger vor, als bei der Osteomyelitis der späteren Kinder- und der Jünglingsjahre, welche von dem der Epiphyse benachbarten Ende der Diaphyse, der sog. Metaphyse, in den meisten Fällen ihren Ausgang nimmt. Eine weitere Eigentümlichkeit der Erkrankung in diesem Alter ist das häufige Befallenwerden mehrerer Knochen, und zwar folgen sich die Erkrankungen der einzelnen Knochen in kurzen Abständen und in schwerer Form, während in den späteren Jahren meist gewisse Zeitabschnitte, oft Wochen und Monate, zwischen dem Befallenwerden eines weiteren Knochens liegen und dann diese sekundären Erkrankungen in der Regel milder verlaufen, als an dem zuerst erkrankten Knochen.

In den ersten Lebensjahren, zumal im Alter des zarten Säuglings, nimmt demnach die Osteomyelitis einen viel stürmischeren und schwereren Verlauf und bedroht dadurch in höherem Masse das Leben der Erkrankten.

Unter unseren Kranken der letzten 15 Jahre standen zur Zeit der Erkrankung in den 5 ersten Lebensjahren 66, davon 10 im ersten Lebensjahre. Von diesen letzteren stand zur Zeit der Erkrankung je ein Kind in der 2. und 4. Woche des Lebens, die übrigen zwischen dem 6. und 12. Monat. Im akuten Stadium kamen davon 8 Kinder zur Behandlung. Von diesen erlagen der Krankheit 3 infolge von Gelenkvereiterung oder allgemeiner Sepsis, bei der Mehrzahl der übrigen war das Krankheitsbild ein recht schweres, bei einem Kinde erfolgte Lösung der oberen Femurepiphyse, bei den übrigen war eine mehr oder minder schwere Beteiligung der benachbarten Gelenke zu

verzeichnen oder Erkrankung mehrerer Knochen.

Von den 56 Kindern im 2. bis 6. Lebensjahre kamen im akuten Stadium, das für die Schwere des Krankheitsbildes allein in Betracht kommen kann, 12 Kinder in Behandlung. Hier hatten wir bei 4 Kindern eine Beteiligung mehrerer Knochen zu verzeichnen, bei anderen Epiphysenlösungen oder Spontanfrakturen.

Einer der Fälle, der zugleich unter allen unseren Fällen die zahlreichsten Knochenerkrankungen aufwies, wird als Beispiel für die Schwere des Krankheitsbildes im Kindesalter hier mitgeteilt.

Der 2 1/2 j. Friedrich H. erkrankte Anfang Juni 1895 akut mit Fieber und Schmerzen im linken Knie. Bald stellte sich auch hier eine vom Knie bis zu den Zehen reichende Rötung und Schwellung ein.

Bei der Aufnahme in die Klinik am 5. Juni fand sich bei dem hochfiebernden, anämischen und sichtlich schwer kranken Kinde am linken Bein ein Abscess, welcher vom Knie bis zur Mitte des Unterschenkels herab reichte. An der Grenze zwischen Diaphyse und oberer Epiphyse der l. Tibia war deutlich abnorme Beweglichkeit und Krepitation nachzuweisen

Sofort wurde in Aethernarkose durch 2 je 10 cm lange Längsincisionen an der Innen- und Aussenseite der Tibia der Abscess geöffnet. Der Knochen lag innen auf 8 bis 10 cm bloss, die obere Epiphyse war gelöst. Tamponade und feuchter Verband. Im Eiter wurde Staphylococcus pyogenes aureus nachgewiesen.

6. VI. Andauernd hohes Fieber. An beiden Oberarmen unter dem Deltoideus sowie am rechten Handrücken sehr schmerzhafte Anschwellungen. — 9. VI. Incision am rechten Oberarm im oberen Drittel an der Aussenseite. 1 Esslöffel Eiter, Knochen oder Gelenk nicht entblösst. — 12. VI. Unter neuem Fieberanstieg auf 39,8° morgens Schmerzen im linken Unterarm. Kein Abscess. — 13. VI. Morgens 40,1°. Incision von zwei neuen Abscessen, einem unter der Clavicula, einem auf dem rechten Scheitelbein; je 1 Kaffeelöffel Eiter. Am linken Unterarm hat die Schwellung zugenommen, an der rechten Wade ist eine neue entstanden. Beide oberen Augenlider stark ödematös. Das Kind verfällt. — 15. VI. Dauernd hohes Fieber. Kind soporös. Auf beiden Lungen pleuritisches Reiben, links Knisterrasseln. Incision des rechten Wadenabscesses. Kein rauher Knochen. — 16. VI. Morgens Exitus letalis.

Die Sektion ergab Osteomyelitis beider Tibiae, beider Humeri, des linken Radius und der linken Ulna, des rechten Os parietale, sowie der rechten 2. und 8. und der linken 9. Rippe am Angulus costarum beiderseits, hier wölbte sich der Abscess in Kirschgrösse nach der Pleurahöhle zu vor. An den beiden Humeri und an der linken Tibia war der Ausgangspunkt der Eiterung die obere Epiphysengrenze, an der Tibia wurde die spontane Lösung der Epiphyse nachgewiesen. Ausserdem fand sich

eine Phlegmone beider Orbitae, eitrige Phlebitis beider Sinus cavernosi, doppelseitige fibrinöse Pleuritis, Pneumonie beider Unterlappen und Abscesse in der Herzwand, den Nieren und im Kleinhirn. Ebensowenig wie an den Tonsillen konnte im übrigen an der Leiche eine Eingangspforte für die Infektion nachgewiesen werden.

Insgesamt 10 Knochen waren in schnellster Aufeinanderfolge von der kaum 2 Wochen bis zum tödlichen Ende dauernden Infektion ergriffen worden. Wie bei den meisten Fällen mit tödlichem Ausgang waren auch hier die metastatischen Abscesse in den inneren Organen die direkte Todesursache.

Was ferner die Erkrankungen vom 6.—25. Jahre, den Jahren des hauptsächlichsten Knochenwachstums betrifft, welchen ja die überwiegende Mehrzahl der Kranken angehört, so wird eine Beschreibung der Einzelheiten der Erkrankung später gelegentlich der Beschreibung der Erkrankungen der einzelnen Knochen gegeben werden. Im Allgemeinen kann man nach unserer Statistik sagen, dass die Osteomyelitis in diesen Jahren, wenn sie auch in einem grossen Teile der Fälle als schwere Infektion auftritt, doch keineswegs mehr die furchtbare, nahezu regelmässig tödlich endende Krankheit ist, wie es nach den ersten Beschreibungen, besonders von Chassaignac[1]), scheint.

Endlich ist noch das Alter jenseits des 25. Lebensjahrs zu berücksichtigen. Aus dem Material der v. Bruns'schen Klinik hat Garrè[2]) 14 jenseits des 25. Lebensjahres erfolgte Erkrankungen an Osteomyelitis beschrieben. Auch in diesem Lebensalter ist der Verlauf der Erkrankung häufig ein recht schwerer, denn von den 14 Kranken Garrè's starben 3, ausserdem musste einmal amputiert werden. Von 21 Fällen von Osteomyelitis Erwachsener, welche Lohmann zusammenstellte, starben 8.

Nach unserer Statistik waren zur Zeit der Erkrankung älter als 25 Jahre insgesamt 71 Kranke, davon 11 Fälle sicher als Recidive aufzufassen. Von diesen wurden innerhalb der letzten 15 Jahre behandelt 40: 4 starben in der Klinik, auch waren wiederholt Amputationen nötig. Die Schwere der Osteomyelitis in höheren Jahren entspricht nach diesen allerdings geringen Zahlen etwa derjenigen des zweiten Decenniums.

1) Chassaignac, Mémoire sur l'ostéomyélite. 1853.
2) Diese Beiträge Bd. X.
3) A. a. O.

6. Eingangspforten und Ursachen der Erkrankung.

Wir wissen, dass die Osteomyelitis durch eine Reihe von Entzündungserregern hervorgebracht wird, welche durch die an irgend einer Stelle des schützenden Epithels beraubte Haut oder Schleimhaut eindringen, mit dem Blut kreisen und sich dann in irgend einem Knochen lokalisieren, besonders zur Zeit der weniger widerstandsfähigen Knochenwachstumsperiode. Relativ selten nur gelingt es die Eingangspforte der Krankheitserreger sicher nachzuweisen, da meist der primäre Herd ausheilt bevor die sekundäre Osteomyelitis in Erscheinung tritt.

Die Eintrittsstellen der pathogenen Keime sind mannigfacher Art. Schon intrauterin kann eine Infektion durch das Blut der erkrankten Mutter erfolgen. So erkrankte in einem Falle von Elgart[1]) die Mutter im 7. Monat der Gravidität an akutem Gelenkrheumatismus mit Endocarditis. 10 Tage nach der Geburt erkrankte das Kind an typischer Osteomyelitis beider Tibiae. Auch von d'Astros[2]) wird eine derartige Erkrankung mitgeteilt. Eine Infektion kann ferner beim Durchtreten des Kopfes durchs Becken oder in der ersten Zeit nach der Geburt von der inficierten Nabelschnur aus erfolgen.

In den ersten Lebensjahren wird durch die mit oberflächlichen Läsionen des Darmes verbundenen Darmkatarrhe und die in dieser Zeit häufigen Bronchitiden und Ekzeme mit ihren vielen kleinen Verletzungen des schützenden Epithels eine Eingangspforte für pathogene Mikroorganismen geschaffen. In späterer Zeit wird diese ausserdem durch die vielen kleinen Schädigungen gebildet, welche das tägliche Leben mit sich bringt, kleine unbemerkt bleibende Hautrisse und Verletzungen, Anginen und dergl.

Wir wissen ja, dass bei den meisten scheinbar lokalen Infektionskrankheiten, z. B. Pneumonie, Phlegmonen, Furunkeln, die Entzündungserreger im Blute kreisen. In der Mehrzahl der Fälle werden sie wieder ausgeschieden, ohne im Körper weiteren Schaden anzurichten, wenn sie jedoch einen Locus minoris resistentiae finden, wie ihn der wachsende Knochen darstellt, können sie sich auch hier lokalisieren.

Unter den 644 seit dem Jahre 1888 beobachteten Fällen findet

1) Wien. med. Wochenschr. 1901.

2) III. Congrès période. de gynéc. Nautes 1901. Ref. Centralbl. f. Chir. 1902. S. 87.

sich mehrmals eine vorhergegangene Eiterung an irgend einer Stelle des Körpers angegeben, welche mit Wahrscheinlichkeit die Osteomyelitis zur Folge hatte, und zwar erfolgte meist an einer weit entfernten Stelle die sekundäre Entzündung des Knochenmarks. So finden sich 5 mal in den Krankengeschichten vorhergegangene Panaritien erwähnt, es erkrankten danach 2 mal die Tibia, 1 mal das Femur; je 1 mal die Clavicula und der Radius der gleichen Seite. In 6 Fällen hatte ein Wundscheuern der Füsse durch Stiefeldruck stattgefunden, die sekundäre Erkrankung betraf 4 mal die Tibia, nämlich 2 mal den Schaft, 2 mal das untere Ende, 1 mal die Fibula und 1 mal den Humerus.

Kurz vor Beginn der Osteomyelitis hatten je zwei Kranke an Erysipel oder an oberflächlichen geringfügigen Verletzungen gelitten, 3 an Furunkeln, 2mal wurde der vorhergegangenen Impfung die Schuld beigemessen. In einem Falle endlich erfolgte eine Erkrankung an subakuter Osteomyelitis des Humerus 4 Wochen nach der durch manuelle Lösung der Placenta beendeten Entbindung; bei der Frau war nach der Geburt einige Zeit Fieber vorhanden gewesen, und eine wenn auch geringfügige Infektion des Uterus war hier demnach sicher vorausgegangen.

Die Inkubationszeit zwischen primärer Infektion und sekundärer Entzündung des Knochenmarks war sehr verschieden, sie schwankte zwischen wenigen Tagen und 4 Wochen. Häufig war der primäre Herd schon bei Beginn der Osteomyelitis ausgeheilt.

Eine für unsere Unfallgesetzgebung äusserst wichtige Frage ist die, ob ein Trauma eine Erkrankung an Osteomyelitis hervorzurufen oder wenigstens begünstigend auf ihr Entstehen und ihre Weiterverbreitung zu wirken vermag. Ueber diese Frage bringt Thiem[1]) über 100 aus der Litteratur und durch Umfragen gesammelte Fälle, bei denen im Anschluss an ein mehr oder minder schweres stumpfes Trauma eine Osteomyelitis zum Ausbruch kam.

In den Krankengeschichten seit 1888 findet sich 41mal eine mehr oder weniger schwere stumpfe Verletzung als Ursache des Leidens von Seiten der Kranken angegeben, und zwar Stoss oder Hieb 14mal, Fall auf das betreffende Glied 21mal und Uebertreten bezw. Ausgleiten des Fusses oder Knies 6mal. Die Schädigung war in der überwiegenden Mehrzahl der Fälle so gering, dass der Betroffene seiner Beschäftigung für die nächsten Stunden noch nachgehen konnte. Die Erkrankung erfolgte immer an dem geschädigten

1) Monatschrift für Unfallheilkunde Bd. I.

Gliede. Die Inkubationszeit zwischen Trauma und Manifestwerden der Osteomyelitis, welche dann meist schwer mit Fieber und beträchtlichen entzündlichen Erscheinungen am kranken Gliede in Erscheinung trat, dauerte von wenigen Stunden bis zu 3, höchstens 4 Tagen; in einem grossen Teil der Fälle stellte sich nach der bei Tag erfolgten Schädigung Nachts Fieber ein.

Es folgen einige für den Zusammenhang von Trauma und Osteomyelitis sprechende Krankengeschichten in kurzen Auszügen.

Dem 10j. F. H. wurde am 10. X. 00 von einem Mitschüler ein Stein gegen die Mitte des rechten Schienbeins geschleudert. Wenige Stunden später stellten sich Schmerzen ein, in der Nacht erfolgte unter Fieber eine Anschwellung des Unterschenkels. Bei der Aufnahme in die Klinik am 15. X. wurde akute Osteomyelitis der Tibiadiaphyse festgestellt, der Abscess incidiert.

Der 10j. L. S. stiess sich am 5. IV. 02 heftig mit dem Rande einer Milchkanne gegen den linken Oberschenkel. Wenige Stunden später Schmerzen im linken Bein beim Gehen und Anschwellung von Knie und unterem Teile des Oberschenkels. Nach 8 Tagen wurde ein grosser Abscess entleert, welcher auf im unteren Drittel des Femur lokalisierter Osteomyelitis beruhte.

In diesen beiden Fällen lagen nur wenige Stunden zwischen Trauma und Ausbruch der Erkrankung. Bei den folgenden Kranken betrug die Inkubationszeit mehrere Tage.

Der 9j. R. L. erhielt am 28. IX. 89 einen heftigen Stoss gegen das rechte Schienbein. Keine äussere Verletzung. Nach 4 Tagen stellte sich eine starke Anschwellung des Unterschenkels ein, nach weiteren 10 Tagen Incision eines grossen Abscesses, welcher durch Osteomyelitis der Tibiadiaphyse hervorgerufen war.

Die 10j. W. W. fiel am 24. I. 93 beim Schlittschuhlaufen gegen die Aussenseite von rechtem Knie und Oberschenkel. Zunächst keine Beschwerden. Nach 2 Tagen Schmerzen und Schwellung an der Aussenseite des rechten Oberschenkels, nach 14 Tagen Incision eines grossen Abscesses, beruhend auf Osteomyelitis der Mitte des rechten Femur.

Der 18j. P. B. stiess sich im Januar 95 bei der Arbeit gegen den rechten Unterarm. 24 Stunden lang keine Beschwerden, dann unter Schmerzen und Fieber Abscessbildung am Unterarm. Osteomyelitis des Radius.

Dem 17j. G. L. fiel am 18. V. 89 ein schweres Brett von 2 Meter Höhe auf rechte Schulter- und obere Brustgegend. Zunächst Fortsetzung der Arbeit. Nach 3 Tagen Schmerzen in der rechten Schlüsselbeingegend und Ausbruch einer typischen Osteomyelitis der Clavicula.

Das subkutane Trauma kann wohl durch die Schädigung des Periostes des getroffenen Knochens, in welchem durch die Quetschung Blutergüsse sich bilden, einen Locus minoris resistentiae schaffen und dadurch die Lokalisation an dieser Stelle begünstigen, aber vor allem müssen natürlich die Mikroorganismen im Blute kreisen, welche dann in dem günstigen Nährboden sich einnisten und vermehren können.

Das Gleiche gilt von der Frage, ob übermässige Anstrengung Erkrankung an Osteomyelitis hervorrufen kann. Wir finden unter unserem Material 2mal die Anstrengungen des Parademarsches von Soldaten als Ursache ihrer Femurerkrankung angegeben, in einem dritten Falle konnte ein Metzger ein Stück Fleisch nur mit Aufbietung aller Kraft vom Herabfallen von seiner linken Schulter bewahren, verspürte hier am 2. Tage Schmerzen und musste sich am 8. Tage wegen einer im oberen Drittel des linken Humerus aufgetretenen akuten Osteomyelitis krank legen.

Thiem möchte alle Fälle dieser Art in der begutachtenden Thätigkeit als Unfallfolge dann ansehen, wenn nach einem stumpfen Trauma der Ausbruch der Erkrankung genau an der dadurch getroffenen Stelle erfolgt, und schlägt als längste Dauer der Inkubationszeit 14 Tage vor. Auch nach unseren Erfahrungen ist diese Frist hinreichend.

Eine Erkältung endlich ist nur in 3 Fällen als Ursache des Leidens von den Kranken angegeben. Die Möglichkeit ist vorhanden, dass durch starken Wechsel der Temperatur in der Umgebung des Gliedes eine Schädigung der Ernährung des Knochens gegeben ist und dadurch die Lokalisation der Erkrankung begünstigt wird.

7. Erreger der Osteomyelitis.

Durch eine Reihe wertvoller Arbeiten der letzten Jahre ist klinisch und experimentell der Beweis dafür geliefert, dass ausser dem Staphylococcus pyogenes aureus, welcher ja in der überwiegenden Mehrzahl der Fälle die Erkrankung hervorruft, auch eine Reihe weiterer Entzündungserreger sich im Knochenmark lokalisieren und dort eine eitrige Entzündung hervorrufen können.

Von unseren mit Eröffnung der osteomyelitischen Abscesse behandelten Kranken finden sich bei insgesamt 87 Fällen Angaben über vorgenommene bakteriologische Untersuchungen. Es wurde in 76 Fällen der Staphylococcus pyogenes aureus, 5mal der Streptococcus pyogenes und 5mal beide Kokken zusammen, endlich 1mal der Diplococcus lanceolatus pneumoniae Fraenkel als Erreger festge-

stellt. In einem Falle, welcher nach einem wenige Wochen vorher überstandenen Typhus die Zeichen einer akuten Ostitis der linken Beckenhälfte aufwies, blieben die Kulturen steril.

Soweit Untersuchungen darüber vorgenommen wurden, konnte in allen Fällen von Osteomyelitis albuminosa der Staphylococcus pyogenes aureus als Erreger nachgewiesen werden, und zwar meist mit verminderter Virulenz.

In einem Falle war eine überraschend lange Virulenz der lange Jahre hindurch im Knochen eingeschlossenen Eitererreger zu beobachten. Der Fall ist von principieller Wichtigkeit für die Entscheidung der Frage bezüglich der Entstehung der Recidive der akuten Osteomyelitis, auf die wir später eingehen werden.

Der 22j. Kranke war in seinem 16. Lebensjahre an einer entzündlichen Schwellung der rechten Knöchelgegend erkrankt, welche ihn ein Vierteljahr ans Bett fesselte. Nach dieser Zeit blieb nur eine Verdickung des inneren Knöchels zurück, Pat. war vollständig hergestellt und arbeitsfähig, nur nach grossen Anstrengungen des Fusses stellte sich wiederholt eine schmerzhafte Anschwellung des Fussgelenkes ein, die in der Ruhe wieder völlig verschwand. Es lag daher die Vermutung nahe, dass diese Erscheinung von einem osteomyelitischen Herde des inneren Knöchels aus ihren Ursprung nehme. Bei der Aufmeisselung des Knochens fand sich nun ein vollständig abgeschlossener centraler Knochenabscess, von dem unter allen Kautelen Impfkulturen auf Agar angelegt wurden; es entwickelten sich sehr langsam typische Kolonien des Staphylococcus pyogenes aureus. Auch bei den geimpften Tieren kam es zu einer langsamen Abscessbildung.

Die Bakterien hatten sich also 6 Jahre lang abgeschlossen virulent im menschlichen Organismus erhalten.

Blutuntersuchungen mit positivem Erfolge wurden 3mal vorgenommen, das eine Mal intra vitam, 2mal wurde das Material dem Herzblut entnommen. In 2 Fällen wurden Staphylokokken, in einem Falle Staphylo- und Streptokokken nachgewiesen.

Was nun die Bedeutung der verschiedenen Erreger für die Schwere der Erkrankung anbelangt, so wurden Staphylokokken in den leichtesten bis zu den schwersten bald tödlich endenden Fällen gefunden.

Von den durch Staphylo- und Streptokokken hervorgerufenen 5 Fällen starb einer.

Von den 5 Streptokokkeneiterungen verlief 1 Fall, eine Osteomyelitis des Femur bei einem $^1/_2$jährigen Kinde tödlich, eine andere

an der Tibia lokalisierte Erkrankung verlief sehr malign, es musste wegen schwerer Kniegelenksvereiterung die Amputatio femoris vorgenommen werden, um das Leben des Kranken zu erhalten. Die 3 anderen Fälle zeigten einen mittelschweren Verlauf. Dem frühesten Kindesalter gehörte nur das eine zum Exitus gekommene Kind an, die anderen Kranken standen jenseits des 5. Lebensjahres. Unsere zur Entscheidung dieser Frage allerdings zu geringen Zahlen lassen eine besondere Häufigkeit der Streptokokkeninfektion im frühesten Kindesalter nicht erkennen, wie dies von Lexer[1]) angenommen wird.

Die eine durch den Diplococcus lanceolatus Fraenkel hervorgerufene Osteomyelitis des Femur bei einem 6monatlichen Kinde verlief günstig. Eine vorhergegangene Pneumonie wird hier in der Anamnese nicht erwähnt. Obwohl bei mehreren Kranken eine Mittelohrerkrankung früher stattgefunden, hatten wir nie Gelegenheit, im Anschluss an eine Otitis pneumococcica eine durch den Pneumococcus hervorgerufene Osteomyelitis zu sehen, wie dies von Blecher[2]) als nicht selten angegeben wird.

8. Lokalisation der Erkrankung an linker und rechter Körperhälfte.

In unserer Statistik sind zur Beantwortung dieser Frage 1252 brauchbare Fälle enthalten, von denen 632 auf die rechte und 620 auf die linke Körperhälfte kommen. Verschiedenheiten zwischen beiden Körperhälften bestehen also nicht. Es folgen zuerst die langen röhrenförmigen und dann die kurzen und platten Knochen:

Knochen	links	rechts	Differenz
Femur	253	254	1
Tibia	183	203	20
Fibula	18	18	—
Humerus	51	50	1
Radius	24	19	5
Ulna	12	21	9
Becken	17	11	6
Unterkiefer	12	13	1
Clavicula	9	11	2
Summa	579	600	

1) Arch. f. klin. Chir. Bd. 57.
2) Deutsche Zeitschr. f. Chir. Bd. 48.

Knochen	links	rechts	Differenz
Uebertrag	579	600	
Metatarsi	10	6	4
Calcaneus	9	6	3
Costae	5	6	1
Metacarpi	4	3	1
Scapula	3	2	1
Oberkiefer	3	1	2
Talus	3	3	—
Os parietale	1	2	1
I. Phalanx der Grosszehe	1	—	1
I. Phalanx des Mittelfingers	—	1	1
Patella	1	—	1
Os nasale	1	1	—
Os naviculare	—	1	1
Wirbelsäule		8 einzelne Wirbel	
Summa	620	632	

9. Lokalisation an den einzelnen Knochen des Skeletts.

a) Röhrenknochen.

Weitaus am häufigsten betroffen sind nach allen Berichterstattern Femur und Tibia. So fand Reiss[1]) unter dem Material der v. Bergmann'schen Klinik nach seiner Zusammenstellung 81mal das Femur, 80mal die Tibia, 19mal den Humerus, 5mal die Fibula, 4mal den Radius, 1mal die Ulna, Kluck[2]) in der Greifswalder Klinik unter 65 Fällen 17mal das Femur, 30mal die Tibia, 9mal den Humerus, je 3mal Fibula, Radius und Ulna, Funke 276mal das Femur, 226mal die Tibia, 21mal die Fibula, 46mal den Radius und 8mal die Ulna erkrankt. In den Jahresberichten der Heidelberger Chirurgischen Klinik von 1897 bis 1902 wird berichtet über 121 Erkrankungen des Femur, 107 der Tibia, 14 des Humerus, 6 der Ulna, je 4 des Radius und der Fibula.

Ebenso wie diese lassen auch die Uebersichten älterer Autoren, z. B. Lücke, v. Volkmann, Helferich, ein bedeutendes Ueberwiegen von Femur und Tibia über die anderen Knochen erkennen. Unsere 1110 Fälle verteilen sich folgendermassen:

1) Arch. f. klin. Chir. Bd. 62.

2) P. Kluck, Die in den Jahren 1885—1888 in der Chirurg. Klinik zu Greifswald vorgekommenen Fälle von Osteomyelitis acuta. Diss. Greifswald 1890.

Es sind erkrankt:

Femur	508 mal	= 45,8%
Tibia	386 mal	= 34,8%
Humerus	102 mal	= 9,2%
Radius	43 mal	= 3,9%
Fibula	36 mal	= 3,2%
Ulna	35 mal	= 3,2%.

Unsere Statistik zeigt zunächst im Vergleich zu der Haaga's, welcher je 181 Fälle von Erkrankungen des Femur und der Tibia zählte, eine bedeutende Vermehrung der Femurerkrankungen. Diese beruht in der Hauptsache darauf, dass, wie v. Bruns und Honsell [1]) feststellten, eine grosse Anzahl von Hüftgelenksentzündungen, welche in früheren Jahren als tuberkulös betrachtet worden waren, durch eine Osteomyelitis des oberen Femurendes mit sekundärer Beteiligung des Hüftgelenks hervorgerufen wurde.

Nach unserer Statistik steht an der Spitze aller Erkrankungen das Femur mit nahezu der Hälfte aller Fälle, über ein Drittel aller Erkrankungen treffen dann auf die Tibia. In einem weiten Abstand folgt der Humerus mit etwa dem 11. Teil aller Erkrankungen, Radius, Fibula und Ulna sind mit je 3—4% nahezu einander gleich.

Auf die untere Extremität kommen insgesamt 930 = 83,8%, auf die obere Extremität 180 = 16,2% aller Erkrankungen. Die grossen röhrenförmigen Knochen der unteren Extremität erkranken demnach über 6mal häufiger an Osteomyelitis als die der oberen.

Nimmt man die drei grössten röhrenförmigen Knochen Femur, Tibia und Humerus zusammen mit 996 Erkrankungen = rund 90%, so sind dieselben den 3 kleineren Radius, Fibula und Ulna mit 114 Erkrankungen = 10% nahezu 9mal überlegen.

b) Kurze und platte Knochen.

Die Osteomyelitis der kurzen und platten Knochen wurde früher für eine recht seltene Affektion gehalten. Mit der Stellung der Diagnose war man sehr zurückhaltend, wenn nicht durch die gleichzeitige Erkrankung von Röhrenknochen das Krankheitsbild zweifellos sichergestellt war. Die Ergebnisse der Bakteriologie erst haben dann gezeigt, dass viele Erkrankungen, welche vorher für tuberkulös angesehen wurden, durch Erkrankung an Osteomyelitis hervorgerufen

1) Diese Beiträge Bd. 24.

sind. So berichtet Sick[1]), dass in Hamburg innerhalb 13 Jahren unter 177 Fällen von Osteomyelitis 53mal Erkrankungen von kurzen und platten Knochen vorlagen. Eine Durchsicht der Jahresberichte der Heidelberger Chirurgischen Klinik zeigt, dass in 6 Jahren auf 256 Erkrankungen der Röhrenknochen 34 solche von kurzen und platten Knochen treffen, also ein Verhältnis von 7,5 : 1. Bei Funke sind die entsprechenden Zahlen 588 und 30, was ein Verhältnis von 20 : 1 ergiebt.

Fröhner konnte aus dem Material der v. Bruns'schen Klinik auf 470 Erkrankungen der Röhrenknochen 34 Fälle von solchen kurzer oder platter Knochen zusammenstellen, davon traten nur 11 auf einen Knochen beschränkt auf, bei den übrigen 23 waren zugleich röhrenförmige Knochen erkrankt.

Unser gesamtes Material ergiebt folgende Zahlen:

Es waren erkrankt insgesamt 169 kurze und platte Knochen, was zu den 1110 Röhrenknochen einem Verhältnis von 1 : 6,6 entspricht. Isolierte Erkrankung eines Knochens fand sich dabei 103mal, 3mal waren 2 kurze Knochen zusammen erkrankt, zugleich mit Osteomyelitis röhrenförmiger Knochen kamen 62 Erkrankungen zur Beobachtung. Erkrankt waren unter den 169 kurzen und platten Knochen:

α) platte Knochen:

Becken	28 mal		(16.6%)
Unterkiefer	24 „		(14,2%)
Clavicula	24 „		(14,2%)
Costae	11 „		(6,5%)
Scapula	11 „		(6,5%)
Wirbel	8 „	(bei 5 Kranken)	(4,8%)
Oberkiefer	4 „		(2,4%)
Os parietale	3 „		(1,8%)
Os occipitis	2 „		(1,2%)
Os zygomaticum	2 „		(1,2%)
Patella	1 „		(0,6%)
Os nasale	2 „	(1 Kranker)	(1,2%)

β) kurze Knochen:

Metatarsi	16 mal		(9,5%)
Calcaneus	16 „		(9,5%)
Metacarpi	7 „		(4,1%)
Talus	6 „		(3,7%)

1) Jahrbücher der hamburgischen Staatskrankenanstalten. Ref. Centralbl. 1896. S. 798.

I. Phalanx der Grosszehe	1 mal	(0,6%)
I. Phalanx der Mittelfinger	2 „	(1,2%)
Os naviculare	1 „	(0,6%).

Wir hatten demnach an platten Knochen 120 und an kurzen 49 Erkrankungen zu verzeichnen, was einem Verhältnis von 2,45 : 1 entspricht. Die Verteilung auf die einzelnen Knochen zeigt sehr grosse Differenzen. Die grossen Knochen, Becken, Unterkiefer, Clavicula sind relativ häufig, die kleinen Knochen und der Schädel, ausser Unterkiefer, sehr selten betroffen.

Ein Vergleich mit den Fröhner'schen Ergebnissen zeigt, dass zunächst die Erkrankungen der Beckenknochen, von denen Fröhner 4 angiebt, doch bedeutend häufiger sind, als früher angenommen wurde. Auch die Osteomyelitis des Unterkiefers kommt fraglos viel häufiger vor, als man dem einen Falle Fröhner's nach meinen sollte.

Unter den kurzen und platten Knochen waren nach Funke's Statistik 5mal Metatarsen, 1mal der Talus, 6mal Calcaneus, 3mal Os ilei, 4mal Scapula, 6mal der Unterkiefer, 1mal das Jochbein, 3mal die Clavicula und 1 Rippe ergriffen.

In Heidelberg wurden von 1897—1902 behandelt je 6 Erkrankungen von Mandibula und Calcaneus, je 4 von Clavicula und Os ilei, 3 vom Talus, je 2 von Tarsus, Metatarsen und Os zygomaticum, je 1 von Patella, Phalanx einer Zehe, Stirnbein, Rippe und Kreuzbeinwirbel.

Von unseren Erkrankungen treffen auf den Kopf 37, den Rumpf 47, die oberen Gliedmassen einschliesslich Schultergürtel 43 und auf die unteren Gliedmassen 42 Erkrankungen kurzer und platter Knochen.

Erhebliche Verschiedenheiten in der Verteilung auf die einzelnen Hauptteile des Körpers sind also nicht vorhanden.

10. Häufigkeit der Erkrankungen an den einzelnen Hauptgruppen des Skeletts.

Teilt man das Skelett in seine 3 Teile Kopf, Rumpf und Gliedmassen ein, so treffen, unsere 1110 röhrenförmigen und 169 kleinen Knochen zusammengerechnet, auf jeden dieser einzelnen Teile folgende Zahlen:

Kopf	37 Knochen erkrankt			(2,81%)
Rumpf	47 „ „			(3,67%).
Gliedmassen	a) obere einschliesslich Schultergürtel		223	(17,48%)
	b) untere		972	(75,90%)
		Gliedmassen Summa	1195	93,38%.

Auf die Gliedmassen fällt demnach die Hauptmasse der Erkrankungen mit 93,38%, davon kommen wiederum auf die unteren 75,9%. Die Knochen der unteren Gliedmassen sind demnach in $^3/_4$ aller Fälle erkrankt, und an diesen wiederum treffen auf den Femur 508 Erkrankungen = 52,3%, auf die Tibia 386 = 39,5% aller Fälle, so dass für die übrigen noch beteiligten Knochen der unteren Extremität nur geringe Zahlen übrig bleiben.

An der oberen Extremität mit 223 Fällen ist dagegen die Verteilung wesentlich anders. Der Humerus mit 102 Erkrankungen als meist beteiligter Knochen ist mit 46,6% vertreten, dann kommen Radius und Ulna, Clavicula und Scapula durch grosse Abstände von einander getrennt. Auf die noch restierenden platten Knochen entfallen nur kleine Zahlen. Kopf und Rumpf mit ausschliesslich kurzen und platten Knochen sind demnach am seltensten betroffen.

11. Lokalisation an den einzelnen Teilen der erkrankten Knochen.

a) Röhrenknochen.

Im folgenden soll eine Zusammenstellung der an den einzelnen Knochen erkrankten Teile gegeben werden, und zwar wird unterschieden zwischen oberem Ende, Mittelstück und unterem Ende. In der Mehrzahl der Fälle geht die Erkrankung während der Knochenwachstumsperiode von dem der Epiphyse benachbarten Teile der Diaphyse aus. Da häufig ein grosser Teil der Knochen erkrankt war, z. B. besonders oft am Femur unteres Ende und Mittelstück zusammen, ist die Zahl der einzelnen Teile grösser als die der Knochen.

Erkrankte Knochen	oberes Ende	unteres Ende	Mittelstück
Femur	157	275	138
Tibia	114	115	264
Humerus	52	22	38
Radius	1	16	28
Fibula	3	21	15
Ulna	11	19	10
		806	493

Aus obiger Tabelle ergiebt sich zunächst im allgemeinen, dass die Erkrankungen der Knochenenden, 806 an der Zahl, bedeutend häufiger sind als die des Mittelstücks mit 493.

Am Femur ist das untere Ende am stärksten beteiligt, und

zwar ist der Lieblingssitz der Erkrankung das Planum popliteum, welches in etwa $^3/_4$ aller Fälle dieser Gegend betroffen war. Das ganze untere Ende war mit 275 Erkrankungen = 48,25% nur etwas weniger häufig betroffen als oberes und mittleres Stück zusammen mit 295 Erkrankungen. Nächsthäufig erkrankt war das obere Ende, und zwar war in 124 von den 157 Fällen = 27,54% eine Hüftgelenksentzündung vorhanden. Mit 138 Fällen = 24,21% kommt endlich das Mittelstück des Femur. Die Prädilektionsstelle für die Osteomyelitis am Femur ist demnach das untere Ende, dann kommt das obere Ende und am seltensten das Mittelstück.

An der Tibia ist das 264mal (= 53,53%) erkrankte Mittelstück den beiden Endstücken mit 229 Erkrankungen an Zahl überlegen. Die beiden Endstücke sind nahezu einander gleich. An der Tibia ist also der Schaft am meisten betroffen.

Am Humerus ist das obere Endstück mit 52 Erkrankungen = 46,4% aller Lokalisationen am häufigsten ergriffen. Etwas über $^2/_3$ dieser Zahl zählt das Mittelstück, und das untere Ende hat weniger als die Hälfte von der Zahl der Erkrankungen des oberen Endes aufzuweisen. Am Humerus ist also das obere Ende besonders stark beteiligt, wenn die Unterschiede auch nicht so gross sind, wie das Verhältnis des Schaftes zu beiden Endstücken an der Tibia.

An der Fibula und ebenso an der Ulna sind unteres Ende am stärksten beteiligt, dann kommen an der Ulna oberes Ende und Mittelstück in nahezu gleicher Zahl, an der Fibula kommt dann das Mittelstück mit einem ziemlich grossen und an letzter Stelle das obere Ende mit einem auffallend geringen Procentsatze (3 Fälle).

Am Radius sind die Verhältnisse sehr auffallend, hier übertrifft das Mittelstück mit 28 das untere Ende mit 16 Fällen nahezu um das Doppelte. Das obere Ende erkrankt nie isoliert (in dem einzigen Falle waren oberes Ende und Mitte zusammen erkrankt).

Unsere Statistik bestätigt im allgemeinen mit grösseren Zahlen die Resultate Haaga's. Vor allem jedoch dient sie als Beweis dafür, dass an der oberen Extremität die Erkrankung hauptsächlich in den vom Ellenbogen entfernten Teilen, also in der Gegend der besonders an der Knochenbildung beteiligten Epiphysenlinien, in der unteren Extremität am Oberschenkel in der dem Kniegelenk benachbarten Epiphyse, welche hauptsächlich Knochen bildet, ihren Sitz hat. An

Tibia und Fibula sind die Verhältnisse anders, an der Tibia erkrankt das Mittelstück am häufigsten, an der Fibula das untere Ende und dann das Mittelstück.

b) Platte und kurze Knochen.

An den platten und kurzen Knochen befällt die Osteomyelitis meist die Stellen, wo grössere Anhäufungen spongiöser Substanz vorhanden sind. Die Nekrosen sind jedoch meist wegen der reichlichen Gefässversorgung der spongiösen Substanz weniger umfangreich als an den langen röhrenförmigen Knochen. Bei diesen erfolgt, wenn stärkere Mitbeteiligung des Periost's stattfindet, weit ausgedehnte Nekrose, wie namentlich an der Tibia. Eine totale Nekrose ist bisher nur am Unterkiefer, Schlüsselbein und Talus beobachtet worden.

Im Allgemeinen bieten die Erkrankungen der platten und kurzen Knochen einerseits ein weniger schweres Krankheitsbild als diejenigen der röhrenförmigen; anderseits kann es häufiger zu ernsten Komplikationen kommen, da die platten und kurzen Knochen meist in unmittelbarerer Nähe wichtiger Organe oder Gelenke liegen, und ein Uebergreifen der Eiterung auf diese zu befürchten ist. So ist bei allen Erkrankungen von Schädelknochen eine Meningitis, an der Wirbelsäule ebenso eine Beteiligung der Rückenmarkshäute und an den Fusswurzelknochen eine Vereiterung des Fussgelenks zu befürchten. Gerade diese häufige Beteiligung der Gelenke und der Umstand, dass es oft entweder nicht zur Nekrose oder nur zur Abstossung oberflächlicher Sequester kommt, führt leicht zu einer Verwechslung mit Tuberkulose. Ausser der Anamnese kann nur die bakteriologische bezw. histologische Untersuchung die Frage entscheiden.

Am häufigsten erkrankte mit 25 Fällen das Darmbein, an welchem besonders der Kamm und dann auch die benachbarten Spinae ein reichlicheres Vorhandensein spongiöser Substanz aufweisen. Die Osteomyelitis war lokalisiert am Kamm und den benachbarten Teilen der Darmbeinschaufel 18 mal, und zwar befand sich der Herd in den meisten Fällen an der Aussenseite, 6 mal an der Innenfläche des Knochens. Die Spina anterior superior und ihre nächste Umgebung war 5 mal erkrankt, die Spina anterior inferior nur 2 mal. Eine diffuse Ausbreitung, etwa über eine Hälfte des Hüftbeins, wurde nie beobachtet.

Auf das Schambein entfallen 3 Fälle und zwar war zweimal das Tuberculum pubicum und einmal der absteigende Schambeinast

ergriffen. Eine symmetrische Osteomyelitis beider Schambeine, wie sie gleichzeitig mit Epiphysenlösung von Kirchner[1]) beobachtet wurde, hatten wir nicht zu verzeichnen.

Eine Osteomyelitis des Sitzbeins kam nicht zur Beobachtung.

Weitaus am häufigsten lokalisiert sich demnach die Osteomyelitis am Darmbein, selten am Schambein, nach unseren Erfahrungen nicht am Sitzbein. —

Erkrankungen des Unterkiefers sind in unserer Statistik 24 mal verzeichnet. Ausgeschlossen wurden hier die Fälle, in welchen es im Anschluss an eine Parulis zu Periostitis und Abstossung kleiner Sequester kam. Eine totale Nekrose des Unterkiefers wurde zweimal beobachtet.

In beiden Fällen handelte es sich um Kinder.

Die 9j. K. B. erkrankte Ende Dezember 1900 unter hohem Fieber mit Schmerzen in den Zähnen des Unterkiefers. Unter zunehmender Verschlimmerung des Allgemeinbefindens bildete sich dann eine Schwellung und Rötung beider Wangen aus. Bei der am 19. I. 01 erfolgten Aufnahme in die Klinik bestand bei dem hochfiebernden Kinde ein Oedem des ganzen Gesichtes und Fluktuation an beiden Wangen. Durch Incisionen an beiden Seiten wurde ein den ganzen Unterkiefer vorn und hinten umspülender von einem Kiefergelenk bis zum anderen reichender Abscess entleert. In der Folgezeit bestand dauernd hohes Fieber meist über 40°, vom 21. I. an stellten sich Erscheinungen von Meningitis ein, zuerst Erregungszustände, dann Benommenheit. Im tiefsten Coma erfolgte am 26. I. der Exitus letalis. — Die Sektion ergab eine totale Osteomyelitis des Unterkiefers, dann an den Meningen und an der Schädelbasis eitrige Beläge, welche mit dem grossen Abscess am Kiefer kommunizierten. Ausserdem fanden sich Abscesse in der Lunge und in den Nieren.

Die 10j. M. B. erkrankte plötzlich mit hohem Fieber und Schmerzen in der Gegend des Unterkiefers. Es bildete sich hier eine starke Anschwellung, so dass die Kranke fast nicht mehr sprechen und trinken konnte. Unter langdauerndem Fieber lag das Kind dann über 1/4 Jahr zu Bett, die Geschwulst im Gesicht war langsam zurückgegangen, es bildete sich aber 3—4 Monate nach Beginn der Erkrankung in der rechten Unterkiefergegend ein Abscess, der spontan aufbrach und viel Eiter entleerte. 3 Wochen lang blieb dann noch eine Eiter absondernde Fistel zurück. Die Zähne des Unterkiefers waren im Verlauf von wenigen Monaten, obgleich sie alle gesund waren, ausgefallen. Allmählich zeigte sich im Munde ein Knochenstück, das sich mehr und mehr vorschob.

1) Arch. f. klin. Chir. Bd. 58. H. 2.

Die Unterkiefergegend des kleinen und schlecht genährten blassen Kindes war bei der 2 Jahre nach Beginn der Erkrankung erfolgten Aufnahme in die Klinik stark in die Breite verzogen. Aus dem weit geöffneten Munde, der nicht geschlossen werden konnte und aus dem fortwährend aashaft stinkender Eiter und Speichel floss, ragte ein dickes Knochenstück hervor, der nekrotische Körper des Unterkiefers. Vom Munde aus liess sich der ganze nekrotische Unterkiefer bis zu den Gelenkteilen frei daliegend palpieren. Derselbe war ziemlich lose, keine Totenlade. In der rechten Regio submaxillaris eine glatt verheilte Fistelnarbe. Im Urin reichlich Eiweiss.

Es gelang nicht den Sequester in toto herauszubefördern; der Körper wurde dann auf der rechten Seite durchtrennt und beide Hälften einzeln ohne Mühe extrahiert. Am Präparate sah man dann, dass der ganze Kiefer abgestossen war; er war überall, besonders an der Aussenseite des linken Astes, mit zahlreichen osteophytischen Auflagerungen bedeckt. Nach Entfernung des Sequesters fühlte man an der Stelle, wo früher die Fistel war, eine spärliche Totenlade. Doch konnte das Kind den Mund schliessen und ordentlich sprechen.

Der Kieferwinkel und die anstossenden Teile waren 7 mal, 4 mal der horizontale, 2 mal der aufsteigende Ast, 3 mal der Alveolarfortsatz isoliert erkrankt. 2 mal war horizontaler und aufsteigender Ast mit Freilassung des Kieferwinkels, je 1 mal war die Kinngegend; dann auf der einen Seite aufsteigender und horizontaler, auf der andern nur horizontaler Ast und endlich horizontaler Ast mit Alveolarfortsatz betroffen. In einem von Fröhner mitgeteilten Falle ist die Lokalisation nicht angegeben. —

An der Clavicula kam es zu einer Totalnekrose 3 mal.

1. Der 20j. J. L. erkrankte plötzlich unter Fieber mit Schmerzen in der rechten Schulter- und oberen Brustgegend. Nach 2 Tagen suchte er das Spital auf, wo er zunächst mit Einpinselungen und Bleiwasserumschlägen behandelt wurde. Nach 8 Tagen wurde vorne unterhalb des Schlüsselbeines aufgeschnitten, wobei etwas Eiter entleert wurde. Da sich die Wunde nicht schloss, wurde Pat. 5 Wochen nach Beginn der Erkrankung der Klinik überwiesen (19. V. 92).

Bei dem kräftig und blühend aussehenden Manne fand sich eine diffuse Anschwellung in der Gegend des rechten Schlüsselbeines, welche nach vorne bis zur Mittellinie, nach oben bis zum Niveau der Incisur des Schildknorpels, nach aussen bis zur Schulterhöhe, nach unten bis zum 1. Interkostalraum reichte. Im Bereiche dieser Schwellung war die Haut gerötet und ödematös, inmitten der Anschwellung über der Mitte der Clavicula eine Fistel. Die Anschwellung war sehr druckempfindlich, fühlte sich grösstenteils infiltriert an; unterhalb der Mitte der Clavicula war

Fluktuation nachzuweisen, bei Druck auf diese Stelle entleerte sich reichlich Eiter aus der Fistel. In dieser kam die Sonde auf rauhen Knochen. Bewegungen im Schultergelenk ungehindert.

Am 24. V. wurde in ganzer Länge des Schlüsselbeines incidiert. Der Knochen war in ganzer Ausdehnung nekrotisch und gelöst, liess sich ohne Mühe entfernen. Keine Totenlade. Exkochleation der Wunde, Tamponade. Am 15. VI. wurde Pat. mit gut granulierender Wunde entlassen.

2. Der 13j. F. B. stiess am 2. V. 95 mit der linken Schulter gegen eine Eisenstange, was ihm keine Schmerzen verursachte. Abends fror es ihn und er hatte Kopfschmerzen. Am nächsten Tage verschlimmerte sich der Zustand, am dritten Tage bemerkte man über dem linken Schlüsselbein eine schmerzhafte Rötung, aus der bald eine Geschwulst wurde, die sich rasch vergrösserte. Zugleich bestand hohes Fieber. Am 12. VI. wurde der Kranke der Klinik überwiesen. Bei dem kräftigen hoch fiebernden Knaben fand sich über der linken Clavicula eine handbreite fluktuierende Geschwulst mit geröteter Haut; auf Druck heftige Schmerzen. Sofort wurde mit einem 15 cm langen, der Clavicula parallel laufenden Schnitte der Abscess gespalten. Entleerung von etwa 150 ccm Eiter. Das Schlüsselbein lag in ganzer Ausdehnung bloss da. Tamponade mit Jodoformgaze. Entlassung aus der Klinik am 2. VII. nach Zurückgang der akuten Erscheinungen. Im August wurde dann in der Heimat des Kranken die Entfernung des Sequesters vorgenommen.

3. Im Anschluss an ein Panaritium bildete sich bei einem 16jährigen Mädchen unter hohem Fieber und heftigen Schmerzen in der rechten Schulter eine Anschwellung über der rechten Clavicula: nach 14 Tagen wurde incidiert, viel Eiter entleert, dann blieb eine Fistelöffnung bestehen. Bei der Aufnahme in die Klinik am 13. XI. 85 war die Gegend des rechten Sternoclaviculargelenks geschwollen, sehr schmerzhaft. Auf der Mitte der Clavicula eine Fistel, fast die ganze Clavicula von Periost entblösst, Eitersenkung in die Achselhöhle. Am Akromialende der Clavicula abnorme Beweglichkeit und Krepitation. Bei der am 27. XI. vorgenommenen Operation fand sich die Clavicula in ganzer Ausdehnung von Periost entblösst und nekrotisch. Keine Totenlade. Mit Ausnahme der Gelenkenden wurde der ganze Knochen entfernt. Wundheilung günstig. Bei der Nachuntersuchung nach 3 Jahren wurde vollkommen freie Beweglichkeit des Schultergelenks und ganze Arbeitsfähigkeit des Arms festgestellt. Nahezu in der ganzen alten Ausdehnung war Knochensubstanz neugebildet.

Aber auch wenn eine unvollständige oder gar keine Regeneration der Clavicula zu Stande kommt, ist eine wesentliche Beein-

trächtigung der Funktion nicht zu erwarten, wie aus einem in der v. Bruns'schen Klinik operierten und von Norkus[1]) veröffentlichten Falle hervorgeht. Wegen eines myelogenen Sarkoms der rechten Clavicula bei einer 31 Jahre alten Frau wurde die ganze Clavicula einschliesslich des Periostes entfernt. Bei der nach 5 Jahren vorgenommenen Nachuntersuchung waren die aktiven Bewegungen des rechten Armes denen der anderen Seite völlig gleich ausgiebig. Die Kraft beider Hände war gleich, die Muskulatur des rechten Armes ebenso stark wie die des linken. Von einer Knochenneubildung war nichts zu bemerken.

Eine isolierte Erkrankung des mittleren Drittels der Clavicula war 7 mal, des inneren 4 mal und des äusseren 5 mal vorhanden. Aeusseres und mittleres oder inneres und mittleres Drittel zusammen waren je 1 mal erkrankt. Einige Fälle Fröhner's enthalten keine bestimmte Angabe über die Ausdehnung des Knochenherdes.

Die Clavicula kann demnach in allen ihren Teilen erkranken, relativ am häufigsten im mittleren Drittel. —

Die Scapula zählt weniger als die Hälfte der auf die Clavicula fallenden Erkrankungen. Der Lieblingssitz der Erkrankung ist die Spina scapulae in ihrer ganzen Ausdehnung und das Acromion, doch kann es auch zu einer ausgedehnteren Nekrose im flachen Teile kommen. —

Unter den 8 Wirbeln, welche bei 5 Kranken befallen waren, fanden sich 1 mal 3. und 4. Halswirbel, 1 mal der 4. Brustwirbel, je 1 mal der erste und die 3 ersten Lendenwirbel und 1 mal die Vorderfläche des Kreuzbeins erkrankt. Der Sitz der Erkrankung war der Process. spinos. oder transvers., auch der Bogen einzelner Wirbel. Die Kreuzbeinosteomyelitis betraf den vorderen Teil des Körpers. Diese Fälle sind von Hahn[2]) beschrieben worden. Derselbe hat auch die ziemlich spärliche Kasuistik aus der Litteratur zusammengestellt. Unter 41 Fällen fand Hahn 7 mal eine Erkrankung der Halswirbel, 12 mal der Brustwirbel, 17 mal der Lendenwirbel. Das Kreuzbein war in 5 Fällen Sitz der primären Erkrankung, ein Uebergreifen der Entzündung auf dasselbe von einem höher gelegenen Herde aus wurde 2 mal beobachtet. Eine Erkrankung des Steissbeines wurde nie festgestellt. Hinsichtlich der Lokalisation des Processes war der Wirbel im ganzen nur ausnahms-

1) Diese Beiträge Bd. XI.
2) Ibid. Bd. XIV und XXV.

weise, am häufigsten die Wirbelkörper wie auch die Bögen und Fortsätze allein oder zusammen ergriffen; am Kreuzbein waren die Massae laterales besonders häufig befallen.

Bei primärem Sitz der Entzündung im Wirbelkörper schreitet die Eiterung gewöhnlich nach vorne und abwärts fort. Am Halse bilden sich die retropharyngealen Abscesse. Im Brustteile der Wirbelsäule auftretende Eiterungen entwickeln sich entweder retropleural weiter, oder sie durchbrechen die Pleura und bewirken ein Empyem, das entweder nur auf einer Seite, oder, wie in einem Falle, auch doppelseitig ist. Beim Sitze der Eiterung in den untersten Brust- oder in den Lendenwirbeln nimmt der Eiter den gleichen Weg wie bei den tuberkulösen Kongestionsabscessen, retroperitoneal, dem Psoas entlang, entweder im Muskel selbst verlaufend, diesen eitrig infiltrierend und einschmelzend, oder unter dem Psoas nach abwärts. Geht dagegen die Eiterung von der hinteren Bogenhälfte und den Fortsätzen aus, so verbreitet sich der Eiter nach Durchbruch des Periosts zunächst unter und zwischen den bedeckenden Bändern und Muskeln, und gelangt dann, nachdem er die Fascien durchbrochen, an die Oberfläche.

Die wichtigste und ernsteste Komplikation der Wirbelosteomyelitis bildet die Beteiligung der Rückgratshöhle und ihres Inhalts an der Entzündung. Ein Uebergreifen vom Knochen auf den Wirbelkanal ist von jedem Wirbelabschnitt, von vorne und von hinten, wie von den Seiten her möglich. Entzündung der Gehirnhäute kann dann entweder durch Infektion von der Rückgratshöhle aus oder bei Erkrankung der obersten Halswirbel durch direktes Uebergreifen des Processes zu Stande kommen.

Von den 41 Kranken Hahn's starben 26, es bestand also eine Mortalität von über 60%. Der Lendenteil und das Kreuzbein weisen den grössten Procentsatz an Todesfällen auf. —

Eine akute Osteomyelitis bezw. Nekrose der Rippen kam bei 8 Kranken insgesamt 11mal zur Beobachtung, diese Lokalisation ist also als eine recht seltene zu bezeichnen. Es dürfte daher von Interesse sein, auf diese Fälle und das Krankheitsbild näher einzugehen, zumal Verwechslungen mit der viel häufigeren Caries der Rippen zuweilen nahe liegen.

1. $2^1/_2$j. Knabe, mit multipler Osteomyelitis, in moribundem Zustande eingebracht (s. o. S. 616). Am Tage vor dem Tode war doppelseitige Pleuritis und Pneumonie des linken Unterlappens festgestellt worden, eine

Veränderung der Weichteile des Thorax wurde nicht bemerkt. Die Sektion ergab unter anderem eine Osteomyelitis der 2. und 8. Rippe rechts und der 9. Rippe links, und zwar war die Erkrankung auf beiden Seiten am Angulus costarum lokalisiert. Auf der linken Seite wölbte sich von der Rippe aus ein kirschgrosser subpleuraler Abscess gegen die Pleurahöhle zu vor.

2. 4j. Knabe, fiel von einem Wagen herab auf die linke Seite. Nach 4 Tagen unter schweren fieberhaften Erscheinungen mit Schmerzen in der linken Brustseite erkrankt. Nach 12 Tagen hier Incision eines Abscesses. Die Incisionswunde schloss sich nicht, es blieb eine Fistel mit mässiger Eiterung zurück. Bei der Aufnahme in die Klinik fand sich an der linken Thoraxseite entsprechend der 6. Rippe in der Axillarlinie eine Fistel, welche mässig Eiter secernierte. Lungen normal. Mittelst Incision wurde ein 5 cm langer Sequester aus der ganzen Dicke der Rippe extrahiert. Glatte Heilung.

3. 5j. Knabe, erkrankte vor 14 Tagen plötzlich mit hohem Fieber und Schmerzen im Rücken. Es entstand dann schnell eine Geschwulst links von der Wirbelsäule, welche sehr schmerzhaft war und sich immer mehr vergrösserte. Bei der Aufnahme fand sich am Rücken links von der Wirbelsäule unter dem unteren Winkel der Scapula ein faustgrosser Abscess. Nach der Incision gelangte man auf das entblösste hinterste Ende der 10. Rippe. Resektion.

4. 8j. Knabe, erkrankte vor 2 Jahren mit mässig hohem Fieber und einer Anschwellung auf der linken Seite des Rückens, welche dann incidiert wurde. Seitdem Fisteleiterung. Bei der Aufnahme war links 3 Finger breit von der Wirbelsäule eine Fistelöffnung vorhanden, welche in der Tiefe auf die entblösste 9. Rippe führte. Lungen nicht erkrankt. Nach Spaltung des Fistelganges gelangte man in eine mit 2 kleinen osteomyelitischen Sequestern gefüllte Höhle in der Substanz der Rippe. Exkochleation. Heilung.

5. 15j. Knabe, erkrankte vor $^1/_2$ Jahr an einem Abscess der linken Brustseite, der aufbrach und fistulös blieb. Nach Spaltung des Fistelganges fanden sich unter dem stark verdickten Periost der 9. Rippe zwei kleine Sequester.

6. 5j. Knabe, vor 3 Monaten mit Fieber und Schmerzen in der linken Brustseite erkrankt. Vom 6. Tage an bildete sich hier ein Abscess; am 12. Tage Incision, seither Fistel. Bei der Aufnahme fand sich in der linken mittleren Axillarlinie eine Fistel, welche auf die rauhe 7. Rippe führte. Keine Lungenerkrankung. Nach Spaltung der Fistel fand sich ein die ganze Breite der 7. Rippe einnehmender etwa 2 cm langer gelöster Sequester.

7. 8j. Mädchen, erkrankte vor 5 Monaten mit Stechen in der linken Seite; es entwickelte sich ein Abscess, welcher aufgeschnitten wurde und

viel Eiter entleerte. Bei der Aufnahme fand man nach aussen von der linken Mammillarlinie in Höhe der 7. Rippe eine Fistelöffnung, durch welche man auf die entblösste Rippe kam. Keine Zeichen einer Lungenerkrankung. Nach der Incision fand man die Rippe in einer Länge von 5 cm nekrotisch und vollständig gelöst. Der Sequester wurde extrahiert.

8. 4j. Knabe, erkrankte vor 14 Tagen mit Schmerzen in der rechten Brustseite, woselbst sich eine Geschwulst bildete. Bei der Aufnahme fand sich ein grosser Abscess, der sich über die rechte Seite des Rückens von der Scapula nach abwärts bis gegen den Darmbeinkamm erstreckte. Bei der Incision zeigte sich die 11. Rippe eine Strecke weit und die Spitze der 12. Rippe von Periost entblösst.

Unter unseren 8 Kranken fand sich demnach bei 6 eine isolierte Osteomyelitis einer Rippe, während in einem Falle 2 Rippen zugleich und in einem weiteren Falle 3 Rippen gleichzeitig mit 7 anderen Knochen ergriffen waren. Die Osteomyelitis der Rippen kommt also im Verhältnis nicht so häufig bei multiplen Erkrankungen vor, wie es nach den Angaben von Riedinger[1]) und König[2]) anzunehmen ist.

Es waren erkrankt die 2. und 6. Rippe je 1mal, die 7. 2mal, die 9. 3mal und die 8., 10., 11. und 12. je 1mal.

Soweit unsere wenigen Fälle Schlüsse zulassen, befällt die Osteomyelitis mit Vorliebe die 6.—12. Rippe, da von den obersten 5 Rippen nur 1mal die 2. Rippe erkrankt ist.

Der Eiter nimmt beim osteomyelitischen Abscess den gleichen Weg wie bei der tuberkulösen Erkrankung der Rippen. Er kann, wenn nicht vorher durch Incision Entleerung erfolgt, dem Verlaufe der Muskeln an Brust, Bauch und Rücken folgend sich senken, also mit dem Pectoralis, dem Serratus, dem Latissismus dorsi, oder mit dem Rectus oder Obliquus abdominis ziehen. Besonders am Brustkorb können die anatomischen Verhältnisse, die in mannigfachen Schichten und in verschiedenen Richtungen sich kreuzenden Muskellagen den Weg, welchen der Abscess nimmt, verschieden gestalten. Andererseits kann jedoch, wie in unserem zuerst aufgeführten Falle, der Abscess gegen die Pleura zu sich vorwölben, eventuell in die Pleura perforieren und so zu einem Empyem der Pleurahöhle führen.

Die Diagnose kann im Anfange der Erkrankung schwierig sein. Bei akutem Beginn kann zunächst Verwechslung mit Pleuritis, bei subakutem mit einer tuberkulösen Affektion der Rippen eintreten.

1) Deutsche Chirurgie Bd. 42.

2) Lehrbuch der spec. Chirurgie.

Charakteristisch für die Osteomyelitis nun ist der akute oder subakute Beginn der Erkrankung, welche meist vorher ganz gesunde Personen und zwar des Kindes- und Jünglingsalters befällt. Die Entscheidung wird durch die bakteriologische Untersuchung des Eiters bei der Abscesseröffnung oder durch die histologische Untersuchung der Granulationen geliefert. —

Am Oberkiefer kommen von den 4 Erkrankungen 2 auf den Alveolarfortsatz, je 1mal war der Körper und der Gaumenfortsatz ergriffen. —

Am Schädel fand sich in einem Falle eine symmetrische Erkrankung beider Scheitelbeine, in einem weiteren war nur eine Seite befallen. Erkrankt war in allen Fällen der grösste Teil von der Aussenseite des Knochens, ebenso 2mal bei Erkrankungen des Hinterhauptsbeins. —

Eine Osteomyelitis der Patella kam nur 1mal zur Beobachtung. Wegen der grossen Seltenheit dieser Lokalisation — ich finde in der Litteratur nur einen weiteren Fall im Jahresbericht der Heidelberger, chirurgischen Klinik für 1898[1]) kurz erwähnt — erscheint eine kurze Mitteilung der Krankengeschichte angezeigt.

Der 29 Jahre alte Kranke stiess am 8. II. 98 mit dem linken Knie gegen eine Tischkante. Keine äussere Verletzung. Er konnte zunächst noch weiter arbeiten, legte sich aber schon am nächsten Tag mit Fieber und Schmerzen im Knie zu Bett. Nach 3 Tagen starke Anschwellung des ganzen linken Beines, besonders des Knies und Oberschenkels, heftige Schmerzen. Schwerer Krankheitszustand mit hohem Fieber soll 8 Wochen lang bestanden haben. Während der letzten Wochen vor Aufnahme in die Klinik war Pat. ausser Bett. Von Anfang an konnten im Kniegelenk nur ganz geringe Bewegungen ausgeführt werden. Im Beginn der Erkrankung wurde wiederholt durch Incisionen Eiter entleert, auch stiessen sich nach 3 Monaten 2 kleine Sequester ab.

Bei der Aufnahme in die Klinik am 11. VII. 98 fand sich bei dem sehr kräftigen Manne in der Gegend des linken Kniegelenks eine diffuse etwa von der Mitte des Oberschenkels bis zur Spina tibiae herabreichende Schwellung. In der Gegend der Patella 3 Fisteln, eine auf rauhen beweglichen Knochen führend. Patella nur minimal verschieblich. Mässiger Erguss im Kniegelenk. Bein im Kniegelenk gestreckt, um etwa $^1/_2$ rechten Winkel nach innen gedreht, Beugung aktiv fast gar nicht, passiv nur bis 20° schmerzlos möglich. Ausserdem Wackelbewegungen in seitlicher Richtung möglich. Druck gegen Fusssohle nicht schmerzhaft.

Es wurden die Fisteln gespalten und 1 Sequester vom äusseren Pa-

1) Diese Beiträge Bd. 26.

tellarrand entfernt, dann die Wunden tamponiert. Pat. wurde mit gut granulierenden Wunden am 7. VIII. entlassen. Keine Veränderung in dem Befunde am Kniegelenk.

Es handelte sich demnach um eine, nach geringfügigem Trauma akut mit hohem Fieber einsetzende Osteomyelitis im Bereiche der vorderen Partien der Patella; wäre die Patella im ganzen Umfange erkrankt, so wäre fraglos das Kniegelenk vereitert. Es erfolgte hier nur sekundär ein Erguss im Kniegelenk, welcher allerdings zu schweren Veränderungen des Gelenks führte. —

Von den kurzen Knochen sind die Mittelfussknochen 16mal vertreten. In verschiedenen Fällen waren mehrere Metatarsen am gleichen Fusse erkrankt, so dass die Annahme einer tuberkulösen Erkrankung nahe liegen musste, doch wurde durch bakteriologische Untersuchungen Osteomyelitis festgestellt. Am häufigsten betroffen war der I. Metatarsus mit 6, mit unter sich annähernd gleichen Zahlen folgen die anderen Mittelfussknochen. In der Mehrzahl der Fälle wurde der grösste Teil des Knochens nekrotisch, seltener das centrale oder distale Ende allein.

Der grösste Knochen der Fusswurzel, der Calcaneus, war ebenfalls 16mal erkrankt. Kleinere Nekrose der Rindensubstanz im hinteren Teile des Knochens waren 8mal vorhanden, ebenso oft grössere centrale Sequester.

Als Beispiele für Erkrankung der hinteren Partien des Calcaneus mögen folgende Fälle dienen:

1. 12j. Knabe, erkrankte akut unter heftigen Schmerzen mit Anschwellung und Rötung des linken Fusses vor 13 Wochen, später erfolgte Aufbruch und Entleerung von Eiter. Bei der Aufnahme fand sich die Gegend der linken Ferse diffus angeschwollen in Form eines kugeligen Abscesses. Ueber dem Ansatze der Achillessehne eine Fistel, durch welche man auf den rauhen Calcaneus kam. Mittelst Querschnittes auf die hintere Fläche des Calcaneus fand man in einer kirschkerngrossen Höhle 2 linsengrosse Rindensequester. Histologisch wurde rein entzündliches Granulationsgewebe, keine Tuberkulose festgestellt.

2. 10j. Knabe, erkrankte plötzlich vor 5 Wochen an heftigen Schmerzen im linken Fuss, lag dann 3 Wochen lang mit hohem Fieber zu Bett. Während dieser Zeit Bildung eines Abscesses an der Ferse, welche incidiert wurde. Später noch Aufbruch an 2 weiteren Stellen. Durch diese Fisteln gelangte die Sonde auf die entblösste Oberfläche des Fersenhöckers.

3. 10j. Mädchen, erkrankte akut vor 3 Monaten mit hohem Fieber. Es bildete sich rasch grosse Schmerzhaftigkeit und Anschwellung des linken Fusses. Beiderseits wurde unter den Malleolen incidiert und Eiter

entleert. Bei der Aufnahme fand sich die Gegend des linken Fersenhöckers geschwollen, beiderseits unter den Malleolen Eiter secernierende Fisteln. Gelenke frei. Nach Incision wurden 2 flache Rindensequester vom Fersenhöcker extrahiert. Heilung.

In folgenden Fällen fand sich eine ausgedehntere, zum Teil totale zum Teil centrale Nekrose des Calcaneus vor:

1. 12j. Knabe, erkrankte vor 3 Monaten mit hohem Fieber und schmerzhafter Anschwellung des ganzen Fusses. Nach 6 Tagen wurde durch 4 Einschnitte reichlich Eiter entleert. Bei der Aufnahme war der ganze linke Fuss des blassen und mageren Knaben bis zum unteren Drittel des Unterschenkels stark geschwollen, die vorderen Partien ödematös. Ueber dem Fussgelenk die Haut gerötet. Vor dem Malleolus externus 2 Fisteln, aus welchen sich bei Druck auf den Fersenhöcker reichlich Eiter entleerte. Nach einer ausgedehnten Incision lag der ganze Calcaneus nekrotisch in einer Eiterhöhle und konnte ohne Mühe mit dem scharfen Löffel entfernt werden. Die anderen Knochen oder Gelenke waren nicht afficiert. Vom Periost war nur an einzelnen Stellen eine dünne Knochenschale gebildet. Heilung.

2. 13j. Mädchen, erkrankte akut vor 7 Wochen mit Fieber und Anschwellung der rechten Fersengegend. Bei der Aufnahme war die Gegend der Ferse und des äusseren Knöchels stark geschwollen, die Haut darüber gerötet und gespannt, über der Ferse ein Abscess mit stark verdünnter Haut. Bewegungen im Fussgelenk sehr eingeschränkt. Bei der Operation fand sich an der hinteren unteren Kante des Calcaneus ein 10pfennigstückgrosser, mehrere Millimeter dicker Rindensequester, im Calcaneus selbst eine umfängliche, mit Granulationen und kleinen Sequestern ausgefüllte Höhle. Auskratzung. Heilung.

3. 14j. Mädchen, erkrankte vor 3 Monaten akut mit heftigen Schmerzen und starker Anschwellung der linken Ferse. Nach 3 Wochen Incision; seitdem Fisteleiterung. Bei der Aufnahme fand man neben dem Ansatze der Achillessehne eine Fistel, von welcher aus die Sonde direkt in den Calcaneus gelangte. Keine nachweisbare Beteiligung der benachbarten Gelenke. Durch Querschnitt unter dem Ansatze der Achillessehne wurde der Calcaneus freigelegt. In demselben fand sich central eine taubeneigrosse, mit Granulationen und einem Sequester gefüllte Höhle. Exkochleation. Heilung.

Mehrmals — und das führt uns zu den Erkrankungen des Talus über — kam eine Osteomyelitis von Calcaneus und Talus am gleichen Fusse vor. Das Gelenk zwischen Calcaneus und Talus ist dann natürlich beteiligt. Der primäre Herd war im Calcaneus lokalisiert, die Erkrankung des Talus erfolgte sekundär.

1. Bernhard L., 16 J., erkrankte vor 10 Monaten akut mit Schmerzen im rechten Fusse unter dem äusseren Knöchel. Sofort Schwellung und Rötung daselbst. Nach 4 Tagen wurde durch Einschnitt Eiter entleert. 15 Wochen nach Beginn der Erkrankung stiessen sich etwa 10 kleine Knochenstückchen ab. — Bei der Aufnahme war der Fussrücken von den Zehen bis zur Knöchelgegend geschwollen und gerötet, besonders nach vorne und unten vom äusseren Knöchel. Fussgelenk geschwollen und verdickt. Auf der Aussenseite des Calcaneus markstückgrosse, mit schmierigen Granulationen bedeckte Wundhöhle, in welcher ein nekrotisches Knochenstück zu Tage lag. Dasselbe wurde extrahiert und stellte die hintere und äussere Partie des Calcaneus dar. Etwas weiter nach vorne auf dem Fussrücken eine auf rauhen Knochen führende Fistel. Durch einen Schnitt an der Aussenseite des Fusses wurde der Calcaneus freigelegt. In ihm fand sich eine mit mehreren Sequestern angefüllte Höhle, welche ausgekratzt wurde. Die Höhle zeigte eine Kommunikation mit dem Gelenk zwischen Talus und Calcaneus. Ausserdem fand sich Nekrose des unteren und hinteren Teiles des Talus, der abgetragen wurde. Drainage. Entlassung mit gut granulierender Wunde.

2. 5j. Knabe, erkrankte vor 14 Tagen plötzlich mit Schmerzen im rechten Fusse in der Malleolengegend. Zugleich war hohes Fieber und Bewusstlosigkeit vorhanden, welche 5 Tage lang angehalten haben soll. Nach 5 Tagen wurde unterhalb des äusseren Knöchels eingeschnitten und reichlich Eiter entleert. In den nächsten Tagen bildeten sich Weichteilabscesse am Rücken und in der rechten Hüftgegend. — Bei der Aufnahme sah der Knabe elend und sehr abgemagert aus. Ausser den Weichteilabscessen fand sich am rechten Fusse hinter dem Malleolus internus ein apfelgrosser Abscess. Auf der Aussenseite war ein Abscess aufgebrochen, in dessen Grunde das Talo-calcaneus- und Calcaneo-cuboideumgelenk frei eröffnet lagen. Nach ausgedehnten Incisionen fand sich das Talocalcaneo- und Talocuboidgelenk mit Eiter gefüllt, der Calcaneus zum Teil nekrotisch, im Innern ein grosser centraler Eiterherd, kommunicierend mit dem Talocalcaneogelenk. Der Talus war total nekrotisch und wurde entfernt. In der Folgezeit stiess sich vom Calcaneus ein grosser Sequester ab.

In einem weiteren Falle fand sich die Nekrose des Talus gleichzeitig mit Osteomyelitis der unteren Epiphyse von Tibia und Fibula mit nachfolgender Vereiterung des Fussgelenks:

10j. Mädchen, erkrankte vor 1 Jahr akut mit Fieber, Schmerzen und Anschwellung des linken Fusses. In der Folgezeit wurde 2mal incidiert und Eiter entleert. Seitdem Fisteleiterung. — Bei der Aufnahme sah das Kind sehr blass und elend aus. Vom Knie abwärts Oedem der linken unteren Extremität. Diffuse Schwellung ums Fussgelenk und bis zur

Achillessehne. Unterhalb der Malleolen je eine mit schmierigen Fetzen belegte Fistel. Bewegungen im Fussgelenk sehr schmerzhaft, Krepitation nachzuweisen. Fieber. — Bei der Operation fand sich dass Fussgelenk vereitert. Die Epiphyse der Tibia lag sequestriert und von der Diaphyse vollständig abgelöst zwischen Talus und Diaphyse, der Sequester war frei beweglich. Ebenso war die Epiphyse der Fibula beweglich. Der Talus lag aus seinen Verbindungen gelöst und in Granulationen eingebettet total nekrotisch inmitten der Höhle. Die nekrotischen Epiphysen und der Talus wurden extrahiert. Sowohl an der Tibia wie Fibula fanden sich oberhalb der Epiphysenlinie noch Sequester der Diaphyse, und zwar in der Tibia bis zur Mitte hin. Entfernung derselben nach Aufmeisselung der Markhöhle. Nach 3monatlichem Krankenlager Entlassung mit beträchtlicher Verkürzung der linken unteren Extremität.

In 3 Fällen endlich war eine auf den Talus beschränkte Osteomyelitis vorhanden:

1. 2j. Mädchen, erkrankte akut unter hohem Fieber mit Schmerzen im rechten Fuss. Am 11. Tage in der Gegend des rechten Fussgelenks Rötung und Schwellung. Bei der Aufnahme des fiebernden Kindes fanden sich zu beiden Seiten des Fussgelenks nussgrosse, dem Aufbruche nahe Abscesse. Keine laterale Beweglichkeit, kein Reiben im Gelenk. Eröffnung beider Abscesse, die ins Fussgelenk führten. Extraktion des total nekrotischen Talus. Bei der Entlassung Fuss in guter Stellung.

2. 10j. Knabe, vor 3 Wochen akut mit Schmerzen im linken Fusse erkrankt. In der Folgezeit auch Osteomyelitis beider Oberschenkel und des linken Humerus. Starke Anschwellung des Fusses. 4 Tage lang hohes Fieber, Bewusstlosigkeit. Wiederholt durch Incisionen Eiter entleert. Bei der Aufnahme linker Fuss im Bereiche des Talocruralgelenkes und der Fusswurzel mässig geschwollen. Unmittelbar nach vorne vom Gelenk Fistel, auf den nekrotischen Talus führend, ebenso unterhalb der beiden Malleolen. Sämtliche Fisteln kommunicierten mit dem Talocruralgelenk. Starke Eiterung. Nach der Erweiterung sämtlicher Fisteln fand sich der Talus total nekrotisch und liess sich allseitig mit dem Finger umgreifen, Extraktion desselben ohne Mühe; Heilung.

3. 11j. Knabe, fiel vor 3 Monaten beim Schlittschuhlaufen, nach einigen Tagen heftige Schmerzen im rechten Fusse, dann Abscessbildung. Mehrfache Incisionen. Seitdem Fisteln. Bei der Aufnahme fand sich eine mässige Verdickung der Fussgelenksgegend rechts. Unter dem Malleolus internus 2 auf rauhen Knochen führende Fisteln. Bewegungen im Fussgelenk nur um 20^0 möglich und schmerzhaft. Bei der Operation fanden sich 2 Sequester, der inneren Kante der Talusrolle entsprechend. Fussgelenk mit Granulationen angefüllt. Exkochleation des Gelenks. Heilung mit geringer Beweglichkeit des Gelenks.

Einmal fand sich eine Osteomyelitis des Os naviculare.

$3^1/_2$j. Mädchen, erkrankte mit Schmerzen, Schwellung und Rötung am rechten Fusse, dabei ziemlich hohes Fieber. Nach 5 Tagen auch schmerzhafte Schwellung der linken Schulter. Schlechtes Allgemeinbefinden, Kind soporös. Bei der Aufnahme war die Gegend des rechten Fussgelenks geschwollen, rötlich verfärbt. Ueber dem Os naviculare eine Fistel, in deren Grund das von Periost entblösste Os naviculare lag. Linke Schultergegend stark geschwollen, Fluktuation. Temperatur über 40°. — Incision an der vorderen und hinteren Seite des oberen Endes des Humerusschaftes, reichliche Eiterentleerung; Humerusschaft von Periost entblösst. Keine Kommunikation mit dem Gelenk. Nach einigen Tagen Entlassung in soporösem Zustande. Zu Hause bald gestorben.

Gelegentlich der Besprechung der Komplikationen von seiten des Fussgelenks werden wir noch auf die eben angeführten Erkrankungen der Fusswurzelknochen zurückzukommen haben. —

Die Erkrankungen der Mittelhandknochen, welche im Vergleiche zu den Metatarsen viel seltener sind, befielen alle 5, es waren sowohl Total- wie partielle Nekrosen vorhanden.

Eine Osteomyelitis von Handwurzelknochen findet sich nicht unter unseren Fällen, während ja hier die Tuberkulose sehr häufig ist. In der Litteratur finde ich nur einen Fall angeführt[1]), in welchem ausser Radius und Ulna und 4 Metacarpen auch 5 Handwurzelknochen erkrankt waren.

Ebensowenig kam eine Osteomyelitis des Sternum zur Behandlung, die ja nur selten beobachtet wird [Sick, Koch[2]), Gochmann[3])], und zwar hauptsächlich im Anschluss an Typhus.

12. Multiple Lokalisation.

In der Mehrzahl der Fälle tritt die Osteomyelitis nur an einem Knochen in Erscheinung, aber wie die nachfolgende Zusammenstellung zeigt, ist auch die Erkrankung mehrerer Knochen nicht allzu selten. Selten sind von Anfang an mehrere Knochen zugleich beteiligt. In der Regel zeigen sich die neuen Lokalisationen nach einiger Zeit, nach Tagen oder Wochen, selbst nach längerer Zeit. In vielen Fällen machten Schüttelfrost und Temperatursteigerung vorher schon auf den neuen Krankheitsherd aufmerksam. Im Allgemeinen ist der Verlauf der weiteren Knochenerkrankungen ein

1) H. Sternfeld, Münch. med. Wochenschr. 1896. Nr. 9.
2) Münch. med. Wochenschr. 1900. Nr. 25.
3) Ibid. 1901. Nr. 21.

milder, wenn nicht wie besonders im Kindesalter Schlag auf Schlag neue Knochen ergriffen werden und womöglich innere Metastasen sich bilden. Bei den Kranken, welche frühzeitig in Behandlung genommen wurden, waren nach der sofort vorgenommenen Entleerung des Eiters im Allgemeinen seltener weitere Knochenerkrankungen zu verzeichnen, als bei den erst nach längerem Bestehen des Abscesses in die Klinik aufgenommenen. In manchen Fällen kam es nicht zur Nekrose, sondern nur zu einer Schwellung mit oder ohne Aufbruch, manchmal sogar ohne bleibende Knochenverdickung. — Unsere Fälle verteilen sich folgendermassen:

a) Multiple Osteomyelitis zweier Knochen.

Femur	beider Seiten			8 mal
Femur	und Tibia	der gleichen	Seite	14 „
„	„ „	verschiedene	Seiten	11 „
„	„ Humerus	der gleichen	Seite	7 „
„	„ „	verschiedene	Seiten	7 „
„	„ Radius	der gleichen	Seite	3 „
„	„ Ulna	„ „	„	2 „
„	„ Fibula	„ „	„	1 „
„	„ Os nasale			1 „
„	„ Scapula			3 „
„	„ Clavicula			3 „
„	„ Os ilei			2 „
„	„ Calcaneus			2 „
„	„ Metacarpus			2 „
„	„ Phalanx			1 „
„	„ Metatarsen			2 „
„	„ Vorderarm			1 „
„	„ Ellbogen			1 „
„	„ Fussrücken			1 „
Tibia		beide	Seiten	7 „
„	und Humerus	der gleichen	Seite	9 „
„	„ „	verschiedene	Seiten	8 „
„	„ Radius	der gleichen	Seite	2 „
„	„ Ulna	„ „	„	1 „
„	„ „	verschiedene	Seiten	1 „
„	„ Fibula	der gleichen	Seite	1 „
„	„ Phalanx			1 „
„	„ Clavicula			1 „
„	„ Mandibula			3 „
„	„ Os ilei	„ „	„	2 „

Tibia	und	Metatarsus	der gleichen Seite	2 mal
„	„	Knie	verschiedene Seiten	1 „
„	„	Dorsum manus		1 „
Humerus	„	Ulna	der gleichen Seite	1 „
„	„	Fibula	„ „ „	1 „
„	„	Os naviculare		1 „
„	„	Clavicula		1 „
Radius	„	Calcaneus		1 „
„	„	Phalanx		1 „
Calcaneus	„	Talus		2 „
Ulna	„	Fibula		1 „
Metatarsus I	und	I. Glied der Grosszehe		1 „
			Summa	122 Kranke.

b) Multiple Osteomyelitis von 3 Knochen.

Femur	beiderseits,	Radius	1 mal
„	„	Humerus	1 „
„	„	Clavicula	1 „
„	„	Fibula	1 „
„	„	Tibia	1 „
„	und	beide Tibiae	3 „
„	Tibia,	Humerus	4 „
„	Tibia,	Ulna	2 „
„	Tibia,	Fibula	2 „
„	Humerus,	Ulna	1 „
„	Humerus,	Clavicula	1 „
„	Humerus,	Radius	1 „
„	Ulna,	Clavicula	1 „
„	Scapula	beiderseits	1 „
Humerus,	Fibula,	Calcaneus	1 „
Tibiae	beiderseits,	Ulna	1 „
„	„	Metacarpus	1 „
„	„	Humerus	1 „
Tibia,	Humerus,	Clavicula	2 „
„	Fibula,	Talus	1 „
„	Unterkiefer,	Metatarsus	1 „
„	Clavicula,	Jochbein	1 „
„	Scapula,	Hinterhauptbein	1 „
		Summa	31 Kranke.

c) Multiple Osteomyelitis von 4 Knochen.

Femur	beiderseits,	Tibia beiderseits	2 mal
„	„	Humerus, Talus	1 „
„	„	Humerus, Clavicula	1 „

Femur beiderseits,	Humerus, Metacarpus	1 mal
„ „	Tibia, Clavicula	1 „
„ „	2 Metacarpi	1 „
„	Vorderarm und Tibia beiderseits	1 „
„	Humerus, Radius, Ulna	1 „
„	Humerus, Calcaneus, Metacarpus	1 „
	Summa	10 Kranke.

d) Multiple Osteomyelitis von 5 Knochen.

Clavicula beiderseits, Femur, Phalangen, Kopf	1 mal
Tibia beiderseits, Kreuzbein, Jochbein, Metatarsus	1 „
Summa	2 Kranke.

c) Multiple Osteomyelitis von 10 Knochen.

Beide Tibiae, beide Humeri, Ulna, Radius, Os parietale und 3 Rippen } 1 Fall.

Es sind also bei

122	Kranken	ergriffen	je	2	Knochen
31	„	„	„	3	„
10	„	„	„	4	„
2	„	„	„	5	„
1	„	„		10	„
166				397	

Bei 166 an multipler Osteomyelitis Erkrankten sind 397 Knochen beteiligt. Bei einer Gesamtsumme von 1058 Kranken ergiebt sich, dass in 15,7% aller Fälle eine multiple Lokalisation stattgefunden hat, d. h. dass etwa bei dem 7. Teil unserer Kranken eine Beteiligung von 2 oder mehr Knochen nachzuweisen war.

Was die Zahl der platten und kurzen Knochen anbelangt, so waren in 48 Fällen zusammen mit röhrenförmigen Knochen 63 platte und kurze Knochen, 3mal waren 2 kurze Knochen zugleich erkrankt. In über $^1/_8$ aller multiplen Fälle war demnach auch eine Beteiligung von kurzen und platten Knochen vorhanden.

13. Komplikationen der akuten Osteomyelitis.

Das so wechselnde Bild der akuten Osteomyelitis, welche von den vom Laien häufig als „Wachstumsschmerzen“ gedeuteten geringen entzündlichen Veränderungen im Knochen bis zu den schwersten, in kurzer Zeit zum Tode führenden Erkrankungen so verschiedene Formen zeigt, kann durch Erkrankungen benachbarter oder

entfernt liegender Teile des Körpers in mancherlei Weise verändert werden.

Unter diesen Komplikationen ist relativ häufig eine Erkrankung der Lungen verzeichnet, und zwar vom geringfügigen Bronchialkatarrh, der wohl nur als eine Folge der durch das Fieber und die Benommenheit der Kranken bedingten oberflächlichen Atmung zu betrachten ist, bis zur Pneumonie in verschieden grosser Ausdehnung und Schwere.

Ebenso waren wiederholt Erkrankungen der Pleura, von einer leichten trockenen Pleuritis bis zum metastatischen Empyem vorhanden, und Erkrankungen des Herzens und Pericards in wechselnder Schwere, namentlich bei den tödlich endenden Fällen.

Von sonstigen Komplikationen finde ich in den Aufzeichnungen der letzten 15 Jahre einmaliges oder wiederholtes Auftreten von Erysipel 12mal angegeben, dann akute und chronische Nephritis je 8mal und amyloide Degeneration der Nieren 3mal.

Häufiger jedoch und praktisch wichtiger sind die vom kranken Knochen selbst ausgehenden Komplikationen, vor allem die Spontanfraktur, die Epiphysenlösung und besonders die Beteiligung der benachbarten Gelenke.

1. Eine **Spontanfraktur** bei Osteomyelitis kann durch 3 verschiedene Umstände veranlasst werden[1]). Bei totalen, die ganze Dicke des Knochens durchsetzenden Nekrosen, welche keine Knochenneubildung des vom Eiter abgelösten Periosts erwarten lassen, tritt mit dem Abschluss der Demarkation, ohne dass eine äussere Gewalt einwirken müsste, die Trennung der Kontinuität ein. Wenn die Nekrose den grösseren Teil des Knochens durchsetzt, ist eine geringe äussere Gewalt hinreichend, um den noch stehenden schwachen Pfeiler des lebenden Knochens zu zerbrechen.

Selten wird der Sequester allein oder mit dem lebenden Knochen zusammen frakturiert.

Endlich kann nach Abschluss der Demarkation und Lösung des Sequesters ein Bruch der Totenlade eintreten. Dies erfolgt, solange der Sequester noch vorhanden ist, bei mangelhafter Knochenregeneration. Oefter bricht die neugebildete Knochenmasse nach frühzeitiger Lösung des Sequesters, wenn noch nicht genügende Festigkeit und Stärke vorhanden ist.

1) Vgl. P. v. Bruns, Die Lehre von den Knochenbrüchen. Deutsche Chirurgie. Lieferung 27.

Im Verlaufe der letzten 15 Jahre wurden in der Tübinger Klinik 23 Spontanfrakturen bei Osteomyelitis beobachtet. Funke berichtet über 2 Spontanfrakturen des Humerus unter 46 und 4 des Femur unter 276 Erkrankungen, Reiss über 4 Spontanfrakturen unter 190 Fällen der v. Bergmann'schen Klinik.

Der Bruch entstand bei unseren Fällen während des Aufenthaltes in der Klinik 9 mal, in den anderen Fällen kamen die Patienten später wegen der Nekrose oder anderer Folgezustände der Erkrankung in Behandlung, so besonders in einem Falle, der bei Garrè[1]) abgebildet ist, wegen einer nahezu rechtwinkeligen Knickung des unteren Femurendes. Als Kuriosum möge erwähnt sein, dass nach Angabe des 17jährigen Patienten der in der Kinderzeit erkrankte Oberschenkel nicht weniger als 5 mal abgebrochen war.

Unter unseren Fällen war 17 mal das Femur, 3 mal die Tibia, 2 mal der Humerus und 1 mal die Clavicula betroffen, also in der überwiegenden Mehrzahl die langen Röhrenknochen. Das Femur, welches ja auch am häufigsten erkrankt, zeigt dementsprechend auch die zahlreichsten Frakturen, deren Ziffer jedoch im Verhältnis über der der anderen beteiligten Knochen steht; sind doch in 5,2% der Femurerkrankungen, dagegen nur in 1,5% der Erkrankungen der Tibia, in 4% des Humerus und unter 16 Erkrankungen der Clavicula 1 mal Spontanfrakturen verzeichnet.

Am Femur war 10 mal der untere Teil, besonders das untere Drittel, 7 mal die Diaphyse Sitz der Osteomyelitis und Fraktur. Am Humerus und der Tibia war nur die Diaphyse, an der Clavicula die Mitte erkrankt und gebrochen.

Ueber den Zeitpunkt der Erkrankung, in welchem der Bruch erfolgte, sind ausser einem für alle Fälle genaue Angaben vorhanden. Danach war diese Komplikation eingetreten 1 mal in der 6. Woche (Femur), 10 mal in der 8. bis 10. Woche (6 mal Femur, 2 mal Humerus, je 1 mal Tibia, Clavicula), nach 3 Monaten 3 mal (Femur), nach 4 Monaten 2 mal (Femur, Tibia), nach 6 Monaten 4 mal (3 mal Femur, 1 mal Tibia), nach $1^1/_4$ Jahr 1 mal (Femur) und nach 2 Jahren durch geringen Fall aufs Knie 1 mal (Femur).

Die überwiegende Mehrzahl der Fälle, 16, kommt demnach auf die Zeit von der 6. Woche der Erkrankung bis zum

1) Diese Beiträge Bd. X.

4. Monat, also auf die Zeit der Demarkation zwischen lebendem und toten Knochen.

In der That lag bei den um diese Zeit zur Operation gekommenen Fällen eine totale oder doch sehr ausgedehnte Nekrose vor. Ein Bruch der neugebildeten Totenlade ist den Angaben nach in den übrigen Fällen erfolgt.

Die Ursache des Bruches war meist während der ersten Monate der Erkrankung eine geringfügige, so ein Umdrehen im Bett, Gehversuche bei Femur-, Heben des Armes bei Humerusfraktur. Zweimal kam die Fraktur beim Verbandwechsel, nachdem vorher ein grosser Sequester entfernt war, ein anderesmal im Augenblick der Entfernung des gelösten Totalsequesters (Tibia) zu Stande.

Bei den zu einem späteren Termin erfolgten Brüchen war ein ernsteres Trauma erfolgt, wie Schlag gegen den kranken Oberschenkel oder Fall gegen das Knie.

Die Folge der Spontanfraktur ist zunächst eine Verlangsamung der Heilung und dann in der überwiegenden Mehrzahl der Fälle eine Verkürzung des Gliedes und zwar um 1 bis 3 cm, selten mehr. Feste Vereinigung ist bei allen Fällen angegeben, welche bis zu diesem Stadium in der Klinik behandelt wurden. Mehrmals erfolgte jedoch die Heilung unter beträchtlicher Knickung des Oberschenkels nach hinten oder auch nach der Seite. Einmal, nach 5maligem Bruch des Femur, wurde wegen starker Verbiegung des Femur und Kontraktur im Kniegelenk die Amputation nach Gritti vorgenommen, in einem anderen Falle war keilförmige Resektion von Femur und Tibia wegen beträchtlicher Flexionskontraktur im Kniegelenk erforderlich.

Im Nachfolgenden werden Auszüge aus den Krankengeschichten gegeben, welche über Spontanfrakturen berichten.

1. 10j. Mädchen, erkrankte vor 3 Monaten an akuter Osteomyelitis des linken Oberschenkels. Bei der Aufnahme linker Oberschenkel in seiner ganzen Ausdehnung ziemlich stark angeschwollen. Femur verdickt. Fistel in der Kniekehle. Flexion im Kniegelenk nur in geringem Grade möglich. Am 12. Tage der Behandlung wurde eine sehr bewegliche Fraktur des Oberschenkels im unteren Drittel festgestellt, über Zeit und Art der Entstehung konnte Pat. keine Angaben machen. Am 14. Tage Operation: Extraktion eines frei beweglichen grossen Sequesters. Die Fraktur verlief schräg, starke seitliche Verschiebung der Fragmente. Wund-, dann Extensionsverband. — Nach 2 Monaten wiederum Extraktion eines Sequesters. Zugverband, später gefensterter Gipsverband. — 5 Monate nach Entstehung Fraktur beinahe fest, mit geringer Disloka-

tion. 1/2 Jahr später linker Oberschenkel in toto stark verdickt, Bruchstelle konsolidiert.

2. 10j. Knabe, erkrankte vor 10 Wochen an akuter Osteomyelitis des rechten unteren Femurendes. Nach einigen Wochen Incision. 10 Wochen nach Beginn der Erkrankung deutliches Krachen oberhalb des Knies und gleichzeitig stechender Schmerz, als Pat. sich auf einen Stuhl setzen wollte. Alsbald Aufnahme in die Klinik: rechtes Bein im Kniegelenk in Winkel von 125° gebeugt. Bewegungen im Kniegelenk aktiv nicht, passiv nur in ganz geringem Grade ausführbar, dabei Schmerzen handbreit über dem Gelenk, in welchem ein ziemlich beträchtlicher Erguss. Fistel über Condylus int. femor. Handbreit über dem oberen Rande der Patella abnorme Beweglichkeit und deutliche Crepitation am Femur. Knochen schräg durchtrennt. Verkürzung 4 cm. Zugverband. — Nach 6 Wochen Bruchstelle ganz fest, ziemlich reichlicher Callus. Rechter Oberschenkel nach aussen wenig konvex. 3 cm Verkürzung. Zunächst Entlassung. Später Wiederaufnahme zur Sequestrotomie: Streckung im Kniegelenk beinahe vollständig, Beugung bis 70° möglich.

3. 9j. Knabe, erkrankte vor 10 Wochen mit Rötung und Schwellung des rechten Oberarmes, Fieber bis 41,5°. Vor 6 Wochen Incision. Vor 3 Tagen beim Heben des Armes plötzlich Krachen und Schmerz im Oberarm. Bei der Aufnahme fand sich auf der Vorderseite des rechten Oberarmes in der Mitte desselben eine auf den entblössten Knochen führende Fistel. An dieser Stelle abnorme Beweglichkeit und Crepitation. Gefensterter Gipsverband. Nach 7 Monaten Wiederaufnahme. Seitdem Fisteleiterung. Bruchstelle fest, Humerus in ganzer Ausdehnung der Diaphyse unregelmässig verdickt. Fistel führt auf rauhen Knochen. Gelenke frei. Extraktion eines 8 cm langen Totalsequesters.

4. 8j. Knabe mit akuter Osteomyelitis der Diaphyse des rechten Oberschenkels. Wiederholt Incisionen, zuerst am Oberschenkel, dann Eröffnung des vereiterten Kniegelenks. Nach 6 Wochen wurde Fraktur zwischen oberem und mittlerem Drittel des Femur bemerkt, über deren Zustandekommen Pat. keine Angaben machen konnte. Zugverband konnte wegen Unruhe des Kranken nicht angelegt werden; Lagerung des Beines in Volkmann'scher Schiene, Sandsack aufs Knie. — 4 1/2 Monate nach Beginn der Erkrankung Aufnahme in die Klinik: Rechter Oberschenkel in den 2 unteren Dritteln stark, im oberen Drittel mässig verdickt. Starke Krümmung mit der Konvexität nach vorn aussen, 8 cm Verkürzung, Bewegungen im Knie sehr beschränkt und schmerzhaft. In der unteren Hälfte des Femur 6 Fisteln. Entfernung eines 11 1/2 cm langen Totalsequesters. — Nach 5 Jahren Wiederaufnahme. Rechtes Knie in fast rechtwinkliger Stellung ankylosiert. Rechter Oberschenkel um 12 cm

verkürzt. Zahlreiche Narben am Oberschenkel und Knie. Keilförmige Osteotomie im Kniegelenk.

5. 22j. Mann, seit 3 Wochen akute Osteomyelitis der unteren Hälfte des linken Femur. Abscessincision. 8 Wochen nach Beginn der Erkrankung dreht sich Pat. ohne Hilfe im Bette um, dabei plötzlicher Schmerz und Krachen im Knie. Untersuchung ergiebt Fraktur im untersten Teile der Diaphyse. Gefensterter Gipsverband. Nach 10 Wochen Aufnahme: Am Oberschenkel handbreit über dem Knie Knickung um 100° nach hinten und 160° nach innen, zugleich das untere Fragment mit Unterschenkel um 45° nach innen rotiert. An der Knickungsstelle aussen Fistel. — Bei der Operation findet sich ein schräg verlaufender Spalt in der Totenlade, dieselbe bricht bei geringer seitlicher Bewegung ein. Zunächst Extraktion eines 5—6 cm langen Totalsequesters; dann Resektion eines Stückes der Vorderwand des unteren und eines entsprechenden Stückes der Hinterwand des oberen Fragmentes mit dem Meissel, Vereinigung der Fragmente in dieser treppenförmigen Stellung durch Silberdraht. Drainage, trockener, darüber Gipsverband. — Nach 6 Wochen Bruchstelle vollständig konsolidiert. Bein 6 cm verkürzt, in guter Stellung.

6. 20j. Mann, vor 8 Wochen an Osteomyelitis der rechten Clavicula erkrankt, vor 4 Wochen Abscessincision. Rechte Fossa supra- und infraclavicularis durch Schwellung verstrichen. Nahe dem Sternoclaviculargelenk Fistelöffnung. Diaphyse der Clavicula verdickt. Fraktur der Clavicula zwischen äusserem und mittlerem Drittel. Dislokation des äusseren Fragmentes nach innen, vorne und unten. Temperatur 40,5°. — Spaltung der Haut über Clavicula von der Fistel aus. Die Mitte der Clavicula nekrotisch in einer grossen Abscesshöhle. Die Fraktur erweist sich als Trennung in der äusseren Demarkationslinie. Ohne besondere Gewalt lässt sich der Sequester in der inneren Demarkationslinie abbrechen.

7. 8j. Knabe, erkrankte im Alter von 6 Jahren an akuter Osteomyelitis im unteren Drittel des linken Oberschenkels. Spontaner Aufbruch. In der 14. Woche der Erkrankung erhielt er, nachdem er wieder aufgestanden war, einen Schlag mit dem Stock gegen den linken Oberschenkel, der dann abbrach. In der Folgezeit Heilung mit 1 cm Verkürzung. Fisteleiterung. Bei der Aufnahme linkes Femur im unteren Drittel stark verdickt. 3 Fisteln. Extraktion eines etwa die Hälfte des Femur umfassenden Sequesters.

8. 12j. Mädchen, vor 3 Monaten Osteomyelitis der rechten unteren Femurhälfte. Vor 14 Tagen Fraktur des Femur beim Gehen. Bei der Aufnahme Fraktur zwischen mittlerem und unterem Drittel. Entfernung eines nahezu totalen Sequesters. Fragmente über einander verschoben.

Gefensterter Gipsverband. Nach Konsolidation der Fraktur mit Fistel entlassen.

9. 27j. Mann, erkrankte mit 12 Jahren an akuter Osteomyelitis im unteren Drittel des linken Femur. Nach 10 Wochen beim Gehen Spontanfraktur. Konsolidation nach 4 Monaten. Fisteleiterung. In der Klinik Extraktion eines 8 cm langen Sequesters. Linker Oberschenkel um 1 cm verkürzt.

10. 5j. Knabe, erkrankte vor 1/2 Jahr an Osteomyelitis der unteren Hälfte des linken Femur. Zwischen 8. und 12. Woche Spontanfraktur beim Versuche zu gehen. Bei der Aufnahme Fraktur konsolidiert ohne wesentliche Verkürzung. Sequestrotomie.

11. 42j. Mann. Akute Osteomyelitis des rechten Humerus. Spontan Aufbruch nach 2 Wochen. In der 6. Woche Spontanfraktur des Humerus zwischen oberem und mittlerem Drittel beim Erheben des Armes. Winklige Knickung der Fragmente nach innen zu. Krepitation an der Bruchstelle, Knochenverdickung. Nach 7 Wochen Heilung der Fraktur mit Verkürzung von 1 1/2 cm. Nach 1/2 Jahr Entfernung eines grossen und vieler kleiner Sequester.

12. 4j. Knabe mit Osteomyelitis der rechten Tibia. 6 Monate nach Beginn der Erkrankung Entfernung eines Totalsequesters. 8 Tage später beim Verbandwechsel in der Mitte des Unterschenkels Fraktur konstatiert. Heilung ohne wesentliche Verkürzung.

13. 4j. Knabe. Osteomyelitis der rechten Tibia. 4 Monate nach Beginn der Erkrankung Extraktion eines Totalsequesters, dabei Bruch des Knochens. Heilung mit 1 1/2 cm Verkürzung.

14. 6j. Knabe. Osteomyelitis der linken Tibiadiaphyse. 10 Wochen nach Beginn der Erkrankung beim Verbandwechsel Fraktur der Tibia konstatiert. 4 Tage später Extraktion eines Totalsequesters. Entlassung im Gipsverband mit 1 1/2 cm Verkürzung.

15. 20j. Mann. Seit dem 4. Lebensjahr wiederholt (im 12., 16. und 20. Jahre) Anfälle von akuter Osteomyelitis des linken Femur. 8 Wochen nach Beginn der letzten Erkrankung konnte Pat. plötzlich nicht mehr auf dem Beine stehen. Fraktur unterhalb der Mitte des Oberschenkels, Dislokation der Bruchenden. Gipsverband. Konsolidation. Nach 1/2 Jahr Aufnahme: Unterhalb der Mitte des Femur winklige Knickung nach vorne und nach aussen. Bei der Operation wurde im unteren Drittel und im Condylus internus je eine mit Sequestern gefüllte Knochenhöhle gefunden.

16. 11j. Knabe, erlitt 3 1/3 Monate nach Beginn der Erkrankung der rechten unteren Femurhälfte beim Umdrehen im Bette eine Spontanfraktur. 2 3/4 Monate später wurden durch Operation sehr viele kleine und mehrere grössere Sequester entfernt. Feste Heilung mit 5 cm Verkürzung.

17. 17j. Mann, kam 6 Monate nach Beginn einer Osteomyelitis der unteren Hälfte des rechten Femur zur Operation. Es fand sich eine ausgedehnte Nekrose, vorne, aussen und hinten Sequester. Beim Anlegen des Verbandes erfolgte eine Spontanfraktur. Entlassung nach Konsolidation mit 1 cm Verkürzung.

18. 13j. Knabe, erkrankte an Osteomyelitis der rechten Femurdiaphyse. Abscessincision. 1/2 Jahr später Fall auf der Strasse, Bruch des Oberschenkels in der Mitte. Nach 1 Jahr Aufnahme und Extraktion eines 13 cm langen Sequesters. Feste Konsolidation mit 3 cm Verkürzung.

19. 8j. Knabe, schwere Osteomyelitis des linken Oberschenkels im mittleren und unteren Drittel. Abscessincision nach 4 Wochen. Nach weiteren 4 Wochen wurde eine Fraktur in der Mitte des Oberschenkels beim Verbandwechsel festgestellt; Pat. hatte nie das Bett verlassen. Nach 3 Monaten Aufnahme: Fraktur fest konsolidiert, Verkürzung des Oberschenkels 2 1/2 cm. Entfernung eines grösseren und mehrerer kleiner Sequester aus der Diaphyse des Femur.

20. 18j. Mann, akute Osteomyelitis des linken Oberschenkels. Nach 5 Wochen spontan Aufbruch. 6 Monate nach Beginn der Erkrankung — bei den ersten Gehversuchen mit Krücken — fiel Pat. um und brach den linken Oberschenkel. Erst nach einem Jahr Gehen wieder möglich. Dauernd Fisteleiterung und wiederholt Ausstossung von Knochenstückchen. Bei der Aufnahme unteres Drittel des linken Femur stark verdickt. Verkürzung des linken Oberschenkels um 6 cm. In der Mitte der Kniekehle Fistel. Entfernung eines 8 cm langen, bis hart ans Kniegelenk reichenden Sequesters, welcher den vorderen Umfang des Femur darstellt.

21. Mädchen, im Alter von 7 Jahren an akuter Osteomyelitis der unteren Hälfte des rechten Oberschenkels erkrankt. Mehrfach Aufbruch von Fisteln. Nach 2 Jahren Fall auf das rechte Bein auf ebener Erde, Bruch des rechten Oberschenkels. Insgesamt 16 Jahre lang dauernde Fisteleiterung. Im Alter von 23 Jahren Aufnahme: Rechter Oberschenkel enorm verdickt, 7 Fisteln. Knie in gestreckter Stellung ankylotisch. Verkürzung des rechten Oberschenkels um 2,5 cm. Amyloiddegeneration der Nieren. Extraktion von mehreren Sequestern.

22. 10j. Knabe, im Alter von 8 Jahren an Osteomyelitis des unteren Endes des linken Femur erkrankt. Spontan Aufbruch. 1 1/4 Jahr nach Beginn der Erkrankung Bruch des linken Oberschenkels beim Umhergehen im Zimmer. 3/4 Jahr später Aufnahme: Linker Oberschenkel in seinen unteren 2 Dritteln stark verdickt. Am Uebergang des mittleren in das untere Drittel besteht eine leichte winklige Knickung nach vorne und aussen. Bein im Kniegelenk gestreckt, wenig beweglich. An der Innenseite des Oberschenkels Fistel. Verkürzung um 1 cm. Extraktion eines 7 cm langen Sequesters.

28. 17j. Mann, in früher Jugend akute Osteomyelitis des linken Femur. Während der Schulzeit soll das Femur 5mal gebrochen sein. Es kam dann zu einer nahezu rechtwinkligen Verbiegung des Femur mit Ankylose im Kniegelenk. Amputation des Oberschenkels nach Gritti, die mit dem Condyl. ext. femoris fest verwachsene Patella wurde samt diesem abgemeisselt und auf die durchsägte Fläche des Femur aufgenagelt. Heilung.

2. **Spontane Epiphysenlösungen** finden sich in den letzten 15 Jahren unter 640 erkrankten röhrenförmigen Knochen 46mal angegeben, also in rund 7% aller Fälle. Reiss fand unter dem Material der v. Bergmann'schen Klinik unter 197 Erkrankungen langer Röhrenknochen im akuten Stadium 24mal Epiphysenlösung, also in etwa 12%. Wenn wir damit unsere während der ersten Wochen der Erkrankung behandelten Fälle vergleichen, entsprechen sich etwa die Zahlen in ihrem Verhältnis.

Bei der Nähe der Knorpelfuge ist ein Uebergreifen der Entzündung auf dieselbe von dem benachbarten Teile der Diapyhse aus, in dem ja die Osteomyelitis besonders häufig lokalisiert ist, a priori relativ oft zu erwarten. Eine Lockerung der Epiphyse ist wohl in einer weitaus grösseren Anzahl von Fällen erfolgt, doch verläuft sie meist symptomlos.

Bei 5 Kranken handelte es sich um Lösung mehrerer Epiphysen, und zwar stets bei Erkrankungen der frühesten Jugendzeit.

Betroffen waren am Femur die obere Epiphyse 28, die untere 7 und die Knorpelfuge des Trochanter major 1 mal, die obere Humerusepiphyse 3 mal, die obere Tibiaepiphyse 5, die untere 1 mal, die untere Fibulaepiphyse 1 mal, 2 mal die distale Epiphyse von Metakarpen. Die relative Häufigkeit der Epiphysenlösung entspricht, mit Ausnahme der oberen Femurepiphyse, welche besonders häufig beteiligt ist, etwa der Zahl der Erkrankungen an den einzelnen Knochen.

Der Zeitpunkt des Zustandekommens der Epiphysenlösung liegt ohne Frage am häufigsten innerhalb der ersten Wochen oder sogar Tage der Erkrankung, meist wurde die Lösung bei der Aufnahme in die Klinik schon vorgefunden, seltener erfolgte dieselbe in späterer Zeit nach Wochen oder Monaten. Eine genaue Bestimmung war meist nicht möglich, da die gleichzeitig vorhandene starke Beteiligung des anstossenden Gelenkes die Untersuchung sehr erschwerte. Von den Gelenken zeigte sich am häufigsten ergriffen das Hüftgelenk, was ja bei dem Umstande, dass die obere Femurepiphyse intra-

artikulär liegt, auch nicht anders zu erwarten ist.

Die abgelöste Epiphyse kann wieder anheilen, oft unter beträchtlicher Verschiebung, sie kann aber auch vollständig nekrotisch werden und wird dann wie ein gelöster Sequester ausgestossen. Es müssen daraus natürlich erhebliche Störungen des Knochenwachstums resultieren.

Es dürfte von Interesse sein, auf die am häufigsten vorkommende Epiphysenlösung am oberen Femurende etwas einzugehen. Dies Krankheitsbild ist von v. Bruns und Honsell[1]) beschrieben worden.

Die im oberen Femurende lokalisierte Entzündung geht längs der Epiphysengrenze hin und führt dadurch eine Lockerung, dann eine völlige Lösung der Epiphyse von der Diaphyse herbei, zu deren Entstehung dann nur eine geringe mechanische Einwirkung, wie die Schwere des Beines, erforderlich ist. Die Knorpelfuge selbst wird nur selten in grösserer Ausdehnung durchbrochen. Wenn das Ligam. teres zerstört ist, wird die gelöste Epiphyse von jeder Ernährung abgeschnitten und nekrotisch, der Kopf liegt dann als freier Körper im Gelenk bezw. in der das obere Femurende umgebenden Eiterhöhle, falls er sich nicht schon vorher spontan abgestossen hat. In anderen Fällen bleibt die Nekrose aus und das abgetrennte Stück verwächst wieder, teils mit dem Femur selbst, teils mit der Pfanne.

Ueber die Zeit der Entstehung der Epiphysenlösung können allgemein gültige Angaben nicht gemacht werden, jedenfalls können sie schon in den ersten Wochen, ja in foudroyant verlaufenden Fällen sogar in den ersten Tagen zu Stande kommen.

Wenn eine Dislokation der getrennten Teile zu Stande kommt, besteht sie in einer meist sehr beträchtlichen Verschiebung des Femurschaftes nach hinten und oben, die durchschnittlich einem Trochanterhochstand von 4 bis 6, ja einmal sogar von 10 cm entspricht. Selten nur ist keine grössere Dislokation, sondern nur geringe Verschiebung des Diaphysenendes nach aussen nachzuweisen.

Bei frischen entzündlichen Epiphysenlösungen besteht abnorme Beweglichkeit und zwar in der Richtung der Femuraxe, in der Folge kann diese Beweglichkeit vollkommen oder doch teilweise verloren gehen, da in der Mehrzahl der Fälle vollständige Ankylose erfolgt.

3. Eine **Beteiligung der benachbarten Gelenke** ist bei der Mehrzahl der Erkrankungen vorhanden. Von einem geringen, später

1) Diese Beiträge Bd. 24.

wieder zur Resorption kommenden Ergusse im Beginn der Erkrankung bis zur foudroyant verlaufenden schwersten Vereiterung des Gelenks kann diese Beteiligung alle Grade umfassen.

Im Folgenden sollen nur die bleibenden und schwereren Gelenkveränderungen und zwar an der Hand unseres gesamten Materials besprochen werden.

a) Ueber die akute Osteomyelitis im Gebiete des Hüftgelenks haben v. Bruns und Honsell[1]) die Erfahrungen der Tübinger Klinik mitgeteilt. Sie wiesen darauf hin, dass entgegen den früheren Anschauungen über sehr seltenes Erkranken der Hüftgegend an Osteomyelitis nicht weniger als 14% aller Fälle von Coxitis auf dieser Infektion beruhen. Eine Erkrankung des oberen Teiles des Femur bis zur Höhe des Trochanter minor hat meist eine akute, häufig eitrige Coxitis zur Folge. War doch nach unserer Statistik in 157 Fällen die Osteomyelitis im Bereiche des oberen Femurendes lokalisiert, davon kam es 124 mal zu einer Hüftgelenksentzündung und nur 33 mal blieb die Beteiligung des Gelenkes aus.

In der Hüftgelenkspfanne ist die Osteomyelitis selten primär lokalisiert, dagegen erkrankt dieselbe ziemlich häufig sekundär. In der Mehrzahl der Fälle handelt es sich um äusserst schwere Erkrankungen.

Auch bei den leichteren Formen bleiben erhebliche Veränderungen zurück, wie Schenkelhalsverbiegungen, Epiphysenlösungen, Spontanfrakturen u. dergl.

Ausser der Sequestrierung im Bereiche der Hüftgelenksknochen, welche meist nur zur Bildung kleiner Sequester und infolge geringer Knochenneubildung eher zu einer Atrophie und Verkleinerung sowie Sklerosierung der betroffenen Femurpartieen führt, kommt es meist zu ausgesprochenen Verbiegungen des Schenkelhalses und Verdickung des Kopfes. In der Hüftpfanne dagegen findet sich in der Regel starke Knochenneubildung, wulstige Verdickung der Pfannenwände und des Pfannengrundes, auch an den Beckenknochen ausserhalb des unmittelbaren Gelenkgebietes finden massige Verdickungen der Wand statt. Seltener findet man Pfannenwanderungen durch Ausweitungen im hinteren oberen Pfannenbezirk.

Neben diesen Veränderungen an den Knochen ist auch immer eine Entzündung der Synovialis des Hüftgelenks vorhanden, welche von einem leichten serösen oder katarrhalischen bis zu einem eitrigen bezw. jauchigem Ergusse alle Grade der Entzündung darbieten kann.

Die dauernden Veränderungen im Gelenk entsprechen dann dem

1) Diese Beiträge Bd. 24 und 39.

Grade und der Zeitdauer der Erkrankung. In den leichtesten Fällen kann völlige Restitutio ad integrum erfolgen. Meist bleiben jedoch Störungen in der Hüfte zurück, zunächst infolge von Kontrakturen und zwar Adduktions- wie Abduktionskontrakturen in etwa gleich grosser Anzahl; dann Ankylosen; Verkürzungen infolge von anatomischen Veränderungen der Knochen; in nahezu $^1/_3$ aller behandelten Fälle Spontanluxationen, fast alle nach hinten und oben; dann etwa gleich oft Epiphysenlösungen und selten nur Spontanfrakturen.

Von den insgesamt 124 Fällen, welche bis 1. Oktober 1903 behandelt wurden, endeten in Heilung 91 und zwar:

1) mit Gelenkversteifung	41
2) mit Spontanluxation	29
3) mit Epiphysenlösung	21.

Reseciert wurden 20, davon starben 4; exartikuliert 2, beide gestorben; ohne Eingriff starben 12. Es starben also von den 124 Kranken 18 = 14,5%.

b) Die Erkrankungen des Kniegelenks sind sehr zahlreich, entsprechend dem häufigen Erkranken von Femur und Tibia, von welchen ja das Femur am unteren Ende besonders oft erkrankt. Eine Beteiligung des Kniegelenks, und wenn es nur ein geringer Erguss ist, wird hier selten vermisst.

Bleibende Veränderungen nach Erkrankungen des unteren und mittleren Teiles vom Femur blieben demnach unter 413 Fällen 164 mal, von Erkrankungen an der Tibia im oberen und mittleren Teile 52 mal am Kniegelenk zurück. Einmal endlich hatte eine Osteomyelitis der Patella bedeutende Veränderungen des Gelenks zur Folge. Insgesamt hatten wir also in 217 Fällen eine bleibende Kniegelenksaffektion zu verzeichnen und zwar handelte es sich um:

1) Luxatio cruris posterior	1 mal
2) Subluxationen des Unterschenkels	12 mal
3) Schlottergelenke	16 mal
4) Arthritis deformans	7 mal
5) Vereiterungen in späterer Zeit	12 mal
6) Beschränkte Beweglichkeit	169 mal
und zwar a) Ankylosen	38 mal
b) Kontrakturen hohen Grades	48 mal
c) „ geringen „	83 mal.

Es sind hier also nicht angegeben die akuten schweren Vereiterungen des Kniegelenks, welche im Verlaufe der letzten 15 Jahre

8 mal bei Femur und 3 mal bei Tibiaerkrankungen zur Beobachtung kamen. 6 Patienten erlagen dieser schweren Erkrankung, bei einen der Ueberlebenden musste die Amputation, bei anderen die Kniegelenksresektion vorgenommen werden; nur in einigen weniger schweren Fällen wurde durch Entleerung des Eiters mittelst Punktion und Durchspülung des Gelenks mit 2% Karbollösung die Eiterung mit Erfolg bekämpft.

c) Bleibende Affektionen des Fussgelenks sind 53 mal beobachtet worden, 42 mal nach Erkrankung der Tibia, 3 mal der Fibula, 4 mal des Calcaneus, 3 mal des Talus und 1 mal des Os naviculare. Eine Osteomyelitis des Talus muss ja bei seiner centralen Lage im Fussgelenk unter dem Bilde der akuten Gelenkvereiterung verlaufen. Andererseits hatte wiederholt eine Osteomyelitis im vorderen Teile des Calcaneus Vereiterung des Gelenkes zwischen Talus und Calcaneus und dadurch sekundäre Nekrose des Talus zur Folge.

Es finden sich folgende Erkrankungen des Fussgelenks angegeben:

1. Schlottergelenk	1 mal
2. Destruktion	2 mal
3. Chronische Entzündung	2 mal
4. Beschränkte Beweglichkeit	
a) Ankylosen	15 mal
b) sonstige Störungen	33 mal.

Unter den insgesamt 972 erkrankten Knochen der unteren Extremität hat demnach 124 mal eine Erkrankung der Hüfte, 217 mal des Kniegelenks und 53 mal des Fussgelenks stattgefunden, zusammen 394 mal. In über $^1/_3$ der Erkrankungen (40%) war demnach eine bleibende Veränderung eines Gelenkes die Folge der Osteomyelitis.

Ein Vergleich dieser Zahlen mit den vor 15 Jahren gewonnenen Haaga's, welcher nahezu in der Hälfte aller Erkrankungen von Femur, Tibia und Fibula bleibende Gelenkveränderungen fand, zeigt eine ziemlich erhebliche Verminderung dieser Komplikation. Es dürfte dies wohl darauf zurückzuführen sein, dass in den letzten Jahren die Mehrzahl der Kranken zu einem früheren Zeitpunkt, häufig in akutem Stadium, die Klinik aufsuchte und so dem Entstehen von sekundären Veränderungen besser vorgebeugt werden konnte.

An der oberen Extremität findet sich unter 102 Erkrankungen des Humerus 20 mal und unter 11 der Scapula nur 1 mal eine Beteiligung des Schultergelenks verzeichnet. Eine Spontan-

luxation des Humerus lag 2mal vor, eine geringe Behinderung im Schultergelenk 10mal, stärkere 5mal, je 2mal war ein Schlottergelenk oder chronische Entzündung vorhanden.

Das Sternoclaviculargelenk war 1mal vereitert.

Bleibende Störungen des Ellenbogengelenks finden sich 40mal angegeben. Davon lag 18mal eine Erkrankung des Humerus, 16mal des Radius, an welchem meist das Mittelstück erkrankt und 6mal der Ulna zu Grunde. Es war nachzuweisen in 9 Fällen eine Ankylose, in 29 verschieden hochgradige Kontrakturen, 2mal Zerstörung des Gelenkes.

Ueber Veränderungen des Handgelenks wird 21mal berichtet. Beteiligt waren dabei Radius in 11, Ulna in 10 Fällen. Eine Ankylose des Handgelenks lag 5mal vor, 14mal eine mehr oder weniger hochgradige Beschränkung in der Beweglichkeit, 2mal erhebliche Veränderungen des Gelenks.

An Schulter, Ellenbogen und Handgelenk zusammen finden sich 82mal dauernde Veränderungen verzeichnet. Unter den 180 Erkrankungen von Humerus, Radius und Ulna ist demnach in nahezu der Hälfte der Fälle eine dauernde Störung eines Gelenkes geblieben. Eine Amputation wegen Osteomyelitis im Bereiche der oberen Extremität wurde nicht vorgenommen.

Die grossen Gelenke des Körpers sind insgesamt 476mal bei 1058 Kranken und 1279 beteiligten Knochen infolge der Osteomyelitis dauernd in ihrer Funktion gestört geblieben.

14. Ausgang der Knochenerkrankung.

Die akute eitrige Knochenmark- und Knochenhautentzündung kann bekanntlich einen dreifachen Ausgang nehmen.

In den günstigsten, wie die folgenden Zahlen zeigen, allerdings recht seltenen Fällen, erfolgt die Heilung ohne Eiterung; es kann vollständige Restitutio ad integrum erfolgen oder dauernde Verdickung des Knochens bleiben. Ferner kann es zur Heilung mit Eiterung ohne Knochennekrose kommen. In der überwiegenden Mehrzahl der Fälle jedoch kommt es zu Eiterung und Knochennekrose. Der Sequester muss als Fremdkörper ausgestossen werden: in einzelnen Fällen, wenn es sich nur um kleine und nahe unter der Haut befindliche nekrotische Teile handelt, kann dies spontan geschehen, meist jedoch muss der Sequester durch Kunsthilfe entfernt werden.

Hie und da, besonders am unteren Ende des Femur, kommt es

aber auch nach sicherer Entfernung alles Kranken nicht zu einer Ausheilung und Schliessung der Fistel, deren callöse Wände keine Tendenz zur Heilung zeigen. Jahrzehnte lang bleibt ein immerfort eiternder Fistelgang. Auch operative Eingriffe erzielen dann keine Aenderung des Zustandes; man kommt bei der Incision auf blossliegenden Knochen, der keine Neigung zur Nekrose zeigt, aber ebensowenig erfolgt in diesen für den Arzt wie den Kranken gleich trostlosen Fällen ein Versiegen der Eiterung und Schliessung der Fistel. Im Folgenden werden einige derartige Fälle mitgeteilt.

1. Der 56j. C. G. erkrankte im 16. Lebensjahre nach Fall gegen das rechte Knie an einer akuten Anschwellung im unteren Teile des Oberschenkels. Wenige Wochen später brachen 2 Fisteln auf, von welchen die eine sich bald schloss, die andere an der Aussenseite des Oberschenkels befindliche seitdem, also seit 40 Jahren, ununterbrochen geeitert hat. Bei der Incision wurde im Planum popliteum von Periost entblösster Knochen, aber kein Sequester gefunden.

2. Mann, 40 J., erkrankte im 24. Lebensjahre an akuter Osteomyelitis des linken unteren Femurdrittels. Nach 8 Tagen wurde incidiert, viel Eiter entleert. Seit 16 Jahren besteht eine bald mehr bald weniger Eiter secernierende Fistel. Flexionskontraktur im Kniegelenk. Bei der Incision wurde im Planum popliteum freiliegender Knochen, jedoch kein Sequester gefunden.

3. Die 50j. L. J. erkrankte im 10. Lebensjahre an akuter Osteomyelitis der rechten unteren Femurhälfte. Nach 1/2 Jahr erfolgte spontan Aufbruch an der Aussen- wie Innenseite. Seitdem, also seit 40 Jahren, Eiterung aus beiden Fisteln, die ab und zu sehr gering ist, jedoch nie ganz versiegt. Kniegelenk beträchtlich versteift. Die Incision ergab den gleichen Befund wie im vorhergehenden Falle.

4. S. N., 44 J., war im 18. Lebensjahre akut an Osteomyelitis des rechten unteren Femurdrittels erkrankt. Nach 10 Wochen erfolgte Aufbruch, in der Folgezeit wurden wiederholt Knochensplitter ausgestossen. Seit 26 Jahren besteht die Eiterung in wechselnder Stärke. Bei der Aufnahme in die Klinik wurde ausser einer Ankylose des Kniegelenks in gestreckter Haltung das Vorhandensein von 2 Fisteln an Innen- und Aussenseite des unteren Femurdrittels festgestellt. Incision ergab rauhen Knochen im Planum popliteum, keinen Sequester. Entlassung mit Fistel.

In allen diesen Fällen von Nekrose am unteren Ende des Femur war der erste operative Eingriff erst nach Jahrzehnte lang dauernder Eiterung vorgenommen worden. Die folgenden Fälle sprechen dafür, dass unter Umständen trotz früherer Entfernung des nekrotischen Knochens eine Schliessung der Fistel und Ausheilung nicht stattfindet.

1. 39j. Mann, war im 15. Lebensjahre an akuter Osteomyelitis im unteren Drittel des linken Femur erkrankt. Zunächst Abscessincision. In der Folgezeit wiederholt Ausstossung von kleinen Sequestern. Nach 10 Monaten wurde nach Erweiterung der Fistel das Vorhandensein eines noch nicht völlig gelösten Sequesters festgestellt. Nach weiteren 7 Jahren, während welcher Zeit ununterbrochen Eiterung bestanden hatte und einmal ein kleiner Sequester abgegangen war, wurde ein daumennagelgrosser Sequester aus dem Planum popliteum extrahiert. Während der nächsten 3 Jahre wurde ab und zu Eiter entleert, meist war jedoch die Wunde geschlossen. Vom 27. Jahre an jedoch entleerte sich bald mehr bald weniger Eiter aus einer Fistel an der Aussenseite des Oberschenkels. Im 30. Lebensjahre wurde wiederum die Fistel gespalten, welche zum Planum popliteum führte, jedoch weder an der Aussenseite des Knochens, noch in der Markhöhle ein Sequester gefunden. Ebensowenig ergab eine im 39. Lebensjahre vorgenommene Spaltung der Fistel das Vorhandensein eines Sequesters, man kam an der hinteren Fläche des auffallend harten Knochens in eine kleinwallnussgrosse mit Granulationen gefüllte Höhle, welche durch Abmeisseln des umgebenden Knochenrandes zu einer flachen Mulde umgestaltet wurde. Schliessung der Fistel erfolgte nicht.

2. 45j. Mann, litt seit in frühester Jugend überstandener Osteomyelitis des rechten unteren Femurdrittels an Fisteleiterung. Es waren wiederholt Eingriffe vorgenommen worden, in der Klinik wurde der Kranke im 37. und 45. Lebensjahre operiert. Bei der ersten Operation wurde nur von Periost entblösster Knochen gefunden, bei der zweiten nach Durchmeisselung einer $2^1/_2$ cm dicken sklerotischen Knochenschale in einer bis nahe ans distale Gelenkende reichenden Höhle ein 3 cm langer Corticalsequester entfernt. 2 Jahre später bestand gelegentlich einer Nachuntersuchung noch die Eiterung.

3. 45j. Mann, machte im 14. Lebensjahre eine akute Osteomyelitis des rechten unteren Oberschenkeldrittels durch, es wurde incidiert, seit 42 Jahren ununterbrochen Fisteleiterung. Im 36. und 44. Lebensjahre wurden Sequester entfernt. Es bestand eine beträchtliche Verdickung der unteren Femurhälfte, an der Innenseite 4 cm oberhalb des Kniegelenks eine in einer tiefen Narbeneinziehung liegende Fistelöffnung, in deren Grunde rauher Knochen lag. Bei der Incision wurde an der hinteren Fläche des vollständig sklerosierten Femurendes nur eine rauhe Fläche gefunden, kein Sequester. Keine Heilung.

4. 24j. Mann, machte im 16. Lebensjahre eine akute Osteomyelitis der rechten unteren Femurhälfte durch. 4 Monate nach Beginn der Erkrankung wurde in der Klinik ein etwa 1 cm langer Rindensequester von der hinteren Fläche des Femur entfernt. Nach Eröffnung der Markhöhle zeigten sich in derselben keine Veränderungen. In der Folgezeit war die Wunde nur 2 Monate lang geschlossen, während der übrigen Zeit

bestand Fisteleiterung. Bei der zweiten im 24. Lebensjahre vorgenommenen Operation wurde ein Sequester nicht gefunden. Der Knochen war sehr hart und verdickt, im Umfange eines Fingernagels von Periost entblösst.

Sowohl bei den nach langjähriger Fisteleiterung wie bei den zu einem früheren Zeitpunkte operierten Kranken war also der Befund ein ganz typischer. Es fand sich in allen Fällen harter und sehr verdickter von Periost nicht bedeckter Knochen, aber kein gelöster Sequester; wenn Sequester vorgefunden wurden, waren sie sehr klein.

Verschiedene Umstände nun sind es, welche ein Ausheilen bei Nekrose am unteren Ende des Femur nicht zu Stande kommen lassen. Zunächst ist infolge der Lage des Krankheitsherdes das vollständige Freilegen desselben und die sichere Entfernung alles Kranken nicht möglich, wie bei der Nekrose an anderen Teilen des Skeletts. Am nächsten ist der Zugang zu dem kranken Knochen von dem oberhalb der Mitte der Kniekehle gelegenen hinteren Teile des Oberschenkels aus, er kann aber wegen der dort verlaufenden Gefässe und des Nervus tibialis nicht eingeschlagen werden. Auch an der Innenseite des Oberschenkels ist eine längere Incision nicht möglich, da auch hier die Gefahr besteht, die Gefässe zu verletzen, welche sich, nachdem sie durch den Adduktorenkanal hindurchgegangen sind, von der medialen Seite des Oberschenkels aus in die Mitte der Kniekehle wenden. Nach unten zu setzt die Nähe des Kniegelenks und die mit einer Eröffnung desselben verbundene Gefahr für den Kranken einem radikalen Vorgehen Schranken. So bleibt für eine ausgiebige Incision nur die Aussenseite des unteren Femurdrittels übrig, und auch hier ist nach unten das Operationsgebiet begrenzt. Auf diese Weise ist ein völliges Freilegen der kranken Teile nicht möglich.

Durch die seitlichen, nicht am tiefsten Punkte befindlichen Incisionen wird ferner auch die Stagnation des Wundsekrets begünstigt. Wenn wiederholt operiert wird, werden die Verhältnisse durch Narbenbildung, Verwachsungen und Knickungen des Fistelganges noch komplicierter.

Aber auch wenn eine Sequestrotomie nicht erfolgt, ist spontane Ausstossung des Sequesters, wie sie an anderen der Oberfläche des Körpers näher liegenden Knochen zu Stande kommen kann, bei der Länge und dem gewundenen Verlaufe der Fistelgänge, welche von der Innen- oder Aussenseite des Gliedes um den Knochen herum zum hinteren Teile führen, seltener zu erwarten.

Der wichtigste Grund jedoch für das Nichtzustandekommen der Ausheilung — dafür sprechen die Fälle, bei welchen kein Sequester gefunden wurde — liegt darin, dass es im Planum popliteum oft zwar nur zu oberflächlicher Nekrose, dagegen unter dem Reiz der Eiterung zu einer ausgedehnten Sklerose des dem Krankheitsherde benachbarten Knochens kommt. Der hyperplastische Process erstreckt sich sowohl auf die Knochensubstanz, in welcher dadurch die Havers'schen Kanälchen verengt und die Knochensubstanz verdichtet und schwerer gemacht wird, wie auf den der Markhöhle benachbarten Teil des Knochens, so dass auch hier in der Markhöhle selbst neue kompakte Knochenmassen gebildet werden. Mit diesem elfenbeinharten, von Periost nicht überzogenen Knochen des Planum popliteum vereinigen sich die Weichteile nicht wieder.

Solche Kranke mit langdauernder Fisteleiterung sind, abgesehen von der Amyloidentartung der inneren Organe, auch der Gefahr ausgesetzt, dass sich in den Fistelgängen ein Carcinom entwickelt. Die v. Bruns'sche Klinik verfügt über 2 derartige Beobachtungen, welche von v. Brunn[1]) mitgeteilt worden sind.

1. Die 66j. Therese S. erkrankte im 10. Lebensjahre mit starker Anschwellung des oberen Drittels des linken Unterschenkels. Nach Incision entleerte sich eine Menge Eiter; nach mehreren Monaten schloss sich die Wunde. Bald darauf entstanden spontan in der unteren Hälfte des Unterschenkels mehrere Fisteln, aus denen sich im 12. Lebensjahre mehrere Knochenstücke abstiessen. Hierauf schlossen sich bald sämtliche Fisteln, und Pat. war die folgenden 5 Jahre ganz gesund. Seit dem 17. Lebensjahre brachen mehrmals in Zwischenräumen von einigen Jahren wieder Fisteln auf. Im 46. Lebensjahre wurde die Pat. zum ersten Male in die Klinik aufgenommen. Bei der Nekrotomie fand sich kein eigentlicher Sequester, sondern nur ein unregelmässig verlaufender, verzweigter Fistelgang in der hinteren Partie des oberen Endes der Tibia, welcher nach aufwärts bis dicht an die Gelenkfläche des Knochens reichte und mit mehreren Oeffnungen an der inneren und hinteren Fläche des Knochens mündete. Trotz ausgiebiger Entfernung alles sichtbar erkrankten Knochens blieb seitdem eine Fistel bestehen, die gelegentlich stärker eiterte.

Als sie im Alter von 66 Jahren, 56 Jahre nach Beginn der ersten Erkrankung, zum zweiten Male in die Klinik eintrat, hatte sie 4 Wochen vorher morgens beim Versuche, das Bett zu verlassen, plötzlich bemerkt, dass das Bein abgeknickt war. Im Knie fand sich fast rechtwinklige Ankylose. 2 Finger breit unterhalb der Spina tibiae sehr

1) Diese Beiträge Bd. 37.

ausgesprochene abnorme Beweglichkeit. Von der Spina abwärts bestand eine 6 cm lange Geschwürshöhle, welche durch die ganze Dicke des Knochens zu reichen schien. Der laterale Wundrand war tumorartig verdickt, am oberen Rand und im Grunde der Höhle bestand jauchiger Zerfall. Haut über der inneren Tibiafläche gerötet und narbig, ganze Tibia verdickt, Fussgelenk ankylotisch. In Leisten- und Schenkelbeuge einige bohnengrosse Drüsen.

Es wurde die Ablatio femoris supracondylica vorgenommen. Der Tumor schloss am unteren Bruchstück der Tibia mit deren Bruchfläche ab, am oberen reichte er 2—3 cm weit in die Markhöhle hinein. Die histologische Untersuchung ergab typischen Hornkrebs, am Rande der Fistelöffnung beginnend.

2. J. J., 46 J., erkrankte im 12. Jahre an Knochenfrass des rechten Oberschenkels über dem Kniegelenk. Nach 1/4 Jahr Abscessincision. Seither. also seit 34 Jahren, besteht eine etwa erbsengrosse Fistelöffnung an der Aussenseite des rechten Kniegelenks, die fortwährend Eiter entleerte. Vor 10 Monaten bildete sich rings um diese Fistelöffnung ein markstückgrosses Geschwür, das sich rasch in der Fläche ausdehnte und seit 1/4 Jahr ein kraterförmiges Loch gefressen hatte. In den letzten Jahren mehrfach Entleerung von kleinen Knochensplittern aus der Fistel.

Bei der Aufnahme fand man einen früh gealterten, stark abgemagerten Mann von kachektischem Aussehen. Rechter Unterschenkel im Kniegelenk stark subluxiert, der Knochen des Oberschenkels vom Trochanter abwärts spindelförmig verdickt. Entlang der Aussenseite des Oberschenkels vier, über dem Condylus internus femoris eine Narbe. An der Aussenseite des rechten Oberschenkels über dem unförmlich verdickten Kniegelenk lag ein handtellergrosses, jauchiges Geschwür mit buchtigem, kleinhöckerigem Grunde und derben, wallartigen Rändern. Im Grunde des Geschwürs führte eine kraterförmige Vertiefung zu einer umfänglichen Höhle im Knochen. Haut in der Umgebung des Geschwürs gerötet, derb infiltriert, in der Kniegelenksgegend siebartig von Fistelöffnungen durchlöchert, die ein jauchiges Sekret entleerten. In der Schenkelbeuge, Leistengegend und über dem Ligamentum Pouparti derbe Drüsen.

Die Behandlung bestand in der Amputatio femoris und Exstirpation der vergrösserten Drüsen. Nach Maceration des Knochens fand sich in einer direkt von den Condylen aufwärts sich erstreckenden Aushöhlung des Femur ein stark macerierter etwa 10 cm langer, fingerdicker Sequester.

Mag also der Sequester entfernt sein oder nicht, die Möglichkeit ist immer vorhanden, dass in solchen alten Fistelgängen ein Carcinom zur Entwicklung kommt. —

Betreffs des Ausganges der Erkrankung bei unseren sämtlichen Fällen giebt die folgende Tabelle Auskunft.

I. Röhrenförmige Knochen.

	Anzahl der Fälle	I. Heilung ohne Eiterung	II. Eiterung ohne Nekrose	III. Ausgang in Nekrose		
				a) Sequestrotomie	b) spontane Ausstossung	c) nicht operiert
Femur	570	35	109	358	26	42
Tibia	493	9	54	371	25	34
Humerus	112	5	21	65	14	7
Radius	45	3	2	36	2	2
Ulna	40	2	7	23	2	6
Fibula	39	—	4	31	2	2
	1299	54	197	884	71	93
					1048	

Aus der Tabelle ergiebt sich, dass der Ausgang in Nekrose der häufigste ist (in 80,7% aller Fälle, also bei $^4/_5$ der Gesamtzahl), und dass die Entfernung des toten Knochens in einem grossen Teile der Fälle (bei 884 Erkrankten = 68%, also bei $^2/_3$ aller Erkrankungen) operativ bewirkt werden musste; diese letztere Zahl entspricht jedoch insoweit nicht ganz den Thatsachen, als auch in der letzten Spalte manche Kranke enthalten sind, welche trotz Nekrose aus irgendwelchen Gründen nicht operiert wurden, weil z. B. der Sequester noch nicht gelöst war oder wegen sonstiger Komplikationen ein Eingriff nicht vorgenommen wurde; es wäre also auch von dieser letzten Spalte wohl ein Teil zu Spalte 5 zu zählen.

Nur in 71 Fällen erfolgte spontane Ausstossung von Sequestern; dabei sind jedoch diejenigen nicht gerechnet, in welchen trotz spontan erfolgter Entleerung von Sequestern später doch noch die Sequestrotomie sich nötig zeigte.

Der zweithäufigste Ausgang der Erkrankung, Heilung mit Eiterung ohne Ausstossung von Sequestern, findet sich 197 mal angegeben, entsprechend 15,2% aller Erkrankungen. Bei $^3/_4$ dieser Fälle war incidiert worden, bei den übrigen entleerte sich der Abscess spontan. Nach unseren Erfahrungen kommt es bei weniger schwerer Infektion infolge von möglichst frühzeitiger Incision, besonders wenn ein grösserer Abscess sich noch nicht gebildet hat, entweder zu geringer oder unter Umständen überhaupt nicht zur Nekrose. Aber auch wenn ein grösserer Abscess vorhanden ist und der Knochen teilweise schon verfärbt erscheint, kann man durch Trepanation oder ausgiebigere Eröffnung und Auslöffelung der entzündeten Markhöhle die Nekrose überhaupt oder wenigstens das Absterben des Knochens in grösserem Umfange verhüten. Darauf wurde ja auch schon von

Karewski und Schuchardt [1]), sowie Lauenstein [2]) aufmerksam gemacht.

Der günstigste Ausgang endlich der Erkrankung, Rückbildung der Entzündung mit oder ohne bleibende Verdickung des Knochens, die sklerosierende nicht eitrige Osteomyelitis Garrè's wurde nur 54 mal beobachtet, also in 4,2% aller Fälle.

II. Platte und kurze Knochen.

Der Ausgang der Erkrankung konnte hier nicht für alle Fälle angegeben werden, da die Arbeit von Fröhner für einzelne keine Angaben bringt. Es konnten also von 24 Erkrankungen des Unterkiefers 23, von 24 der Clavicula 22 und von 11 der Scapula nur 7 hier Verwendung finden.

Unsere Tabelle lautet folgendermassen:

α) platte Knochen.

	Zahl der Fälle	I. Heilung ohne Eiterung	II. Eiterung ohne Nekrose	III. Ausgang in Nekrose		
				a) Sequestrotomie	b) spontane Ausstossung	c) nicht operiert
Becken	28	—	13	13	—	2
Unterkiefer	23	—	2	19	1	1
Clavicula	22	—	4	15	2	1
Costae	11	—	1	7	—	3
Scapula	7	—	—	6	—	1
Wirbel	8	2	6	—	—	—
Oberkiefer	4	—	1	3	—	—
Os parietale	3	—	1	2	—	—
Patella	1	—	—	1	—	—

β) kurze Knochen.

Metatarsi	16	2	5	9	—	—
Calcaneus	16	—	2	13	1	—
Metacarpi	7	2	1	4	—	—
Talus	6	—	—	6	—	—
Phalangen	3	—	—	3	—	—
Os navicul.	1	—	—	1	—	—
Summa	156	6	36	102	4	8
					114	

Auch an den platten und kurzen Knochen, bei welchen es zur Bildung einer Totenlade nicht kommt, ist der Ausgang der Erkran-

1) Verhandl. der deutschen Gesellschaft für Chirurgie. 1894. 24. Kongress.
2) Deutsche med. Wochenschr. 1890.

kung im Allgemeinen ähnlich dem an den röhrenförmigen. Unter 156 Fällen erfolgte 114 mal (73%) der Ausgang in Nekrose, davon musste bei $^9/_{10}$ der tote Knochen operativ entfernt werden. Eiterung ohne nachfolgende Nekrose fand 36 mal statt (23%), nur in seltenen Fällen erfolgte eine mehr oder minder vollständige Restitutio ad integrum (6 mal, entsprechend 4%).

15. Durch Osteomyelitis hervorgerufene Störungen des Längenwachstums der langen Röhrenknochen.

Haaga konnte an Hand von 57 zum grössten Teile 2 Jahre und länger nach Beginn der Erkrankung untersuchten Extremitäten den Beweis liefern, dass in der Mehrzahl der Fälle, in welchen die Osteomyelitis ihren Sitz am Mittelstück des Knochens hatte, Verlängerung erfolgte, während umgekehrt bei der Mehrzahl der Lokalisationen an den Enden der Knochen Verkürzung zu Stande kam. Auch Reiss fand 5 mal nach Osteomyelitis in der Mitte der Diaphyse auffallende Verlängerung von Femur bezw. Tibia.

Zu jenen 57 Fällen kommen noch 19 aus den letzten 15 Jahren, welche Femur und Tibia betreffen. Die Osteomyelitis lag zur Zeit der Messung 4 Monate bis 40 Jahre zurück, in der überwiegenden Mehrzahl der Fälle waren seit Beginn der Erkrankung jedoch mehrere Jahre vergangen. Unsere Zahlen können auf Vollständigkeit deswegen keinen Anspruch machen, weil ein grosser Teil der im akuten Stadium behandelten Fälle später nicht mehr untersucht werden konnte. Auch sind in vielen Krankengeschichten keine Angaben über Messungen enthalten.

Unter den 76 Fällen unseres gesamten Materials befinden sich 33 Erkrankungen des Femur. Die Osteomyelitis war lokalisiert im unteren Drittel, also meist mit Beteiligung der Epiphyse, 20 mal. 15 mal ist eine Verkürzung des entsprechenden Femur angegeben, welche von 2—13 cm betrug, meist jedoch zwischen 2 und 5 cm, dagegen 5 mal eine Verlängerung von 1—10 cm, in der Regel 1—$2^1/_2$ cm.

Das Mittelstück des Femur war 8 mal erkrankt, eine Verkürzung ist nur 2 mal, eine Verlängerung dagegen 6 mal verzeichnet.

Bei Sitz der Erkrankung im oberen Teile war 3 mal Verkürzung und 2 mal Verlängerung nachzuweisen.

Unter 39 Erkrankungen der Tibia war die Osteomyelitis lokalisiert gewesen am oberen Ende 7 mal, davon war 3 mal Verlängerung und 4 mal Verkürzung die Folge; in der Mitte 24 mal, 21 mit nach-

folgender Verlängerung, 3 mal mit Verkürzung; mitten und unten 6 mal, 4 mal mit Verlängerung, 2 mal mit Verkürzung, oben und unten zugleich je 1 mal mit Verlängerung und Verkürzung.

Am Humerus hatte 1 mal Erkrankung am oberen Ende Verkürzung zur Folge, an der Fibula in der Mitte und unten Verlängerung, 2 Erkrankungen der Mitte des Radius endeten mit Verkürzung.

Eine Zusammenfassung aller dieser Angaben zeigt, dass eine Verlängerung 43 mal vorhanden war, und zwar 28 mal nach einer Erkrankung der Mitte, 15 mal nach Beteiligung eines Endstückes.

Eine Verkürzung erfolgte 33 mal. 7 mal nach Erkrankungen der Mitte, 26 mal nach Beteiligung der Endstücke.

Unsere grösseren Zahlen bestätigen also die Thatsache, dass die Osteomyelitis der Mitte eines röhrenförmigen Knochens eine Verlängerung desselben zur Folge haben kann, was als Reizwirkung auf die Epiphyse gedeutet wird. Liegt dagegen eine Osteomyelitis der Diaphyse mit Uebergreifen auf die Epiphyse oder eine reine Osteomyelitis der Epiphyse vor, so erfolgt infolge der Schädigung des Knorpels, zumal wenn es der hauptsächlich am Wachstum beteiligte ist, ein geringeres Wachstum des Knochens. Diese Störungen werden um so hochgradiger sein, je jünger das Individuum und je schwerer die Erkrankung der Epiphyse ist.

16. Die recidivierende Osteomyelitis.

In sehr seltenen Fällen kommt es nach typischem Verlaufe der akuten Osteomyelitis entweder zur Fistelbildung und Ausstossung von Sequestern, die Wunden heilen aus und dennoch bestehen Jahre lang zeitweise dumpfe mehr oder weniger heftige Schmerzen in dem mässig verdickten Knochen, oder die entzündlichen Erscheinungen gehen bald zurück, es bleibt nur eine Knochenverdickung zurück, die ab und zu Beschwerden macht. Ohne irgendwelche äussere Ursache oder vielleicht auch nach einem geringfügigen Trauma kann sich eine akute Verschlimmerung dieses Zustandes einstellen und unter Fieber bildet sich wieder ein Abscess. Bei der Incision findet man dann einen kleinen oberflächlichen oder centralen, in stark verdicktem Knochen liegenden Sequester, vielleicht auch nur eine mit entzündlichen Granulationen gefüllte Höhle. Nach Heilung der Wunde sind die Beschwerden vollständig beseitigt.

Charakteristisch für diese latenten Formen der Erkrankung, welche über eine Reihe von Jahren sich hinziehen kann und dann

vielleicht in ein- oder mehrmaligem Aufflackern des Krankheitsprocesses in ein akutes Stadium eintritt, sind die dumpfen Schmerzen in dem erkrankten Knochen, ähnlich denen der Periostitis luetica. Es sind dies Fälle von centralem Knochenabscess.

2 sehr instruktive Fälle dieser Art folgen hier.

1. Der 22j. Mann erkrankte im 16. Lebensjahre an einer allmählich immer stärker werdenden Schwellung der rechten Knöchelgegend, die ihm heftige Schmerzen verursachte und ihn nötigte, 1/4 Jahr lang das Bett zu hüten. Die Schmerzhaftigkeit wurde dann geringer, Pat. konnte wieder arbeiten, die Verdickung blieb jedoch bestehen und wurde allmählich immer stärker. Nach stärkeren Anstrengungen wieder Schmerzen und Anschwellung der Fussgelenksgegend.

Bei der Aufnahme zeigte die Knöchelgegend eine starke spindelförmige Verdickung, bedingt durch eine Verdickung beider Malleolen, besonders des inneren. Dabei Bewegungen im Fussgelenk schmerzlos und frei. Umfang des Unterschenkels über den Malleolen rechts 30, links 25,5 cm, 8 cm über der Spitze des Malleolus externus 21,5 bezw. 20 cm. 14 Tage später klagte Pat. über Schmerzen im Fussgelenk. Im Gelenk starker Erguss, die Haut darüber gespannt und gerötet. Temperatur 38,5°.

Nach Zurückgang der akut entzündlichen Erscheinungen Operation. 8 cm langer Längsschnitt über die Mitte des Malleolus internus. In Haut und Unterhautzellgewebe derbes Oedem. Periost stark verdickt. Aufmeisselung des Knochens in Ausdehnung von 1 1/2 cm, in der Tiefe von 1 cm haselnussgrosse mit derben schwieligen Granulationen ausgekleidete Höhle, in welcher 1 platter, runder linsengrosser Sequester. Exkochleation der teilweise eburneierten Wand mit dem scharfen Löffel. Knochenhöhle 3 cm tief. Naht der Weichteile. Primäre Heilung. Von dem Inhalt der Knochenhöhle wurden unter aseptischen Kautelen Kulturversuche gemacht. Es entwickelten sich langsam Kolonieen des Staphylococcus pyogenes. Auch bei geimpften Tieren erfolgte langsam Abscessbildung.

2. 60j. Frau, machte mit 5 Jahren eine Knochenhautentzündung am rechten Unterschenkel durch. Mit 20 Jahren wieder erkrankt, damals haben sich Splitter ausgestossen. Nun seit 3/4 Jahren wieder Schmerzen, die im Laufe der letzten 4 Monate stärker wurden. Seit 3 Monaten Anschwellung an der alten Stelle.

Bei der im übrigen gesunden Frau fand sich im oberen Drittel der rechten Tibia eine Vorwölbung und Verbreiterung derselben. Bedeckende Haut ausser Narbe nicht verändert. Geringe Schmerzhaftigkeit. Röntgenbild zeigte kleinen centralen Sequester.

Nach Aufmeisselung der 2 cm dicken vorderen Knochenwand fand sich in eine Spur von Eiter eingebettet ein 1 cm langer Sequester. Exkochleation der Knochenhöhle. Naht der Weichteile. Heilung per primam. Kulturell wurden Staphylokokken nachgewiesen.

Bei den echten Recidiven der Osteomyelitis handelt es sich um ein akutes Wiederauftreten der Erkrankung nach jahrelang dauernder völliger Beschwerdelosigkeit und Gesundheit. Auch diese Form der Osteomyelitis ist ziemlich selten.

So konnte Lürmann [1]) 1890 nur 22 zum Teil nicht einmal zweifellos echte Recidive aus der Litteratur zusammenstellen, Funke fand unter 664 Erkrankungen nur 8 Recidive.

Ausser den 4 von Garrè [2]) bereits mitgeteilten Fällen konnte ich noch 11 sichere Recidive unter unseren letzten 644 Kranken finden, was zusammen einer Häufigkeit von etwa 2,5% entspricht.

Die meisten derselben kamen in einem Lebensalter zur Beobachtung, welches sonst nur selten an akuter Osteomyelitis erkrankt. Es standen nämlich von unseren 15 Kranken jenseits des 25. Lebensjahres 11, davon eine Frau im 50. Lebensjahr, 3 Kranke im 5., 4 im 4. und 3 im 3. Decennium zur Zeit des Recidivs. Jünger als 25 Jahre waren nur 4 Kranke von 17 bezw. 19¾, 19, 21 und 23 Jahren.

Nur einmal sahen wir ein Recidiv an der Clavicula nach vorhergegangener Erkrankung des Humerus auftreten, die übrigen Fälle betrafen immer röhrenförmige Knochen, und zwar 8 mal Tibia, 6mal Femur und 1 mal Humerus.

Nur in 1 Falle war zweimaliges Recidivieren zu verzeichnen; in dem von Garrè beschriebenen Falle traten die beiden Recidive an anderen Knochen auf; primär war der linke Humerus erkrankt gewesen, das erste Recidiv erfolgte an der linken Tibia, das zweite an der rechten Clavicula. Einmal endlich war die erste multipel auftretende Erkrankung an rechter Clavicula, rechtem Unterschenkel und linkem Oberschenkel lokalisiert; die wiederholte Erkrankung nach 11 Jahren befiel dagegen das rechte Hüftgelenk.

Mit Ausnahme von diesen 2 Fällen trat immer das Recidiv in dem zuerst erkrankt gewesenen Knochen auf.

Der Zeitraum zwischen Abschluss der ersten Erkrankung und Recidiv schwankte von 1 bis 32 Jahre, er betrug je 1 mal 1, 1¾ und 6 Jahre, 2 mal 9, je 1 mal 10 und 12 Jahre, je 2 mal 16 Jahre, 3 mal zwischen 20 und 30 und je 1 mal 31 und 32 Jahre. Meist lag also ein Decennium oder mehr zwischen den beiden Erkrankungen.

Direkte Veranlassung für das Zustandekommen des Recidivs war mehrmals ein Trauma.

1) Lürmann, Recidive Osteomyelitis. Diss. Strassburg 1890.

2) Diese Beiträge Bd. 10.

Was nun die Schwere der Erkrankung anbelangt, so verloren wir von unseren 15 Kranken zwei während des akuten Stadiums, beide litten an schwerer Vereiterung des Hüftgelenks. In einem weiteren Falle, in welchem sich eine akute Vereiterung des Kniegelenks an die Osteomyelitis der Tibia anschloss, konnte das Leben des Kranken nur durch die Amputation des Oberschenkels gerettet werden. Einmal wurde die im Anschluss an eine Erkrankung der Tibia auftretende Vereiterung des Kniegelenks durch Arthrotomie mit Erfolg behandelt. In einem weiteren Falle endlich verlief die an dem Humerus lokalisierte Erkrankung sehr schwer.

Ich lasse zunächst für die schweren Spätrecidive die Krankengeschichten folgen.

1. 40j. Mann, erkrankte im Alter von 20 Jahren an akuter Osteomyelitis des linken Hüftgelenks. Nach 8 Wochen Resektion. Heilung nach $2^1/_2$ Jahren. Vor 6 Wochen (nach 20 Jahren) wiederum unter Fieber Schmerzen und Anschwellung der linken Hüftgegend. Bei der Aufnahme fand sich bei dem hoch fiebernden Manne ein Abscess in der Trochantergegend und ein kleiner Sequester am Trochanter. Dauernd hohes Fieber, Senkungen. Moribund von den Angehörigen abgeholt.

2. 23j. Mädchen, machte mit 13 Jahren akute Osteomyelitis der rechten Clavicula, der rechten Tibia und des linken Oberschenkels durch. Heilung nach einem Jahr. 10 Jahre nach Beginn der ersten Erkrankung akute neue Erkrankung, diesmal des rechten Hüftgelenks. Hohes Fieber. Abscessincision, später Resectio coxae. Etwa 8 Wochen nach Beginn des Recidivs Exitus. Sektion: Osteomyelitis des rechten Femur mit Vereiterung des Hüft- und Kniegelenks. Akute Nephritis. Beginnende eitrige Peritonitis. Beckenphlegmone, ausgedehnte eröffnete Weichteilabscesse am Oberschenkel.

3. 37j. Mann, erkrankte im 8. Lebensjahre an akuter Osteomyelitis des linken Humerus. Nach mehrfacher Ausstossung von Sequestern Heilung im 19. Jahre, der Arm blieb in seiner Entwicklung zurück. Nach 10 Jahren ohne Ursache heftige Schmerzen im linken Arm. Unter hohem Fieber mit Delirien und schwerer Allgemeinerkrankung starke Anschwellung des Oberarmes. Abscessincision, im Eiter Staphylokokken. Entlassung mit Fisteln. Nach $1^1/_2$ Jahren erneute Infiltration der Weichteile in der Gegend des Humerushalses unter hohem Fieber. Abscessincisionen. 3 Monate später Entfernung eines Sequesters.

4. 26j. Mann, im Alter von 10 Jahren an akuter Osteomyelitis der linken Tibia erkrankt. Nekrotomie. Nach $^1/_2$ Jahr Heilung. Nach 16 Jahren völligen Wohlbefindens heftige Schmerzen in der alten Nekrotomienarbe unter Fieber, Abscessbildung. Bei der Aufnahme grosser Abscess, Erguss im Kniegelenk. Temperatur über 40°. Abscessincision.

In der Folgezeit Empyem, das durch Rippenresektion beseitigt wurde. Später, etwa 3 Monate nach Beginn des Recidivs, Vereiterung des Kniegelenks, welche die Amputation des Oberschenkels nötig machte.

5. 43j. Mann. Mit 14 Jahren Osteomyelitis des linken Femur im unteren Drittel. Abscessincision, Fisteleiterung. Nach 8—9 Jahren Ausstossung mehrerer Sequester, dann Heilung und Wohlbefinden. Im 43. Jahre ohne nachweisbare Ursache über Nacht heftige Schmerzen in und um das Kniegelenk herum. — Bei der Aufnahme starker Erguss im Kniegelenk. Ueber demselben an der Aussenseite des unteren Femurdrittels Abscess. Hohes Fieber. Sowohl in dem aus dem Kniegelenk wie aus dem Femurabscesse gewonnenen Eiter wurden Staphylokokken gefunden. Incision des Abscesses am Oberschenkel. Eröffnung des vereiterten Kniegelenks. Nach $2^1/_2$ Monaten Entlassung mit granulierenden Wunden.

Mit Ausnahme von diesen 5 Erkrankungen sind alle übrigen als ziemlich leichte, teilweise sogar als sehr geringfügige Affektionen zu bezeichnen. Es genügten immer Incisionen, bei welchen ausser mit Granulationen gefüllten Höhlen meist nur kleine Sequester gefunden wurden, um das Leiden zur Heilung zu bringen.

Es mögen die Krankengeschichten der leichten Spätrecidive folgen:

1. 42j. Mann, machte im 19. Lebensjahre eine typische, akute Osteomyelitis der rechten Tibia durch. Ausstossung von Sequestern, Heilung mit Ankylose des Kniegelenks in Valgusstellung. Im 42. Lebensjahre (nach 23 Jahren) akut Schmerzen im linken Schienbein, Anschwellung, geringes Fieber. Incision des Abscesses ergab eine hühnereigrosse Höhle mit massenhaften Granulationen und vielen kleinen Sequestern. Tamponade. Heilung.

2. Mädchen, erkrankte mit 15 Jahren an Osteomyelitis des linken Humerus. Nach $1^1/_2$ Jahren Sequestrotomie, Heilung. Ein weiteres Jahr später zweite Erkrankung. Lokalisation an der linken Tibia. Sequestrotomie, Heilung. Nach $2^3/_4$ Jahren dritte Erkrankung. An der rechten Clavicula vom Knochen ausgehender, nussgrosser Abscess, kein Sequester. Heilung.

3. 19j. Mann, erkrankte im 11. Lebensjahre an akuter Osteomyelitis des linken Femur. Nach 3 Wochen Aufbruch, nach 2 Jahren Extraktion von 3 Knochenstücken. Nach einem weiteren Jahr Heilung. Nachdem nahezu 6 Jahre lang keine Beschwerden bestanden hatten, akute Anschwellung in der Umgebung der Narbe, nach 5 Wochen Aufbruch. Bei der Aufnahme etwa 3 Monate nach Beginn des Recidivs starker Erguss im Kniegelenk. Starke Verdickung der unteren Femurhälfte. An der Aussenseite der linken Femurmitte Fistel, innen Narbe. Entfernung von 2 centralen Sequestern. Heilung.

4. 26j. Mann, mit 10 Jahren Osteomyelitis im unteren Drittel des

rechten Femur. Abscessincision, 7 Jahre lang Fistel. Dann Entfernung von Sequestern und Heilung. 9 Jahre später Fall auf das rechte Knie. Erguss im Knie, wenige Tage später Fieber und Anschwellung in der Umgebung desselben. Bei der Aufnahme starker Erguss im Kniegelenk. Abscess am unteren Drittel des Oberschenkels. Aussen und innen je eine Narbe. Temperatur 39,6°. Incision an der Innenseite des Oberschenkels ergab Eiter, in welchem virulente Staphylokokken nachgewiesen wurden. Kein Sequester. Heilung.

5. 37j. Mann, machte im 5. Lebensjahre eine akute Osteomyelitis der linken Tibia mit Ausstossung von Sequestern durch. Völlige Heilung. Mit 37 Jahren wieder Schmerzen an der früher erkrankten Stelle. Nach 7 Wochen Aufbruch und Entleerung von Eiter, nun Nachlass der Beschwerden. Aufnahme 8 Wochen nach Beginn des Recidivs. Unteres Drittel der linken Tibia stark verdickt. Bei der Erweiterung der Wunde wird erbsengrosser Granulationsherd auf der Tibia gefunden, der exkochleiert wird. Heilung.

6. 21j. Mann, erkrankte mit 8 Jahren an akuter Osteomyelitis des linken Femur. Nach Sequestrotomie Heilung nach 3 Jahren. Keine Beschwerden. Im 21. Jahre Fall gegen das linke Knie. Am nächsten Tage Fieber. Abscess in der Mitte des Oberschenkels. Nach 4 Wochen Incision. Aufnahme 3 Monate nach Beginn des Recidivs. Ueber der Diaphyse des linken Oberschenkels 3 Narben, ausserdem Fistel, welche jedoch nicht auf Knochen führt. Die Fistel schliesst sich spontan, kein Eingriff.

7. 32j. Mann, machte im 11. Lebensjahre eine akute Osteomyelitis der rechten Tibia durch. Nach Ausstossung von 3 Knochensplittern Heilung nach 1 Jahr. Im 32. Lebensjahre plötzlich wieder Schmerzen im Schienbein, dabei Fieber. Nach etwa 3 Wochen Abscessbildung, dann Aufbruch. Aufnahme 3 Wochen nach Beginn des Recidivs. Obere Hälfte der rechten Tibia stark verdickt. Unterhalb der Tuberositas Fistel, aus welcher sich Eiter entleert, im Grunde der Fistel rauher Knochen. Extraktion eines kleinen Sequesters. Heilung.

8. 29j. Mann, erkrankte im 15. Lebensjahre an Osteomyelitis der linken Tibia. Nach 2 Jahren Sequesterextraktion und Heilung. Mit 29 Jahren wieder Schmerzen im linken Schienbein und Anschwellung. Aufnahme etwa 3 Wochen nach Beginn des Recidivs. Unteres Ende der linken Tibia erheblich verdickt. Auf der Innenseite Narbe, deren Umgebung entzündlich gerötet ist. Bei der Operation findet sich im Knochen eine feine Oeffnung, welche auf eine kleine Granulationshöhle im Innern des Knochens führt, in der ein ganz kleiner Sequester enthalten ist. Heilung.

9. 50j. Frau, erkrankte im 16. Lebensjahre an akuter Osteomyelitis

der rechten Tibia. Heilung nach 2 Jahren nach Ausstossung von Knochensplittern. Seitdem nie Beschwerden. Im 50. Jahre plötzlich schmerzhafte Anschwellung des rechten Kniegelenks und der Kniekehle, sowie des Unterschenkels. Fieber. Aufnahme 10 Wochen nach Beginn des Recidivs. Abscess in der Kniekehle und an der Hinterseite des Unterschenkels. Rötung der Haut über dem ganzen Unterschenkel. Temperatur 40,2. Incision des Abscesses, nirgends ein Knochenherd. Heilung.

10. 31j. Mann, erkrankte mit 12 Jahren an Osteomyelitis der linken Tibia. Heilung nach 2 Jahren nach Ausstossung von Sequestern. Seitdem vollständig arbeitsfähig. Im 32. Jahre Abscessbildung an der linken Tibia, Incision. Aufnahme 6 Wochen nach Beginn des Recidivs. Diaphyse der linken Tibia stark verdickt, darüber strahlige Narbe. Im unteren Teile derselben Incisionswunde. Kein rauher Knochen. Heilung ohne Eingriff.

Ebenso wie nach unseren Fällen ist auch nach den Angaben Funke's, von dessen 8 Kranken einer starb und einer amputiert werden musste, das Krankheitsbild der recidiven Osteomyelitis im allgemeinen nicht so schwer, wie es nach ihrer ersten Beschreibung durch v. Volkmann erscheint.

Ueber das Zustandekommen dieser Recidive bestehen bekanntlich zwei einander entgegengesetzte Ansichten. Die Vertreter der einen, unter anderen Küster[1]), Kraske[2]), Garrè, nehmen an, dass eine erneute Aufnahme von Eiterkokken stattgefunden hat. Sie gehen von der Ansicht aus, dass durch eine vorhergegangene Erkrankung des Knochens, Osteomyelitis, Fraktur oder dergl. die Cirkulationsverhältnisse hochgradig verändert werden und dadurch die Widerstandsfähigkeit des Knochens gegenüber einer Infektion herabgesetzt wird.

Dafür, dass eine wiederholte Neuerkrankung an Osteomyelitis erfolgen kann, sprechen unsere beiden Fälle, in welchen die zweite Erkrankung an vollständig anderen Knochen auftrat, als die erste. An den zuerst befallen gewesenen Knochen bestanden dabei keinerlei für eine neue Erkrankung sprechende Erscheinungen.

In der Mehrzahl der Fälle von recidivierenden septischen Erkrankungen jedoch, und dies trifft auch für die Osteomyelitis zu, liegt die Annahme näher, dass die Eiterkokken Jahre lang abgeschlossen und unschädlich an Ort und Stelle liegen bleiben und durch irgend einen äusseren Anlass, wie ein Trauma oder plötz-

1) Freie Vereinigung der Chirurgen Berlins. Sitzung 3. Dezember 1888.
2) Arch. f. klin. Chir. Bd. 34.

lichen Temperaturwechsel, zu neuer Thätigkeit gebracht werden. Einen sicheren Beweis für diese Ansicht bildet der oben mitgeteilte Fall, in welchem in einem geschlossenen Knochenherde Staphylokokken sich 6 Jahre lang virulent erhielten, ohne schwerere Erscheinungen zu machen. Ebenso gut wie hier 6 Jahre lang können offenbar die Eiterkokken auch Jahrzehnte lang virulent bleiben.

Im Vorhergehenden ist über eine Reihe von Fragen betreffs der akuten Osteomyelitis und ihrer Folgezustände berichtet worden, welche sich nur auf Grund grosser Zahlen entscheiden lassen. Immerhin darf nicht übersehen werden, dass ein grosser Teil der Kranken, welche das Material unserer Statistik ausmachen, nicht im akuten Stadium, sondern wegen der Folgezustände der Erkrankung zur Behandlung kam, so dass einzelne Punkte, wie namentlich die Frage betreffs der Letalität der Erkrankung, durch unsere Statistik nicht entschieden werden konnten.

AUS DER

TÜBINGER CHIRURGISCHEN KLINIK

DES PROF. DR. v. BRUNS.

XXV.

Ueber aktinomykotische fibrinöse Bronchitis, ein neues Symptom der Lungenaktinomykose.

Von

Dr. **Finckh,**

Assistent der Klinik.

(Hierzu Taf. XI.)

Die Kenntnis der Lokalisation aktinomykotischer Krankheitsformen hat dazu geführt, in der Aktinomykose der Lungen ein zwar seltenes, aber typisches Krankheitsbild zu erblicken. Die kasuistische Litteratur umfasst nunmehr gegen 100 Fälle dieser Art.

Gegenüber dem häufigsten Sitze der Erkrankung im Kiefer tritt freilich die pulmonale Form sehr in den Hintergrund. Die Mehrzahl der Autoren (Kümmel, Lenhartz, Karewski) schätzt das Auftreten der primären Lungenaktinomykose auf etwa 20% aller Fälle; Poncet und Bérard an Hand ihres neueren Materials auf etwa 40 % für die Lungenaktinomykose überhaupt. Mag auch diese Ziffer entschieden zu hoch gegriffen sein — bei den so ausführlichen Beschreibungen dieser Krankheit wird nur noch eine solche auf allgemeineres Interesse rechnen dürfen, welche eine neue Erscheinung, ein bisher nicht bekanntes Symptom hervorhebt: in vorliegendem Falle rechtfertigt sich die Veröffentlichung durch die Beobachtung einer aktinomykotischen fibrinösen Bronchitis.

Dorothea E., aus Weiden OA. Sulz, 12 J., aufgen. am 10. X. 03. Pat. soll bis Anfang September d. J. ganz gesund gewesen sein. Seitdem traten, ohne erkennbare Veranlassung, stechende Schmerzen in der linken Brustseite und am Rücken auf. 14 Tage später bildete sich eine Schwellung der Brustwand in der Gegend der Stiche; dieselbe vergrösserte sich rasch unter heftigen Schmerzen. Pat. hatte viel Husten und einige Mal Blut im Auswurf, sie wurde schwächer und magerte stark ab.

Befund: Schwächliches, schlecht genährtes Mädchen mit leidendem Gesichtsausdruck; Hautfarbe, besonders im Gesicht, graugelb; sichtbare Schleimhäute anämisch, Temperatur 38,0, Puls 136—143, unregelmässig.

Bei der Besichtigung des Brustkorbes fällt eine Vorwölbung dicht unterhalb der linken Scapula sofort auf. Diese Schwellung erstreckt sich, nicht scharf abgegrenzt, vom Angulus scap. ab etwa 4querfingerbreit nach unten bis zur Höhe des Proc. spinosus des 11. Brustwirbels; ihre vordere äussere Grenze bildet die hintere Axillarlinie, nach innen reicht sie bis nahe zur Linie der Proc. spinosi heran. Die Haut in diesem Bezirke ist von ektatischen Venen durchzogen, nicht entzündlich verändert und über der Unterlage verschieblich. Berührung und leichter Druck sind mit heftigen Schmerzen verbunden. Man fühlt unter der Haut eine derbe, gleichmässig glatte, dem Brustkorb fest aufsitzende Resistenz; Fluktuation ist an keiner Stelle vorhanden. Die respiratorischen Bewegungen des Thorax sind links herabgesetzt; eine Vorwölbung der Intercostalräume an der übrigen Thoraxwand nicht zu sehen. Die Axillardrüsen der linken Seite, sowie eine in der vorderen Axillarlinie über der 4. linken Rippe gelegene Lymphdrüse sind geschwollen, nicht druckempfindlich.

Die Untersuchung der rechten Lunge ergiebt normalen Befund. Bei der Perkussion der linken Lunge erscheint der Schall, genau im Gebiete der beschriebenen Schwellung aufgehoben, sonst ist er voll. Vorn und hinten oben hört man reines Vesikuläratmen; über der gedämpften Partie ist das Atmungsgeräusch zwar sehr herabgesetzt, aber deutlich vesikulär mit spärlichen, klingenden Rhonchis. Zeichen eines pleuritischen Ergusses fehlen.

Die Atmung ist frequent, 28—32 in der Minute, oberflächlich; keine Dyspnoë. Ab und zu werden, nicht immer mit den Respirationsphasen zusammenhängend, schmerzhafte Stiche in der linken Brustseite angegeben. Husten ist ganz spärlich, Auswurf nicht vorhanden.

Eine Probepunktion der vorgewölbten Thoraxwand ergiebt aus ca. 3 cm Tiefe fast reines Blut mit zahlreichen Aktinomycesdrusen.

Die Röntgenaufnahme zeigt in der Gegend des linken untern Lungenlappens einen leichten Schatten; an den Rippen sind Veränderungen nicht deutlich zu erkennen, die Wirbelsäule ist intakt.

Ordination: Jodkali in Lösung, 1,0 täglich.

Im weitern Verlauf hielt sich die Körpertemperatur meist auf 38,0—39,5; konstant blieb auch eine auffällige Steigerung der Pulsfrequenz.

Bei der mangelhaften Esslust sank das Körpergewicht in 4 Wochen von 50 auf 45 Pfund.

Die Schwellung der Thoraxwand breitete sich in der Folge nach unten und gegen die Mittellinie hin aus; nach 10 Tagen entstand spontan eine Fistel, aus der sich reichliches blutiges Sekret mit zahllosen goldgelben Körnchen entleert. 4 Wochen später war die Thoraxwand siebartig durchlöchert und infolgedessen die Vorwölbung merklich flacher geworden.

Eine genaue Beschreibung erfordern die bronchitischen Erscheinungen, die immer mehr in den Vordergrund des ganzen Krankheitsbildes traten. Am 18. X., 8 Tage nach der Aufnahme, nahm der Husten an Heftigkeit zu. Unter starken Hustenanfällen wurde eine geringe Menge sanguinolenten, mit weisslichen Klumpen untermischten, geruchlosen Auswurfs entleert. Die genaue Untersuchung liess in den Schleimklumpen feine, gablig geteilte Fasern und, mit dem Schleim zäh zusammenklebend, gelblichweisse Körnchen erkennen. Die Klumpen werden in Wasser ausgewaschen sie entwirren sich dabei zu baumförmig verzweigten Bronchialausgüssen, die im centralen Teile fibrinös, in den feineren Verästelungen mucinös sind. Spärlicher an den fibrinösen Partien, vorwiegend an den Teilungsstellen der grösseren Aeste, ausserordentlich zahlreich in den Schleimfäden sitzen die charakteristischen Körner, deren aktinomykotische Natur das Mikroskop sogleich ausser Zweifel stellt.

Der grösste dieser Bäume füllt in ausgebreitetem Zustand die Fläche einer Petrischale gerade aus; seine Länge beträgt 9 cm, der Durchmesser am centralen Teil 6 mm. Im Ganzen sitzen an ihm gegen 200 Drusen. Die mikroskopische Untersuchung dieses Gerinnsels in Schnitten lässt seine Zusammensetzung aus fibrinösen und schleimigen Fäden, besetzt mit den typischen Pilzdrusen, deutlich erkennen. (Vereinzelte elastische Fasern wurden nebenher im Auswurf gefunden.)

In den nächsten Wochen blieb der Auswurf spärlich, häufig war er mit Blut untermischt, selten von einzelnen Körnchen durchsetzt. Die fibrinöse Exsudation wiederholte sich noch 12mal, meist waren es $2^1/_2$—7 cm lange Gerinnsel mit Körnchen an den feinsten Ausläufern. In der Regel ging die Expektoration leicht, gewöhnlich ohne heftige Hustenanfälle von Statten.

Ein Gerinnsel von auffallender Grösse ist auf Taf. IX abgebildet. In ausgebreitetem Zustand entspricht es der Verzweigung eines Bronchialbaumes von 12 cm Länge. Den Anfang bildet eine Röhre von 5 mm Durchmesser; dieses Stück, wie überhaupt die grösseren Zweige, besteht aus Fibrin von fleischroter Farbe. Zum grössten Teile sind die (innen teilweise exkavierten und von einzelnen Luftblasen erfüllten) Fibrinstränge von einer weisslichen, cylinderförmigen Schleimschicht umhüllt. Die feinsten Ausläufer endigen in grosse Schleimflocken. In diesen Schleimmassen sitzen etwa 30 Aktinomyceskörner von mitunter auffallender

Grösse und gelblich-weisser Farbe, die sich von dem blassen Grün der peripheren Schleimpartien deutlich abhebt.

Das Ergebnis der mikroskopischen Untersuchung ist später angeführt (s. u. S. 684).

Einige Wochen nach der Aufnahme hatte sich das Allgemeinbefinden etwas gehoben. Der Lungenbefund wies nur insofern eine Aenderung auf, als die nachweisbare Dämpfung des Lungenschalls allmählich die Infiltration der Brustwand um einige Centimeter überschritt. Indes schien es sich dabei weniger um eine Propagation des Processes in der Lunge zu handeln, da schwaches Vesikuläratmen an der fraglichen Randzone stets festzustellen war; vielmehr dürfte die subkutane Ausbreitung der Erkrankung auf die Weichteile des Thorax die Schallabschwächung herbeigeführt haben.

Nachdem im Ganzen 65 g Jodkali ohne sichtlichen Erfolg gegeben worden waren, wurde diese Medikation ausgesetzt und am 23. XI. von Herrn Prof. v. Bruns eine eingreifende Operation vorgenommen. Ueber der vorgewölbten Stelle wird die Haut in Form eines ausgiebigen Kreuzschnittes gespalten, jeder der 4 Lappen abgelöst und zurückgeschlagen. Die Innenfläche der Lappen, das Unterhautzellgewebe und die muskulöse Bedeckung des Thorax (Mi. latissimus dorsi, serratus post. inf., iliocostalis und sacrospinalis) sind aufgegangen in einem weichen, goldgelben Granulationsgewebe, durchsetzt von zahllosen Aktinomyceskörnern. Mit dem scharfen Löffel lässt sich diese morsche Masse ohne Mühe exkochleieren. Nunmehr liegt eine handtellergrosse Fläche des Brustkorbes frei. Man erblickt die schwielig veränderten, starren Intercostalmuskeln und mehrere Rippen (8.—11.), die grösstenteils ihres Periosts verlustig und arrodiert sind. In der ganzen Ausdehnung der äusseren Wunde werden die vorliegenden Rippen auf 6—8 cm reseciert. Ihre Innenfläche ist ebenfalls stark usuriert und zeigt in den rauhen Knochenmassen charakteristische Drusen; stellenweise sind dem inneren Rippenperiost dünne Knochenplättchen aufgelagert. Vom Rippenbett und von den Intercostalräumen aus senkt sich eine Anzahl fistulöser Gänge in die Tiefe. Um diese verfolgen zu können, werden die Weichteile der Brustwand samt den beiden fest mit einander verlöteten, schwartigen Pleurablättern abgetragen, bis die dunkel pigmentierte Oberfläche des linken Unterlappens freiliegt. Die Länge ist hier morsch, durchzogen von streifenförmigen aktinomykotischen Herden. Am unteren Ende des Lappens führt eine mit erweichtem Granulationsgewebe erfüllte Tasche nach einwärts etwa 6 cm in die Tiefe. Wie die Austastung ergiebt, handelt es sich dabei um den Rest des zwischen unterer Lungenfläche und Zwerchfellkuppel gelegenen Pleuraraumes. Mit scharfem Löffel, Schere und Pincette wird das gesamte erweichte Lungengewebe unter geringer Blutung reseciert, wobei eine $1^1/_2$—2 cm dicke Schichte in Wegfall kommt. Im Grunde der Wunde erscheint jetzt resistentes Lungengewebe, etwas derber als normal, aber

keine erweichten Herde mehr aufweisend; auch in die Tiefe führende Fistelgänge sind nicht zu sehen. Diese Lungenpartie ist nahezu unbeweglich; nur an einzelnen Stellen, entsprechend der Eröffnung kleinster Bronchien, dringen mit den Atmungsphasen schaumige Luftbläschen aus und ein. Die grosse und tiefe Wunde wird mit Jodoformgaze tamponiert und ein trockener Verband angelegt.

Die Untersuchung von Partikeln des resezierten Lungengewebes in Schnitten ergiebt: Die alveoläre Struktur der Lunge ist kaum mehr zu erkennen. Das Lungengewebe ist substituiert durch ein zellreiches Granulationsgewebe, zwischen dem sich einzelne stärkere Bindegewebsstränge hindurchziehen. An einzelnen Stellen findet sich noch schwärzliches Lungenpigment. Grössere Gefässe und Bronchien sind teilweise noch deutlich zu sehen; ihre Wand ist entzündlich infiltriert, das verengte Lumen der Bronchien mitunter mit Schleim und Fibrin erfüllt. Vereinzelt erblickt man typische Aktinomycesdrusen, umgeben von einem Hofe zahlreicher Leukocyten; zuweilen sitzen sie ganz in der Nähe der Bronchien im peribronchialen Gewebe; im Lumen selbst war keine Druse aufzufinden.

Auf die Operation folgte ein schwerer Collaps, von dem sich Patientin nach einigen Stunden wieder erholte. In den nächsten Wochen bestand das hektische Fieber, das in den ersten Tagen nach der Operation etwas nachgelassen hatte, in der früheren Höhe unverändert fort verbunden mit der erwähnten, auch sonst beobachteten auffälligen Frequenz der Pulszahl (meist 140—160). Niemals wurde mehr ein kräftiger Hustenstoss bemerkt, Auswurf war nicht mehr zu erhalten. Die Wunde begann nach einigen Tagen zu granulieren, zugleich verschwanden die Luftbläschen in der Tiefe. Die vorliegende Lungenpartie, durch das Zusammenrücken der Wundränder allmählich sich verkleinernd, machte die wenig ausgiebigen Bewegungen der linken Brusthälfte kaum mit. Das Herz rückte mit seiner Spitze 3 cm über die Mamillarlinie nach aussen.

Am Ende der Beobachtung war über beiden Lungen rauhes Vesikuläratmen zu hören, allein im Gebiete der bisher physikalisch ganz freigebliebenen rechten Lunge, R. H. U. wurde eine zunächst noch cirkumskripte trockene Pleuritis festgestellt. Zugleich traten in den Granulationen wieder gelbe Körnchen und eine verdächtige Induration eines Wundrandes auf — Beweise dafür, dass ein endgültiger Stillstand des deletären Prozesses nicht eingetreten ist. Der elende Kräftezustand des Mädchens verbietet einen weitern Eingriff.

Um kurz zu rekapitulieren, so handelte es sich in vorliegendem Falle um eine primäre Aktinomykose der linken Lunge mit Ausbreitung auf die Thoraxwand und spontanen Durchbruch derselben durch die äussere Haut. Beginn und Verlauf waren typisch; weder

die innere Therapie noch ein ausgedehnter operativer Eingriff hatten einen entscheidenden Erfolg.

Auffallend sind vielleicht die geringen Ergebnisse der physikalischen Lungenuntersuchung, sofern sich bis heute keine ausgedehnte Infiltration der Lunge feststellen liess, wie das sonst die Regel bildet. Das Besondere des Falles liegt aber zweifellos in der Beobachtung einer aktinomykotischen fibrinösen Bronchitis als spezifischen Symptoms, wie im Folgenden näher begründet werden soll; nebenbei wird das aktinomykotische Sputum überhaupt Berücksichtigung finden.

Die Erkennung der Lungenaktinomykose beruht in erster Linie auf den bronchitischen Erscheinungen. Der Lungenbefund auf Grund der physikalischen Untersuchung ist häufig nicht eindeutig, und nur selten wird eine Operation die Diagnose stellen oder auch nur bestätigen lassen, wie es in unserem Falle geschehen ist. Auch die specifische Thoraxinfiltration ist kein unter allen Umständen verwertbares Kriterium für das gleichzeitige Bestehen einer Lungenaktinomykose — Senkungen von aktinomykotischen Processen am Halse, primäre oder metastatische spezifische Erkrankungen des Brustskelets, schleichende propagierende Aktinomykose der Ileocöcalgegend oder eine versteckte kutane Infektion — all dies kann zu einer Thoraxinfiltration führen, ohne dass gleichzeitig die Lunge in Mitleidensehaft gezogen wäre.

Absolut sicher aber wird die Diagnose, wenn sich die charakteristischen Körner im Auswurf finden. Freilich fehlen sie zuweilen, selbst in Fällen, bei denen die Autopsie jeden Zweifel an der Richtigkeit der Diagnose beseitigt hat. Lenhartz hat unter 27 Fällen von Lungenaktinomykose 12 aufgeführt, in denen die Körner im Sputum gefunden wurden, eine Statistik, die ich mir aus der zerstreuten Kasuistik ausgezogen habe, ergab in 46 Fällen 22 mal, also fast in der Hälfte aller, ihr Vorhandensein.

Neben dem Nachweis solcher Drusen bietet das Sputum noch andere Erscheinungen, die sich in einzelnen Fällen zur Stütze der Diagnose verwenden lassen.

Vor allem ist es die Beimengung von Blut, die ich ebenfalls in etwa der Hälfte der Fälle, in 20 von 46, beschrieben gefunden habe. Der Procentsatz wäre gewiss noch weit höher, wenn in allen Notizen dieses wichtigen Punktes Erwähnung gethan würde.

Wirkliche, erhebliche Hämoptoë kommt vor (Korányi), ist aber sehr selten. Um so häufiger finden sich alle Grade der Blutbeimengung: von einer eben bemerkbaren, sanguinolenten Tinktion,

von der Durchsetzung des schleimigen Sputums mit feinen Blutstreifen bis zu der ferruginösen Färbung des pneumonischen Auswurfs, der gelblich braunen bei Lungenechinococcus oder, was sehr charakteristisch, dem himbeergeleeartigen Typus bei malignen Tumoren der Lunge. Gerade diese Blutbeimengungen fordern in diagnostisch unklaren oder verdächtigen Fällen zu eingehender Untersuchung des Auswurfs auf; in den oben erwähnten 20 Fällen gelang es so 7 mal, doch noch Körner zu finden. Wenn auch Fälle vorkommen, wobei sich Aktinomycesdrusen und Tuberkelbacillen zusammen im Auswurf finden, so giebt nach Partsch allein schon eine aufmerksame Betrachtung etwaiger Blutbeimengung einen sicheren Anhalt, ob man den einen oder den anderen Process zu vermuten berechtigt ist.

Hinter dieser wichtigen Beimengung von Blut treten die sonstigen Erscheinungen, die sich am Sputum beobachten lassen, gewöhnlich mehr zurück. Die Farbe des Sputums ist — abgesehen von Blut — meist die weisslich-grüne des gewöhnlichen bronchitischen Sputums, selten ausgesprochen grün oder von jenem lauchgrün, wie es Israël als charakteristisch beschrieben hat. Ganz selten ist es schwärzlich, eigentlich nur bei ausgedehntem, brandigem Zerfall des Lungenparenchyms, womit immer putrider Geruch verbunden ist. Im übrigen ist das Sputum meist geruchlos; in einigen Fällen wird ihm ein süsslicher fader Geruch zugeschrieben (in unserem Falle war er nicht vorhanden).

Die Menge des Auswurfs wird schwankend angegeben; im Allgemeinen wird er eher spärlich, als profus abgesondert (doch sind ausnahmsweise Mengen bis $1^1/_2$ l pro die beobachtet).

Besondere Berücksichtigung verdient endlich die Form, in der der Auswurf auftritt. Etwaige Blutbeimengungen bedingen dieselben offensichtlich; ein Sputum, das in einem Falle glasig, eitrig geballt oder serös schleimig ist, erscheint im andern Falle viskös-zäh, es treten fleischrote, blutdurchtränkte Klumpen oder chokoladebraune Massen (Nothnagel) auf und schliesslich haben wir eine reichliche, eben noch sanguinolent verfärbte Flüssigkeit.

Am meisten aber wird das Aussehen des Sputums bestimmt durch das Auftreten geformter Elemente im eigentlichen Sinne, nämlich durch schleimige und fibrinöse Gerinnsel. Die wenigen Notizen, die in der Litteratur der Aktinomykose über diesen Punkt zu finden sind, folgen hier.

Canali, dessen berühmter Fall noch heute den einzigen einer

isolierten aktinomykotischen Bronchitis repräsentiert, hat — um das vorwegzunehmen — die in Rede stehende Erscheinung nicht beobachtet.

Feine Schleimfäden mit den charakteristischen Körnern im Sputum wurden öfters, z. B. auch von Israël, gefunden.

Rütimeyer ist der einzige, der neben solchen Drusen im Sputum verzweigte kleine Bronchialausgüsse teils zäh-schleimiger, teils fibrinöser Natur beschrieben hat.

Dem Gebiete der pathol.-anatomischen Litteratur entnehme ich ferner eine Notiz Ziegler's, wonach bei Lungenaktinomykose in einzelnen Fällen kroupöse Exsudate in den Alveolen gefunden wurden und die Mitteilungen Kashiwamura's, der solche ebenfalls in 3 Fällen gesehen.

In unserem Fall hat sich der Auswurf von allen bisher genannten Formen erheblich unterschieden. Sein spärliches Auftreten, die häufigen Blutbeimengungen, der Nachweis charakteristischer Körner — das deckt sich mit dem gewöhnlichen Bilde. Die Expektoration von Fibringerinnseln ist unter diesen Verhältnissen etwas sehr seltenes. Für die beschriebenen, mit Aktinomycesdrusen wie mit Früchten dicht behängten Bronchialbäume habe ich in der Litteratur kein Analogon gefunden.

Die Frage ist nun: Handelt es sich in diesem Falle um eine zufällige Komplikation mit fibrinöser Bronchitis, oder entspricht der geschilderte Process einer typischen Form der pulmonalen Aktinomykose, also einer echten Bronchitis fibrinosa actinomycotica?

Die fibrinöse Bronchitis ist eine an sich nicht häufige Erkrankung. Wenn auch einige Punkte ihrer Aetiologie sicher festgestellt sind (vgl. Nothnagel), so bedeutet doch in der Regel ihr Auftreten ein unerwartetes Ereignis. Ist ein Zusammenhang mit einer sonstigen, gleichzeitig bestehenden Erkrankung nicht aufzufinden — und dies dürfte wohl in der Mehrzahl der Fälle zutreffen —, so spricht man bekanntlich von einer essentiellen fibrinösen Bronchitis (oder mit Nothnagel kurz von einer Bronchitis unbekannter Aetiologie). Die Erfahrung hat nun schon oft eine solche essentielle Bronchitis als eine sekundäre erwiesen. Auch in unserem Falle, beim Bestehen einer Aktinomykose, wird man die fibrinöse Bronchitis nicht als essentielle auffassen, so wenig wie dies bei vorhandenen Masern oder Scharlach, bei Tuberkulose und vollends nicht bei bestehender Diphterie oder Pneumonie geschieht, man wird vielmehr einen engen

Zusammenhang zwischen der fibrinösen Bronchitis und der Aktinomykose annehmen müssen.

Dafür spricht ferner das makroskopische Bild des Bronchialbaums, wie es in der Krankengeschickte bereits beschrieben wurde. Schon der erste ausgehustete Brochialbaum (vgl. Krankengeschichte sub 18. X.) wies bei näherer Betrachtung auf die enge Zusammengehörigkeit beider Processe hin. Der vorwiegend mucinöse Charakter des Gebildes liess allerdings die Verhältnisse nicht so klar erkennen, wie sie sich bei dem auf Taf. XI abgebildeten (am 14. XI. aufgefundenen) Gerinnsel darstellen.

Die Zähigkeit, mit der die Drusen anfänglich in den zusammenhängenden, schleimig-fibrinösen Massen klebten, berechtigte zu der Annahme, dass sich Gerinnsel und Drusen annähernd gleichzeitig gebildet hatten.

Der zweite grosse Bronchialbaum zeigt den Zusammenhang der Drusen mit den fibrinösen Gerinnseln sehr deutlich. Central eine bluterfüllte, fibrinöse Röhre mit einzelnen Körnchen in den Wandungen, um die Röhre herum ein cylindrischer Schleimmantel mit zähklebenden gelben Drusen — das dürfte die Coincidenz der Processe zur Genüge beweiseu.

Die auf Taf. XI, Fig. 2 und 3 abgebildeten mikroskopischen Präparate sind Schnitte in der Längsrichtung des centralen Fibrincylinders, ein solches Bild wäre stellenweise noch durch die Schnittflächen des mit Körnchen besetzten peripheren Schleimmantels zu ergänzen. In der Wand des einen sieht man deutlich eine von Leukocyten umgebene Druse; eine andere ist, vielleicht losgerissen durch eine starke Blutung, im Centrum des Gerinnsels liegen geblieben. Das andere Präparat zeigt 2 Drusen hinter einander liegend und vom Rande etwas abgerückt; das Lumen ist in der Hauptsache von zahllosen roten Blutkörperchen erfüllt, am Rande erscheint die aus Schleim- und Fibrinfasern gebildete Umhüllung. (Die Präparate sind mit Alaunkarmin und Hämatoxylin gefärbt; vielfach wurde im übrigen die Weigert'sche Fibrinfärbung zu genauerer Orientierung verwendet.)

Die Frage, welchen eigentümlichen Reiz die Entwicklung der Aktinomycesdrusen auf die Bronchialschleimhaut ausüben muss, um eine fibrinöse Exsudation hervorzurufen, ist nicht ohne weiteres zu beantworten. Immerhin händelt es sich dabei nicht um eine Wirkung, die ganz ohne Analogien dastünde. Es ist gewiss von Interesse, daran zu erinnern, dass bei einer der Aktinomykose nahe ver-

wandten Lungenkrankheit, nämlich der Lungenaspergillose, ebenfalls schon das Auftreten von Bronchialausgüssen („einer membranösen Bronchitis") im Auswurf beobachtet worden ist (Nothnagel-Popoff; Sabrazès und Cabannes). Auch der Aspergillus fumigatus führt, wie das oben für die Aktinomykose besonders betont wurde, leicht zu Blutungen.

Einen Einwand möchte ich nicht übergehen, zumal diese Bemerkung sich auch bei Nothnagel findet, nämlich dass die Ordination von Jodkali selbst eine fibrinöse Bronchitis herbeiführen könne. Es handelt sich dabei um eine nach den ersten Dosen auftretende, toxische Wirkung, die in diesem Sinne ebenso selten als zweifelhaft ist, wenn man dem einzigen, einschlägigen Falle (Fritzsche) genauer nachgeht. Für eine längere systematische Verabreichung von Jodkali ist eine solche Wirkung niemals beobachtet worden; vielmehr spielt eben das Jodkali bei der Behandlung der fibrinösen Bronchitis die erste Rolle.

Zum Schlusse sei noch dem Zweifel Raum gegeben, ob wirklich die beschriebene aktinomykotische fibrinöse Bronchitis in der That etwas so seltenes ist, dass sie bisher nirgends Erwähnung gefunden. In manchen der Fälle, deren Beschreibung im Original oder Referat nachgelesen werden konnte, ist die Rede von fleischfarbenen Klumpen, in deren Schleimmassen die Körnchen sassen. Wenn man bedenkt, dass solche Klumpen auch bei der einfachen Bronchitis fibrinosa sich weit häufiger finden als bereits entwirrte Bronchialbäume, und wenn man berücksichtigt, wie oft solche Ballen im Auswurf aus irgend welchen äusseren Gründen auch hier übersehen werden, so dürfte die Vermutung gerechtfertigt sein, dass bei der Lungenaktinomykose analoge Beobachtungen, wie hier mitgeteilt, öfters gemacht werden könnten, sofern man nur das Sputum wiederholt genau untersucht.

Herrn Professor v. Bruns bin ich für die gütige Ueberlassung dieses Falls zu Dank verpflichtet.

Erklärung der Abbildungen
auf Taf. XI.

Fig. 1. Grosser, fibrinöser Bronchialbaum, mit Aktinomycesdrusen in der umhüllenden Schleimschichte ($1^1/_2$fache Grösse).

Fig. 2. Längsschnitt durch einen Fibrincylinder, mit 2 Drusen in der fibrinösen Randschicht und im Centrum. (Zeiss, Compensat. Ocul. IV, Objectiv Achrom. a_2.)

Fig. 3. Längsschnitt durch einen Fibrincylinder, mit 2 hinter einander liegenden, vom Rande etwas abgerückten Drusen. (Vergr. wie bei Fig. 2.)

Litteratur.

Aschoff, Berl. klin. Wochenschr. 1895. S. 738. — Baracz, Arch. f. klin. Chir. Bd. 68. — Canali, Ref. Centralbl. f. klin. Med. 1883. — Frey, Diese Beiträge Bd. 19. — Fritzsche, Ref. Schmidt's Jahrbücher Bd. 137. — Heuck, Münch. med. Wochenschr. 1897. — J. Israël, Ref. Centralbl. f. Chir. 1885 — Koranyi in Nothnagel's Handbuch. — Kümmel im Handbuch der prakt. Chirurgie. — Lenhartz im Handbuch der prakt. Medicin. — Martens, Arch. f. klin. Chir. Bd. 66. — Partsch, in Volkmann's Sammlung klin. Vorträge. Nr. 306/7. — Poncet, Ref. Münch. med. Wochenschr. 1897. — Rütimeyer, Berl. klin. Wochenschr. 1889. — Samter, Arch. f. klin. Chir. Bd. 43. — Sticker in Nothnagel's Handbuch. XIV. 2. — Sabrazès und Cabannes, Ref. Münch. med. Wochenschr. 1900. — Virchow's Archiv Bd. 171. — Ziegler, Lehrbuch der spec. path. Anatomie. II.

1.

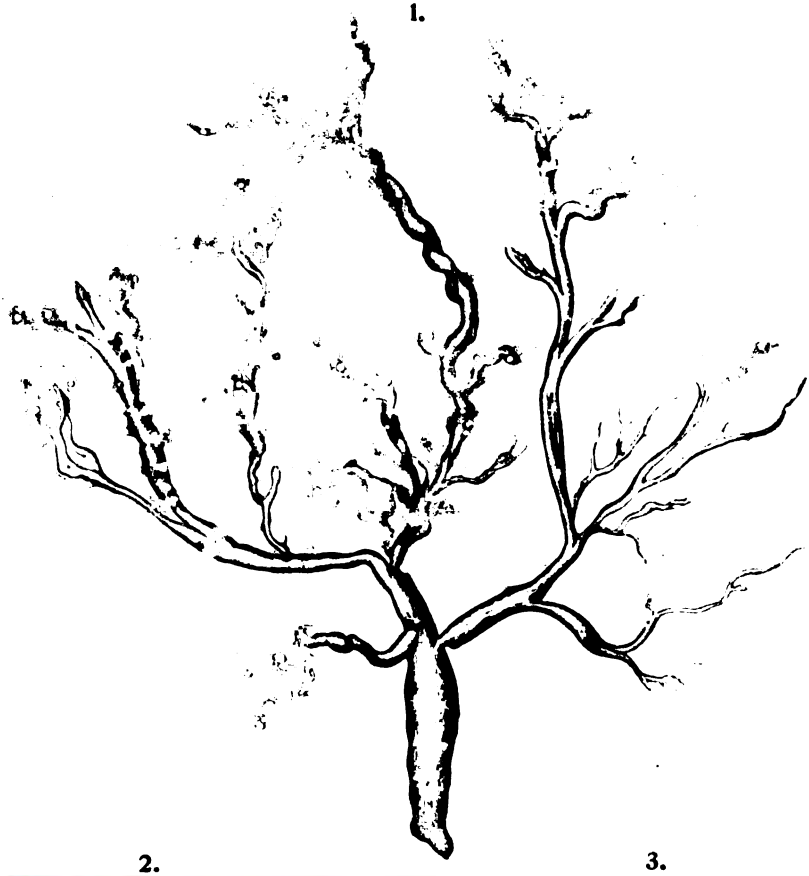

2.

3.

AUS DER

WÜRZBURGER CHIRURGISCHEN KLINIK

DES PROF. DR. SCHÖNBORN.

XXVI.

Beitrag zum Wachstum des Magencarcinoms.

Von

Dr. **S. Pförringer,**

früherem Assistenten der Klinik.

(Hierzu Taf. XII—XIV.)

Die Frage des Wachstums der Magencarcinome wurde in letzter Zeit mehreremale eingehend erörtert. So hat Borrmann[1]) auf Grund sehr sorgfältiger Untersuchungen an einem sehr reichen Material von 63 durch Resektion gewonnenen Magenpräparaten es unternommen, Beweise für die Ribbert'sche Auffassung vom Geschwulstwachstum beizubringen. Er wendet sich energisch gegen die Hauser'sche Auffassung, dass das Carcinom am Rande der Geschwulst immer wieder von neuem entstehe unter Umwandlung der Drüsen in Carcinom und zeigt unter eingehender Begründung und an einer Reihe zahlreicher Abbildungen, dass die als Uebergangsbilder und als carcinomatöse Umwandlung angesehenen Veränderungen auf Täuschung beruhen. Nach Borrmann wächst die irgend einmal entstandene Geschwulst nur unter Vermehrung ihrer eigenen Elemente aus sich heraus. Auf die Einzelheiten der Borrmann'schen Ausführungen werde ich im weiteren Verlauf noch des öfteren zurückkommen.

1) Mitteilungen aus den Grenzgebieten der Medicin und Chirurgie. I. Supplementband 1901.

Demnächst hat Borst[1]) in seiner Geschwulstlehre seine Auffassung über das Wachstum und die Entstehung der Schleimhautcarcinome im allgemeinen und damit auch über die Magencarcinome bekannt gegeben. Bei Betrachtung der Histogenese giebt er auf Grund seiner eigenen Untersuchungen an:

„Ein abnormes Wachstum von Drüsen in dem von Hauser angegebenen Sinne kommt wahrscheinlich vor. Ich habe bei kleinen adenomatösen Carcinomen des Magens Bilder gesehen, die wohl nicht anders gedeutet werden können, als dass in der Schleimhaut primär entstandene atypische Drüsenwucherungen die Muscularis mucosae durchbrechen und in die Submucosa einbrechen können."

Seine weiteren Ausführungen stimmen mit denen Borrmann's vollkommen überein. Er erwähnt, dass bei älteren Schleimhautkrebsen sehr häufig an den Rändern Krebszapfen von unten her an normale Drüsen heranwachsen, so dass es den Anschein hat, als ob diese ein atypisches Tiefenwachstum zeigten; doch ergibt eine genauere Betrachtung, dass die Krebskörper nur an die Drüsenfundi sich dicht anlegen, an ihnen vorbeiziehen und im periglandulären Bindegewebe zwischen den Drüsen nach oben gelangen; auch kann ein Carcinom in Drüsen einbrechen und in ihrem Inneren weiter wachsen unter Zugrundegehen der normalen Epithelien. Auch bei flächenhaftem Wachstum des Carcinoms in der Schleimhaut findet kein Uebergang von Drüsen in Krebs statt, sondern die Drüsen verhalten sich passiv, werden komprimiert, atrophieren, können sich auch cystisch erweitern oder es tritt an ihnen reaktive hyperplastische Wucherung auf; die Drüsen verlaufen dann geschlängelt, die Epithelien haben vermehrten Chromatinreichtum, sind aber immer von Carcinom zu trennen. Erfolgt nun in seltenen Fällen ein Einbruch des Carcinoms in solche Drüsen, dann entstehen Bilder, die im Sinn eines Uebergangs von Drüsen in Krebs gedeutet werden können, besonders dann, wenn das Carcinom annähernd typische Schläuche bildet, welche sich in der angrenzenden normalen Schleimhaut verbreiten und von hier wieder in die Tiefe wachsen können.

Bezüglich der sog. carcinomatösen Umwandlung von Drüsen am Rande der Geschwulst sagt er folgendes:

„Eine fortgesetzte krebsige Umwandlung der normalen Drüsen in der Umgebung eines voll entwickelten Schleimhautkrebses kommt nicht vor, da es immer nur eine bestimmte umschriebene Epithelpartie ist, welche erkrankt und von der aus die Geschwulstentwicke-

1) Borst, Geschwulstlehre II. S. 692 ff.

lung vor sich geht. Die Grenze des Carcinoms gegen die normale Schleimhaut ist daher oft sehr scharf." Und weiter: „Zweifellose und eindeutige Uebergänge von präexistierenden Drüsen in Krebskörper sehe ich also bei genauerer Untersuchung auch beim Wachstum von Carcinom drüsiger Organe in keinem Fall und schliesse mich den Untersuchungen Ribbert's und seiner Schüler in dieser Beziehung vollständig an. Nach alledem ist es unwahrscheinlich, dass von irgend einem Carcinom an der Peripherie ein inficierender Wachstumsreiz derart ausgeübt wird, dass fortwährend vorher normales Epithel krebsig würde. Weitaus die grösste Masse eines Carcinoms wächst aus sich selbst heraus."

Während Borrmann der Meinung ist, dass die Ausbreitung des Carcinoms innerhalb der Magenwand immer kontinuierlich ist, können nach Borst sich hie und dort auch einzelne Zellen loslösen und mit dem Lymphstrom verschleppt werden, wonach sie irgendwo in der Nähe der Hauptgeschwulst haften bleiben und für sich weiter wuchern.

Auch Cunéo [1]) kann sich dieser Ansicht Borrmann's nicht anschliessen, da er isolierte Geschwulstzellen in den Lymphgefässen der Submucosa beobachten konnte.

Auf Grund eines sehr ausgedehnten Materials von 100 Magen- und 200 Darmcarcinomen schliesst sich Petersen [2]) im allgemeinen den Borrmann'schen Anschauungen an. Aus dem bis jetzt vorliegenden Referat ist zu entnehmen, dass „das Magen- und Darmcarcinom (im Gegensatz zu dem Hautcarcinom) in der übergrossen Mehrzahl der Fälle unicentrisch wächst (im Sinne von Ribbert und Borrmann). Eine fortschreitende krebsige Entartung der dem Carcinom zunächst liegenden Drüsenzellen (im Sinne Hauser's) konnte nicht mit Sicherheit beobachtet werden.

Für das unicentrische Wachstum spricht u. a.:

1) der kontinuierliche Zusammenhang aller einzelnen krebsigen Herde, wie er sich aus den Serienschnitten ergab;

2) die Art des Einbruchs des Carcinoms bei intraglandulärem Wachstum; stets findet sich eine scharfe Grenze zwischen Carcinomzellen und gesunden Zellen, nirgendwo eine beginnende krebsige Erkrankung der gesunden Zellen;

1) Cunéo, Pathologische Anatomie des Magenkrebses vom chirurgischen Gesichtspunkt. Ref. Centralbl. f. Chir. 1903. S. 1135.

2) Petersen, Anat. und klin. Untersuchungen über das Magen- und Darmcarcinom. Chirurgenkongress 1903. Ref. Centralbl. f. Chir. 1903. Nr. 36.

3) das häufige Vorkommen des rein intraglandulären Wachstums, bei dem eine fortschreitende Entartung der Umgebung vollkommen ausgeschlossen ist."

Daraus zieht Petersen bezüglich der Histogenese den Schluss: „Da wir bei einem unicentrisch wachsenden Tumor in den Randpartien nur Wachstum, keine Histogenese vor uns haben, so sind die Randpartien des Magen- und Darmcarcinoms zum Studium der Histogenese ungeeignet."

Es ist bemerkenswert, dass die aus jüngster Zeit stammenden Arbeiten sich sämtlich im Sinne der Ribbert'schen Auffassung aussprechen, dass nämlich das einmal entstandene Carcinom aus sich selbst heraus wächst und dass an den Rändern der Geschwulst eine immer wieder von neuem beginnende krebsige Entartung der Drüsen nicht vorkommt.

Nur Borst hebt hervor, dass neben diesem Wachstumsmodus bei beginnenden Krebsen der Schleimhaut wahrscheinlich auch eine Drüsenwucherung im Sinne Hauser's vorkommt und dass „es gelingt, wenn auch selten, mit möglichstem Ausschluss von Irrtümern, eine primäre Wucherung und ein aktives Vordringen von Drüsen in die Submucosa nachzuweisen".

In einer aus jüngster Zeit stammenden Arbeit über Polyposis adenomatosa zeigt Hauser[1]), dass es thatsächlich eine primäre zur echten Geschwulstbildung führende Epithelerkrankung giebt, in der Weise, dass normales Epithel ohne vorherige Verlagerung in das Bindegewebe sich direkt in Geschwulstepithel umwandelt. Es ist die Geschwulstbildung auf die Entwickelung einer neuen mit parasitären Eigenschaften versehenen Zellrasse zurückzuführen.

Die Arbeit beschäftigt sich mit der Histogenese der epithelialen Geschwülste, berührt aber die Frage des Wachstums voll entwickelter Carcinome nicht und erwähnt nicht, ob Hauser noch daran festhält, dass das Carcinom am Rande dadurch fortschreitet, dass immer wieder von neuem vorher normale Drüsen carcinomatös werden.

Was die einschlägigen Arbeiten aus früherer Zeit betrifft, so findet sich das hier Wissenswerte bei Borrmann[2]) mitgeteilt: ich glaube daher von einer wiederholenden Berichterstattung absehen und auf Borrmann's Arbeit verweisen zu dürfen.

1) Hauser, Giebt es eine primäre zur Geschwulstbildung führende Epithelerkrankung? Ziegler's Beiträge Bd. 33.

2) l. c.

Wenn auch in letzter Zeit sich einige Stimmen haben vernehmen lassen, die sich der Ribbert-Borrmann'schen Auffassung anschliessen, so ist damit der Streit noch keineswegs erledigt und stehen sich wohl die Meinungen nach wie vor noch gegenüber. In Anbetracht dessen, glaube ich, ist auch ein ganz kleiner Beitrag in dieser Frage, der Beweismaterial für die eine oder andere Auffassung herbeizuschaffen vermag, nicht ganz wertlos, und so habe ich es denn gewagt, die Befunde, die ich an meinen wenigen Fällen erheben konnte, in Kürze mitzuteilen.

Meine ursprüngliche Absicht, das gesamte, nicht unbeträchtliche Material hiesiger Klinik an resecierten Magencarcinomen einer histologischen und klinischen Betrachtung zu unterziehen, musste ich aufgeben, da ich ziemlich bald nach Beginn der Arbeit in der Fortsetzung derselben unterbrochen wurde; ich bin nun nicht mehr in der Lage, dieselbe fortführen zu können und beschränke mich darauf, lediglich die seinerzeit untersuchten Fälle mitzuteilen und vom histologischen Standpunkt aus zu betrachten ohne Rücksicht auf klinische Daten und ohne die für die Praxis sich ergebenden Schlüsse zu ziehen. Gleichwohl finden sich in meinen Protokollen einige Befunde, die im Hinblick auf klinische Verwertung erhoben wurden, die aber sonst kein weiteres histologisches Interesse bieten; so wurden nach dem Vorgange Borrmann's in jedem Falle die Ausdehnung des Carcinoms in der Magenwand festgestellt und insbesondere darauf geachtet, ob die Absetzung im Gesunden erfolgte. Ich habe diese Daten trotzdem folgen lassen; sie mögen vielleicht einem künftigen Bearbeiter dienlich sein.

Untersucht wurde ein Teil der aus den Jahren 1901 und 1902 stammenden und durch Resektion gewonnenen Präparate. Nach Aufnahme des makroskopischen Befundes wurde das resecierte Magenstück in der Regel in toto in Formol gehärtet, einmal auch in Zenker'scher Flüssigkeit, um sodann durch einen Frontalschnitt in eine vordere und hintere Hälfte zerlegt zu werden; hiebei präsentierte sich auf dem Durchschnitt die Ausdehnung des Carcinoms in den Magenschichten sehr schön.

Die mikroskopische Untersuchung wurde in der von Borrmann angegebenen Weise gemacht; wie ich es auch zweckmässig fand, im weiteren Verlauf im allgemeinen den Borrmann'schen Ausführungen zu folgen. So wurden von beiden Kurvaturen je duodenal- und cardialwärts ein Stück zur mikroskopischen Untersuchung eingelegt, das vom Rande der Geschwulst sehr häufig bis an die Ab-

satzstelle, oder sofern das Ende des Tumors nicht bis in deren Nähe reichte, sicher bis ins Gesunde sich erstreckte. Von anderen Stellen der Magenwand wurde nur ausnahmsweise, wenn es nötig schien, untersucht; die centralen Teile vom Tumor gaben über die Wachstumsverhätnisse keinen Aufschluss. Die Einbettung geschah in Paraffin, die Färbung mit Hämalaun-Eosin und nach v. Gieson abwechselnd. Von den einzelnen Blöcken wurden je nachdem kleinere und grössere Schnittserien angefertigt. Die Zahl der so untersuchten Schnitte betrug etwa 1600.

Was von Lymphdrüsen zur Verfügung stand, wurde in den Bereich der Untersuchungen mit einbezogen; zwar war das Material hievon nur sehr gering und sehr unvollständig, um eingehendere Betrachtungen zu erlauben, doch lässt es hinsichtlich der Frage der Ausbreitung des Carcinoms in die Lymphdrüsen hinein, wie ich glaube, wohl einen Schluss zu.

Von einigen besonders bemerkenswerten Stellen wurden Zeichnungen beigefügt; sie wurden von Herrn Universitätszeichner W. Freytag in sehr schöner Weise angefertigt; nur Taf. XIV, Fig. 10, habe ich selbst gezeichnet. Taf. XII—XIII, Fig. 1 hatte Herr Geh.-R. Schönborn die Liebenswürdigkeit, anfertigen zu lassen und mir zur Verfügung zu stellen. Nicht nur hiefür, sondern auch für das liebenswürdige Entgegenkommen, womit er mir das Material überliess, bin ich ihm zu grossem Dank verpflichtet.

Ich lasse nun zunächst meine Untersuchungsprotokolle folgen. Hiebei will ich noch bemerken, dass bei Angabe der Masse die Buchstaben M., S., M., S., die einzelnen Magenschichten und zwar der Reihe nach Mucosa, Submucosa, Muscularis, Subserosa bedeuten.

1. Resektion vom 9. V. 01.

Makroskopischer Befund: Das resecierte Magenstück hat an der grossen Kurvatur eine Länge von $11^1/_2$, an der kleinen von $7^1/_2$ cm. Der Tumor stenosiert ringförmig den Pylorus, ist an der hinteren Magenwand in etwa 3 Markstückgrösse exulceriert, vom Grunde des Ulcus steigen die Geschwulstmassen steil in die Höhe. Die Geschwulst infiltriert hier sämtliche Schichten der Magenwand, die dadurch beträchtlich verdickt wird. Die Verdickung nimmt cardialwärts ganz allmählich ab und erreicht etwa 1 cm vor der Absatzstelle gewöhnliche Dicke. Gegen das Duodenum, von dem 2 cm mitreseciert sind, fällt der Tumor ziemlich steil ab.

Mikroskopische Untersuchung.

Die Grenzen des Carcinoms sind:

	Resectiert	Länge des Carc.				Entfernung des Carc. vom duodenalen Absatzende				Entfernung des Carc. vom cardialen Absatzende			
	cm	M.	S.	M.	S.	M.	S.	M.	S.	M.	S.	M.	S.
Grosse Kurv.	11,5	4,8	6,7	7,9	7,2	2,2	0,8	0,8	0,8	4,5	4,0	2,8	3,5
Kleine Kurv.	7,5	6,0	7,5	6,5	7,0	1,5	0	0,5	0	0	0	0,5	0,5

Der Tumor wächst durchaus unter Bildung drüsenähnlicher Schläuche. Er durchsetzt die Muskulatur und gelangt auf dem Wege des intermuskulären Bindegewebes bis zur Serosa; die Muskelbündel werden dadurch verteilt und zum Schwund gebracht. In den ältesten Partien hat der Tumor die ganze Dicke der Schleimhaut eingenommen, gegen den Rand zu nimmt die Infiltration der Schleimhaut mit Geschwulstmassen allmählich ab, in der Weise, dass der Tumor zunächst nicht mehr bis zur Schleimhautoberfläche gelangt und im weiteren Verlauf immer weniger zwischen den Drüsen in die Höhe steigt, bis sich zuletzt nur noch kleine Krebskörper am Boden der Schleimhaut in horizontaler Richtung vorgeschoben finden. Am Rande des Tumors ist hier wie in den anderen Schichten des öfteren kleinzellige Infiltration zu sehen. Die Krebsausbreitung reicht in horizontaler Richtung besonders weithin in Submucosa und Muscularis mucosae, deren Fasern auseinandergedrängt werden. Von hier aus erfolgt des öfteren, nachdem die primäre Infiltration der Schleimhaut mit Krebs bereits ihr Ende erreicht hat und mehr minder grosse Strecken von ihr frei sind, ein sekundärer Einbruch des Tumors in die Schleimhaut. Die Krebsschläuche drängen nach oben, heben dabei die Muskelfasern in die Höhe, und gelangen schliesslich unter Zerreissung derselben in die Schleimhaut; dabei ist zu sehen, wie die Muskelfasern nach oben abgewichen und schräg gestellt sind. Taf. XII—XIII, Fig. 2, zeigt bei b ein derartiges Bild. Die so sekundär in die Schleimhaut gelangten Krebskörper sind an Zahl wie an Grösse den in der Tiefe gelegenen Carcinommassen unterlegen. Nach alledem dürfte das Wachstum des Tumors von unten nach oben erfolgt und die in der Schleimhaut befindlichen Krebskörper die jüngsten sein.

Was das Verhältnis der Krebsschläuche zu den Drüsen betrifft, so ist fast überall klar zu sehen, dass die Drüsen an dem Wucherungsprocess keine aktive Beteiligung haben. Die Krebskörper schieben sich zwischen den Drüsen im Bindegewebe in die Höhe. Die Drüsen werden dabei entweder in grösserer Anzahl zur Seite gedrängt und schief gestellt, oder sie verlaufen gebogen und geschlängelt; sie können auch von Geschwulstmassen umwachsen und zusammengedrückt werden, so dass

ihre Lichtung immer kleiner wird, bis sie schliesslich verschwindet und die Drüsenwände direkt aneinanderliegen; die Drüsenepithelien atrophieren dabei durchweg. Krebskörper und Drüsen liegen dabei nicht unmittelbar aneinander, verschmelzen auch nirgends mit einander, sondern sind überall durch eine, wenn auch oft nur ganz schmale Lage von Bindegewebe getrennt. An zwei Stellen von den Randpartien ist ein Einbruch des Carcinoms in Drüsen zu sehen; es hat sich dabei ein Krebsschlauch wie ein Keil gegen den Fundus eine Drüse vorgehoben und ragt unter Zerreissung desselben in das Lumen hinein, die Drüsenwände auseinanderdrängend. Die atrophischen Drüsenepithelien und die des Krebsschlauchs sind durch einen schmalen leeren Zwischenraum getrennt, stehen mithin in keiner unmittelbaren Verbindung. Ein Bild findet sich in diesem Falle, das etwa als carcinomatöse Umwandlung einer Drüse gedeutet werden könnte. Taf. XII—XIII, Fig. 2 zeigt diese Stelle bei a mit schwacher Vergrösserung. Eine Drüse teilt sich in ihrem mittleren Abschnitt vierfach. Während drei von diesen Teilungen nichts Besonderes bieten, zeigt eine (im Bilde von rechts die zweite) in ihrem unteren Abschnitt scheinbar eine carcinomatöse Umwandlung. Bei genauerer Betrachtung, insbesondere mit starker Vergrösserung, ergiebt sich aber, dass dies eine Täuschung ist. Es hat sich vielmehr der Krebsschlauch von unten her an die Drüse herangeschoben, ist an einer früheren Stelle in sie eingebrochen und ist nun auf ihrer Basalmembran weitergewachsen, so dass Drüsenepithelien direkt neben Carcinomzellen liegen; es könnte somit den Anschein haben, als ob hier eine carcinomatöse Umwandlung der Epithelien vorliege. Taf. XII—XIII, Fig. 3 welche die Stelle a der Taf. XII—XIII, Fig. 2 bei starker Vergrösserung wiedergiebt, zeigt aber an den Drüsenepithelien keinerlei Wucherungserscheinungen, diese sind im Gegenteil etwas atrophisch; Drüsen- und Krebsepithelien gehen nicht in einander über, sondern stossen nur an einander an und sind von einander durch ihre scharfen Konturen getrennt.

Diese Stelle war bei Durchmusterung der Präparate ein zufälliger Befund; der Einbruch des Carcinoms in die Drüse konnte leider nicht an einer Serie verfolgt werden; doch ist bei genauer Betrachtung wohl kein Zweifel, dass hier ein aktiver Wucherungsprocess von Seite der Drüse nicht vorliegt, sondern dass sie nur im Sinne eines Einbruchs des Carcinoms in die Drüse und Weiterwachsen auf der Basalmembran gedeutet werden kann.

Die Ausläufer des Carcinoms finden sich in diesem Falle besonders weit vorgeschoben und sind noch an Stellen zu treffen, die makroskopisch sicher gesund zu sein schienen; infolge dessen wurde an der kleinen Kurvatur an beiden Enden noch im Kranken abgesetzt; duodenalwärts in Submucosa und Subserosa, cardialwärts in Mucosa und Submucosa. Auch in der Duodenalmuskulatur findet sich jenseits des Pylorusringes noch Krebsnester; diese sind aber nicht kontinuierlich in der Muskulatur

fortgewachsen, sondern sekundär von Submucosa und Subserosa eingebrochen.

Diagnose: Carcinoma adenomatosum.

2. Resektion vom 13. V. 01.

Makroskopischer Befund: Es sind reseciert an der kleinen Kurvatur 8, an der grossen 13 cm. Vom Duodenum sind hiebei 2 cm mitgenommen. Hinter dem Pylorus ist auf Vorder- und Hinterwand die Serosa getrübt und verdickt, das Netz ist zu einem derben, wurstförmigen Strang umgewandelt und mit dem Magen ausgiebig verwachsen. Soviel palpatorisch festzustellen, fällt der Tumor gegen das Duodenum scharf ab, während gegen das cardiale Absatzende hin die Infiltration des Magens nur ganz allmählich sich verliert; die Magenwand erscheint hier noch etwas dicker als gewöhnlich zu sein. Der Tumor stenosiert den Pylorus ringförmig, ist hinter diesem in ausgedehntem Masse, aber nicht sehr tiefgreifend exulceriert; es ist der grösste Teil der Schleimhaut zerstört, und sind von ihr an der grossen Kurvatur nunmehr 3 cm, an der kleinen nunmehr 2 cm erhalten; sie bildet am Rande des Ulcus einen ziemlich steil gegen dasselbe abfallenden Wulst. Auf Durchschnitt erscheinen sämtliche Schichten in ausgedehntem Masse vom Tumor durchsetzt; in den ältesten Teilen ist von normaler Zeichnung der Magenwand kein Rest mehr vorhanden und diese, wie das mit ihr verwachsene Netz in eine Geschwulstmasse verwandelt. Duodenalwärts ist ein steiler, plötzlicher Abfall der stark verdickten Pylorusmuskulatur gegen die des Duodenums deutlich zu sehen; die den Pylorus bekleidende Schleimhaut bildet an der Grenze einen ins Duodenallumen vorragenden Wulst.

Mikroskopische Untersuchung.

Die Grenzen des Carcinoms sind:

	Reseciert	Länge des Carc.				Entfernung des Carc. vom duodenalen Absatzende				Entfernung des Carc. vom cardialen Absatzende			
	cm	M.	S.	M.	S.	M.	S.	M.	S.	M.	S.	M.	S.
Grosse Kurv.	13	10,6	11,3	11,3	12,1	1,4	1,7	1,7	0,9	1,0	0	0	0
Kleine Kurv.	8	5,5	6,8	6,9	3.9	2,0	1,2	1,1	3,0	0,5	0	0	1,1

Der Tumor wächst teils in soliden Zügen, teils unter Bildung drüsenähnlicher Schläuche. In den Teilen der Muskulatur, in denen die Ausbreitung des Tumors noch nicht weit vorgeschritten, ist zu erkennen, dass derselbe auf dem Wege des intermuskulären Bindegewebes vorrückt, indem die Krebskörper die grösseren wie die kleineren Interstitien durchsetzen und dadurch die Muskelbündel auflösen und zum Schwund bringen. An den Randpartien ist zu sehen, dass die grössere Masse der Geschwulst

nicht in der Schleimhaut liegt, sondern in den tieferen Schichten; namentlich die Submucosa und Muscularis mucosae ist weithin in horizontaler Richtung durchwachsen, während die Schleimhaut auf beträchtliche Strecken oft frei sein kann und nur hie und da kleine Krebsnester aufweist. Es lässt sich erkennen, dass die Krebskörper von unten her aus der Tiefe in die Schleimhaut gelangt sind; die Muscularis mucosae wird von der Geschwulst in die Höhe gehoben, verdünnt, schliesslich zerrissen und während die Krebsnester nach oben in die Schleimhaut rücken, weicht die Muscularis in derselben Richtung ab; die Krebskörper nehmen dabei von unten nach oben zu allmählich an Zahl wie an Grösse ab, so dass die kleinsten und offenbar jüngsten Partien in der Schleimhaut zu finden sind. Nirgends ist zu sehen, dass Schleimhautdrüsen und Krebskörper in unmittelbare Berührung treten; sie sind immer durch etwas Bindegewebe von einander getrennt. Auch ist an den Drüsen keinerlei Wucherungserscheinung wahrzunehmen, sondern sie weichen beim Einbruch eines Krebsnestes in die Schleimhaut zur Seite, werden auch vom Carcinom umwachsen, komprimiert und atrophieren. An einer Stelle ist zu sehen, wie der Krebs in ganzer Dicke der Schleimhaut wächst; er ist hiebei in den mittleren Schichten der Schleimhaut am weitesten vorgerückt und die Drüsen, in ihren mittleren Teilen am stärksten komprimiert, weichen vor dem Tumor in einem konkaven Bogen aus.

Die Muskulatur des Pylorus war schon makroskopisch von der des Duodenum deutlich zu unterscheiden und auch mikroskopisch lässt sich eine scharfe Grenze beider Gebilde feststellen. Sie ist kenntlich nicht nur an dem plötzlichen Abfall der Dicke der Muskulatur, sondern zwischen die des Duodenum und des Pylorus schiebt sich als Grenze ein breiter, bindegewebiger Streif ein; auch durch die Schichtung der Muskelfasern unterscheiden sich beide; während am Duodenum eine Längs- und Querschichtung vorhanden ist, durchflechten sich am Pylorus die Schichten. Der mächtig verdickte Pylorus hat die Duodenalschleimhaut emporgehoben und sie eine Strecke weit innerhalb des Pylorusringes verlagert; an der Schleimhaut ist also eine deutliche Abgrenzung des Pylorus nicht zu finden.

Der Pylorus hat zwar, was die Muskulatur betrifft, die Ausbreitung des Carcinoms auf das Duodenum verhindert, im Bereich der Submucosa hat aber dasselbe an der kleinen Kurvatur den Pylorus kontinuierlich überschritten, so dass sich die letzten Krebsnester sicher im Duodenum befinden; doch sind sie noch ein beträchtliches Stück von der Absatzstelle entfernt.

Gegen die Cardia hin reicht an beiden Kurvaturen die Ausdehnung des Carcinoms weiter als die Absatzstelle, so dass hier an grosser wie an kleiner Kurvatur im Kranken abgesetzt wurde, an ersterer mit Ausnahme der Schleimhaut in allen Schichten, an letzterer in Mucosa und Submucosa.

Diagnose: Carcinoma mixtum; solidum und adenomatosum.

3. Resektion vom 30. VII. 01.

Makroskopischer Befund: Die Länge des resecierten Magenstücks beträgt an der kleinen Kurvatur 5,2, an der grossen 7,2 cm. Die kleine Kurvatur ist stumpfwinklig eingezogen und das in eine weissliche, schwielige Masse verwandelte Omentum minus fest mit ihr verwachsen; die Serosa ist an vorderer und hinterer Wand eine Strecke weit verdickt. Der Tumor nimmt den Pylorus ringförmig ein, ist an kleiner Kurvatur und hinterer Wand exulceriert, die Ränder des Ulcus steigen steil in die Höhe und sind stark gewulstet, hinter dem Wulst fällt der Tumor steil ab, worauf die Magenwand wieder gewöhnliche Dicke annimmt; an den anderen Teilen verliert sich die Verdickung der Magenwand nur allmählich und ist keine scharfe Grenze des Tumors zu palpieren. Auf einem Frontalschnitt zeigt sich im Bereich des Tumors eine hochgradige Verdickung sämtlicher Magenschichten; doch ist nur Mucosa und Submucosa in ausgedehntem Masse von weisslichen Geschwulstmassen durchsetzt zu sehen, während die Muskulatur mit Ausnahme einer nicht sehr ausgedehnten Stelle nahe dem Duodenum makroskopisch keine Geschwulstinfiltration erkennen lässt.

Mikroskopische Untersuchung.

Die Grenzen des Carcinoms sind:

	Resecciert	Länge des Carc.				Entfernung des Carc. vom duodenalen Absatzende				Entfernung des Carc. vom cardialen Absatzende			
	cm	M.	S.	M.	S.	M.	S.	M.	S.	M.	S.	M.	S.
Grosse Kurv.	7,2	3,1	2,6	—	—	0,1	0,5	0,4	—	4,1	4,1	—	—
Kleine Kurv.	5,2	4,9	5,1	4,8	4,8	0,2	0,1	0,1	0,2	0,1	0	0,3	0,2

Der Tumor ist ein diffus wachsender Medullarkrebs. Während an den älteren Partien von Schleimhaut nichts mehr zu erkennen ist, lässt sich an den Randpartien sehen, wie die Geschwulstzellen zwischen den Drüsen im Bindegewebe von unten nach oben wachsen; die Drüsen selbst beteiligen sich am Geschwulstwachstum nicht, sie werden von Carcinomzellen eingeschlossen und atrophieren. Das Carcinom hat sich am Boden der Schleimhaut und in Submucosa ziemlich weit vorgeschoben, auch finden sich, von letzterer ausgehend, ganz schmale Krebszüge in die oberen Muskelinterstitien hineinreichend.

Es wurde ziemlich dicht hinter Pylorus abgesetzt, so dass von Duodenum nur wenig mitentfernt wurde. Von Duodenalmuskulatur ist nur an der kleinen Kurvatur eine kurze Strecke zu sehen und abzugrenzen; in Mucosa und Submucosa finden sich noch Krebszellen jenseits des Pylorusringes, so dass hier der Pylorus überschritten ist.

Gegen die Cardia zu ist an der grossen Kurvatur reichlich im Ge-

sunden abgesetzt; an der kleinen Kurvatur finden sich in allen Schichten noch Krebszellen nahe der Absatzstelle, in Submucosa sogar unmittelbar vor derselben, so dass es hier nicht mit Sicherheit gelungen ist, im Gesunden zu operieren.

Diagnose: Carcinoma medullare.

4. Resektion vom 4. XI. 01.

Makroskopischer Befund: Reseciert sind an der kleinen Kurvatur 6, an der grossen 13 cm; auf mitgenommenes Duodenum entfällt hiebei ca. 1 cm. An der vorderen Magenwand über dem Pylorus finden sich Verdickungen, von Netzadhäsionen herrührend. Die Schleimhaut ist hellrot. Die Geschwulst umgiebt ringförmig den Pylorus, ist in grosser Ausdehnung exulceriert, doch nimmt sie die Magenwand nicht cirkulär ein, indem die hintere Wand zum Teil frei von Geschwulst geblieben ist. Der Geschwürsgrund ist im ganzen glatt, zeigt aber einige kleine, tiefer reichende Defekte; das Ulcus ist von steil abfallenden Rändern umgeben. Gegen das Duodenum fällt der Tumor steil und plötzlich ab, gegen das cardiale Ende zu verflacht er sich allmählich und geht ohne scharfe Grenze in die unveränderte Magenwand über.

In dem an der grossen Kurvatur hängenden Netz finden sich einige Drüsen und zwar sämtlich cardialwärts von den letzten Ausläufern des Tumors; sie werden mitsamt dem Netz untersucht.

a) Die erste, erbsengrosse findet sich 2 cm, nachdem die letzten Ausläufer des Tumors festgestellt sind.

b) 2 weitere, etwas kleinere sind in 4 cm Entfernung davon.

c) Eine etwas über hanfkorngrosse findet sich in 5 cm Entfernung davon.

Diese letzte ist von rötlicher Farbe und weich, während die anderen sich hart anfühlen und auf Durchschnitt grossenteils trocken, weisslich erscheinen.

Mikroskopische Untersuchung.

Die Grenzen des Carcinoms sind:

	Reseciert	Länge des Carc.				Entfernung des Carc. vom duodenalen Absatzende				Entfernung des Carc. vom cardialen Absatzende			
	cm	M.	S.	M.	S.	M.	S.	M.	S.	M.	S.	M.	S.
Grosse Kurv.	13	3,0	3,2	4,5	—	2,2	2,0	1,3	—	7,8	7,8	7,2	—
Kleine Kurv.	7,3	4,0	5,2	4,3	4,7	1,4	0,9	0,9	0,7	1,9	1,2	2,1	1.9

Der Tumor wächst teils als Carcinoma solidum, teils, namentlich cardialwärts, als Carcinoma adenomatosum. Vielfach findet sich am Rande des Tumors ein beträchtlicher Leukocytenwall, der die Geschwulst von

den noch gesunden Magenschichten trennt; doch auch schon in diese Rundzellenansammlung sind schmale Krebskörper vorgeschoben. Auch die Schleimhaut ist stark kleinzellig infiltriert, die Drüsenfundi sind dadurch in die Höhe gehoben und von der Muscularis mucosae entfernt die Drüsen weiter auseinandergerückt, das interstitielle Bindegewebe vermehrt. Die Drüsen zeigen hier nirgends Wucherungserscheinungen, noch weniger ist dies der Fall, wo das Carcinom bereits in der Schleimhaut wächst und in nähere Beziehungen zu den Drüsen tritt. In Submucosa werden die Brunner'schen Drüsen umwachsen und komprimiert, das Lumen der Drüsen wird kleiner, verschwindet gänzlich, die Epithelien atrophieren und der ganze Drüsenquerschnitt wird beträchtlich verkleinert. Die Muscularis mucosae wird durch den von unten andringenden Tumor in die Höhe gehoben, ihre Muskelfasern, die zum Teil durch die Leukocyteninfiltration gelockert sind, werden von Geschwulst durchwachsen und schliesslich gelangen schmale Krebskörper nach Zerreissung der obersten Muskellage in den Boden der Schleimhaut, wo die jüngsten Krebskörper in Form schmaler Zellzüge horizontal vorgeschoben sind. Die etwas stärkeren Krebszüge, die näher der Hauptmasse des Tumors liegen, dringen nach oben im interstitiellen Gewebe zwischen den Drüsen vor, welche vor dem andringenden Krebszapfen zur Seite weichen, im Bogen verlaufen, oder schief gestellt werden; auch finden sich Stellen, wo ein grösserer Drüsenkomplex von zwei Seiten von Geschwulstmassen umwachsen wird; an anderen Stellen ist zu sehen, wie durch schmale, nach oben dringende Krebszapfen einzelne Drüsen von den übrigen isoliert völlig umwachsen und zum Schwund gebracht werden. An allen Drüsen finden sich deutliche Erscheinungen von Atrophie, nirgends ist Wucherung an ihnen zu konstatieren; auch ist kein Uebergang und keine Verschmelzung von Drüsenepithelien und Geschwulstzellen zu sehen; beide Gebilde stossen nirgends unmittelbar an einander, sondern sind immer durch eine, wenn auch oft nur schmale Bindegewebsschicht getrennt.

Die Muskulatur wird auf dem Wege des interstitiellen Bindegewebs von der Geschwulst durchsetzt; die Ausläufer des Tumors gelangen längs den Saftspalten zwischen die Muskelbündel und -Fasern. Die Pylorusmuskulatur ist von der des Duodenum deutlich und scharf getrennt durch Dicke wie durch Schichtung. Der stark hypertrophierte Pylorus ragt in das Duodenum hinein und hat dessen Schleimhaut ein gutes Stück in den Pylorusring hinein verlagert. Wenn auch Krebsmassen in der so verlagerten Schleimhaut sich finden, so sind sie doch nicht jenseits des Pylorusringes, so dass von einem Ueberschreiten des Pylorus im Bereich der Mucosa und Submucosa nicht gesprochen werden kann; dagegen ist dies im Bereich der Subserosa der Fall.

Die Ausläufer des Tumors reichen am weitesten an der kleinen Kurvatur duodenalwärts gegen die Absatzstelle im Bereich der Subserosa; doch erfolgte hier, wie insbesondere an allen übrigen Stellen die Ab-

setzung ein beträchtliches Stück im Gesunden.

Diagnose: Carcinoma mixtum, adenomatosum und solidum. Drüsen.

Die Drüse sub a) zeigt auf Längsschnitt gerade den Hilus getroffen, an welchem neben einigen Blutgefässen 3 in die Drüse einmündende Lymphgefässe im Längsschnitt zu sehen sind. In dem mittelsten Lymphgefäss findet sich eine Strecke vor dem Eintritt in die Drüse zwischen der geronnenen Lymphe frei im Lumen schwimmend ohne Zusammenhang mit der Wand des Gefässes ein solides Häufchen von Epithelzellen.

In der Drüse hat sich das Carcinom zunächst und hauptsächlich im subkapsulären Lymphraum ausgebreitet, vom Hilus aus halbkreisförmig nach beiden Seiten, so dass an der gegenüberliegenden Seite der Drüse die einzelnen Krebszüge wieder zusammenstossen: von diesem subkapsulären Ring aus geht die weitere Verbreitung entlang den Trabekeln in den Lymphsinus nach der Mitte, allmählich an Intensität abnehmend. Der Charakter der Metastasen dieser Drüse ist zum grössten Teil adenomatös, zuweilen finden sich auch solide Krebszapfen. In dem an dieser Drüse hängenden Netz finden sich ebenso wenig wie in dem an den übrigen Drüsen befindlichen bei mikroskopischer Durchsuchung Krebskörper.

In den beiden Drüsen sub b) hat sich das Carcinom in derselben Weise ausgebreitet, wie in der ersten Drüse; die Wachstumsform der Metastasen zeigt aber durchweg soliden Bau, hie und da mit Neigung zu gallartiger Umwandlung.

Die Drüse sub c) ist frei von Carcinom.

5. Resektion vom 12. XI. 01.

Makroskopischer Befund: Die Länge des resecierten Magenstücks beträgt an der kleinen Kurvatur 8,8, an der grossen 13 cm. Die kleine Kurvatur ist narbig einzogen; an der hinteren Fläche ist das Pankreas mit dem Pylorus verwachsen. Der Tumor stenosiert den Pylorus cirkulär; an der hintern Wand und grossen Kurvatur findet sich ein etwa 5markstückgrosses, glattgefressenes Ulcus, dessen Ränder allenthalben steil aufsteigen; der so gebildete Randwulst fällt ziemlich plötzlich nach allen Seiten ab, worauf der Magen sogleich wieder gewöhnliche Dicke annimmt.

Mikroskopische Untersuchung.

Die Grenzen des Carcinoms sind:

	Resecierte cm	Länge des Carc.				Entfernung des Carc. vom duodenalen Absatzende				Entfernung des Carc. vom cardialen Absatzende			
		M.	S.	M.	S.	M.	S.	M.	S.	M.	S.	M.	S.
Grosse Kurv.	13	3,3	4,4	3,8	—	2,4	2	1,9	—	7,3	6,6	7,3	—
Kleine Kurv.	8,8	5,8	6,3	6,5	6,5	1	0,8	0,6	0,6	2	1,7	1,7	1,7

Der Tumor ist ein Adenocarcinom und wächst in einer kompakten Masse ohne auf nennenswerte Strecken Ausläufer ins Gewebe zu senden; die mikroskopischen Grenzen entsprechen im Allgemeinen den durch Palpation festgestellten. Die Hauptmasse des Tumors liegt in der Muscularis, von wo er, entlang den bindegewebigen Interstitien, kontinuierlich nach unten bis zur Serosa sich ausgebreitet hat, nach oben bis in die Schleimhaut. Muscularis mucosae und Schleimhaut werden durch die von unten andrängende Geschwulstmasse in die Höhe gehoben, an einigen Stellen wird die Muscularis mucosae durch einen aus der Hauptmasse der Geschwulst vorspringenden Krebsknoten zerrissen und liegen ihm die Muskelfasern zu beiden Seiten an, schräg nach oben abgewichen. Von dem in die Schleimhaut ragenden Krebsknoten sind die Fundi der Drüsen zu beiden Seiten zur Seite gedrängt; eine unmittelbare Berührung und eine Verschmelzung beider Gebilde findet nicht statt, sie sind vielmehr durch einen schmalen Saum von Leukocyten von einander getrennt. Cardialwärts an der kleinen Kurvatur ist der Einbruch des Tumors in die Schleimhaut ausgedehnter; die Muscularis mucosae ist hier auf eine grössere Strecke siebartig durchbrochen, das Carcinom wächst hier in ganzer Dicke der Schleimhaut in seitlicher Richtung gegen die Absatzstelle, und zwar ist es in der Mitte der Schleimhaut am weitesten vorgedrungen. Es beschreiben dadurch die angrenzenden Drüsen einen vor dem Carcinom konkav verlaufenden Bogen, sind zum Teil in ganzer Länge komprimiert, besonders aber in ihren mittleren Abschnitten, ihre Lumina sind kleiner, ihre Epithelien atrophieren. Nirgends aber zeigen die Drüsen Wucherungserscheinungen.

Die Pylorusmuskulatur setzt sich deutlich gegen die des Duodenums ab, der Pylorusring wurde von der Geschwulst nicht überschritten; die Absetzung erfolgte überall im Gesunden.

Diagnose: Carcinoma adenomatosum.

6. Resektion vom 21. XII. 01.

Makroskopischer Befund: Es sind resecciert an der kleinen Kurvatur 8,5 cm, an der grossen Kurvatur 13,5 cm. An dem resecierten Stück sind ca. 2 cm vom Duodenum daran, an dessen hinterer Wand etwas Pankreas hängt. Die Serosa ist im ganzen glatt, glänzend, nur an der kleinen Kurvatur strahlen etwas hinter dem Pylorus nach der vorderen und hinteren Wand auf kurze Strecken weissliche Verdickungen aus. Der Tumor ist klein anzufühlen, umgiebt ringförmig den Pylorus, welcher stark stenosiert und nur für einen Federkiel durchgängig ist. Die Schleimhaut des Magens ist hellrot, mit wenig Schleimbelag. Bei Palpation ist am duodenalen Ende ein scharfer Abfall des Tumors gegen die Duodenalwand zu fühlen, auch cardialwärts ist das Ende des Tumors gegen die übrige Magenwand mit den Fingern ziemlich deutlich und scharf zu konstatieren.

Durch einen frontalen Schnitt wird der Magen in eine vordere und

hintere Hälfte zerlegt. Es zeigt sich nun nahe der grossen Kurvatur an der hinteren Wand eine kleine, etwa linsengrosse, oberflächliche Ulceration, die, soweit sich mit blossem Auge erkennen lässt, nur die oberen Schichten der Schleimhaut betroffen hat, nirgends ist ein Tiefergreifen des Geschwürs oder ein Blossliegen von Muscularis zu sehen. Abgesehen von dieser einen Stelle ist überall die Schleimhaut intakt, ohne Ulceration oder sonstige makroskopisch erkennbare Veränderung. Der Tumor hat thatsächlich den Pylorus cirkulär umwachsen, ist am mächtigsten an der grossen Kurvatur entwickelt und nimmt gegen die kleine Kurvatur, an welcher er die geringste Ausdehnung besitzt, allmählich an Dicke ab.

Auf Durchschnitt am gehärteten Präparat ist zu sehen, dass der Tumor mit spindelförmiger Gestalt sich hauptsächlich in der Muskelsubstanz des Pylorus entwickelt hat; es ist dabei die Muskulatur des Pylorus so sehr durch weissliche Tumormassen ersetzt, dass von ihr nur mehr ganz geringe Reste zwischen den Geschwulstmassen zu sehen sind. Während der Tumor an der Duodenalmuskulatur ganz scharf begrenzt aufhört, schiebt er magenwärts von seiner Hauptmasse aus submucös noch einen zarten Ausläufer eine kurze Strecke weit vor. Nach unten wölbt sich die Geschwulst bis zur Serosa vor. Was das Verhalten zur Schleimhaut betrifft, so wird dieselbe durch den stark nach oben sich wölbenden Tumor in toto gehoben. Die Schleimhaut ist in ganzer Ausdehnung über der Geschwulst und noch etwas darüber hinaus verdickt. Mit Ausnahme einer kleinen Stelle sind Tumor und Mucosa voneinander ganz klar und deutlich durch die zwischen ihnen scharf hervortretende Muscularis mucosae getrennt; diese eine Stelle befindet sich gerade unter der oben erwähnten Ulceration in der Schleimhaut; hier sind die Kontouren der Muscularis mucosae verwischt, wenn auch immerhin noch schwach erkennbar und am Boden der Schleimhaut finden sich einige ganz kleine weissliche Flecke.

Die grösste Länge des Tumors beträgt makroskopisch 4,0 cm, der Dickendurchmesser hat eine grösste Höhe von 1,6 cm, die Dicke der unveränderten Magenwand ist 0,5 cm, die des Duodenums 0,4 cm.

Die hier geschilderten Verhältnisse zeigt deutlich Taf. XII—XIII, Fig. 1, sie stellt in natürlicher Grösse etwas weniger als die hintere Hälfte des resecierten Magens dar.

Das am Magen hängende Netz erscheint makroskopisch unverändert. Lymphdrüsen finden sich an beiden Kurvaturen und zwar 2 etwas über hanfkorngrosse, harte an der kleinen Kurvatur; eine weitere hanfkorngrosse verhärtete Drüse liegt hinter dem Pylorus; an der grossen Kurvatur finden sich 5 Drüsen von Hanfkorn- bis Kirschkerngrösse; sie sind alle etwas härter; die grösste von ihnen erscheint auf dem Durchschnitt weisslich, trocken und schon mit blossem Auge als von Tumor durchsetzt.

Bei der Operation wurden ferner nicht im Zusammenhang mit dem Magen aus der Tiefe vom Truncus coeliacus 2 Drüsen entfernt von Lin-

sen- bis Kirschkerngrösse, deren kleinere weich anzufühlen ist und auf Durchschnitt rötlich erscheint, während die grössere hart ist mit grösstenteils weisslicher, trockener Schnittfläche, offenbar von Tumor durchsetzt.

Mikroskopische Untersuchung.

Die Grenzen des Carcinoms sind:

	Reseciert	Länge des Carc.				Entfernung des Carc. vom duodenalen Absatzende				Entfernung des Carc. vom cardialen Absatzende			
	cm	M.	S.	M.	S.	M.	S.	M.	S.	M.	S.	M.	S.
Grosse Kurv.	13,5	—	4,4	4,4	2,9	—	2,1	2,1	2,6	—	7,0	7,0	8,0
Kleine Kurv.	8,5	—	2,1	2,1	0,3	—	1,3	1,3	0,7	—	5,1	5,1	6,5

Der Tumor wächst durchaus in Gestalt eines Ca. solidum, er breitet sich hauptsächlich in der Muskelsubstanz des Pylorus aus, von dessen Muskelfasern in den centralen Teilen des Tumors nur noch spärliche Reste vorhanden sind; in den Randpartien des Tumors magenwärts ist zu sehen, wie die Ausläufer der Geschwulst sich ins intermuskuläre Bindegewebe zwischen die Muskelbündel einschieben, sie umwachsend und zum Schwund bringend; doch sind die Ausläufer des Tumors weder zahlreich noch weithin ausgedehnt; das Wachstum erfolgt vielmehr im grossen ganzen in Form einer zusammenhängenden, kompakten Masse. Duodenalwärts überschreitet der Tumor den Pylorus nicht; die Grenze zwischen Pylorus und Duodenum ist in der Muskelschicht deutlich erkennbar; der stark hypertrophierte Pylorus fällt plötzlich gegen die um das vielfache dünnere Muskelschicht des Duodenums ab, welch letztere sich auch noch durch die deutliche Zweischichtung gegen die sich durchflechtenden Muskelbündel des Pylorus abhebt; ausserdem schiebt sich zwischen die Muskulatur des Duodenums und des Pylorus noch ein stärkerer Bindegewebsstreifen ein. Eine derartig scharf markierte Grenze lässt sich an der Schleimhaut nicht erkennen; hier ist durch den von Tumor durchsetzten und hypertrophierten Pylorus die Duodenalschleimhaut in die Höhe gehoben und noch ein beträchtliches Stück in den Pylorusring hinein verlagert. Besonders bemerkenswert ist, dass sich in der Muskulatur des Duodenums zerstreut mehrfach kleine Läppchen von deutlichem Pankreasgewebe finden, welche sich nicht auf das Duodenum beschränken, sondern auch noch in den nächst angrenzenden Muskelschichten des Pylorus zu sehen sind. Ein solches Pankreasläppchen hat sich bis unter die Duodenalschleimhaut vorgeschoben unter Emporhebung der Muscularis mucosae und liegt hier direkt neben den Brunner'schen Drüsen. In der Umgebung dieser Pankreasläppchen finden sich sehr zahlreiche Ausführungsgänge; bei Untersuchung einer fortlaufenden Schnittserie lässt sich erweisen, dass die

Pankreasdrüsen mittels Schaltstücken in diese Ausführungsgänge münden, und dass diese wiederum in einen grösseren Ausführungsgang münden, welcher die Duodenalmuskulatur an der Stelle verlässt, an der die bereits makroskopisch sichtbaren Pankreasläppchen hängen. Ein grosser Ausführungsgang findet sich ausserdem noch in der inneren Hälfte der Duodenalmuskulatur, sie senkrecht durchsetzend mit der Richtung nach dem Duodenallumen zu; doch liess sich nicht feststellen, ob dieser Ausführungsgang etwa thatsächlich in das Duodenum einmündet, da gerade über ihm die Schleimhaut fehlt; sie ging bei der Zuschneidung des Blockes gerade über dieser Stelle leider verloren. An die in die Pylorusmuskulatur verlagerten Pankreasläppchen tritt an einigen Stellen der Tumor ganz nahe heran, ohne aber mit ihnen in unmittelbare Berührung zu treten; beide Gebilde sind stets durch eine Bindegewebsschicht von einander getrennt; auch finden sich nirgends Uebergangsbilder von Drüse in Tumor.

Die Ausbreitung des Tumors nach unten bis zur Serosa erfolgt auf dem Wege des intermuskulären Bindegewebes und hat die subseröse Geschwulstinfiltration geringere Ausdehnung als die in der Muskulatur. Die Muscularis mucosae ist durch den konvex gegen das Lumen sich wölbenden Tumor emporgehoben unter gleichzeitiger Mitnahme der Schleimhaut. An den Stellen der stärksten Wölbung nach oben ist die Muscularis mucosae aufgelockert, kleinzellig infiltriert und zum Teil von schmalen Krebszügen durchwachsen, welche sie an einigen Stellen durchbrechen und in die unteren Schichten der Schleimhaut gelangen, wo sie in dem lockeren Gewebe wieder etwas kräftiger sich entfalten (Taf. XII—XIII, Fig. 4). Der Einbruch in die Schleimhaut erfolgt an zwei Stellen gerade unterhalb eines Lymphfollikels (Taf. XII—XIII, Fig. 5), wobei schmale Krebszüge, nachdem sie sich zwischen den Muskelfasern hindurch gewunden haben, beim Vordringen in die Schleimhaut den Follikel umwachsen. Dieses Verhalten tritt besonders hervor beim rechtsstehenden Follikel der Fig. 5 (Taf. XII—XIII). An einer anderen Stelle durchsetzen die Krebskörper die Muscularis mucosae schräg von unten nach oben, hiebei ist deutlich zu sehen, wie die Muskelfasern nach oben hin abgehoben werden. Die so in die Schleimhaut gelangten Krebskörper verbreiten sich nun in ihren unteren Schichten im interglandulären Gewebe zwischen den Drüsen, sie umwachsend; hochgradige Erscheinungen der Verdrängung und Kompression sind an den Drüsen bei der Kleinheit der Krebsinfiltration nicht zu sehen. Tumor und Drüsen sind überall durch eine wenn auch zuweilen schmale Bindegewebsschicht von einander getrennt; nirgends ist eine Verschmelzung beider Gebilde mit einander zu sehen oder eine Umwandlung von Drüsen in Tumor. Nach all dem ist es nicht zweifelhaft, dass hier das Carcinom sekundär in die Schleimhaut eingebrochen ist, und dass die in ihr befindlichen Krebskörper die jüngsten Partien des Tumors sind.

Die Schleimhaut dieses Falles bietet noch einige Besonderheiten. Zu-

nächst ist zu bemerken, dass sie in ganzer Ausdehnung über dem Tumor hypertrophiert ist; der Boden der Schleimhaut ist grossenteils verdickt und die Drüsen in die Höhe gehoben, welche ihrerseits verlängert und zum Teil geschlängelt verlaufen. Nur an einer kleinen cirkumskripten Stelle überwiegt die bindegewebige Hypertrophie in der Schleimhaut so sehr, dass die Drüsen dadurch atrophieren und durch das wuchernde Bindegewebe sogar zersprengt werden, in welch letzterem sich dann kleinere, ziemlich veränderte Epithelhäufchen finden; diese Epithelien zeigen überall Erscheinungen der Atrophie, nirgends Wucherung. Ferner finden sich mehrfach besonders tiefe Einbuchtungen der Schleimhaut, anscheinend durch ungleiche Hypertrophie entstanden, so dass dadurch Bilder entstehen, wie sie Borrmann auf seiner schematischen Textfigur 14 giebt. An einer solchen Einbuchtung finden sich nun an einer cirkumskripten Stelle auffallende Veränderungen an den Epithelien, darin bestehend, dass sie sich viel intensiver färben, die Fähigkeit, Schleim zu producieren, verloren haben, dass sie dichter stehen und zum grossen Teil mehrschichtig sind; diese Veränderungen beginnen an der Oberfläche und erstrecken sich ein Stück weit in die Schleimhaut hinein; die Drüsen verlaufen dabei stark geschlängelt, sind des öfteren auch durch die so veränderten Epithelien überbrückt. Beim weiteren Verfolg dieser Stelle an einer grossen Anzahl von Schnitten zeigt sich, dass diese Epithelveränderungen an Ausdehnung sowohl in horizontaler Richtung wie nach der Tiefe zunehmen, so dass sie zuletzt die ganze Tiefe der Schleimhaut durchsetzen. Die längste Ausdehnung dieser Veränderung beträgt 1 cm, sie findet sich an der Stelle der stärksten Vorwölbung durch den Tumor. Im Bereich der hochgradigen Epithelveränderungen ist die oben erwähnte Ulceration in der Schleimhaut zu sehen. Die Ulceration erstreckt sich nur an einer kleinen Stelle durch die ganze Tiefe der Schleimhaut und liegt hier nur in ganz geringer Ausdehnung die kleinzellig infiltrierte Muscularis mucosae frei; der Tumor aber ist hier nicht bis zum Geschwürsgrund vorgedrungen, sondern liegt noch in den tieferen Schichten. In ganzer Ausdehnung des Geschwürs und seiner nächsten Umgebung finden sich nur Drüsen, deren Epithel in der geschilderten Weise verändert und gewuchert ist, während an anderen Stellen neben und zwischen derartig gewucherten Drüsen noch unveränderte zu sehen sind. Am Rande dieses Geschwürs befinden sich einige besonders hochgradig gewucherte Drüsen; sie durchsetzen nicht nur stark geschlängelt die ganze Dicke der Schleimhaut, sondern schieben sich auch noch zum Teil in Form solider Zapfen, zum Teil in Röhrenform durch die Muscularis mucosae hindurch bis in die Submucosa, wo sie sich noch auf eine kurze Strecke in horizontaler Richtung als drüsige, cystisch erweiterte Gebilde finden; sie erscheinen jedenfalls noch als geschlossene Drüsen von demselben Verhalten, wie die in der Schleimhaut befindlichen und mit denselben Epithelveränderungen, hängen auch, wie Untersuchung in fortlaufender Serie ergiebt, kontinuierlich mit den ober-

halb befindlichen Drüsen zusammen. Ein Hinabreichen in die tieferen Schichten ist nicht vorhanden, ein schrankenloses Einwachsen in die Umgebung nicht zu sehen. Die so veränderten Epithelien stossen ohne irgendwelche Uebergangsbilder unmittelbar an die normal erscheinenden an. Des öfteren macht es den Eindruck, als ob von der Oberfläche her Einstülpungen des Epithels erfolgten, welche dann als Drüsen in die Tiefe wachsen. Taf. XIV, Fig. 9 zeigt eine solche Stelle bei 180facher Vergrösserung. Taf. XIV, Fig. 10 zeigt den Querschnitt einer Drüse mit z. T. schleimproducierendem, z. T. gewuchertem Epithel unmittelbar neben einander.

Ich habe diesen Tumor besonders eingehend untersucht und in Anbetracht seiner relativen Kleinheit von allen Stellen Schnitte verfertigt; natürlich konnte ich nicht daran gehen, ihn in eine einzige fortlaufende Serie von Schnitten zu verwandeln; ich habe ihn aber in mehrere Blöcke geteilt, von welchen ich eine Anzahl Serien anfertigte von 20—200 Schnitten; auf diese Weise habe ich den Tumor an ca. 800 Schnitten untersucht. Es lag mir daran, bei der nur ganz geringen Ulceration festzustellen, ob ein primärer Zusammenhang des Tumors mit der Schleimhaut vorhanden sei, und nach Auffindung jener Epithelwucherungen ob etwa neben dem ersten Carcinom, unabhängig von ihm, noch ein zweites entstanden sei. Nach genauer Durchsicht und Prüfung der Präparate bin ich jedoch zur Ueberzeugung gelangt, dass hier kein zweites Carcinom vorliegt, sondern lediglich eine atypische Epithelwucherung, wie sie sich bei chronischen Reizzuständen auch sonst vorfindet. Dass ein primärer Zusammenhang des Tumors mit der Schleimhaut nicht besteht, habe ich bereits erwähnt.

Diagnose: Carcinoma solidum.

Was die Drüsen betrifft, so sind sie sämtlich von Carcinom ergriffen in der Weise, dass die dem Tumor zunächst gelegenen am stärksten durchsetzt sind, die am weitesten von ihm entfernten die geringste Infiltration aufweisen. Der Bau der metastatischen Krebsknoten ist derselbe, wie der des Haupttumors, es finden sich durchaus solide Krebszüge im Gewebe. Während in den stärker ergriffenen Drüsen nur noch Spuren von normalem adenoidem Gewebe sich finden, ist an den am schwächsten von Carcinom durchsetzten Drüsen zu sehen, dass die erste Niederlassung von Krebszellen in dem subcapsulären Lymphraum erfolgt, und dass erst bei weiterer Ausbreitung der Tumor von hier aus auf dem Wege der Lymphsinus in die Marksubstanz vorrückt. Auch die Drüsen vom Truncus coeliacus sind beide von Carcinom durchsetzt, die grössere vollkommen, die kleinere weist nur mehrere Züge von geringer Ausdehnung auf. Die Drüsen der grossen wie der kleinen Kurvatur wurden im Zusammenhang mit dem daran hängenden Netz untersucht; doch wurden in letzterem keine Krebszellen entdeckt.

7. Resektion vom 16. I. 02.

Makroskopischer Befund: Die Länge des entfernten Magenstückes beträgt an der kleinen Kurvatur 6,5, an der grossen 13 cm. Die Serosa ist über dem Pylorus verdickt, in der Umgebung dieser Verdickung finden sich mehrfach kirschkerngrosse, glasige, subseröse Knötchen. Das Netz ist an grosser wie kleiner Kurvatur, an Pylorus und seiner nächsten Umgebung mit dem Magen verwachsen und in einen derben von Geschwulst durchsetzten Strang verwandelt, gegen die Absatzstellen zu ist es aber wieder von normalem Aussehen.

Bei Betrachtung des durch einen Frontalschnitt in eine vordere und hintere Hälfte zerlegten Magens sieht man den Pylorus durch mächtige Geschwulstmassen, die ihn ringförmig umwachsen haben, verengt und in einen ganz schmalen Spalt verwandelt; gegen das Duodenum fällt der Tumor scharf ab und dieses selbst scheint makroskopisch frei zu sein. Vor dem Pylorus findet sich ein ausgedehntes cirkulär die Magenwand einnehmendes Ulcus mit sehr steil aufsteigenden Rändern. Der Tumor erscheint auf dem Durchschnitt als gallertige, über die Schnittfläche prominierende Masse; er hat eine hochgradige Verdickung der Magenwand bewirkt, bis zu 2,3 cm, und in seinen älteren Teilen die normalen Schichten vollständig ersetzt; cardialwärts hört der Tumor ganz allmählich auf und es erscheint langsam wieder die Struktur der normalen, aber auch an der Absatzstelle noch verdickten Magenschichten; die Schleimhaut ist an der grossen Kurvatur bis zu 3 cm, an der kleinen bis zu 1 cm vor der cardialen Absatzstelle durch Tumor ersetzt und erst von hier ab als solche wieder zu erkennen.

An der grossen Kurvatur finden sich nahe der cardialen Absatzstelle eine erbsengrosse und zwei linsengrosse, dunkelrote, etwas verhärtete Drüsen. An der kleinen Kurvatur hängen an cardialer Absatzstelle 2 hanfkorngrosse, rötliche Drüsen.

Mikroskopische Untersuchung.

Die Grenzen des Carcinoms sind:

	Reseciert	Länge des Carc.				Entfernung des Carc. vom duodenalen Absatzende				Entfernung des Carc. vom cardialen Absatzende			
	cm	M.	S.	M.	S.	M.	S.	M.	S.	M.	S.	M.	S.
Grosse Kurv.	13	8	10,8	10	9,5	2,8	0	0,5	1,2	2,2	2,2	2,5	2,3
Kleine Kurv.	6,5	3,3	3,4	3,6	4,3	1,4	1,3	1,6	1,1	1,8	1,8	1,3	1,1

Der Tumor wächst als Gallertkrebs; in seinen ältesten Teilen ist nur mehr eine ausgedehnte Geschwulstmasse zu sehen, welche kontinuierlich sich ins Netz fortsetzt, von den normalen Magenschichten nichts mehr vorhanden; in den jüngeren Partien sieht man gallertige Krebsmassen

sich im intermuskulären Bindegewebe bis ins Netz hinein ausbreiten unter Auflösung und Schwund der Muskelbündel. Die Muskulatur des Duodenums ist von der des Pylorus deutlich zu unterscheiden; die Krebsinfiltration ist in der Muskulatur nicht bis hieher gedrungen. In Submucosa und zwischen den Fasern der Muscularis mucosae ist die Geschwulstausbreitung in horizontaler Richtung besonders weitgehend und finden sich hier noch Krebskörper, nachdem in den übrigen Schichten das Carcinom längst aufgehört hat. So finden sich hier am duodenalen Absatzende der grossen Kurvatur in kontinuierlicher Ausbreitung Krebsnester, während das übrige Duodenum von Tumor frei ist. Es ist hier offenbar nicht alles Kranke entfernt, sondern noch Tumor zurückgeblieben.

In der Schleimhaut finden sich zahlreiche Einbuchtungen mit mehr minder ausgedehnten Drüsenverzweigungen; hier und an anderen Stellen, namentlich in der Nähe von Tumor finden sich nicht selten Veränderungen an den Drüsen, die sich dadurch auszeichnen, dass die Epithelien sich dunkler färben, dichter stehen und aufgehört haben, Schleim zu producieren. Auch in den noch nicht von Geschwulst durchsetzten Teilen der Schleimhaut ist dieselbe verdickt und die Drüsen verlängert. In den centralen Teilen des Tumors ist die Mucosa gänzlich durch Geschwulstmassen ersetzt; demnächst finden sich Stellen, wo nur mehr die oberste Schicht der Schleimhaut mit den Ausmündungen der Drüsen erhalten ist, während alles übrige von Geschwulstmassen durchsetzt ist, in welchen sich ab und zu noch als Reste von Drüsen von oben nach unten verlaufende schmale, bindegewebige Streifen, die Membrana propria, eingebettet finden. Im weiteren Verfolg sind Drüsen zu sehen, welche diese allmähliche Atrophie zeigen; während die oberen Teile an der Ausmündung in eine Magengrube noch ziemlich unverändert erscheinen, werden, je mehr sie nach unten gelangen, die Drüsen mehr und mehr komprimiert, die gegenüberliegenden Drüsenwände berühren sich, die Epithelien werden kleiner, verschwinden gänzlich und schliesslich bleibt nur noch ein bindegewebiger Streifen übrig. Auch können die Geschwulstmassen eine grössere Anzahl von Drüsen zwischen sich fassen, welche dann alle in mehr oder minder hohem Grade diese Veränderungen zeigen. Oder wenn die Drüsen nicht von beiden Seiten her umfasst werden, sondern die Geschwulst nur von einer Seite andrängt, so weichen die Drüsen zur Seite, verlaufen gebogen und werden schräg gestellt. Weiter gegen den Rand zu zeigt sich, dass die Schleimhaut auf eine Strecke weit frei von Tumor sein kann, während die tieferen Schichten noch infiltriert sind, und dass von hier aus zu wiederholten Malen ein Einbruch in die Schleimhaut erfolgen kann. Dies geschieht in der Weise, dass die Muscularis mucosae nach oben gedrängt, durchwachsen wird, bis sie schliesslich zerreisst und der in die Schleimhaut gelangende Krebsknoten die Muskelfasern mit nach oben hebt; es ist hiebei zu sehen, wie die Krebskörper von der Tiefe gegen die Schleimhaut zu an Umfang allmählich abnehmen. In selteneren Fällen

erfolgt der Einbruch in der Weise, dass ein schmaler Krebszapfen seinen Weg entlang einem grösseren Lymphgefäss durch die Muscularis mucosae nimmt. Die jüngsten Ausbreitungen der Geschwulst in der Schleimhaut finden sich in deren Boden, von wo sie sich sowohl seitwärts horizontal erstrecken, wie auch nach oben zwischen die Drüsenfundi, sie zur Seite drängend oder umwachsend.

Die an den Drüsen zu beobachtenden Erscheinungen sind sämtlich regressiver Natur, nirgends nehmen sie aktiv an dem Wucherungsprocess teil.

Diagnose: Carcinoma gelatinosum.

Die Lymphdrüsen der kleinen wie der grossen Kurvatur enthalten sämtlich metastatische Krebsherde. Die ersteren enthalten nur kleine subcapsuläre Krebsherde, die zum grössten Teil in Form solider Stränge in dem Sinus liegen und nur hie und da Gallertbildung zeigen.

Die Drüsen der grossen Kurvatur sind stärker durchsetzt, teils von solidem Carcinom, teils von Gallertkrebs. Das an diesen Drüsen hängende Netz zeigt gleichfalls in schmalen Strängen Carcinom, während das Netz, das den Drüsen der kleinen Kurvatur anhängt, davon frei erscheint.

8. Resektion vom 29. III. 02.

Makroskopischer Befund: Die Länge des resecierten Stücks beträgt an der kleinen Kurvatur 10 cm, an der grossen 14 cm. An der grossen Kurvatur sind am Pylorus Netz und Drüsen mit der Magenwand verwachsen. Vom Duodenum sind ca. $1^1/_2$ cm mit entfernt; die Schleimhaut desselben zeigt jedoch nur in der peripheren Hälfte auf einer Strecke von etwa 1 cm normalen Dünndarmglanz und gewöhnliches Aussehen; der andere gegen den Pylorus sich erstreckende Teil erscheint an der Oberfläche gekörnt, mit gelbroten, trockenen Granulis besetzt, welche sich deutlich von dem schön roten, feuchten Glanz der normalen Dünndarmschleimhaut abheben; die Grenzlinie ist eine gezackte und erstreckt sich cirkulär um den Darm. Diese Veränderungen der Schleimhaut finden sich ununterbrochen über den stark stenosierten und ins Duodenallumen hineinragenden Pylorus bis in die mittleren Teile des Tumors, welche von demselben Aussehen sind; anscheinend hat hier der Tumor kontinuierlich in der Schleimhaut den Pylorus überschritten, welcher von einem mächtigen Tumor cirkulär eingenommen ist. Magenwärts ist das Carcinom exulceriert, der Geschwürsgrund glatt, die Ränder steil aufsteigend. Gegen die Cardia zu fällt der Tumor überall scharf und steil ab, worauf die Magenwand sogleich gewöhnliche Dicke annimmt. Palpatorisch lässt sich das Ende des Tumors unmitttlbar hinter dem Abfall feststellen; somit scheint die Absetzung überall reichlich fingerbreit im Gesunden erfolgt zu sein.

Lymphdrüsen:

a) An der grossen Kurvatur hängen gerade unter dem Pylorus 2

über erbsengrosse, harte Drüsen.

b) Hinter dem Pylorus hängt mit der Magenwand verwachsen eine kirschkerngrosse harte Drüse, von weisslicher, trockener Schnittfläche, offenbar von Tumor durchsetzt.

c) 6 cm vom cardialen Absatzende pyloruswärts sind 3 etwa linsengrosse, weiche Drüsen.

d) Am cardialen Absatzende hängt eine kleine, weiche Drüse.

e) An der kleinen Kurvatur finden sich an der cardialen Absatzstelle 3 kleine, weiche Drüsen.

Mikroskopische Untersuchung.

Die Grenzen des Carcinoms sind:

	Reseciert	Länge des Carc.				Entfernung des Carc. vom duodenalen Absatzende				Entfernung des Carc. vom cardialen Absatzende			
	cm	M.	S.	M.	S.	M.	S.	M.	S.	M.	S.	M.	S.
Grosse Kurv.	14	13,2	12,8	12,2	10,8	0,5	0,4	0,4	1,4	0,3	0,8	1,4	1,8
Kleine Kurv.	10	7,9	7,8	7,4	8,1	1,0	1,0	1,6	1,6	1,1	1,2	1,0	0.3

Der Tumor wächst als Carcinoma solidum, nur in den älteren Partien finden sich einige wenige gelatinöse Stellen; er infiltriert die Muskulatur, wo sie noch nicht zu Grunde gegangen, im interstitiellen Bindegewebe in schmalen Zügen diffus vordringend bis zur Subserosa. In dem weicheren Gewebe der Submucosa und Schleimhaut wächst er in kräftigen soliden Zapfen; in den ältesten Geschwulstpartien im Magen hat das Carcinom die Schleimhaut vollkommen substituiert und ragt frei in das Lumen hinein, gegen den Rand zu, namentlich duodenalwärts ist zu sehen, dass der Tumor sehr weithin die Submucosa und die Muscularis mucosae unter Auseinanderdrängen ihrer Muskelfasern in horizontaler Richtung durchsetzt in oftmaliger Wiederholung in die Schleimhaut einbrechend von unten nach oben; schmale Krebszüge drängen hiebei die Muskelfasern auseinander, welche nach oben hin abweichen. Es ist deutlich zu sehen, wie die Krebszapfen in der Magenschleimhaut im interglandulären Gewebe zwischen den Drüsen von unten nach oben wachsen, und wie die Infiltration der Schleimhaut vom Centrum des Tumors nach dem Rande zu allmählich abnimmt. Während in den ältesten Abschnitten die ganze Schleimhaut durch Tumor ersetzt ist, werden nach den Rändern zu die zwischen den Krebszapfen befindlichen Drüsen immer zahlreicher und zeigen weniger regressive Erscheinungen. Die Krebszapfen gelangen zunächst noch bis zur Oberfläche der Schleimhaut sie in ganzer Dicke durchsetzend, nehmen allmählich an Höhe ab, es erscheinen dann Bilder, in denen die Krebszapfen nur noch in den unteren Schichten der Schleim-

haut zwischen den Drüsenfundi sich ausbreiten und schliesslich finden sich nur noch einige schmale Krebskörper am Boden der Schleimhaut unterhalb der Drüsen; in den allerjüngsten Partien des Carcinoms ist die Schleimhaut frei davon und das Carcinom findet sich nur noch in Submucosa und Muscularis mucosae. Die an den Drüsen konstatierbaren Veränderungen sind sämtlich regressiver Natur, nirgends sind an ihnen Wucherungserscheinungen zu sehen; es finden sich Drüsen, die in Geschwulstmassen eingepackt sind, so dass sie ganz zusammengedrückt werden, die Epithelien atrophieren oder von den Drüsen selbst nur noch schmale bindegewebige Stränge vorhanden sind. An anderen Stellen weichen die Drüsen vor den andringenden Geschwulstmassen zur Seite, verlaufen gebogen oder geschlängelt, werden wohl auch nur teilweise komprimiert, während andere Partien von ihnen cystisch erweitert sind; bei Andringen eines Krebszapfens gerade von unten her an den Fundus einer Drüse hat dieselbe einen besonders stark korkzieherartig gewundenen Verlauf. Einigemale findet sich ein Einbruch eines im interglandulären Bindegewebe befindlichen Krebszapfens seitlich in eine Drüse; an einer anderen Stelle ist zu sehen, wie ein Krebszapfen von unten her den Fundus einer Drüse durchbricht. Der Krebszapfen hat sich hiebei wie ein Keil in den Drüsenfundus hineingeschoben und ihn zerrissen, und wächst nun im Lumen der Drüse weiter. Es sind hiebei Geschwulst- und Drüsenepithelien deutlich von einander getrennt; Taf. XIV, Fig. 8, welche diese Stelle wiedergiebt, zeigt rechts die Epithelien der Drüsenwand an der Berührungsstelle mit der Geschwulst atrophisch, an beiden Drüsenwänden ist zu sehen, wie sie von der Geschwulst überlagert sind, die beiden Epithelarten liegen in verschiedenen Ebenen, eine Verschmelzung beider Epithelarten mit einander ist nicht vorhanden; an derselben Figur ist weiter zu sehen, wie vom Geschwulstzapfen ein schmaler Ausläufer links an der Drüsenwand vorbei im interglandulären Gewebe nach oben wächst. Sehr deutlich ist das Wachstum des Carcinoms in den Lymphgefässen der Schleimhaut besonders in den ergriffenen Duodenalpartien zu sehen; sehr häufig lässt sich hier beobachten, wie das Carcinom die Muscularis mucosae durchbricht, zwischen den Brunner'schen Drüsen hindurchzieht und nun gerade in dem centralen Lymphgefäss der Dünndarmzotten nach oben bis zur Darmoberfläche gelangt, wo es zum Teil noch von Dünndarmepithel bedeckt ist; zum grössten Teil ist dasselbe aber abgestossen, so dass nun die Krebsknötchen frei an der Oberfläche zutage treten. Taf. XIV, Fig. 7 giebt eine solche Stelle wieder. Es sind das die Stellen, an denen bereits mit blossem Auge ein Freiliegen von Krebsknötchen an der Duodenalschleimhaut zu sehen war.

Diagnose: Carcinoma solidum.

Die Lymphdrüsen sub a) und b) sind von Tumor durchsetzt, an den übrigen wurden keine Krebsmetastasen konstatiert.

Die metastatischen Krebsknoten zeigen, wie der primäre Tumor den

Bau des soliden Carcinoms, sie haben den grössten Teil der Drüsen eingenommen.

9. Resektion vom 13. V. 02.

Makroskopischer Befund: Das resecierte Magenstück hat an der grossen Kurvatur eine Länge von 9, an der kleinen eine solche von 6 cm. Die Serosa ist über dem Pylorus eine kurze Strecke weisslich verdickt. An beiden Kurvaturen hängt etwas Netz. Drüsen sind an der kleinen Kurvatur keine zu finden, an der grossen Kurvatur eine etwa linsengrosse, harte, unter dem Pylorus, eine kleinere am cardialen Absatzende. Der Pylorus ist verengt, für die Kleinfingerkuppe eingängig. An der hinteren Magenwand, nahe dem Pylorus, sitzt ein unregelmässiges Geschwür mit glatt ausgefressenem Grund, in das die stark gewulsteten Ränder steil abfallen. Die Verdickung der Magenwand nimmt von hier gegen das cardiale Absatzende hin nur ganz allmählig ab, um erst kurz vor dem Absetzende wieder gewöhnliche Dicke zu erreichen; auch ist hier die dunkelrote Schleimhaut gegen die übrigen Schichten wieder verschieblich. Die vordere Magenwand ist vom Ulcus frei geblieben, zeigt auch nur unten, nahe der grossen Kurvatur Verdickung, während sie in ihrem grösseren Teil weich und von gewöhnlicher Dicke erscheint.

Mikroskopische Untersuchung.

Die Grenzen des Carcinoms sind:

	Resectiert	Länge des Carc.				Entfernung des Carc. vom duodenalen Absatzende				Entfernung des Carc. vom cardialen Absatzende			
	cm	M.	S.	M.	S.	M.	S.	M.	S.	M.	S.	M.	S.
Grosse Kurv.	9	6,1	7,1	7,1	6,3	2,3	1,5	0,9	1,2	0,6	0,4	1,0	1,5
Kleine Kurv.	6	3	3,8	3,5	3,6	2,0	1,6	1,6	1,5	1,0	0,6	0,9	0.9

Der Tumor wächst vorwiegend als Adenocarcinom; nur an einigen älteren Stellen in der Submucosa und namentlich in den derber gefügten schmalen Muskelinterstitien, die einer breiten Ausdehnung des Tumors hinderlich sind, wächst er in Form schmaler solider Zapfen, oft nur aus einer einzigen Reihe hintereinander liegender Zellen bestehend, um aber in den breiteren Muskelinterstitien sogleich wieder in Form drüsenähnlicher Schläuche zu wachsen.

In dem an der grossen Kurvatur hängenden Netze findet sich ein im Schnitte längsgetroffenes grösseres Lymphgefäss, in dessen Innerem sich ein Conglomerat von Krebszellen befindet, welche keine Verbindung mit der Wand des Lymphgefässes aufweisen, auch lässt sich bei weiterem Verfolg kein kontinuierlicher Zusammenhang mit dem Haupttumor konstatieren, so dass es den Anschein hat, als ob diese Zellen mit dem Lymph-

strom verschleppt wären. Die Submucosa ist in ausgedehntem Masse in horizontaler Richtung von drüsenähnlichen Krebskörpern durchsetzt; dasselbe ist der Fall mit der Muscularis mucosae, deren Muskelfasern durch den Tumor auseinandergedrängt sind; der Boden der Schleimhaut ist verdickt und die Drüsen dadurch in die Höhe gerückt; auch das interglanduläre Gewebe ist kleinzellig infiltriert. Auch in der Schleimhaut zeigt der Tumor Neigung, horizontal am Boden der Schleimhaut fortzuwuchern, und zwar finden sich die letzten Ausläufer hier in Form ganz schmaler, solider Epithelstränge, welche erst in den etwas älteren Partien drüsenähnlichen Bildungen Platz machen, die im Bindegewebe zwischen den Drüsen nach oben wachsen und zu einem Teil auch wieder solide schmale Epithelstränge in die noch nicht ergriffenen Schleimhautpartien vorschieben. Die Drüsen werden vom Tumor teils umwachsen, teils zur Seite geschoben und schräg gestellt, und zeigen die verschiedensten Grade der Kompression und Verdrängung, nirgends sind an ihnen Wucherungserscheinungen zu sehen. In den stärker ergriffenen Schleimhautpartien sind die Krebsschläuche des öfteren durch die ganze Dicke der Mucosa gewachsen bis zur Oberfläche, an der sie frei münden. Bilder von diesen Stellen zeigen nun zwischen unveränderten oder mehr weniger komprimierten oder verschobenen Drüsen anscheinend auch Drüsen mit gewuchertem Epithel; doch ist bei näherer Betrachtung leicht zu sehen, dass diese letzteren lediglich bis zur Oberfläche gelangte Krebskörper sind. Auch der Oberfläche der Schleimhaut entlang können sich die Krebsepithelien eine Strecke weit ausbreiten, um sodann wieder mit einem Krebskörper zu verschmelzen, von dem es nicht immer zu sagen ist, ob es ein bis zur Oberfläche gelangter Krebsschlauch sei, oder ob die Krebszellen in eine Drüse hinabgewachsen sind und sich auf ihrer Basalmembran festgesetzt haben unter Verdrängung der normalen Epithelien.

Die Absetzung ist überall im Gesunden erfolgt, auch an der hinteren Wand sind die letzten Krebskörper noch einige mm vom Absatzende entfernt. Der Pylorus wurde nicht überschritten, seine Muskulatur ist deutlich von der des Duodenums getrennt.

Diagnose: Carcinoma adenomatosum, solidum.

Von den Lymphdrüsen ist die grössere am Pylorus hängende stark von Carcinom durchsetzt, welches zum Teil in Form solider Stränge, zum Teil unter Bildung drüsenähnlicher Schläuche wächst. Die kleinere Drüse zeigt in dem daran hängenden Netz schmale, solide Krebszüge, im Inneren nur einen kleinen Krebsherd.

Zum voraus will ich bemerken, dass ich lediglich das Wachstum der Magencarcinome in den Bereich meiner Untersuchungen gezogen habe; die Frage nach der Histogenese werde ich nur einmal kurz berühren, im übrigen aber gänzlich ausser Acht lassen,

da ich aus den von mir erhobenen Befunden diesbezüglich keinen Aufschluss erhalten konnte.

Sehr wichtig für das Verständnis des Wachstums ist zuvor die genaue Kenntnis der Lymphbahnen der Magenwand. Während nun die Ausbreitung des Carcinoms in den Saftspalten und Lymphgefässen durch Submucosa, Muscularis bis in die Subserosa ziemlich klar zu erkennen ist, liegen in der Schleimhaut die Verhältnisse verwickelter; denn hier können bei der Aehnlichkeit der normalen und pathologischen epithelialen Gebilde, die nicht nur dicht aneinander vorbeiziehen, sondern oft auch sich direkt berühren, leicht falsche Deutungen Platz greifen. Mit Recht hebt daher Borrmann hervor, dass bisher niemand daran gedacht zu haben scheine, dass die Carcinomzellen auch in die Lymphbahnen der Schleimhaut wachsen können.

Die Anordnung der Lymphbahnen in der Magenwand veranschaulicht sehr deutlich eine schematische Zeichnung von Cunéo [1]), die auch Borrmann in seiner Arbeit wiedergiebt nebst einem Bericht über die diesbezüglichen Ausführungen Cunéo's. Ich sehe daher von einer nochmaligen Wiedergabe derselben ab und verweise auf Borrmann's Arbeit p. 212, 213.

Wenn wir zunächst von der Ausbreitung des Carcinoms in der Mucosa absehen, so zeigt sich für die Krebsentwickelung die Submucosa besonders geeignet, sowohl wegen ihres lockeren Gewebes, als auch insbesondere wegen der grossen in horizontaler Richtung angeordneten Lymphräume in ihren obersten Schichten; hier finden sich, nachdem in den übrigen Schichten die Ausbreitung des Krebses längst aufgehört hat, häufig noch weithin vorgeschoben Carcinomausläufer; von diesen Herden erfolgt nun nicht selten ein sekundärer Einbruch des Krebses durch die Muscularis mucosae hindurch in die Schleimhaut. Auch die Muscularis mucosae ist der Ausbreitung der Krebskeime in horizontaler Richtung zwischen den Muskelfasern sehr günstig, so dass sich hier häufig fast ebensoweit ausgebreitet wie in der Submucosa Krebskörper finden; es muss hier, wie Borrmann hervorhebt, eine besonders weite Lymphbahn verlaufen. Nach unten hin in die Muskulatur und durch sie hindurch breitet sich das Carcinom in einem reichverzweigten Muskelnetz zwischen den einzelnen Muskelbündeln aus.

Es erfolgt nach meinen Beobachtungen die Ausbreitung des

1) Cunéo, De l'envahissement du systéme lymphatique dans le cancer de l'éstomac et de ses conséquences chirurgicales. Thèse de Paris 1900.

Carcinoms durch alle Schichten der Magenwand in kontinuierlichem Zusammenhang; bei Verfolg einer genügend langen Schnittserie konnte ich auch bei scheinbar isoliert liegenden Krebsherden dies nachweisen. Ich befinde mich hierin in Uebereinstimmung mit Borrmann und Petersen, auch Hauser konnte an Rekonstrukionsmodellen aus Wachs einen derartigen Zusammenhang nachweisen, während nach Borst und Cunéo auch innerhalb der Magenwand schon eine Verschleppung von Krebszellen und Weiterwachsen getrennt vom Haupttumor vorkommen kann.

Dieses Weiterwachsen des Carcinoms innerhalb der Magenwand geschieht in ausgedehnterer und leichterer Weise cardialwärts, während duodenalwärts die Anwesenheit des Pylorus zweifellos ein gewisses Hindernis abgiebt. Die früher ziemlich allgemeine Annahme, dass das Carcinom den Pylorus nicht überschreite, dürfte jetzt wohl verlassen sein; denn nach den vorliegenden Untersuchungen (s. bei Borrmann) hat in einer ganz erheblichen Anzahl von Fällen der Pylorus ein Uebergreifen des Carcinoms auf das Duodenum nicht hintanzuhalten vermocht. Auffallend ist der hohe Procentsatz in den von mir untersuchten Fällen; so zeigte sich, dass in meinen 9 Fällen der Pylorus 6 mal überschritten war und zwar am häufigsten in Submucosa, demnächst in Mucosa und Subserosa, am seltensten in der Muscularis. Einmal war das Uebergreifen auf das Duodenum bereits mit blossem Auge zu konstatieren. Es ist das mehr als das Doppelte von dem, was Borrmann fand. In allen Fällen konnte ich ein kontinuierliches Hinüberschieben des Carcinoms über den Pylorus feststellen; es waren allerdings in der Regel nur schmale Krebszüge, die sich im Duodenum fanden.

Eine scharfe, wohl markierte Grenze zwischen Pylorus und Duodenum findet sich an krebsigen Mägen nur im Bereich der Muscularis; während man normaler Weise den Anfang des Duodenums im allgemeinen mit Beginn der Brunner'schen Drüsen setzt, ist dies am hypertrophierten Pylorus nicht mehr möglich; denn die regelmässig stark verdickte Pylorusmuskulatur hat sich unter die Duodenalschleimhaut vorgeschoben, hat dieselbe emporgehoben und innerhalb des Pylorusrings verlagert, so dass mit Beginn der Brunner'schen Drüsen noch lange nicht das Ende des Pylorus erreicht ist.

Dagegen ist, wie Borrmann hervorhebt und ausführlich beschreibt, im Bereich der Muscularis regelmässig eine anatomisch wohl charakterisierte Grenze zwischen Duodenum und Pylorus festzustellen. Nicht nur, dass die verdickte Pylorusmuskulatur scharf und

plötzlich gegen die viel dünnere des Duodenums abzufallen pflegt, auch in der Anordnung der Muskelfasern besteht ein deutlicher Unterschied zwischen beiden Gebilden; die Muskulatur des Duodenums zeigt deutliche Zweischichtung, eine Längs- und Querschicht, während die Muskelfasern des Pylorus sich durchflechten. Ausserdem schiebt sich zwischen die Muskulatur des Duodenums und Magens ein kräftiger Bindegewebsstreif von oben nach unten ein. Diesen von Borrmann als Pylorusgrenze angesehenen Bindegewebsstreif habe auch ich als Grenze angenommen und alles was jenseits desselben war, als ein Ueberschreiten des Pylorus erklärt.

Eine derartig anatomisch scharf ausgebildete Grenze und Trennung des Lymphstroms konnte ich in Mucosa und Submucosa nicht finden, wie denn auch zu wiederholten Malen in diesen Schichten ein breites Ueberschreiten des Pylorus zu sehen war. Wenn trotzdem die Ausbreitung des Carcinoms cardialwärts leichter und ausgedehnter vor sich geht, als duodenalwärts, so liegt der Grund für dieses Hemmnis nach der duodenalen Seite meiner Ansicht nach in der energischen Kontraktion des Pylorus, welche einem Uebertreten des Lymphstroms nach dem Duodenum hinderlich ist.

Borrmann hält die hochgradige Verdickung der Muskulatur und die Hypertrophie der Schleimhaut für das Haupthindernis, welches den Lymphstrom nach dem Duodenum zu hindere.

Bei der geringen Anzahl meiner Untersuchungen muss ich es unterlassen, eine Einteilung in verschiedene Gruppen von Carcinomformen zu geben; auch wage ich nicht darüber zu entscheiden, ob die verschiedene Wachstumstendenz der Carcinomzellen und das Verhalten des umgebenden Bindegewebes von so hervorragend ausschlaggebender Bedeutung für die Gestaltung der Carcinome seien, wie Borrmann meint, oder ob nicht doch die Neigung der Epithelzellen, wiederum drüsenähnliche Gebilde zu erzeugen, etwas mehr in Betracht kommt.

Der Krebsinvasion pflegt in allen Schichten eine mehr oder minder erhebliche Hypertrophie vorauszugehen, des öfteren auch kleinzellige Infiltration.

In der Schleimhaut nun ruft die Hypertrophie verschiedene Veränderungen auch an den Drüsen hervor, die in verschiedener Weise gedeutet worden sind. Nach der einen Ansicht, die besonders von Hauser vertreten wird, sind die in den dem Carcinom benachbarten Schleimhautdrüsen häufig vorhandenen Epithelveränderungen als Vorstufe der carcinomatösen Degeneration anzusehen.

Diese Veränderungen an den Drüsenepithelien, die auch ich des öfteren gesehen habe, bestehen in einer intensiveren Färbbarkeit der einzelnen Epithelien und in einem Sistieren der Schleimproduktion. Demgegenüber hebt Borrmann hervor, dass diese Epithelveränderungen für die krebsige Erkrankung nicht etwas Specifisches bedeuten, sondern dass, wie Hauser selbst betont, sie sich bei chronischen Entzündungsprocessen häufig finden.

Ich möchte mich der Borrmann'schen Ansicht anschliessen, dass diese Veränderungen lediglich Folgen der geänderten Bedingungen sind, unter denen die Zellen lange Zeit stehen.

Auch bezüglich einer weiteren Veränderung, welche die Drüsen im ganzen betrifft, stehe ich auf dem Borrmann'schen Standpunkt und sehe die an den Drüsen oft zu beobachtende Verlängerung, hochgradige Schlängelung und wiederholte Teilung lediglich als Folgen der Schleimhauthypertrophie an: dagegen konnte ich mich nicht überzeugen, dass diese Veränderungen etwas mit Carcinom zu thun hätten.

Auch die von Borst[1]) hervorgehobene regressive Veränderung an den Drüsen der Schleimhaut, die dadurch zu Stande kommt, dass durch starke interglanduläre Bindegewebswucherung die Drüsen versprengt und aufgelöst werden, habe ich an einer Stelle beobachtet (Fall 6).

Wenn ich nun auf das Verhalten des Carcinoms in der Schleimhaut selbst eingehe, so ergiebt sich bei Betrachtung der Randpartien der erkrankten Teile, dass von den oft weithin vorgeschobenen Krebsausläufern in Submucosa und Muscularis mucosae zu wiederholten Malen ein Einbruch nach oben in die Schleimhaut stattfindet. Dringt das Carcinom in Form eines grösseren, abgeschlossenen Haufens in die Schleimhaut, so ist es wohl immer leicht zu erkennen, dass der Einbruch von unten her nach oben erfolgte, indem der Zusammenhang mit den in der Tiefe befindlichen Krebsmassen deutlich ist, und andererseits die Schleimhautdrüsen vor dem Krebsknoten zur Seite weichen, mit dem sie keine Berührung haben.

Schwieriger wird die Erkennung, wenn die Durchsetzung nicht in einer kompakten Masse vor sich geht, sondern mehr diffus in Form einzelner Krebskörper; hier könnte man zuweilen leicht verleitet werden, von einem Tieferwachsen der Drüsen zu sprechen. Doch geben die von Borrmann erhobenen Befunde einen sicheren Beweis dafür, dass das Wachstum der Krebskörper von unten

1) l. c.

nach oben in die Schleimhaut erfolgt.

Fürs erste weicht die Muscularis mucosae vor den andringenden Krebskörpern zur Seite und zwar mit der Richtung nach oben.

Taf. XII—XIII, Fig. 2, zeigt rechts dieses Abweichen der Muskelfasern in geringem Masse; es war häufig in viel ausgesprochenerem Masse zu sehen, doch wurde keine Zeichnung angelegt.

Ferner verjüngt sich der Tumor von unten nach oben immer mehr, so dass sich in der Schleimhaut nicht nur die geringste Anzahl von Krebskörpern finden, sondern auch die am weitesten oben in die Schleimhaut vorgeschobenen die kleinsten sind; sie bestehen häufig nur aus einer einzigen Zellreihe und oft viel kleiner als die benachbarten Drüsen. Oft auch sind die im Boden der Schleimhaut befindlichen Krebskörper durch eine ziemlich breite Bindegewebsschicht von den Drüsen getrennt, indem durch Verdickung des Schleimhautbodens die Drüsen in die Höhe gerückt sind.

All diese Punkte beweisen wohl ziemlich klar, dass das Carcinom von unten her in die Schleimhaut eingebrochen ist; zudem ergab sich mir bei Untersuchung einer genügend langen Schnittserie immer, dass die in der Mucosa befindlichen Krebskörper mit den tieferen zusammenhängen.

Nicht selten scheint, wie Borrmann das auch hervorhebt, das Carcinom gerade unterhalb eines Lymphfollikels in die Schleimhaut einzubrechen; dabei wird der Follikel von beiden Seiten her umwachsen, ehe das Carcinom weiter nach oben in die Schleimhaut dringt. Dieses Verhalten habe ich mehreremale beobachtet. Taf. XII—XIII, Fig. 5, zeigt dieses Verhalten an zwei Stellen.

Die nächste Ausbreitung des in die Schleimhaut gelangten Carcinoms pflegt nun am Boden der Mucosa in horizontaler Richtung nach beiden Seiten hin zu erfolgen, wobei die am weitesten vorgeschobenen Krebsausläufer die kleinsten sind. Erst etwas später scheint in den meisten Fällen die Ausbreitung in den interglandulären Lymphbahnen nach oben zu erfolgen.

Hiebei treten natürlich die Krebskörper in nähere Beziehungen zu den Drüsen. Diese letzteren sind vielfach schon vorher verändert, zum Teil bei starker Hypertrophie der Schleimhaut verlängert, zum Teil bei stärkerer Bindegewebsentwicklung bereits atrophisch.

Dringt der Tumor in grösserer Masse in die Schleimhaut ein, so werden eine ganze Reihe von Drüsen zur Seite gedrängt, oft ganz schief gestellt, und weichen mit konkavem Bogen aus; bei

Andringen des Tumors von unten her werden die Drüsen gehoben und verlaufen stark geschlängelt. Sind die Drüsen von beiden Seiten swischen Krebshaufen eingeschlossen, so finden sich die verschiedensten Formen der Atrophie; es können dabei die Drüsen in ihren untersten Abschnitten atrophisch sein, während die oberen Teile noch unverändert erscheinen, oder sie sind in den mittleren Teilen atrophisch, in den unteren Abschnitten hie und da sogar cystisch erweitert, endlich können sie in ganzer Ausdehnung atrophisch sein. Dabei rücken die Drüsenwände näher aneinander, bis sie sich berühren, während die Epithelien immer kleiner werden und zerfallen. In den höchsten Graden der Atrophie bleibt von den Drüsen nur mehr die Membrana propria als schmaler Bindegewebsstreif übrig. Dieses letztere Verhalten konnte ich besonders häufig und deutlich an einem Fall von Gallertkrebs beobachten. Im weiteren Verlauf gelangt der Tumor bis an die Oberfläche und kann nun auch in ganzer Dicke der Schleimhaut nach einer Seite weiter wachsen; in diesem Fall pflegt der Tumor in einem konvexen Bogen in der Schleimhaut weiter zu wachsen, so dass er in den mittelsten Schichten am weitesten vorgedrungen ist; die Drüsen weichen in entsprechender Weise aus und zeigen in ihren mittelsten Teilen die stärkste Kompression.

Bei dieser Art des Wachstums ist in der Regel keine unmittelbare Berührung zwischen Tumor und Drüsen vorhanden, sondern beide sind durch eine mehr oder minder stark entwickelte Bindegewebsschicht von einander getrennt; die Drüsen zeigen deutliche Erscheinungen regressiver Natur bis zu ihrem völligen Untergang, während Wucherungserscheinungen an ihnen allenthalben fehlen.

Schwieriger kann die Unterscheidung werden, wenn das Carcinom nicht in geschlossener Masse vordringt, sondern die einzelnen Krebskörper mehr diffus, zerstreut in die Schleimhaut einwachsen, da in diesen Fällen die Beziehungen der Krebskörper zu den Drüsen oft innigere sind; namentlich können leicht Täuschungen Platz greifen, wenn das Carcinom unter Bildung drüsenähnlicher Schläuche wächst. In den meisten Fällen lässt sich auch bei diesem diffusen Wachstumsmodus die Ausbreitung des Carcinoms in dem interglandulären Bindegewebe verfolgen. Auch hier ist zu sehen, wie allmählich von unten nach oben fortschreitend die Drüsen von den Krebsmassen einzeln umwachsen und komprimiert werden oder wie sie vor einem nach oben wachsenden Krebskörper zur Seite weichen; so gelangen die Krebskörper häufig bis zur Oberfläche, wo sie sich eine Strecke

weit ausbreiten können. Auch ein Einwachsen des Carcinoms von oben her in die Drüsen und Fortwuchern auf der Membrana propria nach unten ist beobachtet und beschrieben worden. Diesen Modus habe ich allerdings an den mir zur Verfügung stehenden Fällen nicht beobachten können.

Die Ausbreitung des Carcinoms in den interglandulären Saftspalten konnte ich besonders deutlich an den Fällen von solidem Carcinom sehen. In Fall 8 war nicht nur das Fortwachsen des Carcinoms zwischen den Magendrüsen sehr klar zu sehen, sondern es ergab sich auch sehr schön, wie das ins Duodenum hinübergewachsene Carcinom die Lymphwege der Duodenalschleimhaut ausfüllte. Das Carcinom drang von unten her in die Schleimhaut, wuchs zwischen den Brunner'schen Drüsen in die Höhe und gelangte auf dem die Dünndarmzotten central durchsetzenden Lymphgefäss bis an die Oberfläche, wo die Krebskörper zum Teil noch von Dünndarmepithel bedeckt waren, zum grösseren Teil war aber das Epithel abgestossen und ragten die Krebsmassen frei in das Darmlumen. Taf. XIV. Fig. 7, giebt eine solche Stelle wieder. An der Oberfläche finden sich die Spitzen dreier Zotten von Krebskörpern ausgefüllt, nur die rechts befindliche Zotte zeigt noch Epithelbesatz. Man sieht die Krebskörper aus der Tiefe nach oben ziehen; hiebei kommen einige Täuschungsbilder zu Stande durch scheinbare Verschmelzung der Drüsen mit den Krebskörpern. Genauere Untersuchung an Serienschnitten ergiebt aber, dass dies durch Tangentialschnitte bewirkt ist, dass ein Uebergang von Drüsen in Carcinom nicht vorhanden und dass an den Drüsen jegliche Wucherungserscheinung fehlt. Besonders bei starker Vergrösserung ist zu sehen, dass die beiden Gebilde in verschiedenen Ebenen liegen oder dass sie durch eine schmale Bindegewebslage von einander getrennt sind.

Nur einige Male habe ich ein direktes Nebeneinanderliegen von Drüsen- und Krebsepithel gesehen. Es sind das ausser einem Falle, in denen ein adenomatöser Krebskörper von unten her an eine Drüse sich anlegte, nur noch 3 Fälle von solidem Krebs. 2mal war das Carcinom zeitlich in eine Drüse eingebrochen und wuchs in ihrem Innern weiter; das 3. Mal erfolgte der Einbruch des Carcinoms von unten her in die Drüse. Taf. XIV, Fig. 8, zeigt diese Stelle. Der Krebskörper hat sich wie ein Keil gegen den Fundus der Drüse vorgeschoben und sie zersprengt, so dass er nun in der Lichtung der Drüse weiter wächst; die Wandung der Drüse liegt dem Krebskörper unmittelbar an und wird noch von ihm etwas überdeckt.

An den Epithelien der Drüse sind keinerlei Wucherungserscheinungen vorhanden; vielmehr erscheinen die Epithelien der rechten Drüsenwand etwas verkleinert. Von dem hier befindlichen Krebskörper schiebt sich ein spitzer Ausläufer links im interglandulären Gewebe neben der Drüse vorbei.

Derartige zu Täuschung Anlass gebende Bilder finden sich natürlich noch viel häufiger bei den adenomatösen Formen des Carcinoms, indem durch die drüsenähnliche Gestalt der Krebskörper Verwechselungen besonders leicht Platz greifen können. Doch lässt sich auch hier feststellen, dass die Krebsschläuche im Bindegewebe zwischen den Drüsen vorbeiziehen, an welch letzteren die verschiedensten Erscheinungen der Verdrängung, Kompression und Atrophie zu sehen sind. Auch hier konnte ich keinen Uebergang der Drüsen zu Krebs beobachten; in fast allen Fällen waren Drüse und Krebs durch einen schmalen Bindegewebssaum getrennt. Die wenigen Fälle, in denen diese Trennungsschicht mangelte, betrafen zwei Stellen, in denen das Carcinom von unten her in eine Drüse eingebrochen war; wie ein Keil hatte der Krebskörper den Drüsenfundus zersprengt, so dass die Wände der Drüse zur Seite weichen; die Drüsenepithelien waren dabei hochgradig atrophisch und es fand keine unmittelbare Berührung zwischen Drüsen und Krebsepithelien statt, indem zwischen beiden ein schmaler Zwischenraum sich befand.

An einer Stelle waren die Beziehungen zwischen Drüse und Krebskörper besonders nahe, so dass man hier vielleicht in Versuchung hätte kommen können, von einer krebsigen Umwandlung einer Drüse zu sprechen. Taf. XII—XIII, Fig. 2, giebt diese Stelle bei a. Ein Krebsschlauch stösst von unten her an einen Zweig einer vierfach geteilten Drüse, so dass es vielleicht den Anschein hat, als ob der Fundus derselben krebsig würde. Taf. XII—XIII, Fig. 3, welche diese Stelle bei stärkerer Vergrösserung wiedergiebt, zeigt aber, dass der Krebsschlauch nur direkt an die Drüsenepithelien anstösst; beide sind scharf von einander zu unterscheiden, ein Uebergang von Drüsen- zu Geschwulstepithelien findet nicht statt, an den atrophischen Drüsenepithelien ist keine Wucherung zu sehen. Der Fall ist wohl so zu deuten, dass an einer vorhergehenden Stelle das Carcinom in den Fundus der Drüse eingebrochen ist und nun auf der Membrana propria weiter wächst.

So ist in allen Fällen, wo ein bereits voll entwickeltes Carcinom, gleichgültig welcher Art, in der Schleimhaut sich ausbreitet, zu sehen, dass die präexistierenden Drüsen regressive Veränderungen

zeigen und zu Grunde gehen, nirgends aber ist eine carcinomatöse Umwandlung von Drüsen zu konstatieren.

Mit Recht scheint mir daher Borrmann zu schreiben, dass es leicht sei, eine Fülle von Material herbeizuschaffen für die Ribbert'sche Auffassung, dagegen schwer Beweise für die derselben entgegenstehende Ansicht zu bringen.

Wie bereits bemerkt, giebt Borst zu, dass bei beginnenden Carcinomen eine Drüsenwucherung im Sinne Hauser's wahrscheinlich sei, bei voll entwickelten Carcinomen komme jedoch eine solche nicht vor.

Unter meinen eigenen Fällen befand sich nur eine einzige Stelle, die im Sinne einer aktiven Drüsenwucherung gedeutet werden konnte. Es war dies eine cirkumskripte Stelle von Fall 6.

Bevor ich darauf eingehe, sei es mir verstattet, zuvor einige kurze Bemerkungen über die eventuelle Entstehung dieses Carcinoms einzuschalten. Wie die genaue Untersuchung ergab, war es mit Sicherheit auszuschliessen, dass das Carcinom einen primären Zusammenhang mit der Schleimhaut hatte. Bei makroskopischer Betrachtung schien die Schleimhaut völlig frei von Geschwulst zu sein, bei mikroskopischer Untersuchung zeigte sich allerdings, dass an einigen Stellen der Tumor bis in die Mitte der Schleimhaut hinein gewachsen war; doch war es deutlich und zweifellos zu sehen, dass hier ein sekundärer Einbruch des Carcinoms in die Schleimhaut vorlag, s. Taf. XII—XIII, Fig. 5, und dass hier von einem Entstehen des Carcinoms und einem Fortwuchern in die Tiefe nicht die Rede sein konnte. Denn die in der Schleimhaut befindlichen Krebskörper waren an Zahl nur ganz gering und in ihrer Mehrzahl sehr wenig umfangreich, viel kleiner als die benachbarten Drüsen, oft nur aus kleinen Zellanhäufungen bestehend, offenbar die jüngsten Partien der Geschwulst, während in der Tiefe mächtige Tumorentwicklung statthatte. Zwischen den in der Schleimhaut und in der Muskulatur befindlichen Krebsmassen ist ein kontinuierlicher Zusammenhang; dagegen fehlt ein solcher vollkommen zwischen den in der Mucosa befindlichen Krebskörpern und den Drüsen; erstere verbreiten sich im interglandulären Gewebe und sind von den Drüsen durch Bindegewebslagen getrennt. Es konnte in diesem Fall auch nicht der Entstehungsmodus stattgehabt haben, dass zwar das Carcinom primär in der Schleimhaut entstanden war, die Stelle der Histogenese aber durch Ulceration zu Grunde gegangen: denn die Schleimhaut war im Ganzen intakt und die eine kleine Stelle, die ulceriert war, war gerade frei von Carcinom. Vielmehr hatte sich

die Geschwulst in den tieferen Schichten entwickelt und war von hier nach oben in die Schleimhaut hineingewachsen.

Da nun normalerweise in den tieferen Magenschichten, in der Muskulatur keine epithelischen Gebilde vorkommen, so war die Annahme naheliegend, dass durch einen pathologischen Process Epithelkeime in die Muskulatur verlagert waren, von denen das Carcinom seinen Ausgang genommen haben konnte. Derartig verlagerte Epithelkeime sind nun thatsächlich in diesem Fall in der Muskulatur vorhanden; in der anstossenden Duodenalmuskulatur finden sich zahlreiche zerstreute Pankreasläppchen, einige wenige sogar noch in den nächst daran grenzenden Fasern der Pylorusmuskulatur.

Zwar ist ein Uebergang der Pankreasläppchen in Tumor nirgends zu konstatieren, es ist nicht einmal eine direkte Berührung dieser Pankreasläppchen mit dem Tumor vorhanden, aber bei der gleichzeitigen Anwesenheit von Drüsenläppchen und von Tumor in der Muskulatur ist wenigstens der Rückschluss naheliegend, es möchte vielleicht aus solchen versprengten Pankreasläppchen der Tumor sich entwickelt haben. Beweisen lässt sich allerdings dieser Zusammenhang und diese Art der Histogenese nicht mehr, aber auch nicht ganz von der Hand weisen.

Auf diese Möglichkeit eines Entstehens von Magenkrebs aus versprengten Pankreasläppchen hat übrigens schon Tierfelder[1]) hingewiesen.

Dies ist der einzige unter den von mir untersuchten Fällen, in dem ich glaube einen Rückschluss auf die Histogenese machen zu dürfen; in allen anderen Fällen war die Wucherung schon so weit vorgeschritten, dass wohl diesbezüglich nichts mehr festzustellen ist.

Damit breche ich diese kurze Bemerkung über die Histogenese ab und komme zurück auf die als selbständige Drüsenwucherungen aufzufassenden Schleimhautveränderungen.

Diese Veränderungen standen in keinem Zusammenhang mit dem Carcinom und konnten, besonders da das Carcinom keinen primären Zusammenhang mit der Schleimhaut besass, nicht in der Weise gedeutet werden, dass durch carcinomatöse Umwandlung der Drüsen das Carcinom am Rande weiterwüchse.

Es konnte sich nur darum handeln, ob hier unabhängig von einem bereits voll entwickelten Carcinom neben und getrennt von diesem sich ein zweites entwickelt habe; die Frage war, ob hier eine zur Geschwulstbildung führende Epithelerkrankung vorlag.

1) Cit. bei Borst, Geschwulstlehre II. S. 768.

Die Kombination zweier verschiedener Krebse und ihre Vereinigung zu einer einzigen Geschwulst kommt, wenn auch selten, vor (s. bei Borst).

Nach Kahlden[1]) kann das Carcinom nicht nur pluricentrisch, sondern auch pluritemporal entstehen; es können daher in der Nachbarschaft einer Krebsgeschwulst Stellen vorhanden sein, die so sehr im Anfang der Carcinombildung begriffen sind, dass dieselbe als solche noch nicht zu erkennen ist.

Hier ist wohl auch die bereits citierte Arbeit Hauser's[2]): „Giebts eine primäre zur Geschwulstbildung führende Epithelerkrankung?" in Betracht zu ziehen. Hierin zeigt Hauser, dass es thatsächlich eine solche Epithelerkrankung giebt, welche darauf beruht, dass ursprünglich normales Epithel ohne vorherige Verlagerung desselben in das Bindegewebe hinein sich direkt in Geschwulstepithel umwandelt.

Bei diesen an einigen Fällen von Polyposis adenomatosa angestellten Beobachtungen beschreibt Hauser, dass er sowohl von Drüse zu Drüse, als auch innerhalb der einzelnen Drüsenschläuche selbst alle Uebergangsstadien von dem normalen zum erkrankten Epithel beobachten konnte. Nicht selten fanden sich innerhalb einzelner Drüsen auch plötzliche Uebergänge. Die ersten wahrnehmbaren Veränderungen, welche die Entwicklung der Wucherung einleiten, betreffen ausschliesslich das Drüsenepithel; erst später kommt es unter Wucherung des Epithels zur Verlängerung der Drüsen. Diese letzteren verlaufen dann gewunden und schieben sich bisweilen eine Strecke weit zwischen die Fasern der Muscularis mucosae herein. Das Lumen erscheint bald eng, bald erweitert, bisweilen auch cystisch aufgetrieben. Vor allem aber kommt es zur Sprossenbildung, wodurch verzweigte Drüsengebilde entstehen können. Auch eine Verschmelzung einzelner Drüsen unter einander kommt vor. Ferner können auch völlig neue Drüsenschläuche entstehen durch Einsenkung des Epithels von der Oberfläche her. Diese neugebildeten Drüsen zeichnen sich meist durch besonders stark verändertes, üppiges, zur Mehrschichtigkeit neigendes Epithel aus.

Die von mir beobachteten Drüsenwucherungen in Fall 6 zeigen nun vielleicht eine gewisse Aehnlichkeit mit den von Hauser beschriebenen. Taf. XIV, Fig. 6, stellt eine derartig veränderte Schleim-

1) Verhandl. der deutschen Gesellschaft f. Chir. 31. Kongress. S. 579.
2) l. c.

hautpartie dar. Die hypertrophische Mucosa ist in ihrer ganzen Dicke von gewucherten Drüsen durchsetzt, welche stark geschlängelt und zum Teil cystisch erweitert direkt an die Muscularis mucosae anstossen; hier senden sie, wie auch auf der Fig. zu sehen, an einigen Stellen solide Zapfen in die Muscularis mucosae vor. Auch ein Durchbruch der gewucherten Drüsen durch die Muscularis mucosae bis in die Submucosa hinein findet sich an einigen Stellen; die so in die Tiefe gelangten Drüsenschläuche sind cystisch erweitert, mit mehrschichtigem Epithel bedeckt, scheinen aber die Membrana propria nicht durchbrochen zu haben; auch lässt sich kein schrankenloses Wachstum in die Umgebung feststellen.

Die so veränderten Drüsen tragen ein stark in Wucherung begriffenes Epithel, wie aus den nicht seltenen Kernteilungsfiguren hervorgeht; dadurch kommt es häufig und frühzeitig zur Mehrschichtigkeit des Epithelbesatzes und zur Ueberbrückung der einzelnen Drüsenschläuche. Auch eine Neuentstehung von Drüsen durch Einstülpung des Epithels von der Oberfläche her scheint nicht selten zu sein. Das nun so in Wucherung geratene Epithel stösst überall plötzlich und ohne Uebergang an das noch unveränderte Epithel an. Taf. XIV, Fig. 9, zeigt den Längsschnitt einer derartig gewucherten Drüse, die nach oben ausmündet und deren Epithelien direkt und unvermittelt an das normale Oberflächenepithel anstossen. Dasselbe unvermittelte Nebeneinanderliegen von gewucherten und normalen Epithelien ist in Taf. XIV, Fig. 10, bei Oelimmersion gezeichnet, auf einem Drüsenquerschnitt zu sehen.

Bei Vergleichung der Hauser'schen Befunde mit meinen eigenen glaube ich wohl eine gewisse Aehnlichkeit feststellen zu können; und doch wage ich es nicht, diese Stelle als carcinomatöse Wucherung zu deuten, sondern ich glaube diese Epithelveränderungen auf dieselbe Stufe stellen zu dürfen, wie die bei verschiedenen chronisch entzündlichen Reizzuständen beobachteten.

Derartig atypische Epithelwucherungen erwähnt Hauser[1]) bei Heilung von Magengeschwüren, ebenso Borst[1]) bei Magen- und tuberkulösen Dickdarmgeschwüren. Letzterer erwähnt auch die in der Umgebung von Carcinom oft gefundenen progressiven Metamorphosen am Epithel, die nicht als carcinomatöse Umwandlung, sondern in einfacher nnd plausibler Weise als „atypische Epithelwucherungen" zu erklären seien.

Ueber die Beziehungen zwischen Epithelwucherungen und Krebs

1) l. c.

hat sich in eingehender Weise auch C. Friedländer[1]) ausgesprochen.

Er ist der Ansicht, dass nicht jede atypische Epithelneubildung auch Krebs sei. Es giebt atypische Epithelneubildungen, welche anatomisch alle Charaktere eines jungen Krebses an sich tragen und doch auf keine Weise als Krebs aufgefasst werden dürfen. Es ist nach ihm unmöglich, Krebs anatomisch als Tumor mit atypischer Epithelneubildung zu definieren. Die Definition des Krebses ist bis heute auf rein anatomischer Grundlage nicht zu geben, es gehört immer noch das klinische Moment der Malignität hinzu. Es ist ein Irrtum zu glauben, dass man den Krebs in allen Fällen, zumal in seinen Anfangsstadien mit Sicherheit anatomisch diagnosticieren könne. Zu dieser Diagnose gehört auch noch der Nachweis der Bösartigkeit, des fressenden Charakters der Neubildung. Friedländer hält es für das wahrscheinlichste, dass derartige Epithelwucherungen als sekundäre Formen zu betrachten sind, welche da eintreten können, wo innerhalb oder in unmittelbarer Nachbarschaft der das Epithel tragenden Membran Neubildungsvorgänge sich abspielen, welche zur Bildung von Granulationsgewebe oder von specifischer Tumorsubstanz führen.

Auch die von mir beobachteten Epithelwucherungen trugen manche Merkmale eines Carcinoms an sich, so die mächtige, zur Mehrschichtigkeit führende Epithelproliferation, sowie die Durchbrechung der Drüsen von der Schleimhaut durch die Muscularis mucosae hindurch; dagegen fehlte der Charakter der Malignität; die in die Tiefe gelangten Schläuche waren als geschlossene Drüsen noch zu erkennen, ein Durchbruch durch die Membrana propria war nicht zu konstatieren, ebenso war ein schrankenloses Wachstum in die umgebenden Gewebe nicht vorhanden. Denn da ein Tieferwachsen von Drüsenschläuchen bis in die Submucosa auch bei anderen Processen vorkommt, wie erwähnt, konnte dieser Umstand nicht als für Carcinom beweisend angesehen werden.

Es ist meines Erachtens diese Stelle lediglich als atypische Epithelwucherung aufzufassen, die hervorgerufen wurde durch einen auf diese Stelle wirkenden chronischen Reizzustand.

Diesen letzteren gab in direkter wie in indirekter Weise das in der Tiefe sitzende Carcinom ab, indem es einmal durch die mächtige Verdickung der Muskulatur die Schleimhaut in die Höhe hob

1) C. Friedländer, Ueber Epithelwucherungen und Krebs. Strassburg 1877.

und von unten her einen Druck auf sie ausübte, dann aber, indem es infolge der durch die Pylorushypertrophie bewirkten Stenose die Ingesta zwang, einen immer wiederholten Reiz auszuüben.

Somit fällt auch der einzige Befund weg, welchen ich dahin hätte deuten können, dass das Carcinom auch in der Weise wüchse, dass präformierte Schleimhautdrüsen sich in Carcinom umwandelten.

Ich hebe nochmals hervor, dass in allen Befunden, die zu erheben ich Gelegenheit hatte, ich die Angaben Borrmann's voll und ganz bestätigen kann und dass ich nur einen Wachstumsmodus des Carcinoms beobachtet habe, nämlich den aus sich selbst heraus.

Zum Schlusse will ich nur noch eine kurze Bemerkung über die Beziehungen des Carcinoms zu den benachbarten Lymphdrüsen anschliessen. Das mir zur Verfügung stehende Drüsenmaterial stammte von nur 4 Fällen und war ausserdem ziemlich unvollständig, so dass ich mich darauf beschränke, einige Befunde in Betreff der Ausbreitung des Carcinoms von der Magenwand in die Drüsen hinein anzuführen.

Ich unterlasse es, auf die grosse Zahl der von Carcinom durchsetzten Lymphdrüsen hinzuweisen, waren doch von den 29 von mir untersuchten Drüsen 21 carcinomatös; ich unterlasse es auch hervorzuheben, dass aus der Grösse und sonstigen äusserlich erkennbaren Veränderungen der Drüsen kein Rückschluss darauf gemacht werden kann, ob eine Drüse carcinomatös sei oder nicht, indem selbst in ganz kleinen unverdächtig erscheinenden Drüsen Krebskeime enthalten sein können, und will nur hervorheben, dass die Ausbreitung hier im Gegensatz von der in der Magenwand in der Mehrzahl der Fälle durch Verschleppung zu erfolgen scheint.

Dieser allgemeinen Annahme entgegen sprach Borrmann die Ansicht aus, wenngleich er die Entscheidung darüber noch offen lässt, dass auch das Wachstum des Carcinoms vom Magen in die Lymphdrüsen hinein immer continuierlich erfolge.

Lengemann[1]) zeigte nun auf Grund sehr sorgfältiger Untersuchungen von 189 Drüsen aus 20 Fällen, dass diese Auffassung nicht richtig sei, sondern dass in der Mehrzahl der Fälle die Ausbreitung in die Lymphdrüsen durch Sprungmetastasen geschehe. Was durch frühere Untersuchungen über die normalen Lymphbahnen und Lymphdrüsen des Magens bekannt war, findet sich in Lengemann's Arbeit in klarer und übersichtlicher Weise dar-

1) Lengemann, Die Erkrankungen der regionären Lymphdrüsen beim Krebs der Pars pylorica des Magens. 31. Chirurgenkongress. S. 483.

gestellt, sowie auch die für die Praxis zu ziehenden Konsequenzen.

Von dem mir zur Verfügung stehenden Material habe ich, wenn es möglich war, die Drüsen mit dem Netz in Zusammenhang untersucht und zwar nicht nur an einigen wenigen Schnitten, sondern an einer ganzen Reihe von solchen.

An den weiter vorgeschrittenen Fällen ergab sich dabei natürlich, dass sich auch in den Lymphbahnen des Netzes Krebszellen fanden, doch war es von vornherein anzunehmen, dass bei stärkerer Ausbreitung des Krebses auch das Netz durchwachsen würde. Derartige Fälle konnten für die Entscheidung dieser Frage nicht in Betracht gezogen werden.

Dagegen konnte ich in einigen Fällen, die nur in geringem Grade carcinomatös waren, bei Untersuchung der Drüsen in Zusammenhang mit dem Netz keine Krebszellen entdecken, die doch bei continuierlicher Ausbreitung hätten vorhanden sein müssen. Eine derartige Netzinfiltration fehlte z. B. in Fall 6 an allen untersuchten Drüsen. In diesem Fall fanden sich ferner noch zwei hochgradig carcinomatöse Drüsen an dem Truncus coeliacus; wäre hier die Ausbreitung von der Magenwand aus continuierlich erfolgt, so hätte man wohl erwarten können, dass die infiltrierten Lymphbahnen als weisse Stränge sich präsentiert hätten, wie man es auch sonst bei subserösem Wachstum von Carcinom gelegentlich sieht; das war aber nicht der Fall.

Noch einen Befund möchte ich erwähnen, der für eine Verschleppung der Krebszellen mit dem Lymphstrome spricht. In einem Fall fanden sich nämlich in einem zuführenden Lymphgefäss einer Drüse frei in der Gefässlichtung schwimmend, umgeben von geronnener Lymphe, und ohne Zusammenhang mit der Lymphgefässwandung einige zu einem Häufchen zusammengeballte Krebszellen.

Einen derartigen Befund beschreibt auch Lengemann, sowie Cunéo, welch' letzterer auch eine Abbildung davon giebt.

Nach diesen Befunden glaube ich es immerhin für wahrscheinlich halten zu dürfen, dass die Ausbreitung des Carcinoms in die Lymphdrüsen hauptsächlich durch Verschleppung mit dem Lymphstrom zu Stande kommt.

Erklärung der Abbildungen auf Taf. XII—XIV.

Taf. XII—XIII.

Fig. 1 zeigt von Fall 6 etwas weniger als die hintere Magenhälfte in

natürlicher Grösse. Das am duodenalen Ende an der Serosa hängende Gewebe deutet Pankreasläppchen an. Es ist zu sehen, dass der Tumor sich in der Muskulatur mächtig entwickelt hat unter spindeliger Auftreibung des Pylorus, von dessen Muskelfasern nur mehr geringe Reste vorhanden sind in Gestalt einiger dunklerer Streifen. Cardialwärts schiebt sich ein zarter heller Streifen vom Tumor eine kurze Strecke weit submucös vor; duodenalwärts hat mit Beginn der Duodenalmuskulatur der Tumor sein Ende erreicht. Gegen die Schleimhaut ist derselbe scharf durch die als schwarzer Strich kenntliche Muscularis mucosae abgegrenzt, welche nur an einer Stelle etwas verwischt erscheint, direkt unter der nahe der stärksten Vorwölbung befindlichen oberflächlichen Ulceration der Schleimhaut.

Fig. 2 einer Stelle von Fall 1 entnommen, zeigt bei 84facher Vergrösserung im Boden der Schleimhaut eine Anzahl Krebskörper, an dem am weitesten rechts gelegenen ist zu sehen, wie er eben durch die Muscularis mucosae nach oben in die Schleimhaut einbricht unter Emporhebung der Muskelfasern. Bei a könnte es den Anschein haben, als ob der Fundus einer Drüse carcinomatös würde.

Fig. 3 zeigt die Stelle a der Fig. 2 bei 250facher Vergrösserung; es ist zu sehen, wie sich der Krebskörper den atrophischen Drüsenepithelien direkt anlegt. Beide sind deutlich von einander abgegrenzt; Uebergangserscheinungen sind nicht vorhanden; ebenso wenig wie Zeichen von Wucherung an den Drüsenepithelien.

Fig. 4 ist von Fall 6 entnommen und zeigt bei 10facher Vergrösserung wie die in der Tiefe mächtig entwickelten Carcinommassen, die Muscularis mucosae und die Schleimhaut nach oben emporwölben. Die Muscularis mucosae, bei a als heller Streif erkennbar, wird an einigen Stellen besonders stark gegen die Schleimhaut ausgebuchtet; an einer Stelle ist zu sehen, wie sie von Krebsmassen durchsetzt wird, welche bei dieser Vergrösserung sich als kleine Punkte präsentieren und sich am Boden der Schleimhaut nach beiden Seiten, sowie nach oben bis gegen die Mitte der Schleimhaut ausbreiten. Die Schleimhaut zeigt in der rechten Hälfte Veränderungen, die bei dieser Vergrösserung durch stärkere Tinktion sich kenntlich machen.

Fig. 5 giebt von Fall 6 eine Stelle bei 22facher Vergrösserung. In der Tiefe ist das Carcinom mächtig entwickelt; einzelne solide Krebszüge durchsetzen die Muscularis mucosae; der Einbruch des Carcinoms in die Schleimhaut erfolgt an 2 Stellen gerade unterhalb eines Lymphfollikels, der umwachsen wird, ehe das Carcinom in die oberen Schichten der Schleimhaut dringt. Eine Verbindung der Krebszapfen mit den Drüsen findet nicht statt. Die Drüsen erscheinen an einigen Stellen noch unverändert, sind aber in der

Mehrzahl intensiv gefärbt. Die Schleimhaut im ganzen etwas verdickt, zeigt links eine tiefere Einbuchtung und ist stellenweise oberflächlich exulceriert.

Taf. XIV.

Fig. 6 ist ebenfalls von Fall 6 entnommen. Bei 37facher Vergrösserung ist hier zu sehen, dass in der hypertrophischen Schleimhaut die Drüsen sämtlich atypisch gewuchert sind; sie sind verlängert, vielfach stark geschlängelt, zum Teil cystisch erweitert; das Epithel ist vielfach mehrschichtig und die Drüsen sind des öfteren durch Epithelleisten überbrückt. Mit ihren Fundi stossen die Drüsen an die Muscularis mucosae an; an einigen Stellen senden sie gegen die letztere solide Zapfen vor, in der Tiefe der Muscularis mucosae, fast schon in der Submucosa, finden sich eine Anzahl cystisch erweiterter Drüsenschläuche, ihr Epithel ist mehrschichtig, doch haben sie die Membrana propria nicht durchbrochen. In der Submucosa finden sich eine Anzahl kleiner, solider Krebskörper, die nahe an diese Drüsenschläuche heranreichen, ohne aber mit ihnen in Verbindung zu treten.

Fig. 7 Es ist ein Stück von Carcinom durchsetzte Duodenalschleimhaut aus Fall 8 bei 35facher Vergrösserung dargestellt. Solide Krebszapfen dringen aus der Tiefe zwischen den Brunner'schen Drüsen nach oben, durchsetzen die Schleimhaut und gelangen zwischen den Drüsen bis in die Spitze der Zotten, wo sie frei an der Oberfläche liegen. In der Figur sind 3 derartig von Krebsmassen angefüllte Zotten zu sehen, während in einer vierten rechts am Rande noch angeschnittenen Zotte der Krebskörper noch nicht ganz bis zur Oberfläche gelangt ist. An der mittelsten, von Krebs ausgefüllten Zottenspitze ist das Epithel vollkommen abgestossen, an der linken sind noch geringe Reste davon vorhanden, während an der rechten das Epithel noch ziemlich gut erhalten ist. Im Inneren der Schleimhaut finden sich an einigen Stellen scheinbare Verschmelzungen der Krebskörper mit den Dünndarmdrüsen.

Fig. 8 aus Fall 8 entnommen, Vergrösserung 200fach. Es stellt den Einbruch eines soliden Krebszapfens von unten her in eine Magendrüse dar; der keilförmig zugespitzte Krebskörper ist in das Drüsenlumen eingebrochen, in dem er weiterwächst. Drüsen- und Krebsepithelien liegen direkt einander an ohne zu verschmelzen, die dem Carcinom zunächst liegenden Drüsenepithelien scheinen etwas atrophisch zu sein; an der Berührungsstelle werden die Drüsenepithelien von denen des Carcinoms überdeckt. Ein schmaler Seitenspross dieses Krebszapfens zieht links im Bindegewebe an der Drüse vorbei.

Fig. 9 giebt bei 180facher Vergrösserung eine Stelle der in Fall 6 als

1.

2.

3.

4.

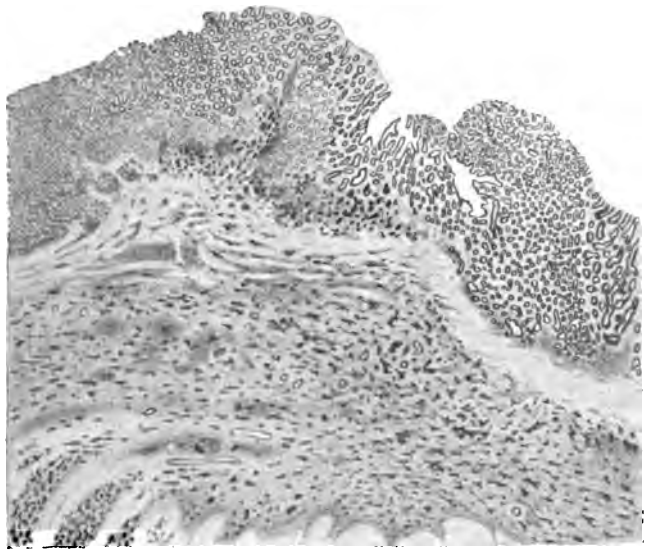

a

5.

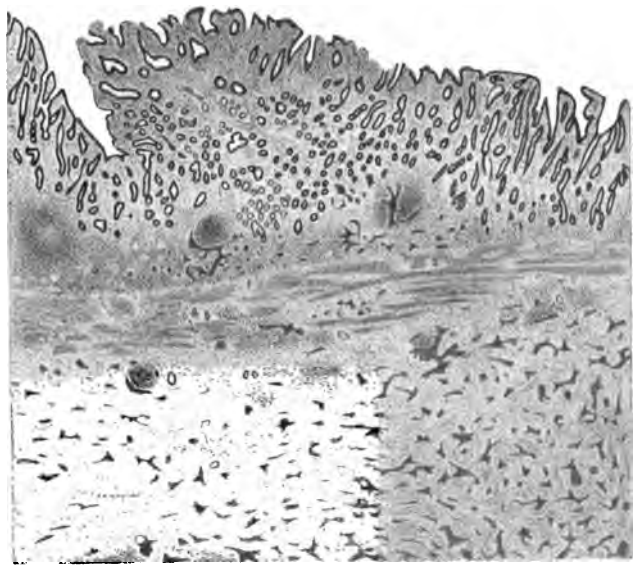

6.

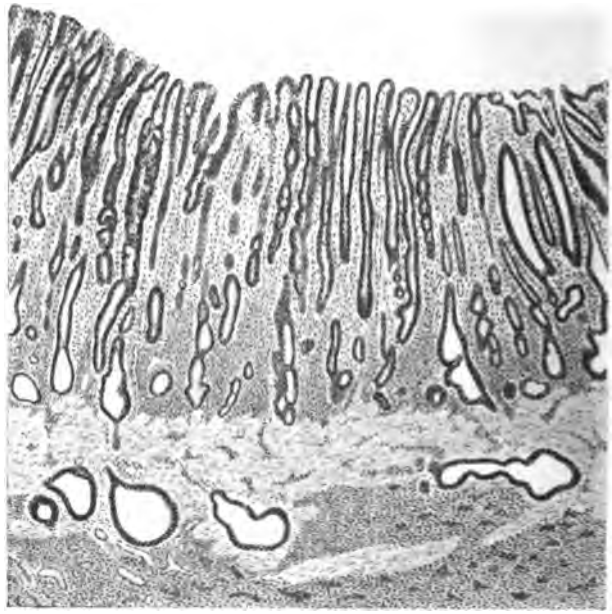

7.

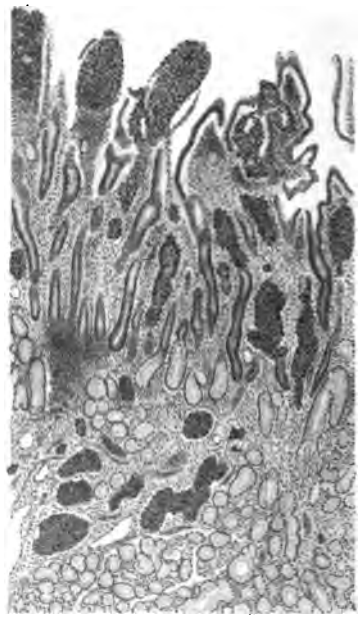

Beiträge zur klinischen Chirurgie. XLI.

H. Laupp'sche Buchhandlung in Tübingen

8.

9.

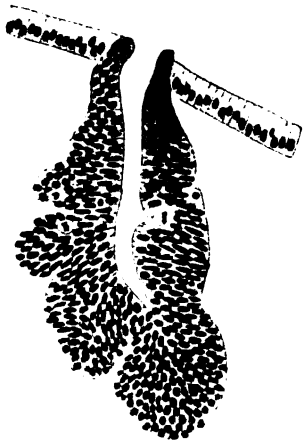

10.

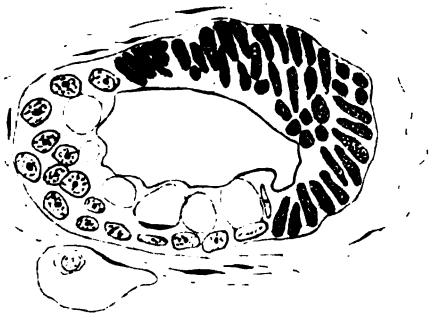

Bei

atypische Epithelwucherungen beschriebenen Schleimhautveränderungen. Es ist eine Drüse im Längsschnitt zu sehen mit üppig gewuchertem, vielschichtigem Epithel, das mehrfach Kernteilungsfiguren zeigt; diese Drüse mündet nach oben an die Oberfläche; hier stosst zu beiden Seiten an die Drüsenwände Oberflächenepithel des Magens an, so dass das Epithel der Oberfläche und das der Drüse neben einander liegen, ohne in Beziehungen zu einander zu treten.

Fig. 10 stellt bei Oelimmersion einen Drüsenquerschnitt aus demselben Fall dar. Die eine Hälfte der Drüse trägt gewuchertes Epithel, die andere noch unverändertes, schleimproducierendes. Beide Epithelarten stossen unmittelbar an einander an, zeigen keine Uebergangserscheinungen.

AUS DER

HEIDELBERGER CHIRURGISCHEN KLINIK

DES PROF. DR. CZERNY.

XXVII.

Ueber eine merkwürdige, durch Resektion geheilte Funktionsstörung des Unterkiefergelenkes.

Von

Dr. **Richard Werner,**

Assistenten der Klinik.

Die Erkrankungen, welche das Oeffnen oder Schliessen des Mundes erschweren, lassen sich in 3 grosse Gruppen einteilen: sie können nämlich entweder das Kiefergelenk selbst betreffen, oder eine Affektion der dasselbe beherrschenden Muskeln darstellen, oder endlich auf einer pathologischen Veränderung anderer, meist benachbarter Organe beruhen, wobei im letzteren Falle ausserdem noch unterschieden werden muss, ob die Störung eine direkte, mechanische ist, oder eine indirekte, durch Alteration der Muskelinnervation bedingte.

Bei einer solchen Fülle von Möglichkeiten gestaltet sich die Differentialdiagnose natürlich mitunter recht schwierig, und selbst erfolgreiche therapeutische Versuche vermögen nicht immer das Krankheitsbild eindeutig zu enträtseln.

So ging es uns auch bei einem Falle von Funktionsstörung des Unterkiefergelenkes, der in unserer Klinik zur Beobachtung gelangte und einen eigenartigen, in der gesamten, mir erreichbaren Litteratur nicht beschriebenen Symptomenkomplex darbot.

Es handelte sich um die 18j., ledige Tochter eines Zimmermannes aus W., Karoline K., welche am 27. VII. 03 aufgenommen wurde. Sie

gab an, dass ihre Eltern und Geschwister alle leben und gesund sind, ferner, dass sie selbst mit 3 Jahren eine Lungenentzündung, mit 4 Jahren einen mehrere Wochen hindurch eiternden Bläschenauschlag am Kinne sowie an den Lippen, und mit 8 Jahren Masern hatte, sonst aber nie krank war. Menstruation regelmässig und beschwerdefrei seit dem dreizehnten Jahre. Lues negatur. Vor 2 Jahren begann ihr jetziges Leiden. Pat. ass damals hartes Brot, während sie eine ca. 30 Pfund schwere Last am Kopfe trug. Plötzlich vernahm sie ein deutliches Knacken und fühlte einen heftigen Schmerz im linken Kiefergelenke. Von diesem Momente an konnte sie den Mund nicht mehr ganz aufmachen, das Kauen war schmerzhaft, oft von Knacken begleitet, das linke Kiefergelenk wurde druckempfindlich. Warme Umschläge brachten keine Linderung. Nach mehreren Wochen verschwanden die Störungen plötzlich, nachdem Pat. abermals beim Kauen ein knackendes Geräusch „wie ein Einschnappen" verspürt hatte. Seither kehrte derselbe Zustand in der gleichen Weise etwa 10mal zurück, stets beim Kauen unter Knacken auftretend und ebenso verschwindend. Anfang Juni d. J. fühlte Pat. morgens beim Erwachen abermals, dass sie den Mund nicht ganz aufmachen könne. Stärkere Bewegung des linken Kiefergelenkes, sowie Druck auf dasselbe waren wieder schmerzhaft, ausserdem aber stellte sich nach einigen Tagen beim Oeffnen des Mundes eine bedeutende, zur Zahnreihe des Oberkiefers parallele Verschiebung des Unterkiefers nach rechts ein, worauf die linke Wange unterhalb des Auges (entsprechend der Fovea canina) leicht anschwoll und sich rötete, ohne schmerzhaft zu werden. Einreibungen mit scharfen Flüssigkeiten, warme Umschläge und Pulver, die der Arzt verordnete, halfen nichts; deshalb wandte sich Pat. an eine Klinik, wo versucht wurde, den Mund mit Gewalt völlig zu öffnen. Dies misslang und hatte Schmerzen, sowie eine Verschlimmerung der Kieferklemme zur Folge. Pat. konnte schliesslich nur flüssige und breiige Nahrung geniessen, Kauen war ihr unmöglich. Nun kam Pat. in die chirurgische Klinik, da man ihr riet, sich operieren zu lassen.

Status: Mittelgrosses, gracil gebautes, gesund aussehendes Mädchen in mittlerem Ernährungszustande. Zeichen von Rhachitis: leichte Vorwölbung der Tubera frontalia, mässige Verdickung der Epiphysen. Weder Oedeme, noch Drüsenschwellungen; keine Zeichen von Lues. Nervensystem nach jeder Richtung normal, spec. keine hysterischen Symptome. Herz und Lunge normal. Abdominalorgane desgleichen. Urin klar, sauer, frei von patholog. Bestandteilen. Eine geringfügige Schwellung und Rötung ist an der linken Wange in der Gegend der Fovea canina vorhanden. Daselbst keine Druckempfindlichkeit. Bei geschlossenem Munde ist sonst keine Abnormität am Kopfe wahrzunehmen. Pat. kann den Mund nur so weit aufmachen, dass die Zahnreihen etwa 1 cm auseinanderstehen; dabei verschiebt sich die untere um mehr als 1 cm horizontal nach rechts. Beim Oeffnen des Mundes werden Schmerzen an-

gegeben, insbesondere, wenn man die Zahnreihen passiv in grösserem Umfange auseinander zu bringen versucht, als es der Pat. durch aktive Bewegung möglich ist. Druck auf das linke Kiefergelenk von der Wange, vom äusseren Gehörgange, wie vom Munde aus ist schmerzhaft, ebenso wird es sehr unangenehm empfunden, wenn man den beim Oeffnen des Mundes nach rechts abweichenden Unterkiefer in die normale Stellung zurückzudrücken versucht. Dies gelingt stets ohne grössere Anstrengung. Dabei vernimmt man meist ein Knacken; gleichzeitig kann man vom linken, äusseren Gehörgang aus fühlen, dass der Gelenkkopf von vorne innen, unten nach hinten, aussen, oben sich bewegt. Das rechte Kiefergelenk verhält sich in jeder Beziehung normal. Die Zähne beider Oberkiefer und des linken Unterkiefers sind vollzählig und intakt; am rechten Unterkiefer sind alle Molarzähne kariös. Nirgends ist eine Stomatitis oder Periostitis alveolaris vorhanden. Durchleuchtung der Kiefer- und Stirnhöhlen, sowie die otologische Untersuchung ergiebt normale Verhältnisse. Die Röntgenphotographie lässt keine nachweisbaren Veränderungen im Kiefergelenke und dessen Umgebung erkennen.

Eine sichere Diagnose war nicht zu stellen; es wurde an eine „habituelle Subluxation des linken Kiefergelenkes nach vorne", an eine „partielle Abreissung und zeitweilige Einklemmung des Meniscus" (event. mit Corpus liberum-Bildung), endlich an eine Komplikation eines dieser Zustände mit einer „Monarthritis traumatica und konsekutiver Myositis des Musculus pterygoideus externus" gedacht.

Zunächst wurde versucht, die Kieferklemme durch gewaltsames Oeffnen des Mundes zu überwinden. Dies misslang und vermehrte die Beschwerden. Ein Versuch, die vermutete Luxation in Narkose einzurenken, war erfolglos. Die Kieferklemme war auch im tiefsten Schlafe vorhanden, nur die seitliche Verschiebung liess sich leichter korrigieren als sonst. Eine ausgesprochene Luxationsstellung war nicht zu konstatieren.

Wegen der Unsicherheit der Diagnose wurde zunächst von einem blutigen Eingriffe abgesehen. Um die redressierbare Deviation des Unterkiefers zu bekämpfen, wurde ein Heftpflasterverband in der Weise angelegt, dass zwei ungleich lange, aber gleich breite Streifen mit den klebenden Flächen zur Deckung gebracht wurden, wobei an beiden Enden ein Stück Klebefläche vom längeren Streifen frei blieb, während in der Mitte die klebstofffreien Seiten nach aussen gekehrt waren, worauf der gedoppelte Heftpflasterstreifen von der linken Kinnhälfte schraubenförmig das Hinterhaupt umgreifend bis zur rechten Wange geleitet und an beiden Enden fixiert wurde. So gelang es, das Kinn kontinuierlich nach links und hinten zu ziehen. Während der ersten Minuten war dies schmerzhaft, doch war dies nur vorübergehend. Der Mund konnte dann in gerader Richtung, vielleicht auch eine Spur weiter als früher, geöffnet werden. Das Kauen blieb erschwert. Nach Abnahme des Verbandes trat die Verschiebung sofort wieder auf.

Allmählich aber wurde der Zug des Verbandes lästig empfunden, und da eine anhaltende Besserung durch ihn nicht zu erzielen war, schritt Herr Prof. Petersen am 12. VIII. 03 zur Resektion des Gelenkköpfchens. Es wurde ein ca. 4 cm langer Horizontalschnitt längs des Jochbogens gemacht und das Gelenk von aussen oben eröffnet. Die relativ reichliche Blutung deutete auf eine offenbar entzündliche Hyperämie in der Umgebung des Gelenkes, doch war kein deutlicher Erguss in demselben vorhanden. Der Gelenkkopf stand bei geschlossenem Munde auffallend weit nach vorne, aber auch bei geöffnetem nicht vor dem Tuberculum articulare. Er war sehr beweglich und konnte leicht nach rückwärts und oben in die Wunde gebracht werden, dann wurde er subperiostal reseciert. Im Gelenke selbst war kein Corpus liberum, auch keine Abnormität des Meniscus oder der Kapsel nachweisbar. Schluss der Wunde durch einige Silkwormnähte. Kleiner Deckverband und Fixierung des Gelenkes durch die eben beschriebene Heftpflastertour.

Vom 10. Tage ab systematische Bewegungsversuche, die anfangs schmerzhaft sind; später gelingt es, den Mund aktiv und passiv normal weit zu öffnen. Dabei zeigt sich eine kaum 1 mm umfassende Verschiebung des Unterkiefers nach rechts. Das Kauen harter Speisen ist noch schmerzhaft, sonst das Essen unbehindert. Da die Wunde fest und linear benarbt ist, wird Pat. am 29. VIII. 03 entlassen.

Am 29. IX. 03 Wiedervorstellung. Pat. giebt an, dass sie vor kurzem wieder eine starke aber schmerzlose Schwellung an der vorderen Hälfte der linken Wange hätte, die nach 6—7 Tagen verschwand. Die Operationsnarbe ist fest und linear. Der Mund kann vollständig geöffnet werden, bis die Zahnreihen ca. 3 cm auseinanderklaffen. Dabei stellt sich die untere jetzt schief von rechts oben nach links unten, doch nur in geringem Grade. Der linke Ramus ascendens mandibulae ist 5 cm, der rechte $5^3/_4$ cm lang. Das linke Kiefergelenk ist weder auf Druck noch bei Bewegungen schmerzhaft, wohl aber das rechte beim Kauen harter Speisen; letzteres wird erleichtert, wenn Pat. vom äusseren Gehörgang aus mit dem Finger gegen das Gelenk drückt. Am Hinterhaupte, etwa dem Aussenrande des Os occipitale entsprechend sitzt eine harte, kirschkerngrosse, rundliche, absolut schmerzlose Geschwulst dem Knochen breitbasig auf. Haut über derselben verschieblich, nicht verändert. (Gumma periostale? Osteom des Hinterhauptes?) Nirgends am Körper Zeichen von Lues. Pat. behauptet, die Schwellung vor 14 Tagen beim Kämmen des Haares entdeckt zu haben. Seither angeblich deutliches Wachstum.

7. XII. 03 zweite Wiedervorstellung. In der Zwischenzeit soll abermals eine Schwellung der linken Wange an derselben Stelle vorhanden gewesen sein. Eine Spur davon ist noch zu sehen. Die Geschwulst am Hinterhaupte ist vollkommen geschwunden. Das rechte Unterkiefergelenk ist weniger empfindlich geworden, das linke funktioniert völlig normal.

Pat. ist mit ihrem Zustande zufrieden. Sie kann bis auf sehr harte Speisen alles gut kauen.

Am merkwürdigsten ist bei diesem Falle die Thatsache der Kombination einer einseitigen, partiellen Kieferklemme mit einer parallelen Verschiebung des Unterkiefers nach der kontralateralen Seite beim Oeffnen des Mundes. Dass diese Störungen, wenn schon vielleicht auf ein einziges ursächliches Moment, z. B. ein Trauma, so doch gewiss nicht auf einen einzigen pathologischen Vorgang (z. B. eine Kieferluxation) zurückzuführen sind, geht wohl aus der zeitlichen Verschiedenheit ihrer Entstehung hervor, indem die Deviation des Unterkiefers erst später hinzutrat. Es dürfte sich daher empfehlen, beide Symptome getrennt zu besprechen.

Betreffs der Kieferklemme wäre zunächst zu entscheiden, ob sie eine myogene oder eine arthrogene war. Ersteres ist sicher auszuschliessen, da das Knacken im Gelenke, die Schmerzhaftigkeit desselben und andererseits die wenigstens für die wichtigsten Schliessmuskeln — Masseter und Temporalis — nachgewiesene Intaktheit durchaus dagegen sprechen. Das plötzliche Auftreten der Affektion und ihr ebenso unvermitteltes Verschwinden sind mit der Annahme einer Monarthritis (gleichviel, ob traumatica, luetica oder deformans) nicht vereinbar. Ebenso konnte mit Rücksicht hierauf schon vor der Autopsia in vivo bei der Operation das Vorhandensein eines parartikulären, das Gelenk deformierenden Tumors als Ursache der Funktionsstörung negiert werden. Gegen den Verdacht auf Corpus liberum liess sich einwenden, dass ein solches nicht ein wochenlang gleichmässig wirkendes Hindernis abgegeben hätte. Die Richtigkeit dieser Ueberlegungen wurde durch den Operationsbefund bestätigt.

So bleiben nur noch 2 Möglichkeiten: Luxation des Gelenkköpfchens oder des Meniscus. Erstere wurde bisher in 3 verschiedenen Formen beobachtet:

1. als komplete Luxation nach vorne (Normaltypus),

2. als komplete Luxation nach hinten (in früheren Jahrhunderten wiederholt beschrieben, doch neuerdings erst von Thiem der Vergessenheit entrissen),

3. als Luxatio submeniscoidea (nach Mathieu).

Bei einer kompleten Luxation nach vorne steht bekanntlich das Gelenkköpfchen mit dem Meniscus vor dem Tuberculum articulare, während die Zahnreihen in maximaler Entfernung fixiert sind. Im Falle der Einseitigkeit des Leidens pflegt die Beweglichkeit des Unterkiefers nicht absolut aufgehoben zu sein, doch ist das

Schliessen des Mundes stets sehr erschwert, das Oeffnen hingegen vollkommen unbehindert. Die Zahnreihen sind dauernd zu einander schief gestellt, nicht parallel verschoben. Bei einer kompleten Luxation nach hinten ist der Gelenkkopf unter dem äusseren Gehörgange nachzuweisen, die Zahnreihen sind fest geschlossen, die untere steht dabei hinter der oberen. Einseitige Luxationen dieser Art sind meines Wissens noch nicht publiciert, doch müsste auch hier der Gelenkkopf charakteristisch verlagert sein. Die Bewegungshemmung wäre ähnlich wie in unserem Falle, eine Verschiebung des Unterkiefers könnte nur nach der Seite der Verrenkung stattfinden. Eine komplete Luxation kommt also in unserem Falle nicht in Betracht.

Die Luxatio submeniscoidea, welche auf Grund der Schilderungen Monro's, Boyer's und Nélaton's von Mathieu mit Hilfe von Leichenexperimenten genauer analysiert und in ihren Einzelheiten studiert wurde, besteht darin, dass das Gelenkköpfchen beim Oeffnen des Mundes vom Meniscus nach vorne abgleitet und durch Interposition des letzteren an der Rückkehr in die normale Stellung gehindert wird. Je nach dem Umfange der Einklemmung, ist der Grad der pathologischen Verlagerung des Gelenkköpfchens und die Stellung, in welcher der Unterkiefer fixiert wird, verschieden.

Rückt das Gelenkköpfchen weit nach vorne, etwa an den vorderen Rand des Tuberculum articulare, dann klaffen die Zahnreihen weit auseinander, wie bei der kompleten Luxation nach vorne. Mathieu glaubte sogar, dass letztere äusserst selten sei und meist durch die Submeniscoidea vorgetäuscht werde, was sich allerdings als unrichtig erwies. Wird das Gelenkköpfchen nur wenig (manchmal nur um den Bruchteil eines Millimeters) nach vorne verschoben, dann kann der Unterkiefer bei nahezu oder ganz geschlossenen Zahnreihen festgestellt werden.

Tritt die Affektion einseitig auf, so resultiert nur dann eine Schiefstellung des Unterkiefers, wenn eine beträchtliche Dislokation des Gelenkköpfchens vorliegt. Die physiologische, durch die Luxation noch vermehrte Schlaffheit der Kapsel und der Bänder lässt meist eine gewisse Beweglichkeit zu, wobei jedoch der eingeklemmte Meniscus jede stärkere Rotation unmöglich macht. Auf diese Weise kann eine Kieferklemme zu Stande kommen, wie sie in unserem Falle zu beobachten war, und es ist kaum zu bezweifeln, dass nur die Annahme einer „habituellen, einseitigen Luxatio submeniscoidea mit abnormer Beweglichkeit in-

folge von Kapselerschlaffung" das in Frage stehende Symptom zu erklären vermag.

Bei so geringgradiger Dislokation des Gelenkköpfchens, bei welcher die funktionelle Störung wohl mehr auf der Lageveränderung des Meniscus beruht, könnte man füglich besser von einer Luxation des letzteren sprechen, doch ist dieser Ausdruck beim Kiefergelenke nicht gebräuchlich.

Im ersten Momente erscheint es vielleicht seltsam, dass bei der Operation keine Anomalie am Zwischenknorpel zu konstatieren war, allein es ist zu bedenken, dass man nach Eröffnung des Gelenkes die Schnittränder der Kapsel auseinanderziehen muss, wenn man in die Cavitas glenoidalis Einblick gewinnen will.

Dabei wird natürlich auch der Meniscus aus seiner Lage verschoben und man erhält ein ganz verändertes Bild, aus dem man keine Schlüsse ziehen kann.

Wie die Anamnese lehrt, kam die Luxation zum erstenmale, wie auch später meist dadurch zu Stande, dass das Mädchen einen grossen harten Bissen kaute. Sie öffnete dabei vermutlich den Mund übermäsig weit, wodurch das Gelenkköpfchen so stark nach vorne gehebelt wurde, dass es vom Meniscus abrutschte, weil dieser nicht ganz zu folgen vermochte; beim Zubeissen klemmte letzterer sich dann ein und verhinderte die Wiederherstellung des früheren Lageverhältnisses. Dieser Zustand blieb bestehen, bis der Meniscus — wahrscheinlich durch die Mahlbewegung beim Kauakte — aus seiner Einklemmung befreit wurde.

Die Lokalisation der Affektion auf der linken Seite erklärt sich aus dem Umstande, dass das Mädchen fast ausschliesslich auf dieser Seite kaute, da die rechten Molarzähne kariös waren. Durch wiederholte Luxationen wurde eine gewisse Disposition des Gelenkes zur Verrenkung geschaffen, so dass beim letztenmale schon eine unbewusste Bewegung im Schlafe (wahrscheinlich Gähnen) genügte, um ein Recidiv hervorzurufen.

Die kontralaterale Verschiebung des Unterkiefers parallel zur oberen Zahnreihe, die sich in unserem Falle beim Oeffnen des Mundes einstellte, gehört nicht zum Symptomenkomplexe der einseitigen Luxatio submeniscoidea; sie kann nur auf einer Komplikation derselben beruhen. Welcher Art dieselbe war, ist nicht leicht zu sagen. Wäre das Auftreten der Verschiebung mit einer Zunahme der abnormen Beweglichkeit verbunden gewesen, so hätte man vermuten können, dass die Konfiguration des Meniscus eine stärkere Rotation

in gerader Richtung verhindere und eine solche nur bei schräger Stellung des Gelenkköpfchens gestatte. Allein die Hemmung blieb unverändert. Ueberdies konnte man die Verschiebung relativ leicht korrigieren, was mir sehr gegen einen arthrogenen Charakter derselben zu sprechen scheint.

Die unverkennbare Aehnlichkeit mit der Mahlbewegung beim Kauakte deutet eher darauf hin. dass auch hier wie bei dieser im Wesentlichen eine Aktion des Muscul. pterygoideus externus vorliegen dürfte. An eine einfache Reflexkontraktur — etwa vom schmerzhaften Gelenke ausgelöst — ist dabei freilich nicht zu denken; denn eine solche wäre in der Narkose verschwunden, es muss vielmehr die Möglichkeit einer echten Myositis mit Infiltration und Verkürzung des Muskels erwogen werden. Diese konnte dadurch entstehen, dass sich die entzündliche Reizung des Gelenkes, welche die Luxation begleitete, auf den Muskel direkt fortsetzte, der sich ja bekanntlich an der Kapsel und dicht unterhalb des Gelenkköpfchens inseriert. Allein auch eine Entzündung des Muskels auf luetischer Basis, allerdings wohl von dem Trauma provociert, ist nicht ganz von der Hand zu weisen, zumal die kleine Geschwulst am Hinterhaupte, die so schnell entstand und ebenso rasch wieder verschwand, recht gummaverdächtig erscheint. Jedenfalls stimmt die bei der Operation zu Tage getretene Hyperämie in der Umgebung des Kiefergelenkes, sowie die zeitweilige Rötung und Schwellung der Haut über der Gegend der Fovea canina sehr wohl mit der Annahme einer Myositis des Pterygoideus extern. überein. Wenn letztere sich längs des Ligamentum pterygomandibulare und des Musc. buccinator nach vorne ausbreitete, so musste sie unterhalb des Auges an die Hautoberfläche gelangen und diese in der beschriebenen Weise verändern.

Ich möchte also die Diagnose dahin erweitern, dass in unserem Falle eine einseitige habituelle Luxatio submeniscoidea vorlag, kompliciert durch eine Myositis traumatica (event. luetica?) des Pterygoideus externus.

Die chirurgische Therapie richtete sich nur gegen die habituelle Luxation, deren störendstes Symptom, die Kieferklemme, durch die Resektion des Gelenkköpfchens prompt beseitigt wurde. Die Berechtigung dieses Eingriffes bei dem erwähnten Leiden erhellt schon aus der Thatsache, dass wir ein anderes, sicher wirkendes Mittel überhaupt nicht besitzen.

Dass nach der Operation auch die seitliche Verschiebung des Unterkiefers verschwand, ist wohl darauf zurückzuführen, dass der entzündete Muskel eine partielle Desinsertion erlitt und sein Einfluss auf die Bewegungen im Gelenke dadurch teilweise aufgehoben wurde. Die Myositis dürfte allem Anscheine nach fortbestehen, allein, da sie bisher keine Beschwerden verursacht, ist eine weitere Behandlung vorläufig unnötig.

Es ist mir eine angenehme Pflicht, meinem hochverehrten Chef, Sr. Excellenz Herrn Geheimrat Czerny für die Ueberlassung dieses Falles, Herrn Prof. Petersen für die freundliche Anregung zu dieser Publikation meinen verbindlichsten Dank auszusprechen.

Litteratur.

1) Albert, E., Lehrbuch der speciellen Chirurgie. 1898. Bd. 1. — 2) Ders., Verrenkung des Unterkiefers nach hinten? Wien. med. Wochenschr. 1892. Nr. 22. — 3) Bassini, Sul serramente delle mascelle. Ref. Centralbl. f. Chir. 1880. S. 724. — 4) Bayer, Ueber narbige Kieferklemme. Centralbl. f. Chir. 1888. S. 933. — 5) v. Bergmann, Zur Kasuistik der arthrogenen Kieferklemme. Langenbeck's Archiv. Bd. 45. S. 664. — 6) v. Bergmann-Bruns-Mikulicz, Handbuch der praktischen Chirurgie. 1903. Bd. 1. — 7) Bischof, Ein Fall von Luxation des Unterkiefers nach hinten. Münchn. med. Wochenschr. Nr. 31. — 8) Blasius, E., Ueber die Disposition der verschiedenen Gelenke zu Verrenkungen. Deutsche Klinik. Nr. 43. — 9) Braun, Ueber myogene Kieferklemme. Deutsche Zeitschr. f. Chir. Bd. 47. — 10) Gurlt, E., Beiträge zur Statistik der Frakturen und Luxationen. Monatsbl. f. med. Statistik u. öffentl. Gesundheitspflege. Nr. 1. (Beilage zur Deutschen Klinik. 1857.) — 11) Hackenbruck, Ueber interstitielle Myositis. Diese Beiträge Bd. 10. H. 1. — 12) Hamilton, F. H., Pract. Treat. on Fractures and Dislocations. Deutsch nach der 5. Aufl. v. A. Rose. 1877. — 13) Hartisch, J., Ueber Kasuistik und Therapie der habituellen Schulter- und Unterkieferluxation. In.-Diss. Halle. 1883. — 14) Henke, Th. J., Handbuch der Anatomie und Mechanik der Gelenke mit Rücksicht auf Luxationen und Frakturen. Heidelberg 1863. — 15) Heuckeroth, F., Mangelhafte Entwickelung beider Kiefer, kombiniert mit Verlagerung und gewohnheitsmässiger Verrenkung des Unterkiefers bei einer 18jähr. Patientin. Heilung. Ref. Centralbl. f. Chir. 1891. — 16) Hoffa, Frakturen und Luxationen. — 17) Honsell, Beitrag zur Kenntnis der diffusen luetischen Muskelentzündung. Diese Beiträge Bd. 22. H. 2. — 18) Hüter-Lossen, Grundriss der Chirurgie. 1882. — 19) König, Die Kieferklemme infolge von entzündlichen Processen des Kiefergelenkes und deren Heilung durch Gelenksresektion. Deutsche Zeitschr. f. Chir. Bd. 5. S. 28. — 20) Krönlein, Die Lehre von den Luxationen. Deutsche Chirurgie. 1882. — 21) Kulenkampf, Zur Operation der Kieferklemme. Centralbl. f. Chir. Bd. 12. — 22) Küster, Ueber die Ankylose des Kiefergelenkes. Langenbeck's

Archiv. 1888. Bd. 37. S. 723. — 23) Le Dentu, Ref. Centralbl. f. Chir. 1894. S. 52. — 24) Laquer, Ueber akute intermittierende Monomyositis interstitialis. Deutsche med. Wochenschr. 1896. Nr. 28. — 25) Maisonneuve, Nouvelles recherches sur la luxation de la machoire inférieure. Clin. chir. 1865. p. 505. — 26) Malgaigne, Traité de fractures et luxations. 1855. p. 288. — 27) Mathieu, Recherches expérimentales et crit. sur les luxations de la mâchoire. Arch. générales de méd. 1868. — 28) Mazzoni, C., Lussazione bilaterale del mascellare inferiore antica e irreducibile. Resezione dei 2 condili. Gaz. med. di Roma. Anno III. Nr. 4. — 29) Nélaton, Observation sur la luxation de la mâchoire infér. Rev. médico-chir. 1849. p. 284. — 30) Ders., Eléments de path. chir. 1847—1898. I—II. p. 806. — 31) Perier, Luxation du maxillaire inférieure. (Bull. de la Soc. de Chir. de Paris. Tome IV. Nr. 3.) — 32) Prehl, M., Zur Statistik der Luxationen der Gelenke. In.-Diss. Breslau. 1888. — 33) Schnitzler, J., Zur Frage nach der Existenz eines Kapselrisses bei der Kieferluxation. Centralbl. f. Chir. Nr. 46. 1891. — 34) Scriba, Beitrag zur Aetiologie der Myositis acuta. Deutsche Zeitschr. f. Chir. Bd. 22. S. 417. — 35) Seggel, R., Ein Fall von Kieferklemme bedingt durch interstitielle Myositis des Masseters. Deutsche Zeitschr. f. Chir. Bd. 51. 1899. — 36) Steiner, F., Ueber retroglenoidale Luxation und Subluxation des Unterkiefers. Arch. f. klin. Chir. Bd. 45. H. 3. — 37) Strauss, Ueber die sogenannte rheumatische Muskelschwiele. Berl. klin. Wochenschr. 1898. Nr. 5 u. 6. — 38) Thiem, Ueber Verrenkung des Unterkiefers nach hinten. Langenbeck's Archiv 1888. Bd. 37.

AUS DER

HEIDELBERGER CHIRURGISCHEN KLINIK

DES PROF. DR. CZERNY.

XXVIII.

Luxatio intrapelvica durch das Foramen ovale.

Von

Dr. **Richard Werner,**
Assistenten der Klinik.

(Mit 1 Abbildung.)

Unter einer Luxatio intrapelvica verstehen wir jede Form der Verrenkung des Oberschenkels, bei welcher der Femurkopf den Binnenraum des Beckens betritt.

Wohl hat Scriba diesen Ausdruck zunächst nur für einen Specialfall, nämlich für jene Abart der Luxatio suprapubica vorgeschlagen, bei welcher der Schenkelkopf so weit nach oben verlagert ist, dass er über den horizontalen Schambeinast hinweg in das Becken hineinragt, doch ist der Name nach dem Vorgange Albert's auch auf die sogenannten „centralen Luxationen" anwendbar, bei denen der Schenkelkopf nach Zertrümmerung der Pfanne in das Becken eindringt. Endlich müssen die „Luxationen durch das Foramen ovale" hier eingereiht werden, bei denen der Schenkelkopf gewissermassen auf einem von der Natur vorgezeichneten Wege in den Beckenraum gelangt.

Es sind bisher nur 2 derartige Verrenkungen publiciert, die erste von Thomas Barker in Barbacous (New-Granada) im Jahre 1854, die zweite von Albrecht Weber in Darmstadt im

Jahre 1901. Ein dritter Fall kam nun vor einigen Monaten in der Heidelberger chirurgischen Klinik zur Beobachtung.

Da Scriba's Luxationsform meines Wissens bisher im Ganzen 3mal gefunden wurde (von Scriba, Bartels und Robert) Katz vor kurzem nur 9 sichere und 2 „unsichere" centrale Luxationen aus der gesamten Litteratur zusammenzustellen wusste, so wäre unsere Luxation — einschliesslich der Fälle von Barker und Weber — die 17. Intrapelvica und unter diesen, wie erwähnt, die 3. per Foramen obturatum.

Zum erstenmale aber konnte hier mit Sicherheit festgestellt werden, auf welche Weise es dem Femurkopf ermöglicht wurde, sich durch das unter normalen Verhältnissen für ihn zu enge Hüftloch hindurchzuzwängen.

Des bequemeren Vergleichs halber ist es wohl angezeigt, der Krankengeschichte unseres Falles die Berichte Barker's und Weber's im Excerpte vorauszuschicken.

Bei Barker handelte es sich um einen 19j. Kellner, der am 17. X. 1854 durch Sturz vom Baugerüste einer Eisenbahnbrücke auf den Ufersand verunglückte. Er fiel aus einer Höhe von etwa 30′ auf die Innenseite seiner Schenkel und wurde auf die Seite geschleudert. Die Folge war eine beiderseitige Luxatio obturatoria. Beide Oberschenkel waren nach auswärts und vorne gerichtet, sowie stumpfwinkelig (fast rechtwinkelig) gegen das Becken gebeugt. Streckung war unmöglich, spitzwinkelige Flexion durchführbar. Sonst keine Verletzung nachzuweisen.

Rechts gelang die Einrichtung nach wiederholten Versuchen nach der Fergusson'schen Methode. Links waren die Bemühungen zunächst fruchtlos. Man fühlte Krepitation und ruckweise Bewegung, sobald man mit dem Extensionszuge nachliess. Als man endlich per rectum untersuchte, zeigte es sich, dass der Schenkelkopf durch das Foramen ovale in die Beckenhöhle durchgetreten war. Man fühlte dessen Mitbewegung bei Rotation des Oberschenkels. Darauf wurde letzterer stark flektiert, wobei der Schenkelkopf aus dem Foramen ovale herausschlüpfte, nach aufwärts (gegen den Kopf des Pat. zu) extendiert und dabei rotiert. Nach 15 Minuten gelang die Einrichtung. 10 Tage nachher war der Mann wieder arbeitsfähig.

Ganz anders verlief der Fall, über den Weber berichtet.

F. L., 44j. verheirateter Landwirt aus W. stammte aus gesunder, keinerlei Abnormitäten aufweisender Familie und hatte vollkommen normale Kinder. Er selbst aber war mit beiderseitigem Klumpfuss zur Welt gekommen. Im 4. Jahre wurde er mit Durchschneidung beider Achilles-

sehnen und Gipsverbänden behandelt, trug dann bis zum 10. Jahre Scarpa'sche Schuhe und war schliesslich vollkommen arbeitsfähig. Am 12. VI. 00 fuhr er mit einer schwer beladenen Karre über Feld; plötzlich wurde das Zugtier, das er lenkte, scheu und riss ihn so um, dass er auf seine rechte Seite zu liegen kam und das rechte Rad der Karre von hinten her ihm schräg über die Breite der linken Hüfte ging, um zwischen seinen Beinen weiterzurollen. Schmerzen hatte er erst beim Aufheben in der linken Hüft- und Leistengegend. Zu Hause liess der Mann sofort blutigen Urin und hatte noch 3 Tage lang Spuren von Blut im Harne.

Der 1/2 Stunde nach dem Unfalle vorgenommene erste Einrenkungsversuch verlief resultatlos und hatte sehr heftige Schmerzen in der linken Hüft- und Leistengegend zur Folge. Nach 4 Tagen zweiter Einrenkungsversuch. Der Oberschenkel wurde mit einem Handtuche breit eingewickelt und dann eine Ackerleine so fest um ihn geschlungen, dass sechs Mann an zwei zweiteiligen Strängen, die von dieser Umschlingung ausgingen, eine wirksame Extension auszuüben vermochten. 4 Männer besorgten die Kontraextension an 2 zwischen den Oberschenkeln durchgezogenen Handtüchern, 1 Mann fixierte das Becken. Der Pat. wurde auf einen mit Bettzeug bedeckten Tisch gelagert, tief chloroformiert und dann kräftig in extendierender und abducierender Richtung an seinem linken Oberschenkel angezogen. Auf Kommando wurde mit dem Zuge nachgelassen und diesen Moment benützte der Arzt, um das Bein „ruckweise in Adduktionsstellung" zu überführen. Da der Femurkopf nicht einschnappte, wurde noch ein Handtuch um den luxierten Oberschenkel gelegt und dieser von einem Manne während der Extension und Adduktion kräftig nach aussen gezogen. Auch dies half nichts, die Reposition wollte nicht gelingen. Man schreckte vor noch energischeren Eingriffen zurück und nahm von weiteren Einrichtungsversuchen Abstand.

Die Ursache des Misslingens suchte man in einer Interposition von Kapselteilen oder abgebrochenen Pfannenrandstücken. Man wurde indessen eines Besseren belehrt, als man den Mann nach einigen Wochen, nachdem er sich erholt und mit 2 Stöcken gehen gelernt hatte, behufs Feststellung seiner Invalidität in ein Darmstädter Krankenhaus brachte und daselbst eine Rektaluntersuchung vornahm. Nun liess sich konstatieren, dass „der ganze Schenkelkopf in der kleinen Beckenhöhle stand". Es wurde eine Röntgenaufnahme des Beckens angefertigt, welche den Palpationsbefund wenigstens insoweit bestätigte, als sie mit ihm nicht im Widerspruche stand. Eine exakte Bestimmung der Lage des Schenkelkopfes war durch die Photographie allein nicht möglich. Weber sagt diesbezüglich selbst: „Wenn das Skiagramm auch keinen Aufschluss darüber giebt, ob der Gelenkkopf vor oder hinter dem horizontalen Schambeinast steht, in welch' ersterem Falle man es mit einer Luxatio suprapubica zu thun hätte, so schliesst die Palpation, Rektaluntersuchung etc. dieses doch völlig aus".

Von Interesse ist das Resultat einer Untersuchung, welche nach einigen Monaten (am 29. XII. 00) vorgenommen wurde. Weber schreibt darüber folgendes: „Der linke Oberschenkel wird 15° abduciert, 20° flektiert und wahrscheinlich nicht nach aussen rotiert (es lässt sich dies wegen der abnormen Fussbildung — Klumpfussstellung 2. Grades — schwer feststellen). Die Flexion und Abduktion wird wirksam durch Senkung des Beckens in der sagittalen und frontalen Ebene korrigiert, und diese wiederum durch Lordose und Skoliose der Lenden- und Brustwirbelsäule ausgeglichen. Beine gleich lang; linker Oberschenkel 3 cm weniger Umfang als der rechte. Die linke äussere Hüftcontour ist statt konvex leicht konkav; die centrale Verlängerung der Achse des Femurschaftes weist nach dem Foramen obturat. Trochanter major nur undeutlich in der Tiefe und etwas nach vorne und unterhalb der Roser-Nélaton'schen Linie zu fühlen. Bei der Untersuchung per anum fühlt man deutlich den weit vorspringenden Femurkopf in dem vorderen Teile der linken kleinen Beckenhälfte, der alle Bewegungen, die man dem Oberschenkel erteilt, mitmacht. Dabei erscheint seine Oberfläche völlig glatt und keine der möglichen Bewegungen lässt auch nur eine Andeutung von Krepitation erzeugen. Pat. kann mit Schmerzen den Schenkel nicht ganz bis zur Senkrechten adducieren und strecken, ausserdem ihn schmerzlos bis zu einem Winkel von 45° beugen. Passiv kann das Bein gerade gestreckt werden, nicht aber nach innen oder nach hinten über die Mittellinie gebracht werden, ohne dass sich sofort ein federnder Widerstand einstellt. Die Beugung lässt sich bis fast 90° bringen, die Rotation umfasst nur etwa 15°. Anästhesien und Parästhesien im Bereiche der Nervi cruralis und obturatorius sind nicht vorhanden. Pat. geht schmerzlos und ohne Stock im Zimmer umher, wobei er obiges Verhalten des Beckens und der Wirbelsäule zeigt und kann sogar auf seinem luxierten Beine längere Zeit stehen. Wenn er im Freien zu thun hat, bedient er sich jetzt noch eines Stockes mit Krückgriff und kann damit ca. 1 Stunde marschieren." Die Hauptklagen des Pat. sollen damals dahin gelautet haben, dass seine Stellung keine so stabile sei wie früher, und dass er durch die Einschränkung der Beugung im linken Hüftgelenke in der Ausübung seines Schuhmacherhandwerkes nicht unwesentlich gehindert werde.

Die eigene Beobachtung ist folgende:

Die Verletzung betraf einen 19j., ledigen Taglöhner, Karl M. aus S., der am 21. März 1903 in obige Klinik gebracht wurde. Er gab an, aus gesunder Familie zu stammen und bisher nie krank gewesen zu sein. 2 Stunden vor der Aufnahme in das Krankenhaus sei er bei der Arbeit in der Fabrik R. verunglückt, indem ihm beim Abbruch eines grossen chemischen Ofens ein fast 2 m hoher, ungefähr $1^1/_2$ m breiter und etwa ebenso dicker Steinblock auf den Rücken fiel und ihn gegen einen Sandhaufen drückte. M. will bis zur Schulterhöhe, also mit Brust, Unterleib

und Beinen unter dem angeblich mindestens 200 Ztr. schweren Steine gelegen sein. Zwar sprangen sofort mehrere Arbeiter herbei, die den Block emporhoben und M. unter demselben hervorzuziehen versuchten, doch ehe dies ganz gelungen war, stürzte der Stein zum zweitenmale auf den Körper des Unglücklichen herab, diesmal allerdings nur die unteren Extremitäten unter seiner Wucht begrabend. M. wurde während des Vorganges nicht bewusstlos, doch vermag er immerhin über die genauere Stellung seines Körpers während des Unfalles keine ganz präcisen Angaben zu machen. Er glaubt, dass er beim ersten Auffallen des Blockes mit auseinandergespreizten, vielleicht auch etwas gekrümmten Beinen gegen den Sandhaufen gedrückt wurde. Hiebei will er sowohl an der Brust wie an der Hüfte einen heftigen Schmerz verspürt und ein deutliches Knacken vernommen haben. Anfangs hatte er Brechreiz und Schwindel, doch soll dies nach kurzer Zeit wieder vorüber gegangen sein. Der sofort gerufene Arzt konstatierte eine schwere Verletzung in der Gegend des rechten Hüftgelenkes und ordnete nach Anlegung eines Notverbandes die Transferierung des Pat. in die chirurgische Klinik an.

Status: Grosser, sehr kräftig gebauter, gesund aussehender Mann. Sensorium frei. Keine Shoksymptome. Die rechte Thoraxhälfte erscheint namentlich in ihrem oberen Anteile gegenüber der linken von vorne nach hinten abgeflacht und bleibt bei der Atmung deutlich zurück. Die Lateralfläche der rechten Thoraxwand zeigt eine diffuse Anschwellung von der Achselhöhle bis zur 7. Rippe reichend; die Haut ist daselbst reichlich suggilliert. Die Palpation ergiebt, dass die 2.—6. Rippe ungefähr in der Axillarlinie gebrochen ist. Bei der 2., 3. und 4. Rippe besteht eine mächtige Diastase der Bruchenden, indem die hinteren Bruchstücke stark vorspringen und die Haut vorwölben, während die vorderen in der Tiefe der Schwellung kaum zu tasten sind. Eine überaus schmerzhafte, faustgrosse, schwappende Geschwulst, über der die Haut ebenfalls blutunterlaufen erscheint, sitzt dem rechten unteren Schulterblattwinkel auf. Die Perkussion ergiebt über den geschwollenen Partien gedämpften, sonst allenthalben hellen, vollen Lungenschall, die Auskultation überall reines Vesikuläratmen. Herz in normalen Grenzen, Töne rein, Aktion regelmässig, Puls kräftig. Abdomen im Niveau des Thorax weich, tympanitisch klingend, nirgends druckempfindlich oder besonders resistent. Leber und Milz nicht vergrössert. Urin frei von pathologischen Bestandteilen.

Die Gegend des rechten Hüftgelenkes ist stark geschwollen und sugilliert. Das rechte Bein steht in Abduktion von 15—20°, in Flexion von ca. 10°. Rotationsanomalie nicht sicher nachweisbar. Von aktiven Bewegungen ist nur eine minimale Flexion möglich. Passiv ist eine Flexion bis ca. 40° und eine leichte Abduktion durchführbar. Die Beine zeigen keinen messbaren Längenunterschied. Der Trochanter springt rechts weniger stark vor als links und ist unter der kräftigen Muskulatur nicht mit voller Sicherheit abzugrenzen. Die Adduktorengegend zeigt

eine deutliche Anschwellung. Unterhalb der Adduktoren ist eine undeutliche derbe Resistenz zu tasten. In der Leistengegend ist kein Kopf zu fühlen. Dagegen fühlt man per rectum sehr deutlich eine flache Vorwölbung, welche die Bewegungen des Beines mitmacht, ca. 4 cm oberhalb des Anus. — Die Röntgenphotographie lässt erkennen, dass der Schenkelkopf durch das Foramen obturatorium hindurchgetreten ist und eine Fraktur des aufsteigenden Sitzbeinastes dicht unterhalb der Vereinigung mit dem Ramus descendens ossis pubis besteht. Die Bruchstücke stehen etwa $1^1/_2$ cm auseinander (s. Figur).

Klin. Diagnose: Luxatio femoris dextri obturatoria perforativa (intrapelvica) cum fractura rami ascendentis ossis ischii dextri. Fractura costar. II.—VI. dextr.

Behufs Einrichtung der Luxation wurde Pat. auf eine Matratze gelagert, chloroformiert, sodann das luxierte Bein im Hüftgelenke rechtwinkelig gebeugt und in dieser Stellung kräftig extendiert. Nun wurde der Schenkelkopf vom Rectum aus mit 2 Fingern nach aussen gedrückt, darauf das Bein adduciert, schliesslich einwärts rotiert und gestreckt. Unter hörbarem Knacken veränderte der Schenkelkopf seine Stellung; das Bein stand in Beugung, Adduktion und Einwärtsrollung fast völlig fixiert. Der Schenkelkopf war in der Tiefe der Glutaealmuskulatur durch Rotation nachweisbar; er hatte die Pfanne übersprungen. Es war eine Luxatio ischiadica entstanden. Nun wurde das Hüftgelenk rechtwinkelig gebeugt und kräftig nach oben gezogen. Sofort sprang der Schenkelkopf in die Pfanne, die Stellung des Beines wurde normal, seine Bewegungen nach jeder Richtung frei. Die Untersuchung per rectum liess nun fesstellen, dass die beiden scharfzackigen Bruchenden des Os ischii dicht unter der Rectalschleimhaut fühlbar waren, diese jedoch nicht verletzt hatten. Es wurde ein fixierender Stärkeverband bei leichter Ab-

duktion, Streckung und mittlerer Rotationsstellung des Beines angelegt. Die rechte Thoraxseite wurde wegen der Rippenbrüche durch einen Heftpflasterverband ruhig gestellt.

Der Verlauf gestaltete sich folgendermassen: Pat. hatte nur während der ersten Tage in der rechten Brustseite und wegen des Hämatoms am Rücken Schmerzen, hustete ein wenig Blut, doch kam es weder zu einer stärkeren Hämoptoe, noch zur Bildung eines Hämatothorax. Stuhl- und Urinentleerung waren unbehindert; im Harne waren nie pathologische Bestandteile (spec. kein Blut) nachweisbar. — Am 18. V. a. c., also genau nach 4 Wochen, wurde der Stärkeverband abgenommen. Das Hüftgelenk war vollkommen frei beweglich, auch extreme Beugung möglich, aber schmerzhaft; ebenso stärkere Abduktion und Rotation. Mehrere Tage hindurch wurde Pat. massiert und mit ihm Bewegungsübungen vorgenommen. Sodann stand er auf. Es zeigte sich jedoch eine auffallende Ermüdbarkeit beim Gehen und Stehen, sowie Schmerzen beim Treppensteigen, die hauptsächlich an der Innenseite des Oberschenkels lokalisiert wurden. Der Umfang des rechten Oberschenkels war um 3 cm geringer als jener des linken. An der Wade betrug die Differenz 1,5 cm. Die Untersuchung per rectum ergab, dass sich die Bruchenden des Os ischii kallös verdickt hatten, aber ohne Vereinigung dehisciert geblieben waren. Die Rippenfrakturen hatten sich indessen konsolidiert, die Hämatome resorbiert. Pat. konnte deshalb am 28. IV. 03 aus der Klinik entlassen werden.

Er stellte sich nach etwa 8 Wochen wieder vor und meldete, dass er noch immer dieselben Beschwerden habe wie früher, insbesondere am rechten Beine leicht ermüde. Objektiv war noch eine leichte Atrophie der Beinmuskulatur nachweisbar. Der Umfang des rechten Oberschenkels war um 2 cm, der des rechten Unterschenkels um 1 cm geringer als jener der korrespondierenden Stellen am linken Beine. Die Bruchenden des Sitzbeines waren in ein derbes Narbengewebe eingebettet, aber noch nicht knöchern vereinigt. Pat. wurde in ein orthopädisches Institut zur weiteren Behandlung überwiesen. Nach mehrmonatlicher, systematisch durchgeführter Bewegungstherapie wurde M. Mitte Oktober d. J. geheilt entlassen. Die Schmerzen beim Gehen, sowie die Muskelatrophien sind nun völlig geschwunden. Die Ausdauer hat sich auf ein physiologisches Mass gesteigert. Die Konsolidierung der Sitzbeinfraktur scheint definitiv nur durch bindegewebigen Callus erfolgt zu sein.

Alle drei Fälle haben das eine gemeinsam, dass in jedem derselben der Femurkopf durch das Foramen ovale in das Becken verlagert wurde. Im Uebrigen jedoch zeigen sie hinsichtlich der Aetiologie, der Symptome, der angewandten Therapie und des Erfolges derselben zum Teile nicht unbedeutende Verschiedenheiten. Gerade diese Mannigfaltigkeit der Erfahrungen ist ein günstiges Moment.

denn sie ermöglicht es, sich trotz der geringen Zahl der vorliegenden Beobachtungen ein gewisses Urteil über die wichtigsten klinischen Charaktere dieser Luxationsform zu bilden. Sehr instruktiv ist der Umstand, dass das Trauma, welches die Verrenkung hervorrief, in allen drei Fällen grundverschieden war. Im Falle Barker's war die Ursache der Verletzung ein Sturz aus beträchtlicher Höhe, wobei die Beine in abducierter Stellung auftrafen und der Oberkörper heftig zur Seite geschleudert wurde. Der nähere Mechanismus der Luxation ist wohl nicht zu eruieren, doch kam sie offenbar (wie Albert sich ausdrückt) durch „Beckenbewegung bei fixiertem Schenkel" zu Stande. Wahrscheinlich perforierte der linke Schenkelkopf das Foramen ovale deshalb, weil der Mann auf diese Seite fiel, leider ist dies nicht sicher gestellt. Ebenso ist die Komplikation, welche die Perforation ermöglichte, unbekannt. Durch die Rektaluntersuchung, welche nur bei bestehender Luxation, nicht auch nach erfolgter Reposition vorgenommen wurde, wäre wohl eine besondere Deformität oder Kleinheit des Schenkelkopfes entdeckt worden, dagegen hätte kein Urteil über die Beschaffenheit des knöchernen Rahmens, der das Foramen obturat. umschliesst, gewonnen werden können. Sehr verdächtig erscheint mir das Krepitationsgeräusch, welches zwar „den Reibungen des Kopfes auf dem Hüftlochrande zugeschrieben wurde", aber weit eher auf einen Bruch an einer Stelle des letzteren hindeutet. Das einzige Hilfsmittel, welches eventuell in der Lage gewesen wäre, eine Entscheidung zu bringen, die Röntgenphotographie, existierte damals (1854!) noch nicht.

Im Falle Weber's wurde die Luxation dadurch herbeigeführt, dass das Rad eines schweren Karrens den Schenkelkopf von hinten, oben, aussen nach vorne, unten, innen stiess und dabei die Hüfte durch Ueberfahren von der Seite und von vorne quetschte. Die Kraft griff daher so direkt am Gelenkkopfe an, als dies überhaupt möglich ist, im vollsten Gegensatze zu der früher beschriebenen, indirekten Wirkungsweise.

Es wäre nun wieder festzustellen, ob die Perforation in das Becken durch ein abnormes Grössenverhältnis zwischen Hüftloch und Femurkopf ermöglicht wurde, oder auf einen Beckenbruch zurückzuführen war.

Weber glaubte — wohl mit Recht — auf Grund eines Schattens, den das Röntgenbild oberhalb des Gelenkkopfes zeigt, und der etwa einer teilweisen Verlagerung des medialen Pfannenrandes in das

Beckeninnere entsprechen könnte, annehmen zu dürfen, dass eine Fraktur an der genannten Stelle stattgefunden habe. Er war aber so vorsichtig, die Beweiskraft der etwas unscharfen Photographie nicht als eine absolute zu betrachten.

Immerhin bleibt es, selbst wenn man die Berechtigung der Annahme eines Pfannenrandbruches koncediert, noch zweifelhaft, ob derselbe im Momente der Verrenkung durch die Wucht des Schenkelkopfes bei der Dislokation hervorgerufen wurde, oder erst später, nachdem eine gewöhnliche Obturatoria entstanden war, hinzutrat und dadurch die Perforation ermöglichte.

Der Einwurf Weber's gegen die Wahrscheinlichkeit einer einzeitigen Entstehung, dass nämlich in diesem Falle wohl der schwächere Pfannenboden früher gebrochen wäre, als der weit stärkere Pfannenrand, erscheint mir nicht als stichhaltig, denn die Kraft war ja von vornherein gegen letzteren gerichtet.

Die Möglichkeit einer zweizeitigen Entstehung muss aber zugegeben werden. Wenn nämlich der erste Stoss des Rades den Schenkelkopf auf das Hüftloch luxierte, dann konnte beim Ueberfahren der Hüfte durch das Gewicht des Karrens die Perforation des Foramen ovale bewirkt werden.

Nicht ganz auszuschliessen ist endlich die Vermutung, dass ein energisches Einrichtungsmanöver den Schenkelkopf in das Becken trieb. Ich habe hiebei insbesondere den nicht näher geschilderten ersten Einrenkungsversuch im Auge, nach dem so heftige Schmerzen auftraten. Dass schon vorher Hämaturie vorhanden war, ist kein sicherer Gegenbeweis, denn sie kann nach Hamilton bei der gewöhnlichen Obturatoria vorhanden sein und nach unserer eigenen Erfahrung bei der Intrapelvica fehlen.

Aehnliche Schwierigkeiten begegnen uns bei dem Versuche, den Mechanismus der Verletzung in unserem Falle festzustellen. Hier ist zwar kein Zweifel zu hegen, dass das Foramen ovale durch die Sitzbeinfraktur erweitert und durchgängig gemacht wurde, allein auch hier liegen dieselben beiden prinzipiell verschiedenen Möglichkeiten vor, wie in den anderen Fällen, indem es nämlich ebenso denkbar erscheint, dass die ganze Verletzung in einem Akte zu Stande kam, wie, dass die Sitzbeinfraktur unabhängig von der Luxation eintrat, sei es, dass letztere vorausging, dann das Sitzbein brach und der Schenkelkopf durch eine sekundäre Bewegung in das Becken geriet, oder, dass zuerst die Fraktur eintrat und die später erfolgte Luxation nun schon den Weg in das Becken erleichtert fand.

Jeder dieser Mechanismen setzt eine bestimmte Körperstellung während der verschiedenen Phasen des komplicierten Unfalles voraus und würde die genaue Kenntnis der Haltung im entscheidenden Momente sichere Rückschlüsse auf die näheren Vorgänge bei der Verletzung gestatten.

Leider sind, wie erwähnt, nur unvollkommene Angaben zu erhalten gewesen. Wir müssen uns daher mit Annahmen behelfen und können nur den Grad ihrer Wahrscheinlichkeit besprechen.

Denken wir uns zunächst, M. wäre vom Steinblocke einfach umgeworfen und dann in der beschriebenen Lage, d. h. mit abduciertem, auswärts rotiertem und gebeugtem rechten Beine von hinten aussen in die rechte Hüfte getroffen worden, so hätte, wie Hoffa zeigte, in dieser Lage schon ein „mässiger Stoss" genügt, um eine Luxation auf das Foramen ovale hervorzurufen. Nun war der Stoss in diesem Falle sicher ein sehr heftiger, und man kann sich daher sehr gut vorstellen, dass der Schenkelkopf mit ausserordentlich grosser Gewalt in das Foramen obturatorium eingepresst wurde, hiebei auf dasselbe wie ein Keil wirkte und den knöchernen Ring, der es umschliesst, an der schwächsten Stelle zum Bersten brachte.

Für diese Annahme spricht: 1) Die Angabe des Patienten, dass er gerade beim Auffallen auf den Sandhaufen Schmerzen in der Hüfte verspürte und ein Krachen hörte; 2) der Umstand, dass die von M. angegebene Stellung, in der er gegen den Sandhaufen gedrückt wurde, der bei dem geschilderten Vorgang vorauszusetzenden entspricht; 3) die Thatsache, dass eine isolierte Sitzbeinfraktur sehr selten vorkommt und hier gerade auf der Seite der Luxation zu Stande kam.

Was nämlich die Frequenz der Sitzbeinfrakturen betrifft, so sind in der Litteratur etwa 82 Fälle verzeichnet (nicht, wie Katzenelson irrtümlich herausrechnet: 94), worin jedoch alle möglichen Formen dieser Verletzung inbegriffen sind.

Es ist daher wohl recht unwahrscheinlich, dass der Bruch isoliert, unabhängig von der Verrenkung entstand. Immerhin müssen wir mit der Möglichkeit rechnen, und es sind unter dieser Voraussetzung noch folgende Mechanismen denkbar:

1) Der Mann wurde bei auseinanderstehenden Füssen von dem Steinblocke gegen den Rücken getroffen, der Stamm heftig nach vorne gebeugt und so das Becken gewissermassen aus seinen Verbindungen mit dem Oberschenkel herausgeschlagen. Dieser Modus findet nach Lossen sehr häufig bei den Verschüttungsluxationen

statt. Die Verrenkung wäre dann eingetreten, noch ehe der Körper zu Boden gedrückt wurde, doch hätte es in diesem Momente kaum zur Frakturierung des Sitzbeines kommen können, da es an einem entsprechenden Widerstande fehlte. Erst, als der Verunglückte gegen den Sandhaufen gepresst wurde, waren die Vorbedingungen hiezu erfüllt. Ueber die Entstehung dieser Form des Beckenbruches äussert sich Katzenelson[1]) folgendermassen: „Bei Wirkung der Kraft von hinten nach vorn auf das Kreuz-Darmbeingebiet sucht dieselbe das Kreuzbein in den Beckenraum hineinzuschlagen. Dies tritt selten ein und gewöhnlich wird früher eine Fraktur an den typischen Stellen der vorderen Beckenwand zu Stande gebracht." Nach den Experimenten Kusmins ist nur das Os ischii in der Gegend seiner Vereinigung mit dem Os pubis ein Prädilektionsort für Frakturen.

Nachdem einmal das Sitzbein gebrochen war, bedurfte es natürlich keiner grossen Gewalt mehr, um den Oberschenkelkopf in das Becken hineinzutreiben. Da er gerade von dem Foramen ovale stand, war schon ein mässiger Druck von hinten aussen hiefür hinreichend.

2) Stellen wir uns aber vor, dass sich die Beckenfraktur zwar auf die eben beschriebene Weise, aber als erster Akt, d. h. ohne vorherige Luxation ereignete, dann finden wir noch eine andere Möglichkeit für die Verrenkung in dem Umstande gegeben, dass der Oberkörper des Mannes beim Rettungsversuche emporgehoben wurde, während ihm der Steinblock zum zweitenmale auf die unteren Extremitäten fiel. Dabei wurde der rechte Oberschenkel aus dem Hüftgelenke buchstäblich herausgeschlagen und konnte nun das durch die Sitzbeinfraktur dehnbar gemachte Foramen ovale relativ leicht passieren.

Es hätte somit hier ein dem früher geschilderten Mechanismus teilweise entgegengesetzter Vorgang stattgefunden. Wie erwähnt, ist es nicht möglich, zu entscheiden, auf welche Art die Verletzung in Wirklichkeit entstand, doch scheint mir aus den bereits angeführten Gründen die Annahme einer Zersprengung des Sitzbeines durch den luxierten Oberschenkelkopf im Momente der Verrenkung als die plausibelste.

Die bei den besprochenen drei Fällen gemachte Erfahrung deutet wohl darauf hin, dass die Perforation durch das Hüftloch in das Becken aller Wahrscheinlichkeit nach stets infolge einer Komplikation der Verrenkung mit einem Beckenbruche am Rande des Foramen ovale

1) Deutsche Zeitschr. f. Chir. Bd. 41. S. 478.

zu Stande kommen, aber von der Art des Mechanismus, nach welchem die Luxation entsteht, unabhängig sein dürfte.

Was die Symptome anbelangt, so sind dieselben, soweit sie durch die äussere Untersuchung festgestellt werden können, jenen der gewöhnlichen Obturatoria sehr ähnlich. Auffallend war nur, dass sowohl im Weber'schen wie in unserem Falle jede Rotationsanomalie fehlte und auch die Flexion geringer war als sonst (20° resp. 10° statt 35°). Dafür fand Barker fast rechtwinklige Beugung und deutliche Aussenrotation.

Diese Verschiedenheit des Verhaltens erklärt sich offenbar daraus, dass der innere Teil des Ligamentum Bertini, dessen Spannung den Grad der Flexion und Aussenrotation bestimmt, in den erstgenannten Fällen ganz oder teilweise zerrissen war. Jedenfalls ist die Stellung des luxierten Beines zu inkonstant, um ein differentialdiagnostisch verwertbares Moment abzugeben.

Ebensowenig ist die Motilitätsbeschränkung im Hüftgelenke irgendwie charakteristisch.

Noch weniger kann man das Längenverhältnis zwischen der gesunden und der luxierten Extremität heranziehen. Ist man sich doch selbst bei der typischen Obturatoria darüber noch nicht einig, ob Verlängerung oder Verkürzung des Beines als die Regel anzusehen ist. Chelius, Bardeleben, Hüter-Lossen, Hamilton, Stetter, König, Albert u. A. behaupten ersteres, Malgaigne, Treub, Lauenstein, Hoffa u. A. das letztere.

Da nach den Angaben Weber's wie nach unserer Messung, welche nicht nur von der Spina ossis ilei anter. sup., sondern nach Riedinger's Rat auch von der Symphyse aus vorgenommen wurde, ein Längenunterschied zwischen den Beinen nicht konstatiert werden konnte, der Schenkelkopf aber doch gewiss höher stand als bei der typischen Obturatoria, so spricht dies wohl dafür, dass bei letzterer eine Verlängerung als die Norm anzunehmen ist.

Von grösster Wichtigkeit wäre endlich der Nachweis, dass der Schenkelkopf von der Schenkelbeuge aus nicht zu fühlen ist. Allein bei starker Schwellung ist ein negativer Befund bekanntlich durchaus unzuverlässig, so dass auch auf diese Weise kein sicherer Anhaltspunkt für die Differentialdiagnose gewonnen werden kann (cf. Desgranges).

Mehr als die äussere Untersuchung leistet die Palpation per rectum. Barker, der sie lange, bevor sie Squires in Amerika

(1861) und Treub in Deutschland (1882) empfahl, übte, konnte durch sie allein die Diagnose der Perforation des Schenkelkopfes in das kleine Becken stellen; in unserem Falle wie in jenem Weber's wurde dieses Ereignis ebenfalls durch sie erkannt, aber zur Sicherheit noch die Bestätigung durch die Röntgenphotographie hinzugefügt. Der Schenkelkopf ist allerdings auch bei der gewöhnlichen Obturatoria recht deutlich per rectum fühlbar, aber doch nie so drohend nahe unter der Rectalschleimhaut wie bei der Intrapelvica. Bei jüngeren Individuen hat man sich allenfalls vor einer Verwechslung mit einer Ischiadica zu hüten (cf. Treub), bei der man ihn auch tastet, doch ist dann wohl stets die Stellung der Extremität so charakteristisch, dass eine Differentialdiagnose nicht schwer fällt.

Ueber das Vorhandensein einer Fraktur des Hüftlochrandes und eventuell über den Sitz derselben wird die Rectaluntersuchung nur dann Aufschluss zu geben vermögen, wenn der Beckenbruch nicht zu nahe an der Pfanne sitzt. Meist wird es auch nötig sein, nach erfolgter Reposition zu palpieren, da es nur selten gelingen dürfte, neben dem Schenkelkopfe noch lockere Bruchstücke, eine Diastase im Sitz- oder Schambeine, oder gar Krepitation festzustellen. Misslingt also die Reposition oder ist eine Fraktur am Pfannenrande vorhanden, so wird selbst durch eine zweizeitige Rectaluntersuchung keine völlige Aufklärung über die Art der Verletzung zu erzielen sein.

Eine ungemein wertvolle Ergänzung der bisher besprochenen Methoden stellt die Photographie mit Röntgenstrahlen dar. Bei dem heutigen Stande der Technik ist sie so souverän, dass man im Notfalle die anderen Hilfsmittel entbehren könnte.

Eine gute Beckenaufnahme wird ohne Schwierigkeit erkennen lassen, ob der Schenkelhals hinter oder vor dem Schambeine verläuft, mit anderen Worten, ob eine Luxatio per foramen obturatum oder suprapubica vorliegt. Besonders scharfe Photographien, wie man sie durch Benützung von Blenden erhält, werden auch die Erkennung der Beckenbrüche vermitteln, selbst wenn sie vom Schenkelkopfe teilweise verdeckt sein sollten.

Schliesslich müssen wir noch erwähnen, dass der Nachweis von Krepitation bei Bewegungen des luxierten Oberschenkels für das Vorhandensein einer Knochenabsprengung am Hüftlochrande spricht. Bei der queren Sitzbeinfraktur in unserem Falle fehlte dieses Symptom.

Die Prognose der Verletzung ist eine recht gute, wenn, wie in den drei vorliegenden Fällen, keine ernsteren Komplikationen von Seite der Blase oder des Mastdarmes hinzukommen.

Gelingt die Reposition, so ist eine Restitutio ad integrum in Bezug auf die Funktion des Hüftgelenkes möglich. Nach unserer Beobachtung scheint eine Sitzbeinfraktur unter Umständen die Rückkehr der Gebrauchsfähigkeit des Beines beträchtlich zu erschweren, vor allem zu verzögern. Es liegt nahe, sich vorzustellen, dass ausgedehnte Läsionen des Pfannenrandes von noch unangenehmeren Folgen begleitet sein dürften und dauernde Ankylosen des Hüftgelenkes verursachen könnten. In dem Weber'schen Falle, wo eine solche Komplikation anscheinend vorlag, missglückte die Einrenkung; er kann daher nicht zum Vergleiche herangezogen werden. Dafür sehen wir bei ihm, wie relativ günstig sich die Gebrauchsfähigkeit des Beines selbst dann gestalten kann, wenn die Luxation sich als irreponibel erweist.

Ein wesentlicher Unterschied gegenüber der gewöhnlichen Obturatoria war nicht zu konstatieren. Wie bei dieser war die Stabilität etwas vermindert, die Beweglichkeitseinschränkung nur bei bestimmten Beschäftigungen hinderlich.

Ob dieses gute funktionelle Resultat bei allen Arten von Frakturen des Hüftlochrandes zu erwarten ist, mag dahingestellt bleiben.

Unter allen Umständen ist die Einrenkung der Luxation die wichtigste Indikation, welche zu erfüllen ist. Barker erreichte dieses Ziel dadurch, dass er das Hüftgelenk spitzwinkelig beugte und in dieser Stellung nach oben (gegen den Kopf des Patienten zu) anzog. Dadurch wurde der Gelenkkopf aus dem Foramen ovale herausgehebelt und konnte dann durch Rotationsbewegungen in die Pfanne gebracht werden.

Ein ähnliches Verfahren wandte Prof. Petersen in unserem Falle an, nur dass der 2. Teil desselben, die eigentliche Reposition, sich etwas komplicierter gestaltete. Sie war wohl wegen des weit kräftigeren Körperbaues des Patienten auch beträchtlich schwieriger. Erst wurde das Bein im Hüftgelenke rechtwinkelig gebeugt, um die nicht zerrissenen Kapselteile vollständig zu entspannen, sodann in dieser Stellung extendiert, um den Schenkelkopf aus dem Foramen ovale zu befreien, und diese Procedur durch Druck vom Rectum aus unterstützt, darauf adduciert, um den Femurkopf dem Pfannenrande zu nähern, schliesslich energisch einwärtsrotiert und gestreckt — in der Absicht, die Reposition in die Cavitas glenoidalis durch Hebelwirkung herbeizuführen. Da trat, wie bereits erwähnt, ein unerwartetes Ereignis ein, der Schenkelkopf übersprang die Pfanne, es entstand eine Luxatio ischiadica. Dieser Vorfall ist bekanntlich schon

häufig beobachtet worden, insbesondere bei der Middeldorpf-schen Hebelmethode, von der das von Prof. Petersen angewandte Verfahren eine den speciellen Verhältnissen angepasste Modifikation darstellt.

Middeldorpf schreibt folgende Bewegungsakte vor: 1. Beugung bis zum rechten Winkel; 2. Adduktion unter gleichzeitiger Fixation des Femurkopfes, indem z. B. der Oberschenkel mit einem Handtuche nach oben gezogen wird; 3. Innenrotation.

Da nun auf die Fixierung des Oberschenkelkopfes in unserem Falle verzichtet werden musste, um die Mobilisierung, welche durch die Einklemmung im Foramen ovale sehr erschwert war, zu erleichtern, war das Ueberspringen des Femurkopfes über die Pfanne von vorneherein besonders begünstigt. Während früher ein solches Ereignis als eine unbequeme Komplikation des Einrichtungsmanövers betrachtet wurde, hat neuerdings Goldmann die Ueberführung einer vorderen Hüftgelenksluxation in eine hintere oder umgekehrt sogar als Normalverfahren für die Einrichtung veralteter Luxationen empfohlen, weil eben hiedurch eine energische Mobilisierung erzielt wird, wie sie durch andere Repositionsmethoden, die eine derartige Transposition vermeiden, niemals zu erreichen ist.

Die Einrichtung scheint thatsächlich leichter von statten zu gehen, wenn man sie in 2 Akte zerlegt, von denen der erste in der Verlagerung des Schenkelkopfes zum Zwecke wirksamerer Mobilisierung, der zweite in der eigentlichen Reposition desselben in die Pfanne aus der neugeschaffenen sekundären Stellung besteht.

Der 2. Akt verlief bei uns ganz glatt, indem eines der ältesten und einfachsten Verfahren, der angeblich schon von Hannibal Parea geübte Zug in rechtwinkelige Beugestellung für die Reposition genügte.

Goldmann berichtet, dass seine transponierten Luxationen stets leicht einzurichten waren. Sollten weitere Erfahrungen in gleichem Sinne lauten, so wäre die Berechtigung der principiellen Transposition bei erschwerter Reposition nicht von der Hand zu weisen.

Von einer gewissen Bedeutung für die Mobilisierung des eingeklemmten Gelenkkopfes scheint auch das direkte Herausdrücken desselben aus dem Becken zu sein. Scriba erwähnt diesen Handgriff als 1. Akt der Einrichtung bei seiner Luxatio intrapelvica suprapubica. Dort musste der Gelenkkopf mit den Fingern über den horizontalen Schambeinast emporgehoben werden. In unserem Falle konnte man ihn vom Rectum aus

im Momente der Extension durch das Foramen ovale durchschieben. Notwendig ist dieses Manöver nicht, wenigstens nicht unter allen Umständen; dies zeigte Barker.

Die Frage, warum die Luxation, über welche Weber berichtete, sich als irreponibel erwies, ist nicht schwer zu beantworten. Ich glaube, dass nicht so sehr eine festere Einklemmung daran schuld war, als vielmehr der Fehler, dass bei gestreckter Haltung des Beines und in Mittelstellung extendiert wurde. Da musste sich ja der Schenkelkopf am Hüftlochrande verhaken. Bevor aber der Gelenkkopf aus dem Foramen ovale herausgezogen war, konnte eine Adduktion keinen Erfolg haben. Noch verkehrter war es, den Gelenkkopf durch Zug am Oberschenkel nach aussen dem Pfannenrande anzupressen. Diese Fehler werden vollkommen begreiflich, wenn man bedenkt, dass die Diagnose einer Perforation in das Becken eben nicht gestellt war.

Hiebei zeigte es sich, wie wichtig es ist, die Eigenart der Luxation, speciell ihren Unterschied gegenüber der gewöhnlichen Obturatoria zu erkennen, da der Erfolg der Therapie nicht unwesentlich von der Richtigkeit der Diagnose abhängt.

Es ist kaum glaublich, dass diese Form der Intrapelvica trotz der Häufigkeit der Obturatoria wirklich so selten vorkommt, wie es die spärliche Kasuistik vermuten lässt, vielmehr dürfte mancher Fall übersehen worden sein, und es steht zu erwarten, dass eine exaktere Untersuchung (Rectalpalpation!) und die Unterstützung durch die Röntgenphotographie die Zahl der Beobachtungen bald erhöhen wird.

Es ist mir eine angenehme Pflicht, meinem hochverehrten Chef, Sr. Excellenz Herrn Geh.-Rat Czerny, für die Ueberlassung des Falles, Herrn Prof. Petersen für die Anregung zu dieser Publikation meinen verbindlichsten Dank auszusprechen.

Litteratur[1]).

1) Albert, Lehrbuch der speciellen Chirurgie. Bd. 2. — 2) Allis, H., Old dislocation of hip, attempts at reduction followed by fatal hemorrhage. Annales of surgery. 1892. Ref. Centralbl. f. Chir. 1893. — 3) Bardeleben, Lehrbuch der Chirurgie und Operationslehre. Bd. 2. 1859. —

1) Als Ergänzung hiezu cf. Kasuistik der Luxatio obturatoria bei Weber. Luxatio per foramen obturat. In.-Diss. 1901.

4) Barker, Th. C., On a case of the simultaneous dislocation of both femora upon the obturator foramen etc. Americ. Journ. Med. Sc. Philad. 1854. Cit. nach Weber. — 5) Bartels, M., Traumatische Luxationen. Arch. f. klin. Chir. Bd. 16. S. 636. — 6) Bigelow, Mechanismus der Luxationen und Frakturen im Hüftgelenk. Deutsch von Pochhammer. 1873. — 7) Bird, Luxatio foramin. oval. rep. nach 14 Wochen. Lancet 1864. Cit. nach Lossen. — 8) Blasius, E., Ueber die Disposition der verschiedenen Gelenke zu Verrenkungen. Deutsche Klinik. Nr. 43. 1870. — 9) Boyer, Prager med. Wochenschr. 1880, cf. Weber, Luxatio per foramen obturat. S. 14. — 10) Bruns-Mikulicz, Handbuch der prakt. Chirurgie. 1903. Bd. 4. — 11) Busch, W., Beiträge zur Lehre von den Luxationen. Arch. f. klin. Chir. Bd. 4. H. 1. 1863. — 12) Chelius, Handbuch der Chirurgie. Bd. 1. 1857. — 13) Deprès, Luxation ovalaire ancienne de la cuisse. Reduction. Bull. de la Soc. de Chir. de Paris. Tome V. Nr. 2. — 14) Desgranges, Observation de luxation ovalaire. Gaz. hebd. Nr. 15. 1867. Ref. Centralbl. f. Chir. 1876. — 15) Ebner, Drei seltene Fälle von Luxationen etc. Sep.-Abdr. aus den Mitteil. des Vereines der Aerzte in Steiermark. 1883. Ref. Centralbl. f. Chir. 1883. — 16) Gurlt, E., Beiträge zur Statistik der Frakturen und Luxationen. Deutsche Klinik. 1857. Monatsbl. f. med. Statistik. — 17) Ders., Beiträge zur vergleichenden pathologischen Anatomie der Gelenkkrankheiten. Berlin 1853. — 18) Hamilton, F., Pract. Treat. on Fractures and Dislocations. Deutsch nach der 5. Aufl. von A. Rose. 1877. — 19) Helferich, H., Atlas und Grundriss der traumat. Frakturen und Luxationen. Lehmann's Handatlanten. — 20) Hoffa, Lehrbuch der Frakturen und Luxationen. — 21) Hüter, C., Zur Lehre von den Luxationen. Langenbeck's Archiv Bd. 9. S. 933. — 22) Hüter, Klinik der Gelenkkrankheiten. 1876. — 23) Hüter-Lossen, Grundriss der Chirurgie. Bd. 2. 1883. — 24) Katz, A., Centrale Luxation des Schenkelkopfes mit Darmruptur. Diese Beiträge Bd. 33. 1902. — 25) Katzenelson, Ueber die Frakturen des Beckenringes. Deutsche Zeitschr. f. Chir. Bd. 41. 1895. — 26) Kneer, Ueber 32 traumat. Hüftgelenksluxationen. Diese Beiträge Bd. 4. 1889. — 27) Kocher, Th., Die Analogien von Schulter- und Hüftgelenksluxationen und ihre Repositionsmethoden. Volkmann's klin. Vorträge. 83. 1875. — 28) König, Lehrbuch der spec. Chirurgie. 1885. — 29) Krönlein, Die Lehre von den Luxationen. Deutsche Chirurgie. Bd. 26. 1882. — 30) Kummer, I a-t-il allongement ou recourcissement de la jambe dans la luxation obturatrice etc.? Revue d'orthop. 1891. Nr. 2. — 31) Kusmin, Ueber Beckenfrakturen. Wien. med. Jahrbücher. 1882. — 32) Lauenstein, C., Ist bei der Luxatio obturatoria das Bein verlängert? Centralbl. f. Chir. 1889. — 33) Lawrence, Dislocation of the right femur into the obturator foramen in a child. Lancet. Sept. 1877. — 34) Lossen, Die Verletzungen der unteren Extremitäten. Deutsche Chirurgie. Bd. 65. — 35) Maclaren, Case of dislocation of the hip joint. Edinb. med. Journ. 1867. Ref. Virchow-Hirsch. 1867. Bd. 2. — 36) Malgaigne, Die Knochenbrüche und Verrenkungen. Deutsch von Burger. 1856. Bd. 2. — 37) Malmgren, Fall von Luxatio obturatoria etc. Centralbl. f. Chir. 1887. — 38) Niehans, D., Ueber traumat. Luxationen beider Hüftgelenke. Deutsche Zeitschr. f. Chir. Bd. 27. — 39) Packard, Double dislocation

of the hip. Philad. med. tiemes. 1880. Ref. Centralbl. f. Chir. 1880. — 40) Peltavy, Reduktion einer 6 Monate alten Luxation auf das Foramen ovale. Wien. med. Wochenschr. Nr. 47. — 41) Pollard, W., Simoltaneous dislocat. of both femora. (Bartholom. Reporter VIII.) Ref. Virchow-Hirsch Bd. 2. 1872. — 42) Powzoni, G., Luxation des Femur auf das Foramen ovale. Ref. Virchow-Hirsch. 1874. Bd. 2. — 43) Poulet, Luxation ovalaire ancienne etc. Bull. et mém. de la soc. de Paris. Ref. Centralbl. f. Chir. 1886. — 44) Prahl, M., Zur Statistik der Luxationen der Gelenke. In.-Diss. Breslau. 1880. — 45) Riedinger, J., Zur Frage der Veränderung der Längendimensionen des Beines bei der Luxation desselben im Hüftgelenke. Deutsche Zeitschr. f. Chir. Bd. 36. 1894. — 46) Schinzinger, Ueber Oberschenkelluxationen. Wien. med. Presse. 1880. — 47) Sédillot, Luxations traumatiques sous-pubiennes ou ovalaires du fémur etc. Gaz. d. hôp. d. Par. 1861. — 48) Squires, Cit. nach Hamilton: „Knochenbrüche und Verrenkungen". Deutsch von A. Rose. 1877. S. 697. — 49) Stetter, Compendium der Lehre von den frischen traumat. Luxationen. 1886. — 50) Stimson, Five cases of dislocation of the hip. New-York med. Journ. Vol. L. Ref. Centralbl. f. Chir. 1890. — 51) Weber, Luxatio per foramen obturat. In.-Diss. f. d. Heidelberger Fakultät. Darmstadt 1901. — 52) Wutzer, Ueber seltenere Formen der Schenkelverrenkung. Langenbeck's Archiv Bd. 6. 1865.

AUS DEM

AUGUSTA-HOSPITAL ZU BERLIN.

CHIRURG. ABTEILUNG: PROF. DR. F. KRAUSE.

XXIX.

Zur Pathologie und Therapie des Darmverschlusses[1]).

Von

Dr. **Wilhelm Braun,**
ehemaligem Oberarzt an der Abteilung.

Die über „Ileus" angehäufte, fast unübersehbare Litteratur spiegelt die Unvollkommenheit unseres chirurgischen Könnens und das Bedürfnis nach Fortschritten auf diesem Gebiet wieder. Immer noch geht auch von den frühzeitig zur Operation gelangenden Kranken mit Darmverschlusserscheinungen ein unverhältnismässig grosser Bruchteil trotz, oder — wie wir zugeben müssen — zum Teil auch infolge des operativen Eingriffes zu Grunde. Gerade der unglückliche Ausgang in scheinbar günstigen Fällen lässt die chirurgische Behandlung des Darmverschlusses und seiner Folgeerscheinungen immer wieder von neuem bedenklich und unbefriedigend erscheinen.

Es ist undenkbar, dass wir jemals alle an Darmverschluss oder gar an seinen Komplikationen leidenden Kranken heilen, denn der Darmverschluss und der Ileus bedeuten häufig nur den etwas beschleunigten Abschluss an sich bereits unrettbar zum Tode führender Erkrankungen. Auch ist häufig in den Stadien, in welchen noch

1) Teilweise vorgetragen in der Freien Vereinigung der Berliner Chirurgen. Sitzung vom 11. XI. 02. Ref. Deutsche med. Wochenschr. 1902. Nr. 51.

die Forderung nach einer operativen Behandlung erhoben wird, wegen der Ausdehnung des Ileussymptomenkomplexes keine Aussicht auf Erfolg mehr vorhanden.

Wir Chirurgen müssen unumwunden zugeben, dass unsere Leistungen hier wie in keinem andern Teile der Bauchchirurgie noch dringend verbesserungsbedürftig sind, und müssen es verständlich finden, dass unserer Kunst sowohl von den praktischen Aerzten wie von den internen Klinikern nur ein begrenztes Vertrauen auf diesem Gebiet entgegengebracht wird.

Sorgfältige Diagnostik, rechtzeitige Indikationsstellung, vorsichtige, der Art und dem Ort des Verschlusses, dem Verlauf und der Schwere des einzelnen Falles und der Eigenart des Kranken angepasste operative Massnahmen und scharfe Prognosestellung schützen uns am ehesten vor selbst verschuldeten Enttäuschungen und steigern die Leistungsfähigkeit unseres chirurgischen Handelns. Unleugbar ist in den letzten Jahrzehnten mancher Fortschritt in der Beurteilung der verschiedenen Formen des Darmverschlusses gemacht, der uns die Erfüllung dieser Forderungen bis zu einem gewissen Grade wenigstens ermöglicht. Die Betonung des Gesichtspunktes, dass nicht der Ileus, sondern bereits die verschiedenen, zum Ileus führenden Formen des Darmverschlusses angegriffen werden müssen, noch besser aber dem Zustandekommen des vollständigen Darmverschlusses vorgebeugt wird, hat klärend gewirkt. Es sind so vor allem klare anatomische Begriffe und Krankheitsbilder an die Stelle des Wortes „Ileus“ getreten.

Anderseits stehen wir beim Darmverschluss und Ileus einer ganzen Reihe von Fragen gegenüber, die noch wenig oder gar nicht in den verschiedensten Richtungen erforscht sind. Mancher Baustein muss noch herbeigetragen werden, bis wir zum Beispiel für die Pathogenese der verschiedenen Arten der Verschlüsse und ihrer Erscheinungsformen eindeutige Erklärungen haben, bis wir die eigentümlichen, reflektorischen oder reaktiven Herz, Vasomotoren und Centralnervensystem treffenden Folgeerscheinungen in ihrer Bedeutung einigermassen richtig abschätzen können, bis wir weiter die Bedeutung der Intoxikation und Infektion, des gestörten Gaswechsels und schliesslich die Bedeutung der Veränderungen der ganzen Darmfunktion bezüglich ihrer lokalen und ihrer Fernwirkung für den einzelnen wie für die Gesamtheit der Fälle einigermassen richtig abzumessen vermögen.

Unter Berücksichtigung dieser Thatsache ist es verständlich, dass viele unserer praktischen Massnahmen auf unsicherem Boden

stehen, und ebenso verständlich ist die Unsicherheit unserer Erfolge.

Der Einzelne kann zur Lösung dieser Frage und damit zur Besserung der Leistungen nur kleine Bruchstücke beitragen; nur durch die Zusammenfassung und den Vergleich der Einzelbeobachtungen und -erfahrungen und sozusagen der persönlichen Eindrücke kann eine Klärung der Ansichten und wirklicher Fortschritt erzielt werden.

Aus dieser Erwägung heraus ist diese Arbeit verfasst, und es liegt darin auch gewissermassen die Rechtfertigung für ihre Anordnung. Ich werde zunächst einige eigene Beobachtungen mitteilen, die zum Verständnis und zur Beurteilung gewisser ursächlicher Momente und Erscheinungen des Darmverschlusses von Bedeutung sein dürften.

Weiterhin will ich die für uns auf Grund differentieller und specieller Diagnose giltigen allgemeinen operativen Indikationen darlegen. Schliesslich werde ich die Gesichtspunkte entwickeln, welche für unsere allgemeinen und speciellen therapeutischen Massnahmen leitend sind. Hier will ich mich bemühen, besonders die Punkte hervorzuheben, die sich uns als wesentlichste aufgedrängt haben, und deren befriedigende Klärung uns am dringendsten notwendig erscheint. Gern lassen wir uns hier eines besseren belehren und sind dann bereit, andere Massnahmen an die Stelle der jetzt von uns geübten zu setzen.

Meine Ausführungen stützen sich auf die in Altona und Berlin von mir als Assistent des Prof. F. Krause beobachteten und zum grossen Teil selbst operierten Fälle, sowie auf die Gesamterfahrungen F. Krause's. Das Altonaer Material liegt mir nicht mehr so weit vor, dass ich darüber genauere zahlenmässige Angaben machen könnte. Es sei aber erwähnt, dass die Resultate in Altona im Grossen und Ganzen so wenig befriedigend waren, dass sich uns immer wieder von neuem das Bedürfnis nach Verbesserung aufdrängte. Die von April 1901 bis Juni 1903 von uns im Augusta-Hospital in Berlin behandelten Fälle verteilen sich folgendermassen (s. Tab. S. 763):

Meinem hochverehrten bisherigen Chef, Herrn Prof. F. Krause, bin ich zu grossem Danke für die vielfache Anregung bei dieser Arbeit und gütige Ueberlassung des Materials verpflichtet.

Zur Pathogenese und Symptomatologie:

Ich gebe hier nur einige Einzelbeobachtungen, welche mir allgemeineres Interesse zu verdienen scheinen. Ein interessantes Streif-

Art des Verschlusses	Zahl der Fälle		Gestorben			Diagnosticiert[1])					Darm-entleerung
	oper.	nicht oper.	oper.	Todesursache	nicht oper.	topisch ja	topisch nein	falsch	ätiologisch ja	ätiologisch nein	
Abschnürungen.	4	—	1	Herzschwäche.	—	3	1	—	4	—	2
Innere Einklemmung.	1	—	1	Peritonitis-Darmlähmung.	—	—	1	—	—	1	—
Invaginationen.	2	—	2	(1 Collaps. 1 Darmgangrän-Perit.)	—	2	—	—	1	1	1
Achsendrehung des Dünndarmes (bei eingeklemmter Leistenhernie).	1	—	—	—	—	1	—	—	—	1	—
Gallensteinileus.	1	2	1	Darmlähmung Herzschwäche.	—	—	3	—	1?	2	—
Mechanische Abknickung infolge Adhäsionen.	3	1[2])	1	Darmlähmung Herzschwäche.	—	3	1	—	4	—	3
Dünndarmverschluss bei Peritoneal-carcinose.	1	1	—	—	—	—	2	—	2	—	1
Mechanisch-entzündlicher Ileus.	1	1	—	—	—	2	—	—	2	—	—
Intermittierender Darmverschluss auf carcin. Basis.	5	—	2	Herzschwäche.	—	4	1	—	5	—	2
Verschluss des Dickdarmes durch Carcinom oder Striktur.	9	—	4	(3 Collaps-Herzschwäche 1 Carcinose-Inanition).	—	7	1	1	8	1	8
Atresia recti.	1	—	—	—	—	1	—	—	1	—	1
Sa.	29	5	12	—	—	23	10	1	28	6	18
	34										

1) Siehe S. 782.
2) Punktion und Wiederherstellung einer spontan nach Perityphlitis entstandenen, verlegten Kotfistel.

licht auf die Vorgänge bei der Entstehung der Invaginationen dürfte folgender Fall von traumatisch entstandener Invagination werfen. Er ist vor allem deshalb von Bedeutung, weil hier nicht die Paralyse, sondern der Spasmus einer Darmstrecke als ursächliches Moment mit Bestimmtheit anzusprechen war. Wie ich Nothnagel's Werk über die Erkrankungen des Darmes und Peritoneums (Specielle Pathologie und Therapie Bd. 17 II) entnehme, sind die Ansichten über den Entstehungsmodus der Invaginationen überhaupt noch nicht einheitlich. Die einen neigen mehr der sogenannten spasmodischen, die andern der sogenannten paralytischen Theorie zu, während eine dritte, von Besnier [1]) aufgestellte Theorie „weder Spasmus als erstes Moment anerkennt, noch eine Parese als erforderlich erachtet, sondern einen rein mechanischen Vorgang annimmt. Bei einer mässigen Kontraktion einer Darmstrecke soll diese einfach vermöge ihrer Schwere, wenn zufällig beschwerende Inhaltsmasse sich über ihr im Darmlumen befindet, in die tiefer gelegene hinein- oder hinabgleiten". Nothnagel selbst steht auf Grund seiner klinischen und experimentellen Erfahrungen auf dem Boden der spastischen Theorie, d. h. er nimmt einen spastischen Vorgang im Darm oder wenigstens den von Besnier angedeuteten Mechanismus in den meisten Fällen als das primäre an. Die Möglichkeit der Entstehung einer Invagination auf dem Boden einer Parese oder Paralyse einer begrenzten Darmstrecke will er für gewisse Fälle zwar nicht in Abrede stellen, hält aber diesen Modus für sehr selten.

Gerade die traumatisch entstandenen Invaginationen sind nach Nothnagel von anderer Seite als Hauptargument für die Existenz der paralytischen Form der Invagination herangezogen worden. Nothnagel erscheinen sie aber erstens bei ihrer geringen Zahl [2]) nicht beweisend für die Gesamtheit der Invaginationen. Zweitens hält er, wie er sagt, auch noch nicht für unanfechtbar ausgemacht, dass ein solches Trauma immer eine lokale Darmparese veranlassen muss.

Meine Beobachtung lässt die Nothnagel'sche Auffassung als durchaus berechtigt erscheinen. Ich gebe zunächst die Kranken-

1) Besnier, Des étranglements internes de l'intestin. Paris 1860. (Nach Nothnagel.)

2) Es wurden nach Leichtenstern's Statistik unter 593 Fällen nur 14 mal Kontusionen des Abdomens und 12 mal Erschütterungen des ganzen Körpers als ursächliches Moment angegeben.

geschichte des von mir noch in Altona (April 1901) in Vertretung von Herrn Professor Fritz König operierten Falles.

Pat., ein junger Schmiedegeselle, war seit mehreren Jahren mit einem linksseitigen Leistenbruch behaftet. Dieser Bruch war bis dahin nur einmal aus der Bruchpforte ausgetreten, konnte aber damals leicht reponiert werden. Nachmittags, 3½ Stunden vor der Aufnahme ins Krankenhaus, erlitt Pat. einen Hufschlag gegen die linke Bauchseite. Dabei trat der Bruch wieder hervor, eine Ohnmacht erfolgte nicht. Ein sofort vorgenommener Versuch, den Bruch zurückzubringen, blieb erfolglos; wegen heftiger Schmerzen im Leibe brach der Kranke die Arbeit ab, fühlte sich aber immerhin noch subjektiv so wohl, dass er mit der Bahn aus dem Vorort nach Altona fuhr. Auf dem Wege vom Bahnhofe zur Wohnung trat (etwa 1 Stunde nach der Verletzung) Erbrechen ein (Kaffee, wenig Kartoffeln). Die zunehmenden Schmerzen veranlassten den Kranken, einen Arzt rufen zu lassen, der die Ueberführung ins Krankenhaus veranlasste. Unter Benützung der elektrischen Bahn begab sich Pat. noch selbständig dorthin. Letzter Stuhlgang vormittags.

Status: Pat. befindet sich im Zustande starken Shoks. Kühle Extremitäten, blasses Gesicht, eingesunkene Augen. Er klagt über sehr lebhafte Schmerzen im linken Hypochondrium und ist sehr unruhig. Sensorium frei, Puls von wechselnder Stärke und Frequenz, zwischen 48 und 56, zeitweise aussetzend, bald sehr klein, dann wieder gespannt. ¼ Stunde später, kurz vor der Operation, Erbrechen von ca. 50 ccm übel riechender Speiseteile (Bohnen).

Ueber dem ganzen Bauch tympanitischer Schall, freier Erguss nicht nachweisbar. Abdomen etwas eingezogen, gespannt, sehr empfindlich, besonders links; keine Spur einer äusseren Verletzung. Scrotum zweimannsfaustgross, stark gespannt, besonders links. Rechts wölbt sich eine weiche, hühnereigrosse Bruchgeschwulst aus dem Leistenkanal vor; der übrige Teil des Scrotums wird durch eine aus dem linken Leistenkanal hervorgetretene, jetzt eingeklemmte Hernie ausgefüllt. Sie fühlt sich prall gespannt an, Perkussionsschall gedämpft, grosse Empfindlichkeit. Aeusserlich sind zwei Furchen über der Bruchgeschwulst sichtbar (Ausdruck von Darmkonturen).

Urin durch Katheterismus entleert, ist klar, frei von Albumen und Saccharum; Indikanprobe positiv. Im Rectum kein Blut. Wegen des ganz ausserordentlich bedrohlichen Allgemeinbefindens, welches durch die Brucheinklemmung allein nicht erklärt schien, wurde 4 Stunden nach der Verletzung die Hernio-Laparotomie vorgenommen, nachdem Pat. vorher Campherinjektionen erhalten hatte, ohne dass sich der Puls gebessert hätte.

1) Für die Ueberlassung dieses Falles zur Publikation danke ich auch an dieser Stelle Herrn Prof. Fritz König bestens.

Operation in Chloroformnarkose: Spaltung der vorderen Wand des linken Leistenkanals. Aus dem Bruchsacke fliesst ca. 1/4 Liter serösen, klaren, nicht riechenden Bruchwassers ab. Inhalt des Bruchsackes ist eine geblähte, spiralig gewundene Ileumschlinge, die blaurot cyanotisch aussieht, sich aber bald erholt. Die Mesenterialgefässe der eingeklemmten Partie sind stark injiciert, am Darm und Mesenterium einige linsengrosse Ekchymosen. An einigen Stellen sieht man prall gefüllte, geschlängelte Chylusgefässe. Da bei der Enge der Bruchpforte von dem bisherigen Schnitt ein Absuchen des übrigen Darmes nicht möglich ist, wird der Schnitt in einem nach rechts konkaven Bogen nach oben weitergeführt, wobei der laterale Rand des linken M. rectus abdominis auf etwa 6—8 cm freigelegt wird. Im Gegensatz zu den mässig geblähten (vielleicht schon gelähmten) Dünndarmpartien im Bereich der Einklemmung und ihrer weiteren Umgebung findet sich in der Gegend der Kontusionsstelle ein ca. 1/2 m langes, blassrosamarmoriert aussehendes Darmstück, das sich im äussersten, nach den beiden Enden zu allmählich etwas abnehmenden, tetanischen Kontraktionszustande befindet und anscheinend dem Jejunum angehört. Beim Vorziehen lässt der Kontraktionszustand nach und der Darm füllt sich mit dem nachrückenden, dünnflüssigen Inhalt bis auf eine in der Mitte gelegene, äusserst stark kontrahierte, nur kleinfingerdicke, derbe Stelle, welche zuerst den Eindruck eines Knotens im Darme machte, sich aber als Invagination herausstellt. Während in den übrigen Abschnitten der Spasmus während der Manipulationen nachliess, muss die Invagination erst mit festem Zuge zur Ueberwindung der umschnürenden Gewalt des Intussuscipiens gelöst werden. Die Länge des eintretenden Rohres der Invagination beträgt etwa 1/2—1 cm. Im Bereiche der Invagination zeigen sich keine Spuren von Verklebungen oder Belag, noch sonstige anatomische Veränderungen. Aus der Bauchhöhle fliesst während der Operation schätzungsweise 1/4 Liter seröser, klarer, dem Bruchwasser gleichender Flüssigkeit. Von einer Radikaloperation des Bruches wird Abstand genommen; Etagennaht des oberen Teiles des Laparotomieschnittes nach Einführung eines aseptischen Bindestreifens, der sofort mit Flüssigkeit durchtränkt wird. Der Puls hebt sich während der Operation auffallend; er wird voller, die Zahl der Schläge steigt auf 80.

Pat. schlief in der folgenden Nacht nach mehrmaligem Erbrechen nicht riechender Speisereste (Narkosenwirkung) gut ohne Morphium. Der am andern Morgen entleerte Urin war frei von Indikan, ohne Eiweiss und Zucker. Abends Abgang der ersten Flatus. Glatte Heilung.

Für die Entstehung der hier beobachteten Invagination dürfte demnach die Parese oder Paralyse der betroffenen Darmstrecke nicht herangezogen werden können; dagegen passt die folgende von Nothnagel auf Grund seiner Versuche am faradisch gereizten

Kaninchendarm zum Ausdruck gebrachte Anschauung über die Entstehung der pathologischen Invagination vollständig auf unsern Fall: „Den ersten Anstoss liefert eine energische, ringförmige, tetanische Kontraktion einer Darmstelle. Sie giebt den fixen Punkt ab, von dem aus die Einstülpung sich bildet. Letztere geht nun aber nicht in der Weise vor sich, dass die kontrahierte Stelle durch die Peristaltik der oberwärts gelegenen Strecke in die unterwärts gelegene hineingetrieben wird; vielmehr beginnt die Bildung in der Weise, dass durch die Thätigkeit der (wahrscheinlich Längs-) Muskulatur die zunächst unterhalb der spastischen Konstriktionsstelle gelegene Strecke über die kontrahierte Strecke nach aufwärts gezogen wird. Im Experiment vergrössert sich die Invagination ausschliesslich auf Kosten des analwärts gelegenen Darmes (wie man sich ausdrückt, auf Kosten der Scheide)".

In unserem Fall handelte es sich, wie noch besonders hervorgehoben sei, um einen weithin in krampfhafter Kontraktion befindlichen Darm mit gehemmter bezw. aufgehobener Peristaltik. Und zwar war die Kontraktion an der Stelle der Invagination am stärksten, während sie ober- und unterhalb im Bereich des spastisch kontrahierten Darmes geringere Intensität hatte.

Ob zum Zustandekommen dieses Darmkrampfes der Hufschlag allein genügt hat, oder ob der länger dauernde Incarcerationsreiz das Zustandekommen desselben in dem besonders erregten Darmteil begünstigt hat, muss ich unentschieden lassen. Ebenso bleibt es dahingestellt; ob die in der Nähe der Einklemmung gleichzeitig zu beobachtende Herabsetzung des Tonus auf den Einklemmungsinsult direkt oder auf reflektorische Vorgänge zurückzuführen ist. Auf jeden Fall schliesst, wie mehrere der gleich zu erwähnenden Fälle zeigen, lokaler Darmkrampf nicht Blähung und Herabsetzung des Tonus der Muskulatur anderer Darmstrecken aus, ja führt genau wie bei andern Arten des Darmverschlusses im zuführenden Darmteil zu starker Blähung.

Nicht nur als Stütze der Nothnagel'schen Invaginationstheorie ist also unser Fall interessant, er ist meines Erachtens weiter im Verein mit der von Rehn[1]) mitgeteilten Beobachtung als traumatisch entstandener Darmkrampf beachtenswert. Ausserdem dürfte er geeignet sein, die Berechtigung der von

1) Verhandlungen der Deutschen Gesellschaft für Chirurgie. 1900. I. S. 105 (Diskusion).

Heidenhain[1]) über Enterospasmus angestellten Betrachtungen zu zeigen. Ich möchte hierbei bemerken, dass nach Nothnagel's (l. c. p. 482) Ansicht „der Enterospasmus als selbständige Darmneurose und einzige Krankheitserscheinung bei sonst gesunden Individuen kaum je vorkommt". In den hier berührten und im Folgenden citierten Fällen, ebenso in Murphy's Fall wird dieser Forderung Nothnagel's entsprochen.

Heidenhain's Ausführungen sind im Original im einzelnen nachzulesen. Ich citiere aber seine Zusammenfassung (l. c. p. 216): „Mir scheinen die drei letzten Fälle klar zu beweisen, dass unter besonderen Umständen ein vollkommener Verschluss des Darmes, Dünndarm wie Dickdarm, durch Enterospasmus eintreten kann. Der Vorgang ist wahrscheinlich ein reflektorischer. In unserem ersten Falle hat der durch den Volvulus gesetzte Reiz, in dem Miller'schen die Dünndarmeinklemmung, im dritten Falle vielleicht der Spulwurm die Veranlassung zu der reflektorischen Kontraktur der Darmmuskulatur gegeben. Wenigstens sehe ich keine andere wahrscheinlichere Erklärung dieser merkwürdigen Beobachtungen".

Murphy[2]) fand bei einem Fall von Bleivergiftung nach 5 Tage andauernden Erscheinungen von Darmverschluss mit enormer Tympanie folgendes: Zunächst wurde aus der Regio hypogastrica eine vorher konstatierte, besonders stark erweiterte Schlinge herausgezogen, mit ihr kam eine ca. 20,5 cm lange, stark kontrahierte Strecke zum Vorschein, die einem soliden Strang von fast 1 cm Durchmesser glich und so steif wie ein Tau von dieser Dicke war. Eine organische Striktur war nicht vorhanden. Nachdem der Darm 10 Minuten der Luft ausgesetzt war, begann sich der Spasmus am oberen Ende zu lösen und langsam schritt die Erweiterung nach unten vor. Nach 20 Minuten bereits hatte die kontrahierte Strecke einen Durchmesser von 2½ cm; sie wurde dann zurückversenkt und die Bauchhöhle verschlossen; nach 3 Stunden Stuhlgang.

Rehn operierte einen Mann etwa 9 Stunden nach einer schweren Kontusion des Leibes. „Es waren Symptome vorhanden, dass man annehmen musste, es sei eine Darmruptur eingetreten. Anhaltender Collaps, ein frequenter Puls, starke Kontraktion der Bauchdecken, keine Blähungen! Ich habe eingeschnitten und war sehr erstaunt, dass meine Diagnose nicht bestätigt wurde. Der Befund war folgender: Ein Teil des S. romanum war in tetanischer Kontraktion von Fingerdicke, die kontrahierte Strecke bot einen ausserordentlichen Kontrast zu dem übrigen Darm. Sie entsprach übrigens der äusseren Gewalteinwirkung. Das war alles,

1) Arch. f. klin. Chir. Bd. 55. S. 211 und Verhandlungen der Deutschen Gesellschaft für Chirurgie. Bd. XXVI. 1897. I. 31; II, 117.

2) Deutsche Zeitschr. f. Chir. Bd. 45. S. 517.

was ich fand. Keine Spur einer Läsion an dem Darm. Ich habe natürlich wieder zugenäht, und der Pat. ist gesund geworden. Aber es war mir ein auffallender Befund. Ich möchte fragen, ob das anderwärts auch beobachtet worden ist."

Einen von Szumann im Anschluss an diese Mitteilung Rehn's berichteten Fall von drei Tage andauerndem, ohne bekannte Ursache entstandenem Ileus möchte ich wegen seiner Aehnlichkeit mit den anderen Beobachtungen hier kurz erwähnen. Bei der Operation fand sich unterhalb einer sehr stark aufgeblähten Darmschlinge ein etwa 20 cm langes, ganz undurchgängiges und wie ein Strang zusammengepresstes Darmstück, das während des Manipulierens an ihm von selbst durchgängig wurde, sich in einigen Minuten füllte und die normale Darmweite erreichte. Szumann glaubt, dass es sich mit grosser Wahrscheinlichkeit um eine spontan gelöste Invagination gehandelt habe, als deren Folge nur noch die Kompression des invaginiert gewesenen Stückes beobachtet wurde. Er meint, dass derartige Fälle nicht nur als Folgen von Darmspasmus, sondern auch als Folgen von Darminvaginationen mit spontaner Lösung des Invaginatum aus dem Invaginans gedeutet werden können, während die Undurchgängigkeit des komprimierten „im entzündlichen Reizzustand befindlichen Invaginatum zunächst bestehen geblieben, und erst durch die Manipulationen am Darm während der Operation beseitigt worden ist". Die Heilung des Falles nach der Operation erfolgte glatt und ungestört.

Meiner Ansicht nach kommt man bei der Erklärung dieses letzten Falles mit Rücksicht auf die schnelle Rückbildung der Darmanomalie bei der Operation, zumal da entzündliche Veränderungen, wie ich der Krankengeschichte entnehme, nicht nachgewiesen wurden, nicht ohne Zuhilfenahme eines primären oder sekundären Darmspasmus aus. Ob dieser Darmspasmus allein oder zusammen mit einer Invagination, wie in unserm Fall, die Erscheinungen gemacht hat, wage ich natürlich nicht zu entscheiden.

Hervorheben möchte ich, dass in all diesen Beobachtungen, nach z. T. Tage langem Bestehen der Erscheinungen, der Spasmus erst nach Eröffnung der Bauchhöhle, dann aber einige Male unter den Händen des Operateurs nachliess; in meinem Falle allerdings zunächst nur bis auf die stärkst erregte Stelle, nämlich die Invagination, während Heidenhain erst 48 Stunden später nach Injektion von $1^1/_2$ cg Morphium die als Folgen des Enterospasmus gedeuteten Erscheinungen schwinden sah.

Bei der Operation dürfte es auch nicht immer leicht sein, mit Sicherheit zu entscheiden, ob es sich um einen zwar starken, aber

noch physiologischen Kontraktionszustand einer Darmstrecke, z. B. um Kotballen, oder um einen pathologischen Spasmus handelt. zumal wenn man noch sonstige Veränderungen in der Bauchhöhle findet. Sicherlich kann ein derartiger Enterospasmus meist durch Medikamente, z. B. Morphium, Opium, Atropin, schliesslich durch die Chloroformnarkose gehoben werden. Infolge dessen ist es immer peinlich, wenn bei einer Operation, die in der Annahme eines mechanischen Darmverschlusses vorgenommen wird, nichts weiter als ein abnormer Kontraktionszustand des Darmes, — vielleicht aber nicht einmal dieser mehr — gefunden wird.

Gegen derartige. operative Enttäuschungen mag wohl in manchen der auf Spasmus beruhenden Fälle die rechtzeitige Beachtung der Erfahrungsthatsache schützen, dass ebenso wie bei dem auf hysterischer Grundlage entstandenen Darmverschluss [1]) das Allgemeinbefinden häufig auffallend wenig unter der schweren Störung der Darmfunktion leidet. Vielleicht lässt sich auch die gleichzeitige Verlangsamung des Pulses thatsächlich öfter bei der Beurteilung solcher Fälle verwerten. Ich komme hierauf nochmals zurück.

Ich halte Heidenhain's Ansicht für richtig, dass sich an diese Fälle von „Enterospasmus" eine Reihe (frischer) Fälle von Gallensteinileus eng anschliesst und zwar diejenigen, für welche der von Körte [2]) zuerst ausgesprochene und von einer Reihe anderer Autoren, z. B. Israel [3]) und Rehn [4]), anerkannte Entstehungsmodus: nämlich die krampfhafte, reflektorische, andauernde Kontraktion des Darmes um verhältnismässig kleine Steine, gültig ist. Gerade in diesen Fällen von Gallensteinverschluss können aber, wie Körte hervorhebt, sofort zu Beginn derart heftige Reizerscheinungen und ähnliche Symptome auftreten, wie wir sie bei Strangulationen und andern schweren akuten Darmverschlüssen zu finden gewöhnt sind und zwar schon zu einer Zeit, wo die Ernährung der Darmwand noch nicht gelitten hat und ohne dass eine lokale Peritonitis an der befallenen Darmstelle vorhanden gewesen wäre.

Da, wo eine rechtzeitige Rückkehr des gereizten, spastisch kon-

1) Schloffer, Ueber Ileus bei Hysterie. Diese Beiträge Bd. 24. S. 395.

2) Verhandlungen der Deutschen Gesellschaft für Chirurgie. Bd. XXII. 1893 (und Arch. f. klin. Chir. Bd. 46. 1893). I. S. 132; II. S. 167.

3) Ibid. I. S. 133 (Diskusion).

4) Verhandlungen der Deutschen Gesellschaft für Chirurgie. Bd. 28. 1899 II. S. 724.

trahierten Darmes zu geordneter peristaltischer Thätigkeit und die Fortbewegung des Fremdkörpers nicht zu Stande kommt, treten weiterhin die verhängnisvollen Cirkulationsstörungen und Entzündungsvorgänge in der Darmwandung und im Peritoneum und damit gleichzeitig der dem Krampf entgegengesetzte Zustand, die Darmlähmung, ein.

Anhangsweise möchte ich kurz zwei weitere Beobachtungen von Darmspasmus erwähnen, die immerhin eine gewisse Beachtung verdienen dürften.

Das eine Mal trat einige Tage nach einer zunächst gut überstandenen Magenresektion eine erhebliche Pulsverlangsamung und Erbrechen ein, so dass an einen Circulus vitiosus gedacht wurde. Stuhl fehlte. Das Allgemeinbefinden war dabei leidlich. Der Zustand dauerte einige Tage an. Etwa acht Tage post op. ergab die Palpation bei weichen Bauchdecken gleichzeitig eine Reihe spastisch kontrahierter Dünndarmschlingen. Später war normale Magendarmfunktion und normale Pulsfrequenz zu konstatieren.

Das andere Mal trat der Darmspasmus im Anschluss an die operative Läsion des erkrankten Rückenmarkes vorübergehend auf, um dann einer Parese Platz zu machen.

Es handelte sich um einen 32j. Mann, bei dem wegen Kompressionserscheinungen die Laminektomie vorgenommen war. Es fand sich eine ausgedehnte, auf das Rückenmark übergreifende Meningealtuberkulose des Dorsalteiles, welche zu einer geschwulstartigen Verdickung geführt hatte. Die Exstirpation war unmöglich; zur Feststellung des Befundes war das Rückenmark mehrfach berührt, von der Unterlage hochgehoben und eine Probeexcision vorgenommen worden. Etwa 30 Stunden nach der Operation konnte man durch die schlaffen Bauchdecken hindurch eine Reihe spastisch kontrahierter Dünndarmschlingen hindurchfühlen. Dies Phänomen war am nächsten Tage verschwunden, und wieder 2 Tage später liess sich eine mässig fortschreitende, ausgesprochene Darmparese und -Auftreibung konstatieren. Diese hatte sich bis zu dem 12 Tage später eintretenden Tode bereits wieder etwas zurückgebildet.

Vielleicht lässt sich auch in manchen der zu Darmlähmung führenden, mit Rückenmarksverletzung einhergehenden Fälle von Wirbelfraktur zunächst ähnlich wie hier für kurze Zeit ein Darmkrampf konstatieren. Es dürfte hierauf zu achten sein.

Auf die interessante Wechselbeziehung zwischen Spasmus des Darmes und Pulsverlangsamung bei dem zuvor erwähnten Kranken sei besonders hingewiesen.

Heidenhain sah bei zwei von ihm als „Enterospasmus“ angesprochenen Fällen Pulsverlangsamung, er betont aber, dass in dem einen (durch Volvulus der Flexura sigmoidea bedingten) Falle nicht sicher sei, ob das Individuum nicht auch in gesunden Tagen einen ungewöhnlich niedrigen Puls gehabt hat. Ebenso muss man immer bedenken, dass bei manchen Personen zeitweise auffallend langsame Herzthätigkeit besteht. Davor möchte ich gerade besonders warnen, bei Fehlen schwererer, sonstiger Erscheinungen aus der Pulsverlangsamung zu weitgehende Schlüsse zu ziehen und insbesondere operative Indikationen zu stellen.

Als Beispiel diene folgender von mir im August 1902 beobachteter Fall:

Ein 18j. Mann wurde am 1. IX. 02 im Augusta-Hospital aufgenommen. Er machte die Angabe, dass er wegen recidivierender Blinddarmentzündung anderorts zu wiederholten Malen im Laufe des letzten Jahres operiert sei und seit dem 24. VIII. lebhafte Schmerzen unterhalb des Magens empfände, und dass seitdem Stuhlgang nicht erfolgt sei. Das Abdomen war nicht aufgetrieben, man fühlte das etwas druckempfindliche, spastisch kontrahierte Coecum durch. Das Allgemeinbefinden war gut, bis auf den auf 42 Schläge verlangsamten, regelmässigen, kräftigen Puls. Da die Angaben des Pat. nicht zuverlässig erschienen und schwere Symptome fehlten, beschloss ich, trotzdem ich die unangenehme Empfindung hatte, vielleicht doch einer Darmstenose gegenüber zu stehen, abzuwarten. Es traten keine schwereren Symptome auf, dagegen auf Laxantien reichlicher Stuhl. Der Puls hob sich am 2. und 3. IX. auf 60, am 4. IX. auf 82 Schläge. Nach einiger Zeit wurde, nachdem uns brieflich mitgeteilt war, dass der Processus vermiformis, weil unverändert, seiner Zeit nicht entfernt sei, der Kranke aber weiter über Schmerzen klagte, die Radikaloperation vorgenommen, bei welcher sich auch jetzt nur geringe Veränderungen am Appendix zeigten. Auch am Coecum fand sich nichts abnormes.

In unserem Falle von traumatisch entstandener Invagination bestanden ebenfalls zugleich mit dem Darmkrampf auffallende Störungen des Pulses. Er zeigte eine erhebliche Verlangsamung, Störungen des Rythmus und mangelhafte Füllung. Auch Nothnagel nimmt an, dass eine Pulsverlangsamung vielleicht häufiger bei der Okklusion wahrnehmbar sein würde, wenn die Gelegenheit zu ärztlicher Beobachtung unmittelbar nach dem Auftreten des ersten Schmerzes öfter gegeben wäre. Vielleicht gehört in solchen Fällen, ebenso bei subkutanen Bauchkontusionen, auch der Darmkrampf zum Symptomenkomplex; bisher ist er allerdings noch nicht häufiger beobachtet worden, vielleicht nur, weil man nicht darauf achtete, mög-

licherweise aber, weil gewöhnlich erst nach seinem Abklingen operiert wurde. Dazu kommt die erschwerte Palpation infolge der Bauchdeckenspannung. Schon Leichtenstern, später Heidenhain und Nothnagel, hob die Wechselbeziehung zwischen Splanchnicus und Herzinnervation, d. h. dem Vagus als für das Zustandekommen des Shoks und damit der Pulsveränderung bedeutsam hervor und wies darauf hin, dass das Verständnis hierfür besonders den Untersuchungen Bezold's, Goltz's (Goltz'scher Klopfversuch), Bernstein's, Ludwig's und Asp's über die Beziehungen der Darmnerven zur Innervation des Herzens und der Gefässe zu verdanken sei. Eine derartige Reizung des Splanchnicus kann lokal Darmspasmus hervorrufen, während reflektorisch Pulsverlangsamung, Blutdruckherabsetzung und eine schwere Depression im Bereiche des Nervensystems ausgelöst wird.

Einen weiteren hierher gehörenden Fall aus seiner Altonaer Privatpraxis stellte mir Herr Professor Krause zur Verfügung.

Es handelte sich um einen Fall von Dünndarmstrangulation bei einer 58j. Frau, bei welcher erst nach 7tägigem Bestehen chirurgische Hilfe in Anspruch genommen wurde. Hier war innerhalb der ersten 12 Stunden vom Hausarzt ein schwerer Collaps, kalte Haut und ein harter Puls von 54 Schlägen beobachtet. Einige Stunden später betrug die Pulsfrequenz gegen 80, das Aussehen war weniger verfallen. Am zweiten Tag stieg die Frequenz auf 120 und hielt sich auf dieser Höhe. Am gleichen Tage trat auf Einlauf eine blutige Ausscheidung, keine Kotentleerung auf. Die Palpation ergab rechts unterhalb des Nabels, von der Blinddarmgegend nach der Mitte gehend, aufgeblähten Darm. Auf Druck trat der Darm etwas reliefartig hervor. Am 6. Tage Erbrechen von fäkulentem Geruch, Singultus und mässiger Meteorismus. Vor der Operation war trotz des vorgeschrittenen Stadiums bei 120 Puls und fäkulentem Mageninhalt eine wurstförmige, nach der Symphyse gehende, aber diese nicht erreichende, prall elastische Schwellung zu konstatieren. Durch Schnitt in der Ileocoecalgegend wurde das Hindernis freigelegt: Ein ca. 50 cm langer Teil des Dünndarmes war — in mehreren Schlingen aufgerollt —, durch einen Netzstrang stranguliert. Die Schlingen sahen blaurot aus, zeigten fibrinöse Beläge; die Oberfläche war an dieser Stelle sammtartig matt. Der Dünndarm oberhalb des Hindernisses war stark gebläht (wie eine starke Mannesfaust). Der Netzstrang wurde doppelt unterbunden und durchtrennt. Die geblähte Schlinge wurde während der Bauchnaht draussen gelassen, um zu sehen, ob sie sich kontrahierte. Zum Schluss war sie sehr zusammengefallen, trotzdem wurde sie wandständig eingenäht, um eventuell bei drohender Herzlähmung die Eröffnung vornehmen zu können.

In den nächsten Tagen gingen Blähungen und Stuhlgang ab, der Puls blieb hoch (120). 4 Tage post operationem Exitus. Autopsie verweigert.

Pulsverlangsamung, aber einhergehend mit wechselnder (manchmal erhöhter) Spannung, wechselnder Füllung und leichter Unregelmässigkeit, habe ich auch in mehreren Fällen von beginnender progredienter Peritonitis bei Appendicitis gesehen. Ich glaube, dass das Auftreten dieser Erscheinung beim Fehlen sonstiger schwerer Erscheinungen auf den Ernst der Situation hinweist und damit gewissermassen eine Mahnung zur Operation bildet. Ich möchte der Wichtigkeit der Erscheinung wegen Lennander[1]) citieren, der zwar keine Pulsverlangsamung, aber immerhin andere beachtenswerte Veränderungen des Pulses beobachtet hat. Er sagt: „Beim Beginn der Peritonitis pflegt der Puls gespannt zu sein. Die vermehrte Spannung ist ein Zeichen eines vermehrten Blutdruckes, der verursacht wird durch vermehrten intraabdominalen Druck infolge eines beginnenden Meteorismus und infolge einer bei beginnender Peritonitis gewöhnlichen tonischen Kontraktion eines grösseren oder kleineren Teiles der Bauchmuskulatur. Die Spannung des Pulses dauert fort, bis das Herz vergiftet oder degeneriert ist (Toxinaemie, Mikrobämie), oder bis der Meteorismus so zugenommen hat, dass der Blutstrom zum Herzen vermindert zu werden beginnt durch Kompression der Venen und der grossen Lymphwege und durch Verschiebung des Diaphragmas nach oben. Damit sinkt der Blutdruck, und die Spannung des Pulses wird immer geringer.

Ein Puls von 70—80—90 Schlägen und von guter Beschaffenheit hindert nicht, dass sich eine eitrige Peritonitis im grösseren Teile des Bauches finden kann. Nach einigen Stunden kann die Pulsfrequenz schon 110—120 betragen. Es ist gewöhnlich, dass Patienten während der Rekonvalescenz von Peritonitis — und das gilt sowohl für nicht operierte, wie für operierte Patienten — eine Zeit lang eine besonders niedrige Pulskurve zeigen, 60—50—48, ja 44—42 Schläge in der Minute. Verfasser hat diese niedrige Pulszahl bei Rekonvalescenten beständig prognostisch günstig gefunden, kann aber den langsamen Rhythmus der Herzthätigkeit nicht erklären. Er glaubt nicht, dass er nur durch die Bettruhe und beschränkte Diät verursacht werde, sondern denkt an eine Toxinwirkung etc.“

Es dürfte vielleicht auch hier dem Splanchnicus eine Be-

1) Deutsche Zeitschr. f. Chir. Bd. 63. S. 37.

deutung beim Zustandekommen dieser Erscheinungen beizumessen sein, jedoch sind zur Entscheidung dieser Frage genauere Beobachtungen und experimentelle Untersuchungen nötig.

Lokale Darmsymptome.

Auf die Symptome der verschiedenen Arten der Okklusionen will ich hier nicht im einzelnen eingehen, ich möchte nur das, was wir von lokalen Darmsymptomen gesehen haben, kurz berühren. Von diesen hat beim akuten Strangulationsverschluss der sogenannte „lokale Meteorismus", bei der Invagination der Nachweis des Invaginationstumors und bei der auf dem Boden der Stenose langsam entstandenen Obturation die Darmsteifung die grösste Bedeutung.

Der „lokale Meteorismus" nach v. Wahl bildet nach den zahlreichen bestätigenden Beobachtungen das klassische Symptom des Volvulus und zwar vor allen des Volvulus der Flexura sigmoidea. Eigene, charakteristische, entsprechende klinische Beobachtungen kann ich hier nicht mitteilen, da ich zufällig keinen Volvulus der Flexur zu Gesicht bekommen habe, und die von mir beobachteten Torsionen im Bereich des Dünndarmes das Symptom nicht deutlich erkennen liessen. Bei dem S. 881 genauer erwähnten Falle von Abschnürung, der gleichzeitig mit Torsion einherging, war aber immerhin die strangulierte geblähte Schlinge durch die Bauchdecken erkenn- und fühlbar. Bei meinen Fällen habe ich ebenso wie Zeidler[1]) von der Feststellung einer fixierten, resistenten Schlinge wichtigere Aufschlüsse als durch die Konstatierung einer lokalen Darmblähung erhalten; und zwar habe ich dabei besonders wertvolle Befunde bei der Vaginal- und Rectaluntersuchung gewonnen. So hatte ich Gelegenheit, bei Strangulation (s. S. 798) eine genaue lokale Diagnose zu stellen, weil sich vom Rectum aus die ziemlich kleine, nicht sonderlich geblähte, aber resistente und dickwandige strangulierte Dünndarmschlinge am Beckeneingang palpieren liess. Man konnte also hier weniger von der Feststellung einer meteoristisch geblähten, als von der Feststellung einer fixierten und pathologisch veränderten Schlinge, die nicht auswich, sprechen. In den beiden S. 785 citierten Fällen von äusserst akut verlaufener Invagination war ebenfalls eine Feststellung und genaue Lokalisierung der Invaginationsgeschwulst in der Bauchhöhle durch die rectale Untersuchung möglich. In dem einen dieser Fälle, bei einem kleinen Kinde, waren die Bauchdecken bis auf eine leichte Span-

1) Grenzgebiete der Chir. und Med. Bd. V. S. 579.

nung der linksseitigen platten Bauchmuskeln weich und eindrückbar. Der aus Ileumschlingen, Coecum und Kolonteilen bestehende, vollständig links unten vom Nabel gelegene Invaginationstumor, liess sich ohne Schwierigkeit dem durch den erschlafften Sphinkter ins Rectum eingeführten kleinen Finger entgegendrücken. Im zweiten Falle war zwar wegen des starken Meteorismus keine bimanuelle Untersuchung ausführbar, jedoch gelang es, mit dem Zeigefinger vom Rectum aus an eine derbe, resistente Schlinge zu stossen, welche ins kleine Becken rechts über der Linea innominata herabhing. Weiter wurde uns in einigen Fällen indirekt durch Nachweis von Veränderungen in dem einen Parametrium, durch die eine lokale Darmabknickung und Verlegung bedingt wurde, die Lokalisation ermöglicht.

Ich halte es nicht für richtig, dass der Operateur aus Furcht vor einer Infektion der Bauchhöhle in dringenden Fällen unmittelbar vor der Operation die Rectaluntersuchung unterlässt. Diese Unterlassung und damit der Verlust einer topischen Diagnose steigert die Gefahr des operativen Eingriffes ganz bedeutend und kann für den Kranken verhängnisvoll werden. Bei nötiger Sorgfalt ist meiner Ansicht nach auch dann eine, soweit es das praktische Bedürfnis verlangt, vollständige Desinfektion möglich.

„Das plastische Hervortreten tetanisch gesteifter Schlingen über das Niveau des Abdomens und gesteigerte peristaltische Bewegungen", nach Nothnagel das sichere Symptom der chronischen Stenose. haben wir mehrfach bei Abknickungen im Bereich des Dünndarmes und häufig bei totalem Dickdarmverschluss durch Tumor beobachtet und dadurch allein, vor allem aber durch die gleichzeitige Palpation eines Tumors vom Rectum oder von den Bauchdecken aus die Passageunterbrechung richtig lokalisieren können. Ich greife zunächst eine Beobachtung heraus, welche aus dem besondern Grunde wichtig ist, weil der Tumor eine erhebliche Verlagerung erfahren hatte.

Bei dem 42j. Kranken, der seit 5 Wochen an schweren Stenosenerscheinungen und seit 5 Tagen an völligem Darmverschluss litt, war die in wilder, peristaltischer Bewegung befindliche Flexura sigmoidea, an deren rectalem Ende sich ein sehr kleines, aber totalen Verschluss bedingendes Carcinom befand, — wie wir bei der Operation sahen. — geradezu wie ein Keil ins kleine Becken getrieben. Die Spitze des Tumors war infolgedessen vom After aus in einer Entfernung von $6^1/_2$ cm zu fühlen, die Wandung des nach unten gedrängten Rectum in Falten gelegt, so dass man fast den Eindruck einer Invagination hatte. Bei der Operation

zog ich die auf's äusserste überangestrengte, braunrote, brüchige Flexur aus dem Becken hervor und lagerte sie in toto samt Tumor vor. Die Bauchhöhle wurde durch Tamponade geschützt, Colon pelvinum und Uebergang zum Colon descendens zwecks leichterer Durchquetschung des Spornes und um ein Auseinanderweichen zu vermeiden, mit ein paar Nähten aneinanderfixiert und eine Schrägkanalfistel angelegt. Die Muskulatur der Flexur war hier sicherlich schon am äussersten Rande der Leistungsfähigkeit angelangt; sie war bereits so brüchig, dass kaum einige provisorische Nähte mehr in ihr hielten; und trotz dieser schweren Veränderungen der Wandung doch noch die stürmische, fruchtlose Peristaltik!

In einem andern Falle von kompletem Darmverschluss bei einem Herrn von 69 Jahren, in welchem die Steifung der gewaltigen Flexur ebenfalls trotz des starken, allgemeinen Meteorismus deutlich hervortrat, konnte ich vor der Operation ohne Narkose eben mit dem Finger den unteren Pol eines Tumors in der Höhe des Promontoriums erreichen. Dies war besonders wichtig, weil eine grosse, irreponible, linksseitige Leistenhernie gleichzeitig bestand. Bei der Operation liess sich feststellen, dass der Sitz des Tumors dem Uebergang von Flexur in Colon pelvinum entsprach. Es wurde ein Anus sigmoideus angelegt. Bei einer nach Zurückgehen der Verschlusserscheinungen vorgenommenen erneuten Exploration war der Tumor ohne Narkose nicht mehr vom Rectum aus palpabel, in Narkose nur durch Gegendrücken von oben bei starkem Heraufdrängen des Fingers. Für eine Exstirpation erschien er, weil zu wenig verschieblich, nicht geeignet. Der Pat. erholte sich und befand sich noch längere Zeit nachher mit seinem Anus arteficialis in gutem Zustande.

Dass man aber auch in der Deutung einer solchen Darmsteifung lokal diagnostischen Irrtümern verfallen kann, lehrte uns folgende Beobachtung.

Bei einem älteren Manne wurde eine der Lage nach genau der Flexura sigmoidea entsprechende, gesteifte, starke Dünndarmschlinge für die Flexur gehalten und infolgedessen, trotzdem wegen des Fehlens einer Steifung oder Blähung im Bereiche der normalerweise vom Colon transversum eingenommenen Bauchgegend schon vorher Bedenken an dieser Deutung aufgestiegen waren, das Hindernis unterhalb der Flexur angenommen. Thatsächlich sass der Tumor in der Flexura hepatica coli; die Flexura sigmoidea war völlig kollabiert. In diesem Falle schadete der Irrtum nichts, denn, sobald ich nach vorsichtiger Eröffnung der Bauchhöhle an der linken Seite die gesteifte Dünndarmschlinge und ihr genau parallel und nach aussen angelagert die zusammengefallene Flexur erkannt hatte, schloss ich, ohne irgendwie in der Bauchhöhle zu suchen oder zu palpieren, die Wunde und legte nach einem neuen Bauchschnitt rechts einen Anus am Coecum an. Dabei stellte ich auch durch vorsichtiges Eingehen mit dem Finger unter die Bauchdecken entlang dem Colon ascendens mit Sicher-

heit den erwähnten nicht mehr exstirpablen Tumor fest. Der Kranke befand sich 5/4 Jahre später noch in erträglichem Zustande.

Die Beachtung des Fehlens einer Auftreibung und gesteigerter Peristaltik im Bereich des Colon transversum dürfte in einem ähnlichen Falle vor dem gleichen Irrtum schützen. Nothnagel weist besonders (l. c. p. 373) auf die Bedeutung des Flankenmeteorismus für Dickdarmstenosen (bei normaler Lage des Darmes) hin; er erwähnt aber dabei einen Fall, wo er einem solchen Meteorismus zu viel höhen-diagnostischen Wert beigemessen hat und infolgedessen zu einer falschen Annahme hinsichtlich der Höhe des Verschlusses gekommen ist.

Es bestand eine charakteristische Ausbuchtung der linken Flanke, starke Hervorwölbung der ganzen oberen Bauchgegend, geringere der rechten Flanke und der Unterbauchgegend; keine Spur von Peristaltik. Die Sektion ergab in diesem Falle, der den Anschein einer Stenose der Flexura sigmoidea erweckt hatte, das Colon leer und kollabiert. Die Blähung betraf ausschliesslich einen Teil des Jejunum, es bestand lokaler Meteorismus durch Achsendrehung des Mesenteriums, sekundäre eitrige Peritonitis.

Weiter sei einer Beobachtung Erwähnung gethan, wo eine energische Steifung der Flexura sigmoidea erst im Verlaufe der Narkose während der Desinfektion der Bauchdecken deutlich wurde.

Bis dahin war zwar vom Patienten, einem 62 j. Herrn, über Schmerzen in der Gegend der Flexur geklagt, aber nur schwache Andeutungen der Steifung trotz weicher Bauchdecken zu erkennen gewesen. Ehe dieser Befund erhoben wurde, war eine links unterhalb des Nabels und medianwärts von der Regio sigmoidea gelegene leichte Darmvorwölbung aufgefallen; der betreffende Darmteil zeigte bei der Desinfektion gewisse Schwankungen des Tonus, die aber grundverschieden von der Steifung der Flexur waren. Nach Eröffnung der Bauchhöhle zeigte es sich, dass diese Vorwölbung einem Teile des Colon pelvinum entsprach, der durch das vollständig obturierende Carcinom der Flexur nach oben gezogen und, trotzdem er analwärts von dem Tumor lag, dennoch nicht kollabiert war, vielmehr die Weite einer mittelgeblähten Ampulle hatte.

Dieser Fall hat mir den Wert einer erneuten, sorgfältigen Inspektion und Palpation des Abdomens in der Narkose bei Darmverschluss gezeigt. Ich verweise in dieser Richtung noch auf die beachtenswerten Mitteilungen A. v. Bergmann's[1]), der seinen Standpunkt dahin (p. 893) zusammenfasst: „Die peristaltisch sich steifende oder die als meteoristisch gebläht palpierbare Schlinge hat keine anf den Sitz der Okklusion hinweisende Bedeutung, wenn sie

1) Arch. f. klin. Chir. Bd. 61. S. 885.

nicht in der Narkose an Resistenz gewinnt".

Schliesslich möchte ich noch erwähnen, dass ich bei einem wegen Atresia ani mit Erfolg operierten 5 Tage alten Kinde ebenfalls eine energische Steifung der Flexura sigmoidea beobachtet habe, welche unter Berücksichtigung der kleinen Verhältnisse relativ dieselbe Intensität hatte und in der gleichen Weise auftrat, wie die bei Erwachsenen beobachteten. Nach der Energie der peristaltischen Welle zu urteilen, hatte die Hypertrophie der Wandung sich schon im Fötalleben ausgebildet.

Die meisten Autoren, z. B. Nothnagel, Naunyn [1]) u. A. sind einig, dass das von Rosenbach[2]) und Schlange[3]) besonders betonte Symptom der sichtbaren Peristaltik am zuführenden Darmabschnitt fast ausschliesslich, das der stürmischen fortschreitenden Peristaltik ausschliesslich ein Symptom des subakut oder chronisch vorbereiteten und entstandenen Darmverschlusses ist, also auf dem Boden der erschwerten Passage und kompensatorischen Muskelhypertrophie basiert. Auch wir haben in unsern Fällen niemals eine deutliche Peristaltik in akut verlaufenen Fällen, d. h. in solchen, in welchen keine Erschwerung der Passage vorangegangen war, gesehen, höchstens ein gewisses Auf- und Abschwanken des Tonus durch die Bauchdecken beobachtet. Es ist auch verständlich, dass der direkte Einfluss der Strangulation und der akuten Obturation ebenso wie der einer plötzlich einsetzenden Perforationsperitonitis eher infolge der Erregung des Splanchnicus ein Peristaltik hemmender sein wird, also eher Spasmus wie Peristaltik hervorruft. Erwähnen möchte ich hierbei, dass auch bei Peritonitis, besonders im Beginn, Contouren von Darmschlingen durch dünne Bauchdecken scharf hervortreten können, ja dass man auch bei Peritonitis zuweilen, — wenn auch meist schwache — peristaltische Bewegungen (Wellen) oder wenigstens ein Auf- und Abschwanken des Tonus konstatieren kann, sodass man also hier vor Fehlschlüssen nicht sicher ist, wenn man schon auf Andeutungen des Symptoms zu viel Wert legt. An den ausgedehnten gelähmten Därmen beim peritonitischen Ileus sieht man, wie Naunyn hervorhebt, höchstens ganz oberflächliche — ohnmächtige — Versuche zur Peristaltik.

1) Ueber Ileus. Grenzgebiete der Med. und Chir. Bd. 1. S. 102.

2) Zur Symptomatologie und Therapie der Darminsufficienz. Berl. klin. Wochenschr. 1889. Nr. 13 u. 14.

3) Arch. f. klin. Chir. Bd. 39. S. 429.

Wenn ich auch glaube, dass der Begriff der Antiperistaltik beim Darmverschluss nur mit grösster Vorsicht zur Erklärung fäkulenten Erbrechens herangezogen werden darf (s. aber Schloffer l. c.), so möchte ich doch eine Beobachtung von antiperistaltischer Darmtätigkeit hervorheben, welche sich einige Zeit nach Behebung eines äusserst chronisch entstandenen Dickdarmverschlusses zeigte.

Es handelte sich um einen Kranken, bei welchem im Verlauf der Jahre nach einer im Kriege 1870/71 acquirierten Dysenterie eine hochgradige Rectumstriktur eingetreten war. Bei der Aufnahme war der Meteorismus ein enormer; der Leibesumfang betrug 118 cm. Das Colon transversum lag als armdicker Wulst unter den dünnen Bauchdecken. Der maximal gedehnte Dickdarm war bereits im Stadium totaler Atonie, die Coecalwandung papierdünn, so dass eine Einnähung des Darmes unmöglich war. Durch Anlegung einer Coecalfistel unter Schleich'scher Lokalanästhesie und Morphium wurde die Lebensgefahr beseitigt, der Umfang des Abdomens nahm auf dem Operationstisch nach Entleerung von $^2/_3$ Eimern Kot um 11 cm ab. Die Fistel schloss sich bald nach Bougieren der Striktur spontan, die Darmfunktion wurde eine normale.

Interessant war nun in diesem Falle die mehrmals in der Rekonvalescenz nach kleinen rektalen Wassereinläufen beobachtete Erscheinung, dass einige Minuten später das Wasser unter ausgesprochenen antiperistaltischen Bewegungen des Colon transversum, dann des Colon ascendens aus der Fistel entleert wurde.

Operative Indikationsstellung.

„Die Klarheit der Indikationsstellung", sagt Nothnagel mit Recht, „ist abhängig einmal von der Bestimmtheit der Diagnose, dann von dem Einblick in den natürlichen Ablauf der betreffenden Zustände und endlich von der richtigen physiologischen Auffassung der durch sie geschaffenen Vorgänge und klinischen Symptome."

Wir sind meiner Ansicht nach heute zu der Behauptung berechtigt, dass unsere specifisch chirurgische d. h. operative Indikationsstellung für den Darmverschluss in den letzten 15 Jahren eine unvergleichlich genauere und geklärtere geworden ist. Früher war in mancher Hinsicht eine solche überhaupt nicht möglich, weil klinisch die verschiedenartigsten Darmerkrankungen, welche zu Ileuserscheinungen führen konnten, zusammengeworfen wurden. Man berücksichtigte bei der Beurteilung der Fälle früher eigentlich nur den furchtbaren terminalen Symptomenkomplex und empfand in diesem Stadium natürlich immer von neuem doppelt die Machtlosigkeit jeder Therapie. Man

vergass fast vollständig die Verwertung der feineren klinischen Erscheinungen im Beginne und nahm infolgedessen auch fälschlich an, dass die einzelnen Formen des mechanischen Ileus meist nicht von einander zu unterscheiden seien. Es ist zu hoffen, dass für die Fälle von mechanischem Darmverschluss, bei welchem man eine einigermassen sichere ätiologische oder topische Diagnose zu Grunde legen kann, auch mit der Zeit eine Einigung über die Indikationen zum operativen Eingriff zwischen Internen und Chirurgen erzielt werden wird. Die klaren und zusammenfassenden Ausführungen eines inneren Klinikers wie Nothnagel's [1]) sind meiner Ansicht nach besonders geeignet, wesentlich zu einer Klärung in dieser Richtung beizutragen, wenn wir auch in manchen Punkten nicht vollständig mit ihm übereinstimmen können.

Die Auffassung, dass wir meist über die allgemeine Diagnose Darmverschluss nicht hinauskommen, besteht nicht mehr zu Recht. Die Fälle, in denen wir völlig über Art und Ausgangspunkt des Verschlusses im Unklaren bleiben, bilden die Minderzahl, und hierbei handelt es sich meist um verschleppte, vorgeschrittene Erkrankungen. Da wo der Kranke vom Krankheitsbeginn an sorgfältig beobachtet wird, ist gewöhnlich so weit eine Vorstellung von dem Krankheitsbild zu gewinnen, dass man bei der Operation wenigstens irgend einen bestimmten lokalen Anhaltspunkt hat. So kam bei unserem Material der letzten 2 Jahre ein Explorativschnitt im strengen Sinne zur Klärung der Differentialdiagnose niemals, vor und die Zahl der auf die allgemeine Diagnose Darmverschluss oder Ileus hin vorgenommenen Operationen war eine äusserst geringe (cf. S. 763).

In letzter Zeit sind mehrfach in Arbeiten, z. B. von Obalinski [2]), Heidenhain (l. c.), Zeidler (l. c.), A. v. Bergmann (l. c.), Hepner [3]) u. A. genauere Angaben über die Häufigkeit einer specielleren Diagnose vor der Operation auf Grund des von ihnen bearbeiteten Materials gemacht worden. Es geht daraus die erfreuliche Thatsache hervor, dass in der Mehrzahl der Fälle aller dieser Autoren eine genauere Diagnose trotz ganz verschiedenartigen Materials möglich war. Obalinski giebt an, dass er in 71 von 79 Fällen, in denen Darmverschluss vorlag, eines oder beide der charakteristischen Kennzeichen, die vermehrte peristaltische Darmbewegung und den lokalen Meteorismus beobachtet hat, und zwar die

1) l. c.

2) Arch. f. klin. Chir. Bd. 48.

3) Diese Beiträge Bd. 36. S. 293.

vermehrte peristaltische Bewegung allein 31 mal
den lokalen Meteorismus allein 27 mal
beide Symptome zusammen 13 mal.

Heidenhain erwähnt, dass der Sitz des Hindernisses in 4 von 6 Volvuli des S romanum, in 6 Fällen von tiefer Dickdarmstriktur, in 3 von 7 Fällen von Abknickung des Dünndarmes so sicher bestimmt war, dass es nach Eröffnung der Peritonealhöhle nur eines Griffes bedurfte, um dasselbe zu finden.

Zeidler's Resultate sind folgende: Die Diagnose des Ortes der Undurchgängigkeit in der Bauchhöhle vor der Operation wurde mehr oder weniger genau festgestellt

bei Strangulationen 7 mal von 8 Fällen
„ Obturationen 4 „ „ 7 „
„ Invaginationen 1 „ „ 2 „ .

A. v. Bergmann bespricht ebenfalls eingehend die Häufigkeit der lokalen Erscheinungen, welche ihm in der Mehrzahl der Fälle ganz bestimmte Anhaltspunkte für sein Eingreifen gaben.

Hepner hat seine 31 Fälle in einer Tabelle zusammengestellt: darunter ist 17 mal ein positiver
12 mal ein negativer
und 2 mal ein unrichtiger Palpationsbefund vor der Operation erhoben worden.

Ich habe meine Fälle der letzten 2 Jahre ebenfalls tabellarisch zusammengestellt; es ergiebt sich daraus, dass in 23 von 34 Fällen mehr oder weniger sichere lokale Anhaltspunkte für den Sitz des Verschlusses in einem bestimmten Teile der Bauchhöhle zu gewinnen waren, während 10 mal solche Stützen der Diagnose vermisst wurden und einmal ein Fehlschluss aus den lokalen Darmerscheinungen auf den Sitz des Hindernisses gezogen wurde. Das ätiologische Moment des Verschlusses war sogar in 28 von unsern Fällen allerdings zuweilen nur bis zu einem gewissen Grade richtig vorausgesetzt; diese grosse Zahl erklärt sich wohl aus der Häufigkeit des carcinomatösen Verschlusses unter unseren Beobachtungen. Es wäre wünschenswert, dass bei Veröffentlichung weiterer grösserer Beobachtungsreihen desselben Chirurgen regelmässig Angaben gleicher Art gemacht würden, denn es ist anzunehmen, dass mit zunehmendem Verständnis für die Symptome des Darmverschlusses auch ihre Feststellung immer häufiger sein wird.

Gleichzeitig mit der Ausbildung der Diagnostik sind unsere Erfahrungen über den Verlauf der einzelnen Formen des Darmver-

schlusses und weiter über den Grad der Wahrscheinlichkeit bezw. Möglichkeit spontaner Rückbildung desselben ungleich bessere geworden. Ebenso wissen wir jetzt, dass die Prognose je nach dem Stadium der Erkrankung und der Art des Eingriffes eine ganz verschiedene ist. Infolge dessen sind wir im Stande, nicht nur über die Berechtigung und Notwendigkeit, sondern auch über die Dringlichkeit und die Aussichten des operativen Eingriffes für den einzelnen Fall erheblich klarer wie früher zu urteilen.

Ehe ich im einzelnen auf unsere persönliche Indikationsstellung eingehe, möchte ich mit wenigen Worten die Frage berühren, ob wir Chirurgen Aussicht haben, das Ileusmaterial künftighin durchschnittlich in früheren Stadien auf Grund anderwärts gestellter Frühdiagnose zur Behandlung zu bekommen. Das ist bei Kranken, welche sofort nach Auftreten von Verschlusserscheinungen zur Aufnahme gelangen, möglich, falls innere und äussere Abteilung in reger Fühlung stehen und gemeinschaftlich arbeiten, wie es im Augusta-Hospital zum Vorteil der Kranken nicht nur, sondern auch der Chirurgen durchaus der Fall ist[1]). Ich fürchte aber, dass diese Hoffnung für eine ganze Reihe von Kranken unerfüllbar bleiben wird, da sie bis zum Hervortreten der schweren Symptome zu Hause unter irgend einer unbestimmten Diagnose behandelt und erst dann den Krankenhäusern oder den Chirurgen zugeführt werden.

Die Forderung, dass die praktischen Aerzte bessere Frühdiagnosen stellen und uns damit gleichzeitig die Gelegenheit zur Frühoperation geben müssen, ist zum grossen Teil illusorisch; der einzelne Arzt in der Praxis sieht, auch bei grossem Krankenmaterial, viel zu wenig Ileusfälle im ganzen, und diese Fälle haben ihrerseits wieder oft so unklare und vor allem so wenig gleichartige Anfangserscheinungen, dass die Erkennung in diesem Stadium schwer oder unmöglich ist. Konnte doch sogar von den erfahrensten Diagnostikern — Internen wie Chirurgen — häufig genug die Diagnose und vor allem die Indikation zum Eingriff nicht rechtzeitig gestellt werden! Aber dahin werden wir wenigstens in grösseren Städten kommen können, dass da, wo der Verdacht oder die Möglichkeit eines drohenden oder vollständigen Darmverschlusses auch nur ausgesprochen wird, sofort ein chirurgisch geschulter Arzt, wie neuerdings mehr und mehr bei der Perityphlitis, zur Mitbeobachtung

1) Ich möchte hier dankend erwähnen, dass ein grosser Teil der Kranken uns von der inneren Abteilung (Herr Geheimrat Ewald) zur Operation überwiesen wurde.

herangezogen wird, oder noch besser die Kranken sofort zur Beobachtung, nicht zu planloser Operation auf chirurgische Abteilungen verlegt werden. Es ist so immerhin zu hoffen, dass wir zu einem klaren Urteil darüber gelangen, was bei sachgemässer Untersuchung und Beobachtung und bei rationeller Indikationsstellung auf diesem Gebiete geleistet werden kann.

Wir kommen nunmehr zum Kernpunkt der ganzen Ileusfrage: Wie weit oder wie eng wir die Grenzen der operativen Indikationen da ziehen sollen, wo auf Grund der Symptome die Diagnose auf mechanischen Darmverschluss gesichert oder durch Ausschluss wahrscheinlich gemacht ist? Unser Standpunkt ist hier ein durchaus radikaler, weil die Erfolge nicht operativer Behandlung trostlos sind und bleiben werden. Meiner Ueberzeugung nach gehören alle Fälle von Strangulation, innerer Einklemmung und Volvulus, desgleichen die Invaginationen und alle auf dem Boden der organischen Darmstenose, der Adhäsion und Abknickung entstandenen Verschlüsse dem Chirurgen, sobald sie erkannt sind, noch ehe sich der Ileussymptomenkomplex ausgebildet hat. Die Wahrscheinlichkeit der spontanen Rückbildung ist hier zu gering, als dass man sie als berücksichtigenswerten Faktor in Rechnung stellen dürfte. Dass sie bei manchen der aufgezählten Formen z. B. auch bei leichtem Volvulus, Abknickungen und Invaginationen möglich ist, ist uns wohl bekannt [1]). Trotzdem halte ich es aber nicht für richtig, in der Hoffnung, dass es sich um einen solchen Ausnahmefall handelt, erst die beste Zeit und damit die Vorteile der Frühoperation zu verscherzen, sondern verlange auch für alle diese Fälle Operation ohne jeglichen Zeitverlust, sobald nicht innerhalb von Stunden — nicht Tagen — zweckentsprechende nichtoperative Massnahmen einen durchschlagenden Erfolg gezeitigt haben.

1) Dass auch schwere Ileuserscheinungen sich spontan zurückbilden können, erlebte ich vor einigen Jahren bei einer Patientin, welche den ihr vorgeschlagenen Eingriff auf das bestimmteste ablehnte. Hier gab ich, was ich jetzt nicht mehr thun würde, daraufhin Ricinus per os. Nachdem das Erbrechen ganz stürmische Grade erreicht hatte und stinkende Massen durch Aushebern aus dem Magen entleert waren, nachdem der Meteorismus zusehends gewachsen und Collapstemperatur eingetreten war, erfolgten stinkende Stühle. Von diesem Moment an war die Patientin im Stadium der Rekonvalescenz und verliess bald darauf in gutem Zustand das Krankenhaus. Welcher Art der Verschluss gewesen ist, ist mir unbekannt geblieben, ebenso ob weiterhin eine neue Attaque aufgetreten ist.

Wir halten es trotz des verschiedenen Ablaufs der einzelnen Formen und Fälle für gewagt, einen Volvulus — mag er nun um 180 oder um 360° gedreht sein — oder einen Stenosenileus, oder gar eine akute Invagination in dieser Richtung anders zu behandeln als einen Strangulationsileus oder wie eine eingeklemmte, innere oder äussere Hernie. Etwas anderes ist nachher die Frage, welcher chirurgische Eingriff im einzelnen Falle angezeigt ist.

Wie unheilvoll gerade der Verlauf bei der Invagination und wie verhängnisvoll eine Verzögerung des operativen Eingriffes hier sein kann, zeigten uns zwei im letzten Jahre beobachtete Fälle, die ich deshalb hervorhebe, weil noch häufig die Invagination zu den weniger bösartigen Formen des Darmverschlusses gerechnet wird. Dies dürfte aber nur durch Zusammenwerfen der akuten mit den chronisch entstandenen oder chronisch gewordenen Invagination und durch die verschiedene Bösartigkeit der Dünndarm- und Dickdarminvagination zu erklären sein.

Die beiden Fälle waren kurz folgende:

In dem einen Fall, bei einem 16j. Menschen, wurde das Heben einer Last, im anderen, bei einem Brustkind, der Genuss von Pfefferkuchen als auslösendes Moment angegeben. Bei dem jungen Mann bestand schon nach 48 Stunden eine allgemeine jauchige Peritonitis und schwerer sekundärer Collaps. Die schwer veränderte, invaginierte Ileumschlinge, deren Sitz durch Rectaluntersuchung vorher rechts am Beckeneingang genau festgestellt war (s. oben S. 775), wurde vorgelagert, der Darm oberhalb eröffnet und die Bauchhöhle drainiert. Der Pat. erholte sich nicht mehr, sondern ging wenige Stunden später zu Grunde.

Im andern Falle gelang, obschon bereits 22 Stunden nach Auftreten der ersten Symptome laparotomiert wurde, die Lösung der ebenfalls vorher genau lokalisierten Invagination nur noch mit grösster Anstrengung. Das 8monatliche Kind erlag nach wenigen Stunden im Collaps. Hier handelte es sich um eine doppelte Invagination. Eine Invaginatio iliaca wurde aussen umschlossen von einer Invaginatio ileocoecalis-colica.

Während bei diesen akuten Formen der Invagination die schweren Cirkulationsstörungen im Mesenterium die Katastrophe beschleunigen, liegen für die chronischen Invaginationen und die Invaginationen des Dickdarmes die Verhältnisse ganz anders und zwar viel besser. Häufig handelt es sich hier überhaupt nicht um einen vollständigen Verschluss, sondern nur um eine Darmstenose; der operative Eingriff bietet also infolgedessen erheblich bessere Chancen. In einem

in Altona von Prof. Krause operierten Fall von Invagination der Flexura sigmoidea rectalis, wo das Invaginatum vom After aus fühlbar war, fehlten stürmische Erscheinungen trotz vollständigen Darmverschlusses und liess sich noch nach tagelangem Bestehen die Flexur nach Eröffnung des Abdomens leicht desinvaginieren. Ihre Serosa war spiegelnd, nur stellenweise leicht gerötet, die Darmwand im übrigen ebenfalls trotz der vorangegangenen serös-hämorrhagischen Transsudation und Entleerung per rectum unversehrt. Nach ausgedehnter Vernähung der Flexur an das Peritoneum parietale trat reaktionsloser Wundverlauf und dauernde Heilung ein [1]).

Für den durch Gallensteine bedingten Darmverschluss lassen sich wohl am wenigsten leicht allgemeine Grundsätze für operatives und nicht operatives Vorgehen aufstellen. Das liegt in der gerade hier besonders grossen Unsicherheit und Seltenheit der ätiologischen Diagnose und der Unmöglichkeit der Entscheidung begründet, wie gross im einzelnen Fall die Gefahr sekundärer lokaler und allgemeiner entzündlicher Veränderungen (vergleiche Kocher l. c. p. 221) und sekundärer Darmlähmung ist. Die verschiedenen Fälle zeigen ganz verschieden schwere Erscheinungen und Verlauf. Die einen gehen zunächst unter dem Bilde einer schweren Koprostase infolge rein mechanischer Verstopfung des Darmes einher, bei anderen setzen die Krankheitserscheinungen unter dem Bilde eines Darmkrampfes ein, wieder andere zeigen sofort deutliche Darmauftreibung, die rasch infolge von Entzündung zur Darmlähmung führt. Die Operation wird gewöhnlich nur auf Grund der Schwere der allgemeinen Verschlusserscheinungen ohne topische und ätiologische Diagnose unternommen und das ursächliche Moment, der Gallenstein, meist erst bei der Operation festgestellt. Die Möglichkeit einer spontanen Rückbildung in den durch spastische Vorgänge im Darm ausgelösten Verschlüssen dieser Art haben wir bereits oben (S. 770) erwähnt. Andererseits entwickeln sich aber auf dem Boden des spastischen Verschlusses schwere entzündliche Veränderungen, sodass an Stelle des Darmspasmus die irreparable Darmlähmung und Peritonitis tritt. Diese Folgen im einzelnen Fall auch nur einigermassen vorauszubestimmen, liegt selbst da, wo wir über das ätiologische Moment im Klaren zu sein glauben, nicht in unserer Macht. Deshalb dürfte auch heute noch Körte's (l. c.) vor 10 Jahren betonter Standpunkt zu recht bestehen, in solchen

1) Heesch, Ein Fall von Invaginatio sigmoidea rectalis, durch Operation geheilt. In.-Diss. Kiel. 1900.

Fällen, in welchen ein Gallenstein wahrscheinlich ist, zwar zunächst die Behandlung mit internen und mechanischen Mitteln einzuleiten, „wenn jedoch nicht spätestens nach 2 mal 24 Stunden ein deutlicher Erfolg: Nachlass des Erbrechens und Aufstossens, Verminderung der Schmerzen und der Spannung des Leibes einträte, entschieden zur Operation zu raten".

Von unseren drei Fällen von Gallensteinverschluss der letzten Jahre wurde ein Fall unter der Wahrscheinlichkeitsdiagnose Gallensteinverschluss bei Vorhandensein schwerer Ileussymptome operiert. Es handelte sich um Jejunumverschluss durch einen grossen Stein bei einer 70jährigen Dame, dessen spontane Ausstossung ausgeschlossen gewesen wäre. Trotz der Leichtigkeit der Operation ging die Patientin zwei Tage später an Darmlähmung zu Grunde.

Bei den beiden andern Patientinnen, welche unter mittelschweren Verschlusserscheinungen erkrankten, löste sich der Verschluss, für den während des Bestehens keine Erklärung gegeben werden konnte, spontan. Erst durch den Abgang der betreffenden Konkremente, der einmal erst längere Zeit nach Lösung des Verschlusses erfolgte, wurde eine Deutung möglich.

Ich referiere kurz die beiden Fälle:

Eine 51j. Pat. litt seit einigen Wochen an heftigen Krampfanfällen; Flatus und Stuhl waren zeitweise angehalten; häufig stürmisches Erbrechen. 7 Jahre vorher war eine Laparotomie wegen Adnexerkrankung vorgenommen worden; es lag infolge dessen die Möglichkeit einer Abknickung vor; anderseits aber hatte Pat. 5 Jahre früher angeblich an Gallensteinkoliken gelitten, derentwegen eine Karlsbader Kur erfolgt war. Zu Beginn unserer Beobachtung fehlten gerade ausgesprochene Verschlusserscheinungen, das Allgemeinbefinden war befriedigend, so dass zunächst nur eine Untersuchung in Narkose vorgenommen wurde. Hierbei wurde zwar kein positiver Anhaltspunkt gewonnen, das subjektive Befinden besserte sich dagegen auffallend, Flatus gingen sehr bald reichlich ab, nach 3 Tagen erfolgte auf Abführmittel reichlicher Stuhl. Die Pat. wurde, ohne dass der Grund des Verschlusses festgestellt wäre, bald darauf auf ihren Wunsch entlassen und befand sich ziemlich wohl, bis sie unter erneuten, aber leichteren Darmbeschwerden etwa $^3/_4$ Jahre später in ihrer Heimat einen etwa walnussgrossen Gallenstein mit Auflagerungen per anum entleerte. Es ist wohl am wahrscheinlichsten, dass die Ileuserscheinungen 9 Monate vorher durch diesen Stein bedingt waren.

In dem zweiten von Herrn Professor Krause in der Privatpraxis kürzlich beobachteten Fall handelte es sich um eine 68j. Dame, welche nach unbestimmten, mehrere Tage anhaltenden mittelstarken Darmver-

schlusserscheinungen einen etwa haselnussgrossen runden Gallenstein entleerte. Darauf hörten die Verschlusssymptome auf.

Es liegt mir fern, auf Grund dieser beiden Beobachtungen einer ausgedehnten exspektativen Behandlung das Wort zu reden. Unsere drei Fälle zeigten uns nur wieder erneut, dass der Ablauf des durch Gallensteine bedingten Darmverschlusses ein ganz verschiedener sein kann.

Bei den durch Druck von aussen bedingten Stenosen und Verschlüssen (z. B. bei den durch Carcinom oder Myom des Uterus, durch Exsudate, durch Peritoneal-Carcinose oder -Tuberkulose, durch Ovarialgeschwülste hervorgerufenen) ist der Verlauf durchschnittlich mit am gutartigsten, da weder die Darmwandung noch das Mesenterium in Mitleidenschaft gezogen sind, infolge dessen ist diesen Fällen, soweit es sich um Beseitigung der Verschlusserscheinungen handelt, auch leicht gerecht zu werden. Die infolge Stieltorsion von Ovarialcysten auftretenden Ileuserscheinungen sind meist reflektorischer bezw. entzündlicher Natur. In einem Falle konnte ich aber gleichzeitig eine Abknickung der Flexura sigmoidea, welche durch Adhäsionen an dem torquierten Stiel fixiert war, feststellen.

Da wo ein mechanischer Darmverschluss erkannt ist, liegt für uns nach den vorangehenden Ausführungen auch die Indikation zum operativen Vorgehen fast immer vor.

Für alle Arten und Fälle ohne Ausnahme muss aber der Grundsatz gelten, dass man, wenn man überhaupt die Indikation zur Operation stellt, auch auf alle Weise sofortige Operation anzustreben hat und nicht für die einzelnen Formen eine Skala verschiedener Dringlichkeit, etwa in der Reihenfolge: Strangulation, Volvulus, Invagination und Obturation aufstellt. Man kann bei keinem Fall von mechanischem Verschluss des Darmes wissen, ob nicht schon ein Aufschub von wenigen Stunden verhängnisvoll sein wird, und kann durch schnelles Handeln noch manchen sonst verlorenen Kranken retten. Ich verweise in dieser Richtung noch besonders auf Kocher (l. c. p. 229), der betont, dass die schlimmsten Ileusformen langsam beginnen und chronische Formen plötzlich akut werden können.

Eine Verzögerung des operativen Eingriffes halte ich bei dem auf dem Boden der chronischen Verengerung entstehenden Verschluss und bei den Invaginationen für gerade so unberechtigt und verhängnisvoll, wie bei den Strangulationen und den inneren Einklemmungen. Gerade bei dem Stenosenileus sieht man häufig, dass Kranke, die

sich bis zum Eintritt der völligen Passageunterbrechung in befriedigendem Allgemeinzustande befanden, nach Auftreten von schweren Verschlusserscheinungen nur noch über eine ganz geringe Widerstandsfähigkeit selbst gegen kleine operative Eingriffe verfügen, ja auch ohne Operation rasch zu Grunde gehen. Das Vollständigwerden des Verschlusses bedeutet hier das Einsetzen der Darminsufficienz und der Darmlähmung mit ihren verhängnisvollen Folgen für Herz und Cirkulationsapparat. Wir können es deshalb auch nicht billigen, dass bei Kranken mit zunehmenden, chronisch entstandenen Stenosenerscheinungen versucht wird, solange es eben geht, mit inneren Mitteln die Passage frei zu machen oder zu erhalten. Da die Mehrzahl der zum Verschluss führenden schweren Stenosen durch Carcinome bedingt ist, so erreicht man auch da, wo vorübergehend der Verschluss gehoben wird, nichts weiter als das traurige Schauspiel eines intermittierenden Verschlusses, der schliesslich in den dauernden übergeht, falls nicht sofort nach erfolgter gründlicher Entleerung operativ vorgegangen wird. Mit der Hoffnung, auf eine solche Intervalloperation darf man aber nicht rechnen; sie ist zu oft trügerisch. Das Schlimmste ist ausser der Gefahr, zu spät zur Beseitigung der Verschlusserscheinungen zu kommen, bei den Carcinomen noch, dass durch solche, manchmal Wochen und Monate fortgesetzten Bemühungen, die Darmpassage künstlich freizuhalten, der Zeitpunkt verpasst wird, an dem noch ein radikaler Eingriff möglich gewesen wäre. Das Carcinom wird dann inoperabel; es bleibt nur noch die Anlegung eines Anus arteficialis. Gerade bei den Flexurcarcinomen ist es ein Glück für die Patienten, dass die ersten Stenosenerscheinungen sehr frühzeitig bei ganz kleinen, gut exstirpablen, aber noch nicht direkt durch die Bauchdecken palpablen Geschwülsten auftreten. Ich habe den Eindruck gewonnen, dass manchmal ein kleines Carcinom (cf. z. B. Fall I, S. 776) im Bereich der ihm benachbarten Darmmuskulatur einen ebensolchen Reiz auslösen kann, wie z. B. ein kleiner Gallenstein, so dass es auch in diesen Fällen sich zunächst nicht um eine reine Obturation, sondern gleichzeitig um einen Darmspasmus handelt, der sich lösen kann, so dass die Passage wieder frei wird, bis ein neuer Darmkrampf auftritt, oder bis der Tumor soweit gewachsen ist, dass er mechanisch die Passage des Darmes unmöglich macht.

Eine über die Vermutung hinausgehende Diagnose der Art ist ebenso wie die topische meist nur auf Grund lokaler Darmsymptome

möglich, so dass sich also in klar zu beurteilenden Fällen sehr oft ätiologische und topische Diagnose decken. Das Bestreben, die Art zu ergründen, fördert also auch die Feststellung des Sitzes, und umgekehrt.

Kommen wir über die allgemeine Diagnose „Ileus" nicht hinaus, so wird unsere Indikationsstellung im Gegensatz zu der bei Vorhandensein genauerer Anhaltspunkte möglichen, sofort eine ganz unbestimmte. Die Zahl dieser Fälle mit unklaren Symptomen wird glücklicherweise, wie wir sehen, mehr und mehr eingeengt, und es ergeben sich auch hier gewöhnlich aus der Anamnese, dem Verlauf und dem Stadium wertvolle Anhaltspunkte. Schwere und progrediente Symptome erleichtern uns hier den Entschluss zur Operation; wir halten auch hier im allgemeinen den operativen Eingriff für weniger gefährlich wie ein langes Zaudern unter interner Behandlung. Aber es spielen gewisse Imponderabilien der Indikationsstellung hier eine Rolle. Dem Urteil des Einzelnen ist Spielraum gelassen, und für eine Reihe dieser Fälle wird erst der Erfolg oder Misserfolg beweisen, ob operatives oder nicht operatives Vorgehen das richtige oder falsche gewesen ist. Die peinliche Abwägung der einzelnen Faktoren muss hier die Entscheidung bringen: ich glaube aber, dass ein vorsichtiger Explorativschnitt gerade da, wo es sich um mittelschwere oder leichte Erscheinungen handelt, meist keine erhebliche Gefahr bedeutet, weil das Peritoneum und die Cirkulationsverhältnisse in der Bauchhöhle dann auch gewöhnlich annähernd normale sind. Und das gleiche gilt von den Fällen, wo in der Bauchhöhle überhaupt kein Darmverschluss oder sonstiger schwererer (entzündlicher) Process gefunden wird. Da wo sich nach Eröffnung der Bauchhöhle schwere Veränderungen zeigen, handelt es sich fast immer um Individuen, welche ohne Operation verloren gewesen wären, so dass ein unglücklicher Ausgang hier nicht sowohl dem Explorativschnitt wie der Krankheit selbst zuzuschreiben ist.

Indikationsstellung auf Grund der Differentialdiagnose.

Leider bleibt noch eine ganze Reihe von Fällen übrig, in denen unsere Indikationsstellung nicht einmal auf der sicheren Diagnose des mechanischen Darmverschlusses im allgemeinen fussen kann, wo sie sich vielmehr nur aus differentialdiagnostischen Erwägungen zwischen Darmverschluss bezw. Ileus und andern Abdominalerkrankungen, also manchmal nur per exclusionem, ergiebt. So kann es sich um

die Differentialdiagnose zwischen Koprostase, Stenose und Verschluss, zwischen Koliken, spastischer Obstipation und mechanischem Darmverschluss, zwischen Magen-Darmatonie und Ileus und anderes mehr handeln. Meiner Ansicht nach wird da, wo die Diagnose zwischen Darmverschluss und einer andern Erkrankung schwankt, nur der Arzt Segen stiften, der von vornherein darauf verzichtet, mit internen und nicht operativ-mechanischen Mitteln therapeutische Lorbeeren zu ernten, der vielmehr anerkennt, dass alle Massnahmen in solchen Momenten nicht sowohl in erster Linie als therapeutische, sondern als diagnostische, bezw. einen operativen Eingriff unterstützende und ergänzende anzusehen sind. Im allgemeinen glaube ich, dass man den Kranken in unklaren Fällen dieser Art weniger Unrecht thut, wenn man sie einige Stunden Schmerzen leiden lässt, um zu ihrer Rettung ein ungetrübtes Bild von Symptomen und Verlauf zu erhalten, als wenn man das Krankheitsbild durch Medikamente, besonders Opiate und Atropin, verschleiert und damit den Zeitpunkt der Operation verpasst. Curschmann's[1]) und anderer Interner gegenteiligen Standpunkt kann ich nicht teilen. Wir legen deshalb solche Kranke zunächst ins Bett, beschränken uns auf das Umlegen eines Priessnitz'schen Umschlags, geben hohe Einläufe, hebern den Magen aus und beobachten im übrigen den Ablauf der Erscheinungen auf das genaueste. Gewöhnlich klärt sich die Situation innerhalb weniger Stunden mindestens einigermassen. Es wird auf diese Weise die grosse Zahl der Fälle, in denen kein mechanischer Darmverschluss vorliegt, rasch ausgeschieden und der internen Behandlung vorbehalten werden, die der Operation zugehörigen Fälle von mechanischem Darmverschluss aber werden sich gewöhnlich bald beim und am Versagen derartiger Massnahmen deutlicher erkennen lassen. Je besser der behandelnde Arzt beobachtet und je grösser seine Erfahrung ist, um so seltener wird er durch das Auftreten des schweren Ileussymptomenkomplexes überrascht werden, vielmehr vorher seine Entscheidung treffen können. Jedoch muss man immer gewärtig sein, dass doch einmal eine milde einsetzende, zuerst beinahe latent verlaufende Strangulation plötzlich und zu spät für operative Rettung mit schweren Ileussymptomen oder schwerem Collaps in die Erscheinung treten kann.

Auch Nothnagel giebt übrigens zu, dass die Gefahr, durch Opiate und Magenspülungen Euphorie zu erzeugen und den Zeitpunkt zur Operation zu verpassen, thatsächlich besteht, glaubt

1) Verhandlungen des 8. Kongresses für innere Medicin. 1889.

aber, dass sie fast immer bei gespanntester Kontrolle der Herzleistung und unausgesetzter Ueberwachung des Kranken vermieden werden kann. Ich möchte dies letztere nicht einmal für sehr geübte Beobachter in vollem Umfange zugeben, möchte aber vor allem betonen, dass Opiate und ebenso Atropin in der Hand des weniger Erfahrenen thatsächlich häufig unheilvoll wirken müssen und gewirkt haben. Dass spastische Zustände und eine wilde, ungeordnete Peristaltik, z. B. bei Darmstenose, durch Opium äusserst wohlthätig beeinflusst werden, dass ebenso auch Atropin regulierend auf die Darmfunktion einwirken kann, dass Koliken durch eine Morphiumeinspritzung gehoben werden können, dass bei einer schweren Koprostase die Darreichung von Abführmitteln per os das allerzweckmässigste sein kann, ist klar; man sollte aber alle diese Mittel erst dann zur Anwendung bringen, wenn die Diagnose „mechanischer Darmverschluss" so gut wie vollständig ausfällt. Als Heilmittel des mechanischen Darmverschlusses müssen wir sie aber allesamt verwerfen, da wir ohne ganz genaue Kenntnis der vorliegenden anatomischen Veränderungen ihre Wirkung im einzelnen Fall gar nicht abschätzen können. Da wo wir aber eine derartige Kenntnis haben, verbietet sich ihre Darreichung meist einfach auf Grund der anatomischen Veränderungen. Hohe Einläufe (eventuell mit Infus. Sennae oder 5—7%iger Kochsalzlösung nach Nothnagel) halten wir in differentialdiagnostischer Richtung für das wichtigste Mittel, das uns überhaupt zur Verfügung steht. Magenausheberungen und -Spülungen sind ebenfalls äusserst wertvolle diagnostische und unterstützend therapeutische Mittel, die wir stets verwenden. Wir sehen aber keine Berechtigung, durch wiederholte Magenspülungen den Kranken immer wieder von neuem bei Fortbestehen oder Zunahme der übrigen Krankheitserscheinungen für kurze Zeit Erleichterung zu verschaffen und dabei gleichzeitig den günstigen Zeitpunkt zur Operation zu verpassen.

Während früher eine rationelle Indikationsstellung daran scheiterte, dass der mechanische Darmverschluss und Ileus mit entzündlichen Abdominalerkrankungen und der in ihrem Verlauf auftretenden Darmlähmung zusammengeworfen wurde, können wir wohl sagen, dass heute derartige differential-diagnostische Schwierigkeiten unsere Indikationsstellung kaum wesentlich beeinflussen. Der grosse Fortschritt in der Beurteilung und Behandlung der wichtigsten entzündlichen Abdominalerkrankungen, der Perityphlitis und der Cholelithiasis, der Perforationen und der Peritonitis, die Verhütung der

postoperativen Magen-Darmatonie und des postoperativen Adhäsions- und Knickungsileus durch bessere Asepsis, Technik und Nachbehandlung haben die Zahl der Erkrankungen an Darmverschluss verringert. Da wo die Diagnose zwischen beginnender Perityphlitis und mechanischem Darmverschluss schwankt, zwingt uns das Bewusstsein der eminenten Gefährdung des Patienten auch bei sehr unbestimmten Verschlusssymptomen zu einer raschen Entscheidung. Der von uns jetzt geteilte Standpunkt, dass man mit schweren allgemeinen Reizsymptomen einsetzende Perityphlitiden unbedingt sobald als möglich nach Eintritt der Krankheitserscheinungen wegen der Unberechenbarkeit der spontanen Rückbildung und der Gefahr der diffusen und allgemeinen Peritonitis operieren soll, erleichtert uns den frühzeitigen Eingriff. Ein Abwarten halten wir für die Mehrzahl der Fälle für weit gefährlicher als die Operation, selbst wenn man statt des erwarteten Darmverschlusses durch die freie, nicht afficierte Bauchhöhle hindurch auf einen abgeschlossenen perityphlitischen Herd gelangt.

Im Gegensatz dazu erlauben manchmal Entzündungen der Perimetrien und der Gallenblasengegend, die mit leichten, auf entzündlicher Basis beruhenden Verschlusssymptomen einhergehen, ein Abwarten. So sah ich mehrere derartige Fälle, bei welchen die Frage der Operation zur Diskussion gestellt wurde, ohne operativen Eingriff heilen, trotzdem vorübergehend schwere Erscheinungen bis zum Erbrechen zersetzter Massen beobachtet wurden. Immerhin verlangen aber derartige Fälle eine unausgesetzte Kontrolle, und man muss stets daran denken, dass nicht nur durch Exsudatmassen bedingte Kompression und lokale entzündliche oder reflektorisch bedingte Parese des Darmes möglich ist, sondern dass gerade bei und nach Adnexerkrankungen schwere Strangulation und Abknickungen mit nachfolgender Darmparalyse vorkommen.

Da wo Perforation in die freie Bauchhöhle oder Darmverschluss zur Entscheidung steht, ist unserer Ansicht nach immer sofortige Operation notwendig, solange überhaupt noch Hoffnung auf Erhalten des Lebens vorhanden.

Für die Fälle, wo wir zwischen mechanisch bedingtem Darmverschluss und Peritonitis schwanken, schliessen wir uns Kocher's Ausführungen an und operieren ebenfalls principiell, auch wenn wir den Ausgangspunkt der Erkrankung nicht kennen, und auf die Gefahr hin, bereits der Komplikation des mechanischen mit entzündlichem (paralytischem) Ileus zu begegnen, wodurch die Prognose

natürlich eine äusserst ungünstige wird. Ich möchte hier Naunyn's (l. c. p. 106) Bemerkung erwähnen, es pflege so zu gehen, wenn man in vorgeschrittenen Fällen irrt, dass man Ileus diagnosticiert, wo primäre Peritonitis besteht. Er fügt hinzu, dass er nicht einen einzigen Fall kenne, in welchem von einem erfahrenen Diagnosten eine primäre Peritonitis diagnosticiert und eine richtige, sicher nachweisbare primäre Obstruktion des Darmes gefunden wäre.

Gerade da, wo derartige differentialdiagnostische Schwierigkeiten sich erheben, werden wir öfter den mannigfachen Kombinationen des mechanischen, entzündlichen und paralytischen Ileus bei der Operation begegnen. In solchen Situationen gewährt meist nur ein operatives Vorgehen Aussicht auf Lebensrettung; allerdings wird diese thatsächlich wegen der Schwere der zu bekämpfenden, komplicierten Erkrankungen nur in einem kleinen Bruchteil der Fälle gelingen.

Zur Therapie des Darmverschlusses.

Der Verlauf der erdrückenden Mehrzahl der Fälle vom Darmverschluss drängt zur Operation; aber erst dann wird die Reserve der internen Mediciner verschwinden, wenn sich die Ueberzeugung von der fortschreitenden, relativen Ungefährlichkeit der operativen Massnahmen Bahn bricht. An uns liegt es deshalb, durch vorsichtige und sorgfältige Auswahl des operativen Eingriffes, durch rationelle unterstützende Therapie — vor, während und nach der Operation — die Resultate der chirurgischen Behandlung zu bessern, das Vertrauen der innern Aerzte zu gewinnen und damit die principielle Anerkennung der operativen Behandlung für alle Formen des mechanischen Darmverschlusses im Rahmen der vorangehenden Ausführungen zu erlangen.

Operative Therapie.

Wir haben in letzter Zeit versucht, nach festen, allgemeinen Gesichtspunkten bei Darmverschlussoperationen vorzugehen. Das ist allerdings nur bis zu einem gewissen Grade möglich, denn die Verschiedenheit der klinischen Erscheinungen und der anatomischen Verhältnisse bedingen selbstverständlich häufig Abweichungen von solchen Regeln. Immerhin aber muss man stets mit einer abnorm geringen Widerstandsfähigkeit des Organismus rechnen, muss man vor allem die gesteigerte Empfindlichkeit des Peritoneums und des Nervenapparats, die schweren Cirkulationsstörungen und die Veränderungen der

Darmthätigkeit beachten. Mag auch im einzelnen Fall und bei den einzelnen Formen der eine oder andere Faktor weniger im Vordergrund stehen, die Vernachlässigung eines derselben kann sich überall unverhofft bitter rächen.

Diesen Momenten suchen wir damit Rechnung zu tragen, dass wir erstens bei jedem Darmverschluss den Eingriff in der Bauchhöhle so beschränkt (lokal) und schonend wie möglich gestalten und namentlich jedes unnütze Manipulieren in der Bauchhöhle vermeiden. Damit hoffen wir am sichersten den in der Operation selbst liegenden Gefahren, insbesondere dem postoperativen Shok und Collaps zu begegnen.

Zweitens eröffnen wir bei jedem durch Ileussymptome komplicierten Darmverschluss den Darm und sorgen durch Anlegung einer Kotfistel für seine dauernde und gründliche Entleerung. Hierdurch denken wir am zweckmässigsten die Darmauftreibung und -überfüllung zu beseitigen und am schnellsten wieder eine geordnete Darmthätigkeit und normale Cirkulationsverhältnisse in der Bauchhöhle herzustellen, also der Gefahr der Darmnekrose und Darmlähmung am wirksamsten zu begegnen. Wir befinden uns in diesem zweiten Punkte vollkommen im Einklang mit Heidenhain [1]) und Kocher [2]), die vor allem wieder mit Nachdruck auf die Bedeutung der Darmentleerung beim Ileus hingewiesen haben.

Unsere bisherigen Erfahrungen ermutigen uns, auf diesem Wege fortzuschreiten, aber erst die Zukunft kann lehren, ob wir mit der scharfen Betonung dieser beiden Forderungen wirklich wesentlich mehr als früher erreichen werden. Der ersten Forderung können wir am leichtesten in den Fällen gerecht werden, in denen wir frühzeitig oder bei genau gestellter örtlicher Diagnose operieren können. Unter der Voraussetzung, dass diese beiden oder wenigstens eine dieser Bedingungen erfüllt ist, halten wir bei den Formen, bei welchen der Verschluss infolge der schweren Cirkulationsstörungen zu einer Entzündung oder Gangrän der verlegten Partie führen muss, Laparotomien mit der direkten Absicht, das Hindernis zu beseitigen, für ebenso berechtigt wie notwendig. Glücklicherweise ist infolge der Fortschritte in der Erkenntnis des Wesens und des Verlaufes des Darmverschlusses und der das Zustandekommen desselben begünstigenden Momente eine Stellungnahme recht häufig vor Auftreten schwerer Okklusionssymptome, vor allem aber vor Auf-

1) l. c. und Deutsche Zeitschr. f. Chir. Bd. 43.

2) l. c.

treten der sekundären Erkrankungen des Darmes und des Peritoneums möglich. Damit kommt eine Reihe prognostisch günstiger Fälle überhaupt nicht mehr unter dem Namen „Ileus", sondern unter dem Namen der ursächlichen Erkrankung zur Operation, also sozusagen zur Frühoperation.

Anderseits ist, wie unsere eigene und die Zusammenstellungen Anderer (s. S. 782 f.) zeigen doch auch bei ausgesprochenen und sogar bei komplicierten Okklusionssymptomen eine topische Diagnose noch in einer ganzen Reihe der Fälle möglich.

Ich betone, um Missverständnissen vorzubeugen, dass vor allem für Strangulationen, innere Einklemmungen, Volvulus und akute Invaginationen, ausserdem für den Gallensteinverschluss die Enterostomie die radikale Laparotomie in keiner Weise ersetzen kann. Jene muss bei diesen Formen ein Notbehelf oder eine ergänzende Massnahme bleiben, auf dessen Berechtigung und Anwendbarkeit ich nachher zurückkomme. Für die Formen des Darmverschlusses, bei welchen die Gefahr der septischen Entzündung und der Gangrän am Orte des Verschlusses nicht ohne Weiteres zu befürchten ist, sondern nur lokale oder entfernte Ernährungsstörungen des Darmes durch Ueberdehnung oder Ueberanstrengung zu erwarten sind — also vor allem bei den durch Abknickung oder auf dem Boden von Stenosen entstandenen Verschlüssen —, ist dagegen als Kampfmittel gegen den Ileus nur die Enterostomie und nicht die radikale Laparotomie berechtigt. Radikale Eingriffe kommen hier nur in Frage, ehe der Darmverschluss vollständig geworden, oder nachdem er durch die Enterostomie gehoben ist.

In ganz frischen Fällen von akutem Darmverschluss (besonders bei Strangulation), in welchen noch keine abnorme Vermehrung und Zersetzung von Darminhalt und nur geringe Störungen der Cirkulation bestehen, liegt natürlich keine Indikation zur Eröffnung des Darmes vor. Hier ist vor allem so schonend wie möglich das Hindernis durch Laparotomie zu beseitigen, um nicht durch ein unvorsichtiges operatives Vorgehen die gerade hier von vornherein recht günstigen Aussichten der Operation zu verschlechtern und die Patienten im Shok oder aber nachträglich an Darmlähmung oder an Cirkulationsstörungen zu verlieren. Da wo mehrere Tage seit Beginn der Verschlusserscheinungen vergangen sind, besteht aber sicher auch eine Zersetzung und Ueberfüllung des Darmes und gestörter Gaswechsel, damit also die Indikation zur Entleerung des Darmes. Auch in den mit schwerem Shok einsetzenden, sogenannten perakuten Fällen

von Darmverschluss (Ileus acutissimus), welche schon nach Stunden im Collaps zum Tode führen können, hat die Eröffnung des Darmes und das Ablassen seines Inhalts bei der Operation gewöhnlich keinen Wert, denn es dürfte hier zunächst eher ein Darmspasmus als eine Darmlähmung vorliegen. Eine Beseitigung des zunächst reflektorisch ausgelösten Symptomenkomplexes kann hier nur durch sofortige operative Aufhebung der Strangulation erfolgen. Der Shok bildet keine Kontraindikation. Die Narkose und die Entspannung der Bauchdecken durch die Incision begünstigen geradezu dessen Lösung, so dass das Allgemeinbefinden zum Schluss der Operation nicht selten sogar ein besseres wie vor der Operation ist (s. S. 766).

Als Beispiel eines vorgeschrittenen Falles von Strangulationsileus, in welchem meiner Ansicht nach nur die Erfüllung der beiden oben aufgestellten Forderungen, nämlich die Kleinheit des Eingriffs und die sofortige Entlastung des Darmes und damit die Beseitigung der Darmlähmung den glücklichen Ausgang herbeigeführt haben dürfte, gebe ich folgende Krankengeschichte:

Bei dem 21j. Pat. war 1897 ein perityphlitischer Abscess eröffnet worden. Bis zum Oktober 1900 blieb er gesund; dann trat ein neuer Anfall auf. Nach Abklingen der entzündlichen Erscheinungen wurde die Radikaloperation am 9. XI. 00 vorgenommen. Der Rest des Processus vermiformis war in Verwachsungen eingebettet und von zerfallenen Massen umgeben. Die Wunde wurde nach Einlegung eines Tampons und Drains in die Bauchhöhle primär verschlossen. Nach der Entlassung war Pat. gesund bis zum 1. II. 02. An diesem Tage traten Schmerzen im Leibe auf; Pat. fuhr zufällig am gleichen Tage nach Berlin, wo keine Besserung, sondern Erbrechen auftrat. Winde und Stuhl fehlten vom 1. II. 02. Pat. war bis zum Auftreten fäkulenten Erbrechens in ärztlicher Behandlung, an diesem Tage wurde er auf die innere Abteilung des Augusta-Hospitals aufgenommen. Hier wurde zunächst eine Perityphlitis angenommen. Die Erscheinungen liessen nicht nach, vielmehr trat am 5. nach bis dahin fieberlosem Verlauf ein Schüttelfrost mit Temperaturanstieg ein. Wie ich den Pat. sah, machte er einen verfallenen Eindruck, erbrach fäkulente Massen. Es bestand eine relative Dämpfung in der Ileocoecal- und nach der Lendengegend zu. Die Bauchmuskeln in dieser Gegend waren reflektorisch gespannt. Die Konturen einer grossen Zahl von geblähten Schlingen ohne erkennbare Peristaltik waren in dem aufgetriebenen Abdomen sichtbar. Vom Rectum aus, dessen Ampulle weit war, fühlte man kein Exsudat, dagegen eine gespannte, unnachgiebige Schlinge rechts am Beckeneingang. Der Puls war auf 124 gestiegen. Im Urin Indikan.

Bei der sofort vorgenommenen Operation versuchte ich zunächst unter

Morphium und Schleich'scher Lokalanästhesie zum Ziel zu gelangen. Nach Eröffnung der Bauchhöhle durch rechtsseitigen Schrägschnitt musste jedoch das Eingehen in die Tiefe wegen der lebhaften Schmerzäusserungen des Kranken aufgegeben und doch noch zur Chloroformnarkose gegriffen werden. Es entleerte sich reichlich leicht blutige Ascitesflüssigkeit. Die vorliegenden Schlingen waren stark gebläht und injiciert. Durch einen Griff nach dem Beckeneingang gelang es unter Zurückhalten der geblähten Schlingen, die blaurote, strangulierte, etwa fingerlange Schlinge zu fassen. Ein gefässführender, federkieldicker Strang legte sich schnürend, von der Konvexität des abführenden Schenkels der Schlinge beginnend, nach oben lateral um den zuführenden Schenkel herum und setzte sich an der Unterfläche des Mesenteriums in der Nähe seines Ursprungs wieder an (Selbststrangulierung). (Ausser diesem Strang fand sich nur noch eine Adhäsion des Omentum maius in dieser Gegend.) Der Strang wurde ligiert und durchtrennt. Die Schlinge, eine der untersten Ileumschlingen, zeigte deutliche Schnürfurchen, keine stark gerötete Serosa, leichten Belag, aber keine beginnende Nekrose, so dass man an sich die Schlinge hätte reponieren können. Von dem Gesichtspunkte aus, dass ohne sofortige Beseitigung der Gefahr der schon beginnenden Darmlähmung durch Darmentleerung der Pat. verloren erschien, wurde sie trotzdem geopfert. Und zwar wurde zwecks späterer Anlegung der Krause'schen Anastomosenklemme der zu- und abführende Darmschenkel eine Strecke weit an einander genäht, die stranguliert gewesene Schlinge selbst vorgelagert und durch eine Naht in der Gegend der Spina anterior superior angeheftet. Die Bauchhöhle wurde im übrigen geschlossen und durch Collodium und Zinkpflasterstreifen geschützt. Die Schlinge wurde darauf eröffnet und ein Drain eingelegt. Auf Wasserspülung kam der Abgang von dünnem Ileusstuhl und von Gasen in Gang, erreichte aber erst im Laufe einiger Stunden seinen Höhepunkt. Am anderen Morgen war der Meteorismus bereits zurückgegangen, der Puls von 116 nach der Operation auf 96, die Temperatur von 38° auf 36° gesunken. Pat. machte den Eindruck eines Rekonvalescenten. Nachdem der Kranke sich erholt hatte, wurde die Schlinge, deren Serosa sich mit frischen Granulationen bedeckt hatte, nahe der Bauchwand abgetragen und ein Versuch, die Krause'sche Anastomosenklemme anzulegen, gemacht. Durch Palpation mit dem Finger ergab sich jedoch, dass der zuführende und der abführende Schenkel in der Bauchhöhle weit auseinander wichen und auch nicht einander zu nähern waren, und weiter, dass das Mesenterium wie ein Keil zwischen ihnen lag. Es musste deshalb auf die intraperitoneale Anastomosenbildung auf diesem Wege verzichtet werden und der Schluss durch Relaparotomie, welche äusserst mühsam war, vorgenommen werden. Nach Reinigung des Darmes durch Abführmittel und Abheilung eines Bauchdeckenekzems wurden zunächst ohne Narkose die beiden Darmenden blind verschlossen. Nach sorgfältiger Desinfektion

wurde dann nach oben und unten vom Anus arteficialis im alten Schnitt die Lösung der an den Fadenzügeln hochgehobenen blinden Darmenden ausgeführt. Die faserigen Verwachsungen wurden sehr vorsichtig gelöst, bis die freie Bauchhöhle erreicht war. Nun liess sich feststellen, dass der zuführende Schenkel weiterhin in frei bewegliche, unten links gelegene Schlingen überging, und nur in seinem Anfangsteil fixiert war, aber auch hier war sein Serosaüberzug ziemlich glatt. Anders der abführende Schenkel, welcher fest an die Bauchwand angewachsen war, schwer sich lösen liess und erst in etwa 10—15 cm Abstand von der Oeffnung einen zur Anlegung einer seitlichen Anastomose hinreichend zuverlässigen Serosaüberzug hatte. Erst nach weiterer Ablösung, bis nahe ans Coecum, konnte man sie soweit mobilisieren, dass ohne Spannung eine Verbindung der beiden Schlingen möglich war. Anlegung einer grossen, seitlichen Anastomose. Quere Abtrennung des blinden Endes an einer Stelle, wo wenigstens etwas Serosaüberzug vorhanden war. Einstülpung soweit möglich. Weitgreifende Serosa-Muscularisknopfnähte. Trotzdem erschien dieses blinde Ende unzuverlässig; infolgedessen wurde auf dasselbe nach der Versenkung ein Tampon gelegt. Der Pat. war zunächst durch Operation und Narkose angegriffen, erbrach, der Puls war vorübergehend beschleunigt, das Abdomen aber immer weich, eher etwas eingezogen. Wiederholte Untersuchungen auf Indikan waren negativ. Am 3. Tage gingen die ersten Flatus ab, von da an war das Befinden gut. Der Tampon wurde allmählich entfernt. Die Nähte hielten. Die eine Nahtlinie der seitlichen Anastomose lag etwa 10—14 Tage in der Wunde frei vor. Allmählich verschwand sie unter den vernarbenden Bauchdecken. Pat. wurde vollständig geheilt. Trotz des Verschlusses per secundam fehlt jetzt jegliche Spur einer Bauchhernie.

Bei Frühoperationen wegen eines akuten Dünndarmverschlusses von unbekannter Art und unbekanntem Sitze ist man leider genötigt, den Darm nach dem Hindernis abzusuchen, da es sich meist um eine den Darm in seiner Lebensfähigkeit bedrohende Verschlussform handelt. Hier revidieren auch wir nach Treves'[1]), auch von Körte[2]), und Andern angenommenen Vorschlägen zunächst vorsichtig die Prädilektionsstellen für innere Einklemmungen, d. h. die Gegend der Bruchpforten, retroperitonealen Processus, die Ileo-Coecal- und Gallenblasengegend und das Becken. Findet sich die Einklemmung hierbei nicht, so muss systematisch der Darm abgesucht werden. Dann erscheint uns der auch von König[3]) gegebene Rat besonders beherzigenswert, nach Möglichkeit nicht von geblähten,

1) Treves, Darmobstruktion. Deutsch von Pollack. Leipzig 1888.
2) Körte, Berliner Klinik. 1891. Heft 36.
3) König, Lehrbuch der speciellen Chirurgie. II. S. 361.

sondern nach Hulke (s. Treves) von kollabierten Schlingen aus vorzugehen. Das Manipulieren an den kollabierten unveränderten Schlingen, die nur einen kleinen Raum einnehmen, ist einfach und bedeutet nur einen geringen Insult. Man findet solche am leichtesten im kleinen Becken. Da wo man nicht sofort auf derartige Schlingen stösst, wird man zweckmässig von der untersten Ileumschlinge ausgehen. Ueberhaupt erscheint mir die Orientierung von der Ileocoecalgegend aus häufig von grosser Bedeutung; und es ist vor allem für die Fälle, wo die Diagnose zwischen Dünndarm- und Dickdarmverschluss vor der Operation nicht sicher ist, ein Schrägschnitt in der Ileocoecalgegend als Ausgangspunkt empfehlenswert, da dieser sofort eine Uebersicht über den Füllungszustand des Coecum gestattet. Ist dies kollabiert, so kann man, falls unter Berücksichtigung der oben dargelegten allgemeinen Gesichtspunkte das Hindernis gesucht werden soll, durch einen Hülfsschnitt die Bauchhöhle in beliebiger Richtung weiter eröffnen und von der untersten Ileumschlinge, also vom Coecum aus sich orientieren. Merkt man hierbei, dass das Hindernis in einem sehr entfernten Teile der Bauchhöhle liegt, so lässt sich ein neuer Schnitt ohne grössere Gefahr ausführen. Die Rücksicht auf einen späteren Bauchbruch darf unsere Schnittführung beim Darmverschluss nicht beeinflussen. Wesentlich sind nur Gesichtspunkte, die auf die Herabsetzung des intraabdominellen Insults gerichtet sind. Durch die von Krause bei jeder Laparotomie angelegten Peritoneal-Fadenzügel und Bindentamponade kann man auch in Fällen von erheblichem Meteorismus das Prolabieren der Schlingen beherrschen und vor allem auch dann, wenn grössere Darmmassen einmal vorgezogen und abgesucht werden müssen, ohne allzu erhebliche Misshandlung die Schlingen bei energischem Anheben der Bauchdecken wieder zurückbringen.

Das Hindernis nach Eröffnung der Bauchhöhle bei der Palpation zu finden, ist auch in vorgeschrittenen Fällen technisch häufig nicht schwierig und schnell möglich, aber der damit verbundene, wenn auch nur kurz dauernde Insult bedeutet eben eine enorme Verschlechterung der Prognose. Dass auch in vorgeschrittenen, vor der Operation gänzlich unklaren Fällen mit jeder andern Methode Heilungen zu erzielen sind, ist hinreichend bekannt. Wir sind aber verpflichtet, das für die Gesamtzahl gleichartiger Fälle sicherste Verfahren zu üben.

In allen Fällen mit drohendem oder bestehendem sekundärem Col-

laps, aber weiter auch da, wo das Allgemeinbefinden und der Puls zwar noch leidlich, der Sitz und die Natur des Verschlusses jedoch nicht bekannt ist und Meteorismus sich entwickelt hat, haben wir uns entschlossen, auf ein radikales Vorgehen zunächst zu verzichten, und suchen nur die Herabsetzung des intraabdominellen Druckes anzubahnen und die Gefahr der sekundären Darmlähmung zu beseitigen. Denn wir haben in solchen Situationen durch eingehendes Manipulieren in der Bauchhöhle, sei es durch Eventration oder systematisches Absuchen der geblähten und hyperämischen Därme kaum einen Kranken gerettet, können uns vielmehr der Ueberzeugung nicht verschliessen, das Ende mancher Kranken, wenn auch nur um Stunden, beschleunigt zu haben. Der Insult für den Darm, für das Nervensystem und damit für das Herz und den Gefässapparat ist in jedem Falle ein gewaltiger. Wie Nothnagel mit Recht sagt, sind diese Eventualitäten so folgenschwer, dass durch sie die Operation an sich zuweilen fast ebenso bedenklich wird, wie die Krankheit selbst. Ich möchte hinzufügen, dass diese durch den Strangulationsreiz reflektorisch und reaktiv bedingten Gefahren von neuem und in gesteigertem Masse bei und nach eingreifenden und ausgedehnten Operationen drohen. Nur einen Fall von schwerem Adhäsionsileus des Dünndarmes habe ich — noch in Altona — beobachtet, in welchem trotz der zur Beseitigung mehrfacher Abknickungen und Verwachsungen nötig gewordenen ausgedehnten Eventration und Misshandlung der Därme und trotzdem bei frequentem Puls, vorgeschrittener Darmlähmung und starker Gefässinfektion operiert wurde, die Patientin nicht im Collaps zu Grunde ging, sondern der Ileus beseitigt wurde. Hier aber legte ich auf Anordnung von Prof. Krause, im Rückblick auf einen ganz analogen, nur anscheinend zur Zeit der Operation viel günstiger liegenden Fall, der kurz vorher ohne Entlastung des Darmes nach alleiniger Beseitigung der Abknickungen im Anschluss an die eingreifende Operation unglücklich geendet hatte, gleichzeitig eine Kotfistel an, durch welche der Meteorismus schnell beseitigt wurde. Ich komme S. 809 noch einmal darauf zurück. Ich möchte hervorheben, dass ich es nur für einen glücklichen Zufall halte, dass jene offenbar sehr widerstandsfähige Patientin den grossen Eingriff überstanden hat.

So sehr ich das Verdienst Heidenhain's, für eine rationelle Prophylaxe und Bekämpfung der Darmlähmung eingetreten zu sein, anerkenne, so bedenklich erscheint es mir auf Grund

meiner Erfahrungen, dass er die Gefahren ausgedehnter Laparotomien für gering hält, seit er die Vorzüge einer schnellen Darmentleerung schätzen gelernt hat. Landois[1]) hob 1888 in der Diskussion über einen Vortrag Helferich's, in welchem sich dieser gegen die Eventration und für kleine Laparotomieschnitte ausgesprochen hatte, die Aehnlichkeit der Vorgänge bei dem Tode nach Eventration mit dem Goltz'schen Klopfversuch hervor. „Es handelt sich dabei um einen durch reflektorische Vagusreizung bedingten Herzstillstand, der nach Tarchanoff bei entzündlich gereizten Därmen besonders leicht ausgelöst wird."

Dass einfache Palpation in der Bauchhöhle bei sensiblen Individuen, auch ohne dass ein Darmverschluss vorhanden ist, zu schwerer, reflektorisch bedingter Alteration des Vagus und der Vasomotoren führen kann, sah ich kürzlich bei einer in halber Narkose befindlichen Patientin, bei welcher eine Pyloroplastik vorgenommen werden sollte. Die Abtastung des Magens nach einem Ulcus wurde mit einem unregelmässigen, stark verlangsamten Puls beantwortet. Bei Nachlassen des Insults und Einleitung tiefer Narkose glich sich die Pulsanomalie sofort wieder aus, die Palpation und die Operation konnte dann ohne weitere Störung zu Ende geführt werden.

Hand in Hand mit dieser von Seiten des Nervenapparats drohenden Gefahr geht die auf Cirkulationsschwankungen beruhende. Es ist sicher, dass bei stärkerem Meteorismus eine hochgradige Erschwerung des Blutumlaufes stattfindet. In den aufgetriebenen Darmschlingen tritt eine starke arterielle und venöse Hyperämie und schliesslich Gefässlähmung auf; der intraabdominelle Druck steigt gleichzeitig enorm und führt einerseits zu einer Kompression der Abdominalvenen und Ueberfüllung der Bauchhöhle mit Blut, anderseits aber zu Zwerchfellhochstand und damit zu Herzverlagerung und Erschwerung der Respiration. Die plötzliche Eröffnung des Abdomens und die schnelle Entleerung des Darmes kann hier bei geschwächtem Herzen eine verhängnissvolle Blutdruckschwankung hervorrufen. Mit Recht warnte deshalb Schönborn[2]) vor einer allzu schnellen Entleerung des meteoristisch geblähten Darmes durch eine grosse Kotfistel.

1) Deutsche med. Wochenschr. 1888. Nr. 23: Verhandl. des medicinischen Vereins in Greifswald.

2) Verhandlungen der Deutschen Gesellschaft für Chirurgie. 1887. (Diskusion.)

Von der Ueberfüllung der gelähmten Darmgefässe kann man sich an dem einige Zeit während der Operation vorgelagerten Darm nach Aufhebung des intraabdominellen Druckes leicht überzeugen. Murphy vergleicht das Aussehen solcher Schlingen mit dem einer Blutwurst.

Meiner Ansicht nach darf der Intoxikations- und der Infektionsfaktor und damit auch der Begriff des septischen Collapses nur mit grösster Vorsicht hier herangezogen werden. Primär bedeutungsvoller sind in den nicht komplicierten Ileusfällen, in welchen allein bis jetzt das chirurgische Vorgehen eine grössere Aussicht bietet, die Gefahr der Darmlähmung und das frühzeitige Sinken des allgemeinen Blutdruckes; und diese Gefahren steigern wir, wie nochmals hervorgehoben sei, durch eingreifende Operationen ganz enorm. Man muss daran festhalten, dass die durch Infektion und Intoxikation hervorgerufenen Erscheinungen sowohl bei der Strangulation (oder allgemeiner gesprochen beim primären, akuten Verschluss), wie bei der auf dem Boden der Stenose einsetzenden Okklusion fast immer als sekundäre Momente, als Erscheinungen des Spätstadiums oder als Komplikationen aufzufassen sind. Dort bereiten die durch die Abschnürung selbst lokal bedingten schweren Ernährungsstörungen des strangulierten Darmteiles zusammen mit den reflektorisch oder reaktiv bedingten allgemeinen Störungen der Darmfunktion und der Cirkulation den Boden für Intoxikation und Infektion; hier, also bei dem subakuten oder chronischen Ileus, tritt beim Versagen der kompensatorischen Muskelhypertrophie ein wirres Gemisch von Muskelinsufficienz, Hämorrhagien und Nekrosen in die Erscheinung, die gleichzeitig mit der Zersetzung des Darminhalts zu Darmlähmung und septischer Darmentzündung und Geschwürsbildung führt. Je früher und heftiger die beiden Faktoren, die Intoxikation und die Infektion, auf dem vorbereiteten und besonders günstigen Boden einsetzen, um so näher wird die Katastrophe gerückt und um so unvermeidlicher wird sie.

Gerade für die Fälle von akutem Dünndarmileus — gleichgültig welcher Art —, in welchen hochgradiger Metorismus vorhanden ist und Collaps droht bezw. eingetreten ist, erscheint mir einem früher bereits z. B. von Madelung[1]) und Sonnen-

1) Verhandlungen der Deutschen Gesellschaft für Chirurgie. 1887 und Arch. f. klin. Chir. Bd. 36. Zur Frage der operativen Behandlung der inneren Darmeinklemmung.

burg[1]) erwähnten Vorschlag gemäss die Erwägung eines zweizeitigen Vorgehens gerechtfertigt. Erholt sich der Kranke nach Anlegung einer zweckmässig rechts seitlich an einer geblähten Schlinge angelegten Kotfistel nach kurzer Zeit nicht, so würden wir ihn bei sofortigem Aufsuchen des Hindernisses nach unseren Erfahrungen sicherlich auch verloren haben. Tritt dagegen nach Entleerung des Darmes Besserung ein, so ist in einigen Fällen wenigstens Hoffnung vorhanden, nunmehr das Hindernis zu heben, und zwar um so leichter, je sicherer die Lokaldiagnose zu stellen ist. Bei Benutzung der Witzel'schen Fistel, auf die ich noch eingehe, kann man dann sogar unter aseptischen Verhältnissen arbeiten. Die Gefahr einer Infektion infolge dieses Zeitverlustes, der allerdings bei Strangulationen höchstens 12—24 Stunden betragen dürfte, halten wir in der Mehrzahl der in Frage kommenden Fälle, in denen der Darmverschluss doch gewöhnlich schon einige Tage besteht, wo es sich also, wie ich, um Missverständnissen vorzubeugen, betonen möchte, nicht um einen stürmischen Verlauf handelt, für geringer, als die eines einzeitigen, radikalen Vorgehens, zumal nach Entlastung des Darmes die Gefahr der Gangrän und die Neigung des Peritoneums zur Entzündung abnimmt.

Lässt der Meteorismus durch die Entleerung sofort auf dem Operationstisch nach, so kann unter besonders günstigen Bedingungen, d. h. vor allem, wenn Puls und Allgemeinbefinden sich heben, sofort oder nach wenigen Stunden weiter operiert werden. Aber hier ist grosse Vorsicht bei der Auswahl der Fälle notwendig.

Besonders dankbar scheint mir das zweizeitige Vorgehen in den Fällen von Dünndarmileus zu sein, in welchen die Okklusion nicht durch eine Abschnürung, sondern nur durch Abknickung bedingt wird, also da, wo der Verschluss nicht gleichzeitig in kurzer Zeit eine Darmgangrän zur Folge haben muss und wo die sofortige Lösung der oft zahlreichen Adhäsionen, wie uns unsere S. 802 erwähnten und andere Fälle lehrten, äusserst schwierig und wegen der gewöhnlich bereits vorhandenen Darmauftreibung besonders gefährlich ist. Hier wird dann der zweite Akt häufig nicht in einer Beseitigung des Hindernisses, sondern nur in der Anlegung einer die verwachsene Darmstrecke ausschaltenden Enteroanastomose zu bestehen haben.

Ein gutes Beispiel in dieser Richtung bietet folgender Fall[2]):

1) Deutsche med. Wochenschr. 1888. Nr. 27.

2) Anmerkung während der Korrektur: Vor 4 Wochen bin ich in völlig gleicher Weise zweizeitig bei einem jungen Menschen vorgegangen, der sich

Der 28j. Pat. gibt an, bis zum 4. April 1903 immer gesund gewesen zu sein. Von diesem Tage an stellten sich Magenschmerzen und starke Durchfälle ein. Am 21. April traten äusserst heftige Leibschmerzen und plötzliche Uebelkeit ein, welche sich in den nächsten Tagen noch steigerten. Seit dem 23. IV. bestand völlige Verhaltung von Stuhl und Winden, seit dem 27. IV. heftiges, fäkulentes Erbrechen.

Status bei der Aufnahme 1. V. 03: Pat. sehr elend und schwach. Facies hippocratica. Leib mässig aufgetrieben, druckempfindlich. Konturen einzelner Schlingen und gesteigerte Peristaltik sichtbar. Puls klein, regelmässig, 120; Temperatur 37,3°. Erbrechen gelblichen, stinkenden Dünndarminhalts. Lokale Diagnose unmöglich. Es treten aber mehrere sich steifende Dünndarmschlingen deutlich hervor.

Nach Magenspülung wird sofort in Chloroformnarkose eine Incision in der Ileocoecalgegend gemacht. Es stellen sich sehr stark aufgetriebene Ileumschlingen ein. Die Serosa des Darmes zeigt zahlreiche kleine, weisse, tuberkulöse Knötchen. Ausserdem bestehen multiple Verwachsungen und Abknickungen im Bereich des Dünndarmes, besonders im Becken. Um den Kranken nicht bei der Operation zu verlieren, wird nicht weiter exploriert, sondern an der am stärksten geblähten Ileumschlinge eine Witzel'sche Schrägfistel (s. unten) angelegt und die Bauchwunde im übrigen geschlossen. Die Fistel funktionierte gut; der Kranke erholt sich rasch.

In der Nacht zum 5. V., nachdem der Meteorismus und die übrigen Ileuserscheinungen völlig geschwunden sind, gleitet das Drain aus der Fistel heraus; die Fistel verlegt sich sofort; Kot sickert nicht hervor. Um eine Wiederkehr der Ileuserscheinungen zu verhüten, wird am 5. V. zwecks Ausschaltung der durch Abknickungen funktionsuntüchtig gewordenen unteren Ileumschlingen eine Anastomose zwischen einer hohen Ileumschlinge und dem Colon transversum mittelst Murphyknopfes vorgenommen. — Am 7. V. tritt bei gutem Allgemeinbefinden der erste Stuhlgang per rectum ein. — Am 14. V. geht der Murphyknopf ab. Die erste Operationswunde schliesst sich, ohne dass jemals wieder Kot aus der Fistel ausgetreten wäre. — 11. VI. wird der Pat. in gutem Allgemeinbefinden, mit völlig vernarbten Wunden und guter Darmthätigkeit entlassen.

Ist es uns gelungen, bei einer zwecks direkter Beseitigung des Verschlusses vorgenommenen Operation das Hindernis zu finden und

---

im Zustande äusserster Erschöpfung befand. Hier waren die flächenhaften Verwachsungen und Abknickungen, welche zu vollständigem Verschluss geführt hatten, auf dem Boden einer Perityphlitis entstanden. Die gesteigerte Thätigkeit und Steifung trat hier sehr schön an den zuführenden hypertrophischen Dünndarmschlingen in die Erscheinung. Der Verlauf war ein absolut glatter. Die Wunden sind vernarbt. Patient steht auf.

zu heben, so wechselt unser weiteres Vorgehen je nach der Art des Verschlusses und der Beschaffenheit des Darmes im Bereich der Passageunterbrechung. Haben wir dabei eine schwer veränderte Schlinge gefunden, so verzichten wir, wenn nicht ganz besondere Momente dazu zwingen, auf die primäre Resektion und wenn diese doch einmal nötig werden sollte, z. B. bei Gangrän eines sehr ausgedehnten Dünndarmabschnittes, doch immer auf die primäre Darmvereinigung. Vielmehr lagern wir principiell die Schlinge vor und sorgen für sofortigen Abfluss des Darminhalts. Den gleichen Standpunkt nehmen wir übrigens auch für die gangränösen Hernien ein, da uns noch nicht erwiesen ist, dass die primäre Resektion und Darmnaht bei grossen Beobachtungsreihen bessere Resultate zeitigt, wie die provisorische Vorlagerung und Anlegung einer Kotfistel. Die 1883 von v. Bergmann [1]) gegenüber der primären Darmnaht nach Brucheinklemmungen geäusserten Bedenken bestehen nach wie vor, und zwar beim Ileus wegen der schweren Beeinträchtigung des Allgemeinbefindens, wegen der gewöhnlich viel erheblicheren Veränderungen am zuführenden Darmteile und wegen des eingreifenderen und weniger lokalen operativen Eingriffes in gesteigertem Masse.

Die von Hofmeister [2]) nach Kocher zur Vermeidung der Nahtinsufficienz bei eingeklemmten Hernien erfolgreich angewandten ausgedehnten Resektionen in weiter Entfernung von der Einklemmungszone kann man so vermeiden, da der zur Naht bereits völlig ungeeignete, zuführende Darm sich auffallend rasch bei Wiederkehr normaler Cirkulationsverhältnisse — nach Beseitigung der Ueberdehnung durch die Entleerung — erholt und seine Elasticität wiedergewinnt.

Die Uebernähung eines an umschriebener Stelle suspekt erscheinenden Darmes halten wir bei Ileus wegen der Unmöglichkeit, die Grenze der Veränderung in der Darmwandung mit Sicherheit zu bestimmen, für zu gewagt und lagern deshalb eine solche Schlinge ebenfalls vor.

In geeigneten Fällen fixieren wir zwecks späterer Anlegung der von Krause [3]) angegebenen Anastomosenklemme zweireihig die zu- und abführende Schlinge etwa 8 cm weit in entsprechendem Abstande von der vorgelagerten, geschädigten Schlinge, ebenso wie bei eingeklemmten Hernien, aneinander. Dann erst wird in der

1) v. Bergmann, Deutsche med. Wochenschr. 1883. Nr. 1.
2) Hofmeister, Diese Beiträge Bd. 28. S. 671.
3) F. Krause, Eine Anastomosenklemme. Diese Beiträge Bd. 27.

Regel die geschädigte Schlinge eröffnet. Bei dem S. 798 f. erwähnten Kranken hatte ich die beiden Schlingen zu nahe der strangulierten Partie aneinander fixiert; die zusammengenähten Darmteile lagen deshalb noch zum Teil ausserhalb der Peritonealhöhle; die Schenkel wichen infolge dessen in der Bauchhöhle auseinander und verklebten entfernt von einander mit dem Peritoneum parietale. Die spätere Anlegung der Klemme wurde dadurch vereitelt.

Gelingt es zwar, das Hindernis zu finden, verbietet aber eintretender Collaps oder allzugrosse Schwierigkeit der Lösung das Weiteroperieren, so halten wir es für das beste, den betroffenen Teil der Bauchhöhle durch Tamponade zu isolieren, eventuell die strangulierte Schlinge selbst zu eröffnen und zu drainieren, und an einer geblähten Schlinge des zuführenden Darmteiles eine Kotfistel anzulegen. Eine Drainage und Tamponade der Bauchhöhle halten wir desgleichen bei Komplikation des Darmverschlusses durch Peritonitis für notwendig.

Unser Vorgehen gestalten wir jetzt auch bei reiner diffuser Peritonitis, im Gegensatz zu Kocher[1]) und Andern und dem von uns selbst früher geübten Verfahren, unter Berücksichtigung der S. 801 ff. angeführten Gesichtspunkte möglichst wenig eingreifend und haben damit günstigere Erfolge als früher erzielt. Wir legen jetzt nur den Hauptherd, wie Sonnenburg[2]) und Andere, durch einen ausgiebigen Schnitt frei und leiten durch Drainage und Tamponade den Eiter aus den angrenzenden, sekundär ergriffenen Provinzen ab, — also ohne Eventration oder Spülung der Bauchhöhle. In genügendem Masse wird so die Spannung in der Bauchhöhle herabgesetzt, die Cirkulationsverhältnisse werden bessere, die Bildung und Zufuhr von neuen Infektionsmassen beschränkt und die Entleerung der bereits gebildeten ermöglicht; es erhält also auf diese Weise der überhaupt noch widerstandsfähige Organismus, d. h. derjenige, dessen Herz und Vasomatorenmechanismus noch funktioniert, ohne direkte operative Freilegung sämtlicher ergriffener Peritonealbezirke hinreichende Unterstützung zur selbständigen Ueberwindung der Infektion.

In frischen Fällen von Peritonitis, z. B. bei Appendicitis, ist nur die Bekämpfung der Infektion in der erwähnten Weise angebracht. Der lokale Meteorismus des Coecum ist hier nicht die Folge der Ueberfüllung, sondern der entzündlichen Alteration der Wandung.

1) l. c.

2) Freie Vereinigung der Berliner Chirurgen. 1901. S. 50 u. 51.

Die Prognose wird in solchen Fällen deshalb auch meist nicht durch Anlegung einer Darmfistel gebessert. Für wertvoll und notwendig halte ich aber in folgenden Fällen auch bei Peritonitis die Eröffnung des Darmes: 1. da, wo eine durch entzündliche Verlötung bedingte Abknickung oder die entzündliche Lähmung einer umschriebenen Dünndarmstrecke eine Passageunterbrechung und damit konsecutive Auftreibung und Ueberfüllung des zuführenden Darmteiles hervorgerufen hat [Heidenhain[1])]; 2. da, wo auf dem Boden der Peritonitis eine hochgradige Auftreibung und Ueberdehnung des Dickdarmes bei erhaltenem, wenn auch herabgesetztem Tonus und Peristaltik des Dünndarmes sich im Verlaufe einiger Tage ausgebildet hat. Hier genügt manchmal schon die Punktion des in der Wunde sich einstellenden Coecums mit dünner Nadel; es kann dadurch eine enorme Menge gasförmigen Inhalts abgelassen werden und damit die Dickdarmfunktion zu normalen Verhältnissen zurückkehren. Häufig muss jedoch eine Coecalfistel angelegt werden. 3. Wird man, — allerdings mit geringerer Aussicht auf Erfolg — zur Eröffnung des Darmes auch dann schreiten, wenn starker Meteorismus infolge abnormer Vermehrung des flüssigen oder gasförmigen Inhalts im ganzen Darm aufgetreten ist. Es ist dies dann das letzte Mittel, die drohende oder komplete Darmlähmung zu heben und für die Atmung und Cirkulation günstigere Bedingungen zu schaffen. Ich verweise in dieser Richtung auf die wichtigen Mitteilungen Heidenhain's[1]) und Lennander's[2]).

Bei drohender Gangrän ist der Entschluss nicht schwer, die betroffene Darmschlinge zu opfern. Wir sind nach unsern Erfahrungen aber dazu gelangt, bei jedem Ileus prinzipiell auch eine sonst intakte Darmschlinge zu eröffnen und für die nächsten Tage eine Kotfistel anzulegen. So glauben wir am ehesten der Gefahr der bei jeder Art von Verschluss unberechenbaren, postoperativen Darmlähmung und gleichzeitig dem sekundären Collaps, soweit es bis jetzt überhaupt in unserer Macht steht, zu begegnen. Früher haben wir die Anlegung einer Kotfistel nicht principiell durchgeführt, wenn die Hebung des Hindernisses gelungen war. Unserer Ansicht nach kann man die Grenze für das Inkrafttreten der Kotfistel aber nicht weit genug ziehen; und wir werden jetzt höchstens noch in den Fällen darauf verzichten, in denen erwiesenermassen der Darmverschluss erst 1—2 Tage vorher stattgefunden hat und

1) Verhandl. der Deutschen Gesellschaft für Chirurgie. 1902. II. S. 280 ff.
2) Lennander, Akute eitrige Peritonitis. l. c.

kein Meteorismus besteht. Wir sind überzeugt, dass wir durch die Unterlassung der Darmeröffnung manchem Kranken eine wesentliche Chance der Lebensrettung geraubt haben.

Dünndarmfistel.

Früher benutzten wir zur Entleerung des geblähten, sonst intakten Dünndarmes die einfache, seitliche Kotfistel. Nun sind wir aber, wie Andere, z. B. Lennander (l. c.), beim Versuch, die Fistel später operativ zu schliessen, wegen unlöslicher Verwachsungen und schwerer Veränderungen der Darmwand auf unüberwindliche Schwierigkeiten gestossen. So verloren wir die S. 802 erwähnte Patientin, welche den Ileus glücklich überstanden hatte, mehrere Monate später bei dem Versuche, die Kotfistel operativ zu schliessen. Wir waren dazu gezwungen, weil ein quälendes Ekzem andauernde Behandlung im Wasserbett notwendig machte und der Tod an Inanition drohte. Die abführenden Schlingen waren zu einem Knäuel verbacken und rissen wie Zunder. Erwähnen möchte ich aber, dass Heidenhain nach seiner letzten Publikation (l. c.) bei seinen 4 genesenen mit Enterostomie behandelten Fällen von Peritonitis keine Schwierigkeit mit dem Schlusse der seitlichen Dünndarmfistel gehabt hat, vielmehr in allen spontanen Schluss beobachtete.

Uns war die Ausbildung eines Verfahrens, welches die Gefahr der dauernden Kotfistel beseitigte, ohne eine eingreifende Operation zu ihrem Verschluss nötig zu machen, für die ohne Darmgangrän einhergehenden Fälle Bedürfnis. Der Entschluss, in solchen Fällen eine geblähte Darmschlinge zu eröffnen, ist uns erst leichter geworden, seit wir das Witzel'sche Prinzip der Fistelbildung auch für die Dünndarmkotfistel anwenden. Bei Durchsicht der Litteratur ist mir seiner Zeit nur eine kurze Mitteilung von Witzel[1]) selbst in dieser Richtung aufgefallen, die scheinbar ziemlich unbeachtet geblieben ist. Ich citiere Witzel wörtlich: „Die Beobachtung von Mikulicz[2]), nach welcher sich die Schrägfistel (am Magen) nach einigen Tagen von selbst schliesst, wenn das Rohr entfernt ist, wird für die Fälle, wo am Darme Fisteln angelegt werden, um vorübergehend als Notventil zu dienen, entscheidend sein für jeden Chirurgen, dem einmal die Aufgabe zufiel, einen derartigen Sicherheitsauslass nachträglich zu schliessen". Ausserdem finde

1) Centralbl. f. Chir. 1893. S. 1026.
2) Berl. klin. Wochenschr. 1893. Nr. 1.

ich in einer von Vogel[1]) mitgeteilten Krankengeschichte die Bemerkung, dass Schede bei Ileus eine solche Fistel nach vorheriger cirkulärer Einnähung des Darmes angelegt hat. Am andern Tage musste allerdings das Drain durch ein dickeres ersetzt werden, die Fistel scheint also nicht funktioniert zu haben.

Die inzwischen von Hoffmann[2]) und Steinthal[3]) in dieser Richtung gemachten Mitteilungen erwähne ich der Vollständigkeit wegen. Ersterer hat das Verfahren in einem Falle auf den dauernden Sigmoidealafter übertragen, letzterer, soweit ich einem Referat entnehme, die Drainage des meteoristischen Coecums mit Witzeldrain bei Perityphlitis-Peritonitis ausgeführt.

Im August 1902 hatte ich zuerst Gelegenheit, die Methode in dieser Richtung zu versuchen.

Es handelte sich um eine Frau mit inoperablem Carcinom des Colon ascendens und schweren Stenosenerscheinungen. Allein eine Ileocolostomie auszuführen, erschien mir zu gewagt, mit Rücksicht auf den steigenden Meteorismus, der eine baldige Entleerung des Darmes erheischte. Anderseits wollte ich die Frau auch nicht der Unannehmlichkeit eines permanenten Coecalafters für den Rest ihres Lebens aussetzen. Deshalb legte ich nach Ausführung einer seitlichen Anastomose zwischen Ileum und Colon transversum, etwa 30 cm weiter oberhalb an einer vorgezogenen Ileumschlinge eine Schrägkanalfistel an. Diese funktionierte gut, d. h. es entleerte sich zunächst reichlich dünner Ileusstuhl und Gase; der Meteorismus ging zurück, und nach Wegnahme des Drainrohres, welche am 4. Tage erfolgte, schloss sich die Fistel spontan, ohne dass jemals ein Tropfen Darminhalt nach Entfernung des Drains ausgeflossen war. Die Pat. erholte sich und wurde mit guter Darmfunktion entlassen.

Von den übrigen Fällen von Darmverschluss, welche seitdem mit der Witzel'schen Fistel von uns behandelt wurden, verlief nur noch der S. 805 berichtete günstig, während in zwei weiteren der Tod nach 24 bzw. 3mal 24 Stunden eintrat. Die Fistel hatte beide Male gut funktioniert und der Meteorismus war zurückgegangen. Das eine Mal handelte es sich um ein Carcinom der Flexura hepatica, hier wurde die Fistel an einer tiefen Ileumschlinge angelegt, das andere Mal um die Torsion und Abschnürung einer Dünndarmschlinge durch Pseudoligament. Die Fistel wurde hier nach Beseitigung des Hindernisses an der zuführenden geblähten Ileumschlinge

1) Deutsche Zeitschr. f. Chir. Bd. 63. S. 308.
2) Centralbl. f. Chir. 1902. Nr. 40.
3) Verhandlungen der 74. Naturforscherversammlung zu Karlsbad. 1902.

gebildet (s. S. 775). In einem fünften Fall funktionierte die Fistel nicht:

Es handelte sich um einen 2 Tage zuvor auf der inneren Abteilung des Augusta-Hospitals aufgenommenen, äusserst kachektischen Pat. mit Peritonealcarcinose und Ascites; seit zwei Tagen bestand vollständiger Darmverschluss.

Bei der Operation betrug der Puls 140, es bestand hochgradiger Meteorismus, die noch einige Stunden vorher hörbaren Darmgeräusche hatten aufgehört, die Konturen einer Reihe von Schlingen, deren Art aber unbestimmt blieb, waren noch sichtbar, aber keine Darmsteifung zu erkennen.

Vor der Operation reichlich Campher, Morphium 0,015, Einschnitt unter Schleich'scher Anästhesie in der Ileocoecalgegend. Nach Eröffnung des Peritoneums floss klarer Ascites ab. Eine stark geblähte, injicierte Dünndarmschlinge trat hervor. Nach ihrer Reposition gelang es nicht, das Coecum zu palpieren; dagegen fühlte man an einer Stelle eine harte Tumormasse. Infolgedessen wurde eine in der Nähe gelegene Dünndarmschlinge vorgezogen und um dieselbe die Bauchhöhle mit Gaze abtamponiert. Der Inhalt der vorgelagerten Schlinge wurde aspiriert, darauf incidiert und eine Witzel'sche Fistel angelegt. Der Darm machte bereits einen gelähmten Eindruck. Nach Einnähen des Drains stellte es sich heraus, dass sein Lumen infolge der Schlaffheit der Wandung beim Aspirieren mit der Spritze kollabierte, und dass auch sonst kein Darminhalt ausgehebert werden konnte. Deshalb eröffnete ich wenige Stunden später den Darm weit und ging mit dem Finger ein. Hierbei konstatierte ich, dass die Tampons, welche sich fest an den Darm angesaugt hatten, auch die schlaffe Darmschlinge komprimierten. Nach Einführung von dicken Drains in beide Schenkel kam sehr bald eine reichliche Entleerung von dünnem Darminhalt und Gasen zu Stande.

Nach zwei Tagen war der Leib weich,. eingesunken; Pat. erhohlte sich etwas, nahm Nahrung. Nach weiteren zwei Tagen betrug die Pulsfrequenz 110. Die Verschlusserscheinungen waren völlig gehoben.

Acht Tage nach der Operation ging der Kranke, der in den letzten Tagen keine Nahrung mehr genommen hatte, an Herzschwäche infolge seiner Carcinomkachexie zu Grunde. Autopsie verweigert.

In diesem Fall hat die Methode also versagt. Dies beruhte aber hier auf zwei leicht vermeidbaren Fehlern, einmal auf der Schlaffheit der Wandung des Drains und zweitens auf der Kompression des zuführenden Darmschenkels durch die Tamponade. Sobald man, wie in diesem Falle, merkt, dass die Fistel nicht funktioniert, hat man selbstverständlich sofort die Pflicht, ohne Rücksicht auf die Gefahren des künstlichen Afters den Darm breit zu eröffnen.

Ich möchte geradezu aussprechen, dass für die durch Abknickung infolge Verwachsungen bedingten Dünndarmverschlüsse und Passageunterbrechungen, weiter aber für den auf dem Boden der Stenose entstandenen Dünndarmverschluss und Verschluss des Coecum (und Colon ascendens) das Verfahren der Wahl die primäre Anlegung einer Witzel'schen Fistel am Dünndarm sein muss, an welche nach Abklingen der Ileuserscheinungen und Kräftigung des Kranken (nach etwa 3—4 Tagen) die Umgehung des verlegten Darmteiles durch Enteroanastomose oder — bei bösartigen Neubildungen — die Exstirpation anzuschliessen ist (s. S. 797 u. 808).

Wir wollen selbstverständlich die Anwendbarkeit dieser Methoden noch weiterhin von Fall zu Fall prüfen; ihre Vorzüge erscheinen uns aber im Allgemeinen sehr erheblich. Ich erwähne nur, dass die Besudelung und Maceration der Bauchhaut wegfällt. Weiter besteht bei hochliegender Fistel nicht die Gefahr der Inanition. Wir können nämlich nach Zurückgehen der stürmischen Erscheinungen und des Meteorismus dieselbe Fistel sogar zur Ernährung benutzen.

Je kürzere Zeit die Fistel besteht, um so leichter schliesst sie sich spontan. In dieser Richtung liegen die Verhältnisse entschieden günstiger wie bei den sonst ganz analogen, zur Ernährung bestimmten Jejunumfisteln, da diese gewöhnlich längere Zeit bestehen müssen. Doch auch hier ist eine ganze Reihe von Spontanheilungen der Fisteln bekannt.

Wir beobachteten vor einiger Zeit ebenfalls einen spontanen Schluss bei einem jungen Manne, bei welchem wegen Ulcusblutungen und -beschwerden gleichzeitig mit einer Gastroenterostomie und Enteroanastomose eine Jejunostomie von Prof. Krause angelegt wurde. Ohne diese wäre der Kranke, der ebenso wie in der letzten Zeit vor der Operation, auch noch 10 Tage lang nach der Operation jegliche per os eingeführte Nahrung wieder ausbrach, wohl sicher zu Grunde gegangen. Nach 13tägigem Bestehen der Fistel wurde das Drain entfernt, zum Teil weil sich ein mit spastischen Darmkontraktionen einhergehender Reizzustand ausbildete, der zu Gallenrückstauung führte. Die Fistel schloss sich nach kurzer Zeit vollständig. Die Darmpassage blieb gut.

Sollte der spontane Schluss einmal nicht eintreten, so sind die Verhältnisse unseres Erachtens für eine operative Beseitigung gewöhnlich doch sehr viel günstiger als bei der gewöhnlichen seitlichen Fistel. Die Gefahr der Stenosierung dürfte bei vorsichtiger Anlegung und bei Verwendung eines Drains von der Dicke eines mittleren Nélaton katheters, das zur Entleerung des gestauten Darm-

inhalts immer genügen wird, nicht erheblich sein, zumal der Dünndarm, um den es sich in diesen Fällen handelt, bei sorgfältigem Kauen der Speisen nur flüssigen oder breiigen Inhalt hat.

Technik der Fistelbildung.

Die Fistel legen wir folgendermassen an. Wir ziehen eine Schlinge — gewöhnlich die zuführende, je nach den Umständen aber auch einmal die eingeklemmte — vor, tamponieren um sie herum, um die Beschmutzung der Bauchhaut und der Bauchhöhle zu vermeiden, klemmen oben und unten ab, eröffnen dann bei mässigem Meteorismus sofort. Dann führen wir das Drain oralwärts etwa 4 bis 5 cm ein und übernähen es auf eine Länge von 4—5 cm mit Darmwand. Darauf wird die Schlinge reponiert und das Ende der Fistel mit ein paar Stichen an das Peritoneum parietale angenäht.

Bei stärkerem Meteorismus muss der Darm vorher — am besten durch Punktion — entleert werden, um die Spannung zu beseitigen und die Besudelung des Operationsfeldes zu vermeiden. Es ist nicht angebracht, die Schlinge vorher rings in die Bauchwunde einzunähen: einmal besteht bei der Dünne der Wandung die Gefahr der Eröffnung des Lumens; weiter wird die Bildung der Fistel dadurch viel mühsamer und nur unter Zuhilfenahme grösserer Partien der Darmwand möglich. Damit tritt die Gefahr der späteren Stenose ein.

Ist die Wandung brüchig oder besteht Peritonitis, so empfiehlt es sich, die zur Fistelbildung benutzte Schlinge entweder vorgelagert zu lassen oder sie nach Reposition in die Bauchhöhle zunächst durch Tamponade zu isolieren und zu fixieren. Ich möchte hierbei erwähnen, dass es zuweilen schon ein grosser Gewinn ist, wenigstens für kurze Zeit einen Schutz der Bauchhöhle auf diese Weise zu erzielen, auch wenn nach 1—2 Tagen die Fistel insufficient wird. Schon nach wenigen Stunden ist die Gaze so fest an die Darmserosa angeklebt und hat der Flüssigkeitsstrom die Richtung nach aussen genommen, dass Kot nicht mehr in die Tiefe dringen kann.

Da, wo Eile not thut, verzichten wir natürlich auf eine derartige Schrägfistel, ziehen vielmehr einfach die betreffende Dünndarmschlinge vor, nähen sie entfernt von der Wunde an die Bauchhaut fest und eröffnen sie, nachdem wir die vernähte Bauchwunde mit Collodium und Zinkpflaster geschützt haben. Dann müssen wir den Patienten nach Rückgang der Ileussymptome der Klemmenbehandlung oder einer erneuten Laparotomie zum Schlusse des Anus artificialis unterwerfen.

Auch bei Brucheinklemmung und Darmauftreibung infolge von Peritonitis verdient dies Verfahren Beachtung. Für die Fälle von allgemeiner Peritonitis erscheinen mir allerdings die von Lennander zu Gunsten der Coecalfistel und gegen die Ileumfistel angeführten Argumente für die Mehrzahl der Fälle zutreffend. Lennander wählt entweder die Tabaksbeutelnaht oder eine einfache seitliche Fistel und schliesst in den Fällen, wo der augenblickliche Darmbefund noch nicht zur sofortigen Entleerung drängt, wo aber mit der Möglichkeit einer späteren Darmlähmung zu rechnen ist, das Coecum durch Tamponade ab, um jederzeit eine Incision machen zu können. In dieser Weise bin auch ich in mehreren Fällen mit gutem Erfolge vorgegangen und zum Ziele gelangt.

Dickdarmverschluss.

Für die durch carcinomatöse oder entzündliche Striktur bedingten Dickdarmverschlüsse, die unter den Erscheinungen des Ileus zur Operation kommen, genügen wir mit der Darmentleerung zunächst der dringenden Indikation. Die Beseitigung des Hindernisses und die Herstellung normaler Passageverhältnisse kommt erst nach Rückbildung der Verschlusssymptome in Frage. Gerade bei den durch Carcinom bedingten Verschlüssen ist der Eingriff so vorsichtig wie möglich zu gestalten, da diese Kranken eine auffallend geringe Widerstandskraft besitzen. Deshalb soll man auch, falls vor der Operation das ursächliche Moment und seine Lage nicht festzustellen war, sich bei der Operation nicht zu einer genauen Exploration in der Bauchhöhle verleiten lassen. So verlor ich im vorigen Jahre einen Kranken, bei welchem der Sitz des Verschlusses im Bereich der Flexura coli hepatica und sein carcinomatöser Charakter so gut wie sicher war, etwa 24 Stunden nach der Operation in plötzlich einsetzendem Collaps, wie ich glaube, weil ich mich nicht auf die Anlegung der Coecalfistel beschränkt hatte. Ich hatte hier nämlich bei gutem Pulse des Patienten unter Erweiterung des seitlichen Schnittes nach oben eine Palpation zur Feststellung der Operabilität des den Verschluss bedingenden Carcinoms vorgenommen. Hierdurch und durch Schwierigkeiten beim Zurückdrängen des geblähten Coecum wurde der Eingriff so erheblich vergrössert, dass die Widerstandsfähigkeit des geschwächten Organismus, insbesondere des Herzens nicht ausreichte.

Wir halten aus diesem Grunde im Princip die primäre Resektion solcher mit Verschluss oder auch nur mit Stenosenerscheinungen einhergehenden Affektionen für unstatthaft; die wenigen bei dieser

Art des Vorgehens geretteten Individuen wiegen die erheblich grössere Zahl der im Anschluss an die Operation Gestorbenen nicht auf. Wir beschränken uns deshalb auf die Anlegung der Kotfistel. Nur da, wo ohne Vergrösserung des Eingriffs die Vorlagerung des betroffenen Darmteiles gleichzeitig möglich ist — es handelt sich hier nur um Colon transversum und Flexura sigmoidea —, wenden wir dieses Verfahren an, natürlich unter gleichzeitiger Eröffnung des Darmes oberhalb des Verschlusses.

Am Dickdarm halten wir die Anwendung der einfachen seitlichen Fistel mit einreihiger Annähung des Darmes an das Peritoneum parietale gewöhnlich für ausreichend; wir haben keine Peritonitis oder Phlegmone danach gesehen. Jedoch kann auch hier die Vorlagerung und der Abschluss des zur Fistelbildung bestimmten Darmteiles von der übrigen Bauchhöhle ohne Naht durch Tamponade, die Anwendung der Tabaksbeutelnaht oder die der Witzel'schen Fistel von Nutzen sein, und so die Besudelung der Wunde und die Gefahr des Koteintritts in die Bauchhöhle vermieden werden.

Bei den S. 776 erwähnten Kranken war ich wegen der Brüchigkeit der Flexura sigmoidea gezwungen, auf eine Einnähung in die Peritonealwunde zu verzichten, da ich mit der Möglichkeit der Nekrose der ganzen Flexur, und weiter mit dem Durchschneiden der Nähte rechnen musste. Ich lagerte deshalb die ganze Flexur (samt Tumor) vor, fixierte Colon pelvinum und Colon descendens durch einige Knopfnähte an einander, um das Auseinanderweichen der Schenkel zu verhüten und um unter Umgehung des Mesosigma die Durchquetschung des Spornes später leichter vornehmen zu können. Darauf wurde durch exakte Tamponade die Schlinge von der übrigen Bauchhöhle abgeschlossen und der Darm punktiert. Nach Zurückgehen der Spannung wurde ein Drain eingeführt und über diesem ein Schrägkanal gebildet. Die Wandung war so brüchig, dass von vornherein ein baldiges Durchschneiden der Nähte zu erwarten war. Immerhin aber hielt der Verschluss etwa 20 Stunden dicht. Die Ileuserscheinungen gingen schnell zurück, die Flexur erholte sich. Die tiefen Schichten der Tamponade blieben vollkommen sauber. Nach einigen Tagen wurde die Flexur reseciert und der Sporn mit einer einfachen Cystenklemme durchgequetscht. Die Stuhlentleerungen erfolgten von da an per rectum; aus der Fistel, deren Schluss bisher nur einmal mit einfacher Uebernähung versucht wurde, entleerte sich nur ein geringer Teil des Kotes. Ein plastischer Verschluss der Fistel ist bei dem bisher in gutem Zustande befindlichen Pa-

tienten nach einiger Zeit vorgesehen.

Bei der Wahl der Dickdarmstelle zur Fistelbildung muss man mehr Rücksicht auf das Verhalten der Darmfunktion als auf den Sitz des Verschlusses nehmen. Da wo die Darmlähmung bereits höhere Grade erreicht hat und keine Lokalisation des Hindernisses möglich ist, wählen wir die Coecalfistel. Sie erscheint uns im Allgemeinen wegen der Bauhin'schen Klappe sicherer zur Entleerung als eine Ileumfistel. Da, wo eine deutliche Darmsteifung oberhalb des Verschlusses am Dickdarm vorhanden ist, nehmen wir den entsprechenden Darmteil. Im Allgemeinen kommen nur Coecum, Colon transversum und Flexura sigmoidea in Frage.

Wenn sich bei tief sitzendem Dickdarmverschluss herausstellt, dass die Entleerung der oft enormen Massen Dickdarminhalts durch die Coecalfistel ungenügend bleibt, muss man nicht zu lange mit der Anlegung einer zweiten Oeffnung am Colon transversum oder der Flexura sigmoidea warten, da sonst infolge der fortschreitenden oder fortbestehenden Dickdarmlähmung das unheilvolle Ende nicht aufgehalten wird.

Die Beobachtung des neuerdings besonders von Anschütz[1]) ausführlicher besprochenen lokalen Coecalmeteorismus, der zu kolossalen Auftreibungen und Ernährungsstörungen und damit zu Gangrän des Coecum führen kann, weist noch besonders darauf hin, nicht am Ileum, sondern am Coecum in solchen Fällen die Fistel anzulegen, da bei Sufficienz der Bauhin'schen Klappe vom Ileum her die drohende letale Dickdarmlähmung und Gangrän nicht aufgehalten werden kann, während durch rechtzeitige Eröffnung des Coecum dies fast immer gelingen wird. Vor allem soll man auch da, wo bei Dickdarmverschluss gleichzeitig der Dünndarm stark aufgetrieben ist, keine Dünndarmfistel anlegen, da auch bei nicht schliessender Valvula Bauhini mit einer antiperistaltischen Entleerung des Dickdarmes nicht zu rechnen ist.

Vor einigen Jahren legte ich, — allerdings bei einer im Endstadium des Ileus befindlichen Patientin, — trotzdem ich ein Carcinom vor dem Promontorium am Colon pelvinum festgestellt hatte, wegen der gleichzeitigen hochgradigen Dünndarmauftreibung eine Kotfistel an einer tiefen Ileumschlinge an, welche bei der Anheftung des Peritoneums angestochen war. Die Patientin kam 3 Tage später ad exitum, nachdem trotz Abflusses dünnen Stuhles und von Gasen der Gesamtmeteorismus erheblich stärker geworden war. Die Autopsie ergab

1) Verhandlungen der Deutschen Gesellschaft für Chirurgie. Bd. 31. 1902.

ein Carcinom an der erwähnten Stelle. Die Naht des Anus artificialis hielt. Keine Peritonitis; der Dünndarm war wenig, dagegen der Dickdarm ungeheuerlich aufgetrieben und gefüllt mit Gasen und Kotmassen.

Ich hätte hier wohl am rationellsten entweder gleichzeitig mit der Ileumfistel noch an der Flexura sigmoidea eine Kotfistel angelegt oder aber mich auf eine Coecalfistel beschränkt.

Die Lebensbedingungen sind bei einem dauernden Coecalafter für die Patienten meist sehr traurige, da gewöhnlich die Maceration der Bauchdecken durch den dünnen Coecalinhalt nicht vermieden werden kann, und der Verschluss durch Pelotte nicht möglich ist[1]). Für diese Fälle kann deshalb einmal die Heranziehung der Witzel'schen Fistel schon in der von Hoffmann für die Flexur benutzten Form zweckmässig sein. Da wo der Coecalafter wegen Carcinom des Colon ascendens oder der Flexura hepatica bezw. linealis angelegt werden musste, sind die Aussichten, den Kranken einer sekundären Radikaloperation zu unterwerfen, wegen der Weichheit und Ausdehnung der Geschwülste dieser Darmpartien gewöhnlich sehr schlechte. Bei hinreichender Aufmerksamkeit kann diesen Kranken der Anus aber durch rechtzeitige Enteroanastomose unter Umgehung des verlegten Darmteiles erspart bleiben; in manchen Fällen wird man durch sekundäre Ausführung einer Anastomose zwischen Ileum und Colon transversum bezw. Flexura sigmoidea die Kotfistel wieder zum Verschluss bringen können.

Die Enteroanastomose darf meiner Ansicht nach bei komplettem Verschluss nur mit grösster Vorsicht und nur im Beginne, d. h. solange sich kein erheblicher Meteorismus ausgebildet hat, angewandt werden. Bei stärkerem Meteorismus dürfte sie prinzipiell zu vermeiden sein. Ihre Bedeutung hat sie vor allem als prophylaktische Operation. Sie ist die wichtigste Palliativoperation, welche wir zur Bekämpfung der Darmstenosen haben.

Mit einigen Worten muss ich noch auf die übrigen zur Darmentleerung herangezogenen Verfahren eingehen: Die Entleerung des Darmes auf dem Operationstisch durch Punktion bezw. Incision und sofortige Naht der Darmöffnung, welche überhaupt nur bei hochsitzendem Dünndarmverschluss oder Volvulus der Flexur an

1) Bei dem S. 777 f. erwähnten Kranken ist es nach mündlicher Mitteilung dem nachbehandelnden Herren Kollegen gelungen, das Wiederauftreten eines Ekzems durch regelmässige Darreichung von Bismuthum salicylicum völlig zu verhüten.

der Schlinge selbst in Frage kommen dürfte, erscheint uns nur für besonders günstige Fälle zweckmässig und ausreichend. Nach unsern und Anderer Erfahrungen kommt der Abfluss des gestauten Darminhalts aus den entfernteren Schlingen, — besonders bei beginnender Darmlähmung — erst sehr allmählich oder gar nicht in Gang (s. z. B. Fall S. 798), in manchen Fällen muss man recht eingreifende (cf. Heidenhain l. c.), langdauernde Manipulationen vornehmen, um den Abfluss auf dem Operationstische zu beschleunigen, die Operation wird dadurch sehr verlängert, der Eingriff ein erheblich grösserer. Bei vorgeschrittener Darmlähmung gelingt es bei Spülungen von der Kotfistel aus oft zunächst nur, die nächstgelegene Schlinge zu entleeren und erst ganz allmählich die weiter entfernten Schlingen zur aktiven Kontraktion und zur peristaltischen Bewegung zu bringen. Weiter wird, da die Entleerung in operatione trotz aller Anstrengung keine vollkommene ist, die Resorption des gestauten Darminhalts im abführenden Darmteil nicht hinreichend vermieden und dadurch die Gefahr der Intoxikation bedingt.

Schliesslich begegnen wir so nicht hinreichend den Gefahren, welche bereits in ziemlich frischen Fällen durch das Eintreten einer länger dauernden postoperativen Insufficienz und Paralyse des Darmes, vor allem an der früheren Einklemmungsstelle, drohen. Auch schon bei geringfügigen lokalen anatomischen Veränderungen an der betroffenen Schlinge kann ihre motorische Funktion für einige Tage noch vollständig darnieder liegen, und dadurch erneut ein unüberwindliches Passagehindernis und Stauung des Darminhalts oberhalb bedingt werden. Auch eine starke peristaltische Welle macht, wie man z. B. sehr schön am Kaninchendarm nach Lösung einer kurz bestehenden Strangulation beobachten kann, vor der Schnürstelle Halt. Die noch nicht verbrauchte Energie kann sich dabei in einen Spasmus im letzten Teil der zuführenden Darmschlinge umsetzen, der seinerseits also wieder zur Stauung beiträgt. Wir müssen vermeiden, der postoperativ immer geschwächten (wenn auch zunächst noch erregten) Darmmuskulatur noch die Ueberwindung erneuter Hindernisse zuzumuten, wir müssen vielmehr versuchen, uns den Rest von austreibender Kraft des Darmes oberhalb des Verschlusses nutzbar zu machen. Dies gelingt am sichersten mit Hilfe der Kotfistel. Ich verweise in dieser Richtung auch auf die klassischen Ausführungen Rosenbach's [1]).

Ebenso halten wir die alleinige Anwendung von Abführmitteln

1) l. c.

ohne gleichzeitige Anlegung einer Kotfistel für zu unsicher; dagegen erachten wir die ausgedehnte Benutzung peristaltikanregender Mittel zur Beschleunigung der Entleerung des gestauten Darminhalts aus der Fistel und ihre Darreichung eventuell schon vor der Operation für sehr angebracht. Heidenhain sah gute Wirkungen nach der Darreichung von Ricinusöl per os. Besser dürfte die von Lennander auch bei Peritonitis gegen die drohende Darmlähmung empfohlene Heranziehung subkutaner Abführmittel sein. Lennander empfiehlt Apocodin 0,01—0,02; ich wandte gleich Vogel[1]) und Andern Physostigmin und Atropin an. Die Applikation von Abführmitteln mittelst Einläufen von der Fistel aus dürfte ebenfalls zu versuchen sein. Mc. Cosh injicierte Magnesiumsulfat in den Darm. Früher neigte ich dazu, sowohl vor der Operation die Diagnose in zweifelhaften Fällen mit Abführmitteln per os zu forcieren wie nach Beseitigung des Hindernisses solche zu geben; ich bin aber nicht mehr von der Gleichgültigkeit solcher Massnahmen überzeugt; vielmehr glaube ich, dass durch die dadurch bedingte, ungeordnete Darmthätigkeit der Meteorismus stärker werden, ja Collaps eintreten kann.

Diesen Ausführungen über die Therapie des mechanischen Darmverschlusses sind vor allem drei Haupttypen zugrunde gelegt, nämlich die Strangulation, die Abknickung und der organische Verschluss. Die übrigen Formen, welche in mancher Richtung eine Sonderstellung einnehmen, wie z. B. der Volvulus der Flexura sigmoidea, die Invagination und der Gallensteinileus, lassen sich meiner Ansicht nach ungezwungen angliedern und müssen nach denselben allgemeinen Gesichtspunkten beurteilt und behandelt werden. Dass gerade für die eben erwähnten Formen specielle technische Massnahmen erforderlich sind, sobald radikal vorgegangen werden darf und muss, ist selbstverständlich. Es würde aber den Rahmen meiner Arbeit überschreiten, dieses hier im einzelnen zu besprechen. Ich möchte nur erwähnen, dass bei einem Volvulus der Flexura sigmoidea oft, wie die Erfahrung gelehrt hat, nach Detorsion des Volvulus die Einführung eines Darmrohres bis in das Colon descendens vom After aus zur Beseitigung des Meteorismus genügt. Nach gelungener Detorsion darf man nicht ohne weiteres einen Anus sigmoideus ausführen. Manchmal wurde, um die Detorsion zu ermöglichen, eine vorangehende Entleerung der überdehnten Flexur durch Punktion (Körte) oder Incision, die Abtragung der ganzen Flexur, und

1) Deutsche Zeitschr. f. Chir. Bd. 63.

die Anlegung eines Anus im zuführenden eingenähten Schenkel (Braun), oder die nachträgliche Anlegung einer Kotfistel nach gelungener Detorsion zur Vermeidung der Darmlähmung (Israel) nötig. In vorgeschrittenen verzweifelten Fällen käme eventuell die gleichzeitige Anlegung von Fisteln am Colon transversum und der geblähten Flexur in Frage, um zunächst den Meteorismus und Verschluss zu beseitigen und günstige Bedingungen für eine möglichst bald auszuführende Radikaloperation zu schaffen. Auch möchte ich noch darauf hinweisen, dass Häckel einmal die nekrotische Flexur zum Teil im Abdomen liess, die Umgebung durch Tamponade schützte und oberhalb einen Anus anlegte (s. S. 807). Ebenso werden wir je nach den Stadien und der Intensität der Verschlusserscheinungen für die Desinvaginationen ganz verschieden vorgehen müssen; die beiden Extreme der hier zur Wahl stehenden Verfahren werden durch die einfache Desinvagination und das von Rydigier angegebene, wohl nur für gewisse Formen von chronischer Invagination und nicht kompletem Verschluss anwendbare Verfahren der partiellen Resektion des Invaginatum gebildet.

Im Allgemeinen wird man sagen können, dass die akute Invagination wie eine Strangulation, die chronische wie eine organische Darmstenose oder Darmverschluss behandelt werden muss.

Hat man bei Gallensteinileus sich zu operativem Vorgehen entschlossen, so dürfte auch bei kleinen Steinen die Eröffnung des Darmes und sofortige Vernähung ein richtigeres Mittel zur Beseitigung des Gallensteinileus sein, als das Weiterschieben des Konkrements bis in den Dickdarm. Wann man resecieren muss, wann man eine Fistel am Darm und was für eine Art man anzulegen hat, ist von Fall zu Fall zu entscheiden. Der hohe Sitz des Verschlusses im Dünndarm verbietet in einer grossen Zahl der Fälle die Anlegung einer einfachen seitlichen Darmfistel, die Witzel'sche Fistel dürfte hier bei erheblichem Meteorismus nach Entfernung des Steines manchmal günstig wirken (s. o.). Die primäre Darmvereinigung nach Resektion der durch den Gallenstein schwer geschädigten Darmpartie verbietet sich meist wegen der gleichzeitigen bedenklichen entzündlichen Gefässinjektion und Auftreibung des zuführenden Darmes, so dass man thatsächlich bei den operativ anzugreifenden Fällen von Gallensteinileus zuweilen nur die Wahl zwischen zwei Uebeln hat.

Schliesslich möchte ich noch erwähnen, dass der postoperative Ileus mit zunehmender Laparotomietechnik und Nachbehandlung mehr und mehr zurückgedrängt ist. Hier steht also die Prophylaxe

im Vordergrund der Therapie, vor allem ist die sorgfältige Beachtung und Verhütung erheblicher Grade von Magen-Darmatonie, die, wie bekannt, zu ileusartigen Erscheinungen führen können, wichtig.

Unterstützendende Therapie.

In dieser Weise suchen wir durch sorgfältige Anpassung unserer technischen Massnahmen an die Eigenart des Darmverschlusses die Gefahren der operativen Eingriffe zu beschränken und die operativen Erfolge zu verbessern. Aber ich verhehle mir nicht, dass wir auf diesem Wege nur bescheidene Fortschritte machen werden, so lange es uns nicht gelingt, durch vorangehende, gleichzeitige oder nachträgliche nicht operative Massnahmen die Wirkung der Krankheit und der Operation auf das Nervensystem, das Herz, die Cirkulation und die Darmfunktion zu verhüten oder zu kompensieren.

Hier wie bei keiner anderen Krankheit macht sich das Bedürfnis mit zwingender Notwendigkeit geltend, die Vorbeugung und die Bekämpfung des abdominell ausgelösten Shoks und Collapses[1]) weiter auszubauen und zu verbessern und zwar gleichermassen für akute und chronisch verlaufende Fälle.

Einige Punkte scheinen mir darauf hinzuweisen, dass thatsächlich die Hoffnung besteht, dass wir hier praktisch wichtige Fortschritte machen werden. So halte ich die Mitteilung Chlumsky's[2]) für sehr beachtenswert, dass er mit Anwendung der Medullaranästhesie gute Erfolge bei Darmverschluss erzielt hat. Hier ist vielleicht ein Weg gewiesen, auf den die verhängnisvollen reflektorischen Störungen der Innervation des Herzens und der Vasomotoren durch Unterbrechung des Reflexbogens oder wenigstens durch Herabsetzung der Reflexerregbarkeit verhindert werden können.

Die Einschränkung der allgemeinen Narkose würde an sich schon von grosser Bedeutung sein; vielleicht ist hier die Scopolamin-Morphiumnarkose mit Erfolg heranzuziehen. Das Schleich'sche Verfahren hat sich uns, kombiniert mit Morphium-Applikation nur bei der Anlegung von Kotfisteln bewährt, während es bei dem S. 797 ff. erwähnten Falle und anderen unmöglich war, ohne Narkose mit der Hand zwischen die gereizten Därme einzugehen, um das Hindernis

1) Siehe Kocher, Hirnerschütterung, Hirndruck etc. (Specielle Pathologie und Therapie. Bd. IX. 3. II.) Referat über Ciole's Resultate. An experimental research on surgical shok. Philadelphia 1900.)

2) Wien. klin. Rundschau. 1902. Nr. 27.

zu heben, so dass doch noch die allgemeine Narkose eingeleitet werden musste.

Als direkte Waffe gegen den Collaps stehen uns heute bereits eine Menge von Hilfsmitteln zur Verfügung, deren Bedeutung nicht zu unterschätzen ist, wenn sie auch häufig in schweren Fällen versagen. Gegen das Erlahmen des Herzens und das Sinken des Blutdruckes sind schliesslich ebenfalls alle unsere Bestrebungen gerichtet, die Operation schonend zu gestalten und durch Entleerung des Darmes den Meteorismus zu beseitigen. Denn eine Hauptgefahr beruht, wie bereits S. 803 erwähnt, in der Erschwerung des Blutumlaufes infolge der zunehmenden Paralyse der Darmmuskulatur und gleichzeitiger äusserster, durch den Meteorismus bedingter Behinderung der Zwerchfellathmung. Von diesem Gesichtspunkt betrachtet, sind alle Mittel, welche zu einer Anregung der Darmthätigkeit bestimmt sind, gleichzeitig wesentliche Faktoren bei der Wiederherstellung günstigerer Cirkulationsverhältnisse und damit Vorbeugungsmittel des Collapses. Anderseits hat man aber mit der reflektorisch ausgelösten oder reaktiven Lähmung der Vasomotoren i. e. der Darmgefässlähmung zu rechnen. Ich habe es z. B. wiederholt beobachtet, dass in solchen Fällen das Herz noch bis kurz vor dem Tode eine energische Aktion zeigte, während schon lange kein Radialispuls mehr fühlbar war. Wenn es in derartigen Fällen gelingen sollte, die Vasomotoren rechtzeitig zur Wiederaufnahme ihrer Funktion zu bringen, so könnte damit vielleicht mancher Kranke zu retten sein. Ob hier die intradurale, intraabdominelle, intravenöse oder subcutane Applikation vasokonstriktorischer Mittel uns eines Tages weiter bringen wird, muss noch unentschieden bleiben[1]).

Umgekehrt aber muss man berücksichtigen, dass das Sinken des Blutdruckes häufig erst die Folge von Störungen der Herztätigkeit ist, welche ihrerseits z. B. durch reflektorische Störung der Vagusfunktion oder durch toxische Einflüsse hervorgerufen werden kann.

Schliesslich können die einzelnen Momente in kompliciertester Weise ineinander greifen und einen unentwirrbaren Circulus vitiosus hervorrufen.

Ich habe in letzter Zeit den Ileuskranken, auch wenn der Puls noch gut war, vor der Operation Morphium 0,01, Strychnin nitr. 0,001, und Campher gegeben, um dem unmittelbaren operativen Collaps entgegenzuarbeiten. In den ersten kritischen Tagen

1) Ich habe begonnen, experimentell diesen Fragen näher zu treten.

post operationem wird in erster Linie von Strychnin, Campher und Coffein reichlicher Gebrauch gemacht, ausserdem vor allem von subkutanen Kochsalzinfusionen. Mehrmals habe ich letzthin zu 1—1½ l der physiologischen Kochsalzlösung 1—2 mg Strychnin und etwa 10—15 Tropfen der gebräuchlichen Adrenalinlösung (1 : 1000) zugesetzt, so also die Kochsalzlösung zum Träger dieser Mittel gemacht. Ich ging dabei von der Voraussetzung aus, dass so gleichzeitig mit der reichlichen Füllung des Gefässsystems auch eine sofortige, wenn auch vorübergehende Blutdrucksteigerung durch das Adrenalin und eine nachhaltige Blutdrucksteigerung durch das Strychnin hervorgerufen würde.

Es ist natürlich im praktischen Fall die Bedeutung und Wirkung des einzelnen Mittels sehr schwer abzuschätzen. Unsere Bestrebungen, die darauf gerichtet sind, die Darmlähmung zu verhüten und die gestörte Darmthätigkeit wieder zur Norm zu bringen, habe ich ausführlich besprochen. Dass die Kotfistel hier nicht allein zum Erfolge führt, ist bereits betont. Sie ist und bleibt ein Notbehelf; es ist zu hoffen, dass wir eines Tages wenigstens für eine Reihe von Fällen diese verstümmelnde Operation entbehren werden, in denen wir jetzt nicht auf sie verzichten können.

Ich möchte noch hervorheben, dass die Magenausheberungen bei der Nachbehandlung der Ileus- wie der Peritonitiskranken einen wichtigen Faktor und zwar nicht nur auf Grund vorangegangenen Aufstossens oder Erbrechens bilden; sie wirken nicht allein durch die direkte Entlastung des meteoristisch aufgetriebenen und mit zersetzten Massen gefüllten Magens und damit des gesamten Abdomens, sondern auch geradezu Peristaltik anregend auf den ganzen Darmtraktus, insbesondere den Dickdarm. Das letztere gilt natürlich in erhöhtem Masse von den Mastdarmeinläufen. Auf die medikamentösen Hilfsmittel bin ich S. 819 eingegangen; ich glaube gleich Lennander, dass die Gewinnung zuverlässiger, subkutan wirkender Mittel zur Anregung der Peristaltik oder auch nur zur Wiederherstellung des Darmtonus von grossem Werte sein würde. Chlumsky beobachtete bei seinen, unter Medullaranästhesie operierten Fällen, „dass eine sehr rege Darmperistaltik sich einstellte, welche allein schon manchmal genügt, um eine kopiöse Stuhlentleerung zu bewerkstelligen“ (l. c.). Dass man durch rationelle Kombination der gegen Collaps und Magendarmlähmung gerichteten Hilfsmittel auch jetzt schon Kranke, die anscheinend sicher verloren erscheinen, dem Leben zurückgewinnen kann, sah ich im Ja-

nuar—Februar 1903 bei einem jungen Menschen, bei welchem sich im Anschluss an eine Appendicitis eine allgemeine Peritonitis mit hochgradiger Magendarmlähmung und -auftreibung ausgebildet hatte, und der in extremis zu sein schien. Ich konstatiere aber die Thatsache, dass auf wiederholte Magenausheberungen, Darreichung von französ. Sekt in der Zwischenzeit, nach subkutaner Applikation von 0,0001 · 4 Physostigmin, subkutaner Infusion von 2 Liter Kochsalzlösung mit Zusatz von 0,0001 · 2 Strychnin und 15 Tropfen Adrenalin der Zustand sich innerhalb 24 Stunden auffallend hob und gleichzeitig aus der zwei Tage vorher angelegten Coecalfistel, welche bis dahin keinen Stuhl entleert hatte, der erste dünne Stuhl abfloss. Schrittweise hob sich dann unter Wiederholung derselben Mittel das Befinden im Laufe der nächsten Tage. Wenn ich auch weit entfernt bin, hier einem dieser Mittel eine zu weitgehende Bedeutung beizumessen und mir der Möglichkeit des Trugschlusses: post hoc ergo propter hoc bewusst bin, möchte ich doch ein gleiches Vorgehen in sonst verloren erscheinenden Fällen warm empfehlen.

Ich möchte zum Schlusse meinen Standpunkt noch einmal kurz folgendermassen präcisieren:

Eine erfolgreiche Therapie des mechanischen Darmverschlusses und seiner Komplikationen ist nur auf mechanisch-operativer Grundlage denkbar.

Chirurgische Technik allein kann aber den Sieg nicht bringen, wenn sie auch die Gefahren der Operation durch vorsichtige Anpassung an die Eigenart des Ileus bis zu einem gewissen Grade verringern kann.

Sie kann nur durch nicht operative, gegen die gefährlichen Störungen des Nervensystems, des Cirkulationsapparats und der Darmfunktion direkt gerichtete Massnahmen, wie sie uns heute erst in ganz bescheidenem Umfang zu Gebote stehen, zur vollen Leistungsfähigkeit gebracht werden.

AUG 20 '004

41C1368